

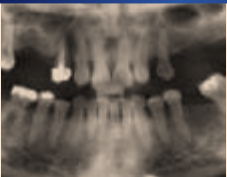
новини → стр. 3



Обявиха края на Националната програма за профилактика на деца от 0–18 г. за 2012 г.

През декември се проведе кръгла маса, организирана от БЗС, свързана с края на проведената Национална програма за профилактика на оралните заболявания при деца 0–18 г. в България за 2012 г.

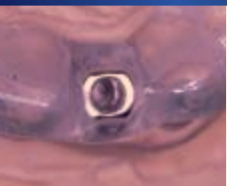практика → стр. 5



Минимално инвазивна дентална медицина: Когато помалко означава повече

Минимално инвазивното лечение (МИЛ) в денталната медицина е въпрос на светоглед и философия. Приложението му в клиничната практика е неизбежно, като за целта са необходими желание, знания и спазване на определени принципи.

технологии → стр. 8



Най-важните години в имплантологията. Една много лична ретроспекция

Статията на автора – г-р Гергьорг Бах от Германия, е една много лична ретроспекция, както той сам я нарича, за развитието на имплантологията през последните 15 години.

менеджмънт → стр. 14



Дентален бизнес – успешен старт, инвестиции и управление на средства

Младите финансиста Велислав Панчев и Панайот Христов дават яснота по темата за евертуалната промяна на юридическия статут на вашата дентална практика, както и по много други финансово-счетоводни въпроси.

5.5 млн. лв. увеличение на бюджета за дентална помощ за 2013 г.

DENTAL TRIBUNE BULGARIA



В началото на декември, миналата година, БЗС проведе пресконференция, на която даде яснота по редица въпроси, включително по отношение на постигнатия напредък за НРД 2013. На пресконференцията присъстваха (от ляво на дясно): зам.-председателят на БЗС г-р Николай Шарков, председателят на УС на БЗС г-р Борислав Миланов и главният секретар на БЗС г-р Донка Станчева.

Това стана ясно на пресконференцията, дадена от Българския зъболекарски съюз в пресцентъра на БТА на 3 декември.

С допълнителните 5.5 млн. лв. общият бюджет на НЗОК за дентални дейности възлиза

на 106.5 млн. лв. през 2013 г.

Увеличението е извоювано от съсловната организация във връзка с посъщването на някои дентални материали, като денталната амалгама. Разширеният бюджет ще позволи покриването на тези разходи от

здравната каса, без да се повлияе сумата, която пациентите доплащат за отделните дейности. През 2013 г. те ще продължават да доплащат същите суми, каквито и досега. По този начин касата отговаря на назрелия проблем, без това да засегне

пациентите.

По всеобща преценка различните дентални дейности за лица до 18 години (профилактичен преглед и четири лечебни дейности, от които до две са пулпит или периодонтит на постоянен зъб) са достатъчни. В бъдеще целта е да се увеличи пакетът от полагаща се дентална помощ за възрастни, който е крайно недостатъчен и непроменен от 10 години.

Изчислено е, че за въвеждане на допълнителна лечебна дейност са необходими още около 30 млн. лв., а за добавяне на профилактична дейност, като почистване на зъбен камък – още 12–15 млн. лв. Равносметката на БЗС сочи, че за да се осигури качествен пакет от дентални услуги за българските граждани, е необходимо да има отделен общо половин милиард лева в бюджета.

Бюджетът успешно бе приет от генералите на 5 декември 2012 г. **DT**

Онлайн билети за IDS – бърз достъп и намаления за посетителите

DENTAL TRIBUNE INTERNATIONAL



Посетителите на IDS могат да избегнат дългите опашки чрез закупуване на онлайн билети. (Photo courtesy of Koelnmesse)

Посетителите на International Dental Show (IDS) вече могат да закупят билети за събитието онлайн и да избегнат дългите опашки на гишетата. Билетите за достъп, закупени онлайн, се предлагат на промоционална цена – единственият билет струва само €13 вместо редовната цена от €16

при закупуване на място.

Клиентите трябва първо да се регистрират на адрес www.ids-cologne.de, да заплатят необходимата сума, след което да принтират техните онлайн пропуски. Билетите, закупени онлайн, ще предоставят на клиентите бърз достъп до изложбените зали в Кьолн, тъй като те няма да чакат на опаш-

ките за билети. Онлайн билетите, както и останалите билети за достъп до IDS се признават за използване на местния градски транспорт по VRS мрежата (Verkehrsverbund Rhein-Sieg). Притежателите на билети имат възможност да пътуват безплатно до и от изложбения център с автобуси, трамваи и местни жп линии в Кьолн и околностите му.

Koelnmesse, компанията, която организира IDS, предлага различни дигитални услуги, за да помогне на посетителите да организират пътуването си по време на IDS 2013. Това включва специално IDS приложение, Business Matchmaking 365. Това е онлайн приложение за планиране на график, което позволява още планиране на маршрута и онлайн търсач на посетителя. Тези възможности са достъпни на сайта на IDS от октомври.

По време на суматохата и бързането към изложението по-

сетителите могат да използват приложението за онлайн планиране на своя график, за да изпратят запитвания за срещи с изложителите посредством имейл. Business Matchmaking 365 е комуникационна и бизнес платформа, която позволява на посетителите и изложителите да се свързват един с друг директно преди, по време на събитието, както и след него.

Онлайн планирането на маршрута показва на посетителите най-добрите начини да стигнат до определени щандове. Приложението на IDS ще помогне за по-добра ориентация в изложбените зали. Това приложение се поддържа от iPhone, Blackberry и други операционни системи и ще бъде достъпно безплатно за клиентите от началото на декември. То предлага както каталог на изложението, така и навигационна система. **DT**

IDS ще се проведе в Кьолн от 12 до 16 март 2013 г.

Скъпи четящи вестник „Дентал Трибюн“,

Честита и щастлива
Нова 2013 година!

При вас е брой 1 на в-к „Дентал Трибюн“ за 2013 г.!

Но той е първи и в друг смисъл: за първи път в своя десетгодишен живот вестникът излиза през месец януари. (Както знаете, досега през годините пропускахме този месец, който общественото мнение някак си неоснователно е заклеило като време, в което нищо не се случва.)

От 2013 г. „Дентал Трибюн“ ще се среща с вас всеки месец. Защото вие ни показвахте, че имаме какво да ви кажем в

тези срещи! Благодарим за доверието и подкрепата!

Ето какво сме приготвили да ви кажем в този брой:

Кога по-малко означава повече? Ще разберете от статията на доц. Ариан Юан от Сингапур, според когото минимално инвазивното лечение (МИЛ) е въпрос на светоглед и философия. (стр. 5).

В своята мащабна и обобщаваща статия немският автор Георг Бах прави една много лична ретроспекция за последните 15 години на имплантологията, където ни дава една много ясна обобщена картина за случилото се през годините, но и

за настоящето на тази специалност. (стр. 8).

В броя поместваме разговорите ни с двамата големи италиански специалисти, които са освен с еднакви имена и с еднакво голям авторитет. Единият е д-р Франческо Минтроне, който миналия месец четя лекция в страната ни, а другият е д-р Франческо Мангани, с когото разговаряхме по скуре. И двамата са професионалисти от световна величина, всеки в своята област. Поискахме гледната им точка за философията, която изповядват, и за тайната за постигане на високо ниво в професията (стр. 11 и стр. 16).

Младите финансиста Велислав Панчев и Панаюм Христов създадоха специално за „Дентал Трибюн“ статия по темата за усещанията на средствата в денталния бизнес. Те съветват още коя да е юридическата форма, която да изберете за своята практика, независимо дали е новосъздадена, или отдавна създадена. Полезното (нагряваме се) четиво ще намерите на стр. 14.

Пожелаваме ви полезни и върхновяващи мигове с „Дентал трибюн“!

От Редакцията

DT Study Club: високи критерии за международни уебинари

DENTAL TRIBUNE INTERNATIONAL

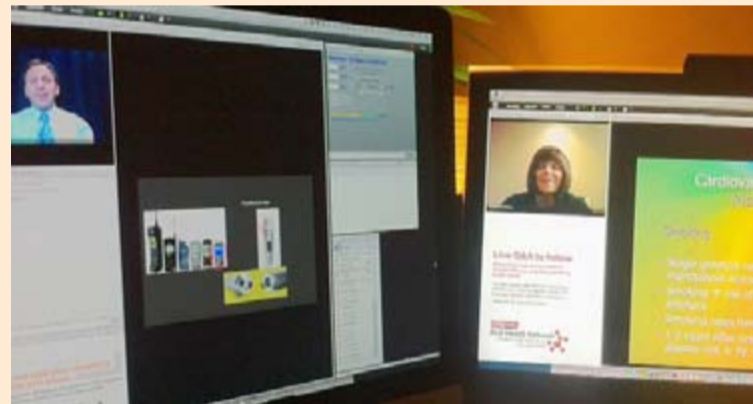
Имплантология, ендодонтско лечение, дентални инструменти, дентална хигиена - Dental Tribune Study Club предлага уебинари на различни теми за специалисти по цял свят. Изискванията към денталните лекари вече са много високи.

Онлайн обучението става все по-популярно сред денталните специалисти. Те могат да се регистрират онлайн за уебинар и след това да наблюдават презентация на експерт от компютъра си, без значение къде по света се намират. Участниците могат да задават въпроси по време на уебинара чрез чат прозорци и да събират SE кредити, попълвайки тест след презентацията.

DT Study Club предлага

уебинари на английски, испански, немски, италиански и други езици. Курсовете обикновено са безплатни и могат да бъдат гледани отново в архива по всяко време след провеждането им на живо. Броят на лекторите, които са експерти в различни дентални специалности с дългогодишен опит, и на участниците в уебинарите продължава да расте. Понастоящем около 160 000 дентални лекари от цял свят са регистрирани в DT Study Club.

Поради огромния интерес международният DT Study Club проведе през декември три уебинара на английски език. Освен останалите теми уебинарите разглеждаха и най-новите дентални технологии. Традиционната образна диагностика бе сравнена със сложните мо-



Членовете на DT Study Club имат достъп до презентациите в онлайн архив на DT Study Club по всяко време. (Снимка: Serban Veres)

дерни технологии при използване на СВСТ. Участниците научиха как 3D сканирането помага да се изследва пациентът при планирането на имплантатно лечение, както и в други ситуации. В допълнение бяха дадени съвети за това, как да се осигу-

ри оптимално здраве на меките тъкани и костта след поставяне на имплантати.

Вече са планирани уебинари за следващата година. Детайлната информация за клуба и предстоящите уебинари можете да получите на www.dtstudyclub.com. DT

DENTAL TRIBUNE

INTERNATIONAL IMPRINT

Licensing by Dental Tribune International
Publisher Torsten Oemus
Group Editor Daniel Zimmermann
newsroom@dental-tribune.com
+49 341 48 474 107

Clinical Editor Magda Wojtkiewicz
Online Editor Yvonne Bachmann
Editorial Assistance Claudia Duschek
Copy Editors Sabrina Raaff

Hans Motschmann
Publisher/President/CEO Torsten Oemus

Director of Finance & Controlling Dan Wunderlich
Media Sales Managers Matthias Diessner
Vera Baptist
Peter Witteczek
Maria Kaiser

Marketing & Sales Services Nadine Parczyk
Melissa Brown
Jörg Warschat
Manuela Hunger

License Inquiries
Accounting Business Development Manager Bernhard Moldenhauer
Executive Producer Gernot Meyer
International Editorial Board

Dr Nasser Barghi, USA – Ceramics
Dr Karl Behr, Germany – Endodontics
Dr George Freedman, Canada – Aesthetics
Dr Howard Glazer, USA – Cariology
Prof Dr I. Krejci, Switzerland – Conservative Dentistry
Dr Edward Lynch, Ireland – Restorative
Dr Ziv Mazor, Israel – Implantology
Prof Dr Georg Meyer, Germany – Restorative
Prof Dr Rudolph Slavicek, Austria – Function
Dr Marius Steigmann, Germany – Implantology
© 2012, Dental Tribune International GmbH. All rights reserved.

Dental Tribune International
Holbeinstr. 29, 04229 Leipzig, Germany
Tel.: +49 341 4 84 74 302 | Fax: +49 341 4 84 74 173

www.dental-tribune.com | info@dental-tribune.com

Regional Offices

Asia Pacific
Dental Tribune Asia Pacific Limited
Room A, 20/F, Harvard Commercial Building, 111
Thomson Road, Wanchai, Hong Kong
Tel.: +852 3113 6177 | Fax: +8523113 6199

The Americas
Dental Tribune America
116 West 23rd Street, Ste. 500, New York, N.Y.
10011, USA
Tel.: +1 212 244 7181 | Fax: +1 212 224 7185

ОФИС БЪЛГАРИЯ

Издава Dental Tribune България ЕООД
София 1421, кв. „Лозенец“,
ул. „Крум Понев“ 56-58
тел.: +359 2 416 71 73
office@dental-tribune.net
www.dental-tribune.net
www.dental-tribune.com

Действителен собственик:

Уляна Винчева
Представена информация
е съгласно чл. 7а, ал. 3 от ЗЗДПД.
Главен редактор Уляна Винчева
Отговорен редактор Ива Димчева
Редактори
д-р Владимир Ашиков
д-р Надежда Куомджиева
Антонета Волева
д-р Надежда Куомджиева
д-р Александър Аностолюв
Ива Димчева
Коректор Галя Христова
Абонаменти Николена Илиева
тел.: 0897 958 321

Офис администратор Симона Рафаилова
Автори в броя
Ива Димчева, д-р Александър Аностолюв, доц.
Ариан Ю. Дж. Ян, д-р Георг Бах, Велислав
Панчев, Панаюм Христов
Печат „Спектър“ АД

Българското издание на Dental Tribune е част от групата Dental Tribune International – международно издание на 20 езика, разпространявано в над 55 държави.

Съдържанието, преведено и публикувано в този брой от Dental Tribune International, Германия, е с авторското право на Dental Tribune International GmbH. Всички права запазени. Публикувано с разрешение на Dental Tribune International GmbH, Holbeinstr. 29, 04229, Лаипциг, Германия. Възпроизвеждането по какъвто и да било начин и на какъвто и да е език, цяло или частично, без изрично писмено разрешение на Dental Tribune International GmbH и Dental Tribune България ЕООД е абсолютно забранено. Dental Tribune е запазена марка на Dental Tribune International GmbH. Редакцията не носи отговорност за съдържанието на публикуваните реклами в броя.

Кажете ни какво мислите!

Имате ли коментари и препоръки, които искате да споделим? Има ли конкретна тема, която искате да се засегне в Dental Tribune?


Пишете ни на:
office@dental-tribune.net

Очакваме ви!

Ако желаете да промените данни от абонамента си (име, адрес или гр.), пишете ни на същия e-mail и се уверете, че сте посочили изданието, за което имате запитване.

ПОРЪЧАЙТЕ СЕГА

СПЕЦИАЛНА
СЕЛЕКЦИЯ
книги от
денталното портфолио
на издателство



Разгледайте **КАТАЛОГА** с подбрани заглавия на:
www.dental-tribune.net,
или изберете друго заглавие от сайта на Elsevier:
www.elsevier.com.
Тел за поръчки:
02/ 416 71 73, 0897 958 321

DENTAL TRIBUNE
— The World's Dental Newspaper - Bulgarian Edition —

QR инструкции

QR кодът е т. нар. биизмерен баркод, създаден от японца Дензо Уейв през 1994 г. Абревиатурата QR отговаря на Quick Response, а идеята на изобретателя му била да създаде програма, позволяваща бързо декодиране на всякакъв вид съдържание. QR кодовете са често срещани в Япония (особено много върху визитни картички). В Европа също бързо навлизат, най-вече в печатните медии, които зареждат този код с допълнителна мултимедийна информация (видео, web страници, снимки, новини, музикални клипове и др.), която е видима за всички смартфони. За да се визуализира съдържанието, просто трябва да се свали, инсталира и стартира подходящо приложение, което разчита тези баркодове.

ИНСТРУКЦИИ ЗА ПОТРЕБИТЕЛИТЕ НА IPHONE:

Свържете се с AppStore и свалете напълно безплатно Bee Tagg Pro. Инсталирайте и стартирайте. След като пуснете камерата и фокусирате върху QR кода, вашият iPhone автоматично ще зареди мултимедийното съдържание.

ИНСТРУКЦИИ ЗА ПОТРЕБИТЕЛИТЕ НА ANDROID:

В Android базирани устройства четенето се извършва посредством камерата и софтуер за разчитане. Едни от най-известните приложения за четене на баркодове са Barcode Scanner и Google Googles. Свържете се с GooglePlay и свалете напълно безплатно Barcode Scanner. Инсталирайте и стартирайте.



Следете всичко актуално около Dental Tribune чрез вашия смартфон. Нужно е само да сканирате кода от картинката.



Последвайте ни и на нашата Facebook страница чрез сканиране на кода от картинката.

Обявиха края на Националната програма за профилактика на деца от 0-18 г. за 2012 г.

ИВА ДИМЧЕВА

На 12.12.2012 г. в хотел „Радисън“ се проведе кръгла маса, организирана от Българския зъболекарски съюз, свързана с края на проведеното силанизиране на дълбоки фисури и ямки на първите постоянни молари на деца и групи дейности в рамките на Националната програма за профилактика на оралните заболявания при деца 0-18 г. в България за 2012 г.

Участие в кръглата маса взеха Десислава Димитрова, зам.министър на здравеопазването; г-р Борислав Миланов, председател на УС на БЗС; г-р Николай Шарков, зам.-председател на БЗС и председател на Националната програма по профилактика; проф. г-р Милена Пенева – национален консултант по детска дентална медицина, ръководител на катедра „Детска дентална медицина“, Факултет по дентална медицина, МУ-София; г-р Димитър Димитров от дирекция „Обществен здраве“ на МЗ; г-р Виктория Жекова; проф. Доан Зия, съветник по здравеопазване на министър-председателя на България; представител на Министерството на здравеопазването, на Комисията по здравеопазването към 41-вото Народно събрание и на Министерството на образованието, младежта и науката и координатори по програмата.

Д-р Николай Шарков подчерта пълната подкрепа на Националната програма както от 40-ото, така и от 41-вото Народно събрание и обясни, че програмата се осъществява благодарение на симбиозата между МЗ и МОМН. „В България не беше правен ситуационен анализ повече от 20 години“, допълни още той. Данните, с които



Кръглата маса бе уважена от всички активни участници по проекта и от медиите.

разполагаше СЗО по отношение на заболяемостта от кариес и пародонтални заболявания при българските деца, са с неясен произход и са неточни. Преди 2 години обаче такъв подробен анализ е направен под ръководството на проф. Милена Пенева. Актуалните данни за ситуацията у нас са представени през FDI в рамките на световния конгрес тази година в Хонконг. Така вече на световната карта фигурира реалната картина на детското орално здраве в България, която никак не е розова, коментира г-р Шарков.

Епидемиологичното проучване сочи, че по-малко от 29% от децата в България на 5-6 г. имат здрави зъби. Състоянието в столицата е едно от най-незавидните – в София само 9.5 на сто от децата могат да се похвалят със здрави зъби. „Вместо обаче процентът на деца със здрави зъби да се увеличи при подмяната на временните зъби с постоянни, положението става още по-тежко“, коментира проф. Милена Пенева. 21.31% от дванадесетгодишните в страната имат интактно съзъбие, а при 18-годишните – едва 8.31%. При тях за съжаление освен кариозни процеси се установяват вече и екстрахиранни зъби.

Показателят DMFT е 3.69 за децата на 5-6 г.; 3.03 при 12-го-

дишните и 6.25 при 18-годишните. „На фона на тези установени необратими лезии обаче в устната кухина на децата присъстват поне още толкова обратими лезии, които предстои да се развият“, обърна внимание проф. Пенева.

Със здрав пародонт са само 34.73% от 18-годишните в страната, като резултатите варират от 0.5% в Перник до 90.85% в Благоевград.

Професор Пенева подчерта, че не произвеждането на поголям брой зъболекари е пътят към успеха, тъй като в българските факултети се дипломи-

рат достатъчен брой лекари по дентална медицина. Начинът е провеждането на масова кампания, чрез която да се извършват прегледи, профилактични процедури, обучение и мотивация в орална хигиена на пограстващите. „Ето защо това е една уникална програма. Държавата измина дългия път на осъзнаване, че здравето се постига по пътя на профилактиката. Отделените средства ще бъдат спестени във времето от избегнатите усложнения“, допълни още тя.

Сред целите на програмата е до 50% от децата на 6 години да бъдат със здрави времен-

ни и постоянни зъби; до 70% от 18-годишните да нямат извадени зъби; до 70% от 18-годишните да имат най-малко три здрави секстанта по СРПТН.

„Тази година силанизирането протече след масирана информационна кампания“, каза г-р Валерия Жекова. Съдействието за протичането на програмата са оказали регионалните здравни инспекции и регионалните инспекторати по образование с провеждане на беседи с родителите и информационни кампании. Броят на изпълняващите програмата лекари по дентална медицина тази година е значително увеличен, като е достигнал почти максималния брой, заложен в програмата. По неокончателни данни програмата е обхванала 15 000 деца от 28-те области в България.

Програмата е за срок от 2009 г. до 2014 г. и се управлява, реализира и финансира от Министерството на здравеопазването. **DT**

Третото издание на Snow Meeting предстои

Грешките от миналото – един поглед в бъдещето – това ще е темата на тазгодишното трето издание на снежния зъболекарски конгрес Snow Meeting, който се дефинира като комбинация от интересни дентални лекции и почивка в планината. Мястото на събитието е хотел „Ястребец“ в курорта Боровец, а датите са 28 февруари-3 март 2013 г. Известни международни дентални специалисти, като г-р Валаванис и г-р Контурас, ще разкрият грешките, които са правили през годините; един от най-популярните лектори, излъчен от Софийската дентална среща – проф. Льо Гал, ще разясни някои от основните идеи на своята оригинална

концепция за оклузия и нейното приложение в имплантологията; г-р Бахиж Турбах ще води имплантологичния панел; г-р Ренсбург ще води панела за фибровлакна. Разбира се, на чуждестранните лектори ще партнират българските им колеги, които се справят не по-малко успешно. Между лекциите организаторите са предвидили време гостите да се насладят на снежните писти или да посетят СПА центровете на хотелите „Боровец Хилс“ или „Ястребец“. Останалата част от забавната социална програма ще включва традиционния вече ски слалом, вечер в български ресторант, хижа парти с домашна скара и грейно вино, нощно състезание с шейни и караоке вечер. **DT**



грижим се за здрави усмивки



TePe Angle™
- образува ъгъл за по-добър достъп

НОВО

Четчицата TePe Angle е приятна и е създадена за по-добър достъп до всички междузъбни пространства. Деветдесет градусовият ъгъл на четчицата позволява лесен достъп до дисталните участъци.

Добрият дизайн позволява лесно и ефективно почистване. Дългата и плоска дръжка осигурява едно естествено, ергономично захващане, което позволява почистването да се осъществява чрез устойчиви движения.



За да може да навлиза както в тесни така и в по-широки междузъбни пространства TePe Angle се предлага в шест цветни кодирани големина, в съответствие с оригиналните четчици за зъби на TePe. Всички големина разполагат с тел, с пластмасово покритие за леко почистване. Дръжката е изработена от рециклиран полипропилен.



Почистване на задните зъби от страни.



Почистване на задните зъби от страната на езика.



Почистване на предните зъбите от страната на езика.



Почистване на имплантите от страни.



Почистване на имплантите от страната на небцето.

- Глава, която образува ъгъл за по-добър достъп.
- Тел с пластмасово покритие.
- Ергономична дръжка.

Опаковка блистер от 6 броя с една и съща големина или миксирана с всички размери, която включва и една прозрачна, защитна капачка.

Цена за стоматолози: 4,68 лева



Произведено в Швеция



Find us on Facebook

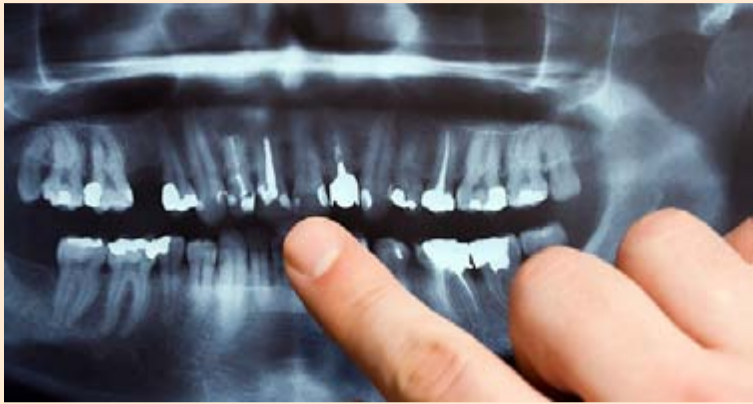


Продукти за орална хигиена

ул. Дойран 15, 1680 София
тел: 02 / 8583272
www.placaid.com
e-mail: placaidbg@gmail.com

ADA променя препоръките за дентална образна диагностика

DENTAL TRIBUNE INTERNATIONAL



Според Американската дентална асоциация по-голямата част от радиационната експозиция, която е причинена от човешкия прогрес, се дължи на медицинските изследвания. (Photo courtesy of Marjan Veljanoski/Shutterstock)

Американската дентална асоциация наскоро публикува поправки към препоръките си от 2004 г. за дентални образни изследвания. След съвместно сътрудничество с дентални и други институции организацията цели да изработи документ, който да дава правилни насоки на практикуващите, използващи образна диагностика, в ежедневната им работа.

Заедно с редица други въпроси документът покрива избора на приемник, разглежда портативните рентгени, радиационния риск и технически схеми, които не са били включени в предишната версия. В допълнение ADA направи промени в

препоръките си за защита така, че да са в съответствие с препоръките на Националния съвет за радиозащита и измервания. Например сега се препоръчва да се използват предпазни яки за всички пациенти, а досега се препоръчваше да се използват само при деца и бременни.

„Новите препоръки са предназначени да бъдат полезни източник, на който денталните лекари могат да разчитат, ако пациентите им имат някакви въпроси или притеснения относно радиационната експозиция“, обясни Dr. Sharon Brooks, заслужил професор към Мичиганския университет и консултант към Съвета за научна дейност на ADA. „Ние съветваме

денталните лекари да обърнат внимание на текста при избор на образна диагностика индивидуално за всеки пациент, а не да правят едно и също при всеки“, каза още тя.

Според съвета радиационната експозиция от дентална диагностика съставлява около 0.2% от общата експозиция от естествени и създадени от човека източници в САЩ (3.6 mSv). Въпреки това ADA препоръчва денталните лекари да премислят предимствата от използването на рентгенови снимки срещу възможния риск от тях, тъй като ефектите с различна етиология могат да кумулират с времето.

Документът е завършен в сътрудничество с Американската академия по орална и лицево-челюстна радиология, Американската асоциация по обществено дентално здраве и Академията по обща дентална медицина, а също така и със съдействието на други дентални организации.

Целият доклад носи названието Dental Radiographic Examinations: Recommendations for Patient Selection and Limiting Radiation Exposure и може да бъде прочетен онлайн на сайта на организацията www.ada.org. **DT**

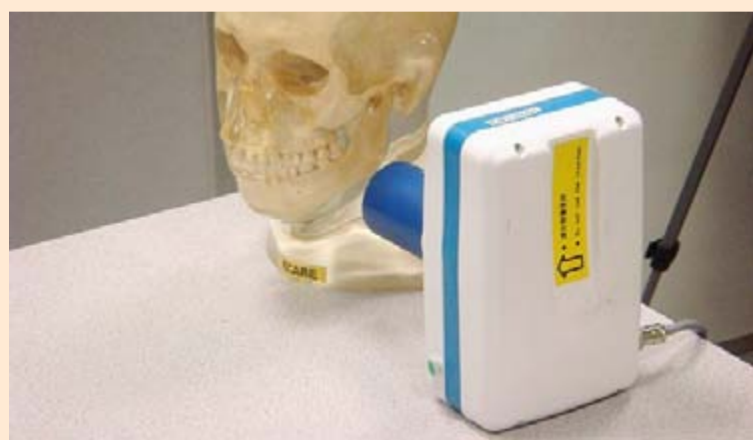Евтино устройство за рентгенови снимки поставя лекуващи и пациенти под риск

DENTAL TRIBUNE INTERNATIONAL

Британската агенция за лекарствени средства и продукти за опазване на здравето MHRA предупреждава денталните лекари за портативна рентгенова уредба, която излага екипа и пациентите на неприемливо високи нива на радиация. Tianjie Dental Falcon е произведен в Китай и може да бъде закупен по интернет само за £200 (€246).

Както бе съобщено от BBC, устройството е произведено от Zhengzhou Tianjie Electronic Equipment Company. То излага специалистите и пациентите на до 10 пъти по-високи нива на радиация, което повишава индивидуалния риск от развитие на новообразувания и други органични увреждания. Броят на апаратите, които са в обращение, и броят на потенциално изложените на риск пациенти засега не е известен.

Агенцията по здравеопазване е извършила замервания по спешност. Учените от болницата King's College в Лондон откриват, че устройството има недостатъчна оловна защита



MHRA съветва денталните лекари да премахнат от употреба продукта Tianjie Dental Falcon devices, разпространяван без CE сертификат. (Photo courtesy of MHRA)

та във вътрешността си, която принципно би следвало да предпазва денталните лекари и пациентите от прекомерна радиация. Според BBC рентгеновият сноп лъчи пък е прекалено широк и вместо да се фокусира в устата на пациента, облъчва цялата глава, като излага на риск черепа и мозъка на пациентите. В допълнение Tianjie Dental Falcon поставя потребителите в риск и заради това, че

адапторът му за Европа не е земен или адаптиран за електрическата мрежа на Обединеното кралство. Това може да доведе до инциденти, като пожари и електрически удари, на Острова.

Китайският производител в момента не може да бъде открит за коментар, допълват от BBC. MHRA съветва денталните лекари, закупили продукта, да се свържат с агенцията. **DT**

Предстои ревизия на законите на Европейския съюз за медицинските изделия

DENTAL TRIBUNE АЗИАТСКО-ТИХООКЕАНСКИ РЕГИОН



Комисията на ЕС в Брюксел оповести предложение за ревизия на съществуващите регулаторни мерки за медицинските изделия в Европа. (DTСнимката е любезно предоставена от Ян Кранендонк)

Европейската комисия обяви ревизия на законодателството, което касае медицинските изделия в ЕС, датиращо от 90-те години на миналия век. Според Европейската асоциация на потребителите BEUC планираните промени ще засегнат голям кръг продукти, включително материалите за зъбни obturации, рентгенографските апарати и системите за имплантиране.

Досега медицинските изделия в ЕС не бяха обект на пре-маркетингово одобрение от страна на регулаторните органи, а на одобрение, включващо независима трета страна, известна като нотификационна агенция. 80-те нотификационни агенции са мониторираны от 27-те страни членки. След получаване на сертификата медицинското изделие се сдобива с марката CE.

Наскоро съществуващите директиви бяха подложени на строги критики поради разразилия се световен скандал с гръдните импланти на френския производител Poly Implant Prothese. По-рано тази година беше установено, че за производството на нейните гръдни импланти компанията е използвала индустриален вместо медицински силикон в противоречие на одобрението, получено от нотификационната агенция, както заяви Европейската комисия.

С тази ревизия регулаторните органи имат за цел да отстранят недостатъците и пропуските в европейското законодателство, да повишат защитата на потребителите, да редуцират риска и да предотвратят скъпоструващите изтегляния на продукти от пазара, заяви Моник Гојенс, генерален директор на BEUC.

Предложението включва стриктен контрол върху производителите и разширява дефиницията за медицински изделия, за да влязат повече продук-

ти в обхвата на законодателните промени. Осъ повече то препоръчва по-стриктен контрол върху нотификационните органи. За тази цел предстои изработване на критичен панел, за да се оценят медицинските изделия според определени рискови критерии. Най-общо предложението цели постигане на по-добър надзор над продуктите.

„Високорисковите изделия, като например имплантите, трябва да бъдат по-стриктно контролирани преди пускането им на пазара. На потребителите трябва да бъде предоставена повече и по-подробна информация за медицинските изделия, като същевременно трябва да имаме готовност да предприемем адекватни действия в случай на необходимост“, добави Гојенс.

Eucomed, асоциацията на медицинската технологична индустрия, която представлява 22 500 европейски дизайнера, производители и доставчици, изрази известни опасения относно предложението. Въпреки че организацията приветства идеята за по-стриктен контрол и мониторинг, тя смята, че мерките в крайна сметка ще доведат до създаване на централизирана пре-маркетингова оторизираща система, сходна със съществуващата в САЩ. Това би се отразило негативно върху малките и средните компании в Европа, заявиха от Eucomed. Според асоциацията при наличието на централизирана пре-маркетингова система пациентите ще трябва да чакат средно от три до пет години по-дълго до въвеждането на определен продукт на пазара.

Преди въвеждането на новите регулаторни мерки предложението трябва да бъде одобрено съвместно от Европейския парламент и от Съвета на Европейския съюз, представляващ правителствата на държавите членки. **DT**

Минимално инвазивна дентална медицина: Когато по-малко означава повече

ДОЦ. АДРИАН Ю ДЖ. ЙАП

Минимално инвазивното лечение (МИЛ) в денталната медицина, познато още с термин на „минимална интервенция“ и „съхранителна дентална медицина“, е въпрос на светоглед и философия. Приложението му в клиничната практика е неизбежно. Всеки клиницист в определени ситуации извършва МИЛ, съзнателно или не. За рутинното му приложение в практиката са необходими желание, знания и спазване на определени принципи.

Въпреки че МИЛ може да бъде приложено при повечето орални заболявания и направления в денталната медицина, лечението на зъбния кариес навярно е най-честата индикация. Деминерализираните некавитиранни кариозни лезии днес могат да бъдат излекувани, вместо да бъдат отстранени оперативно. Като част от проект, инициран от комисия на FDI, Tuas и сътрудници разгледаха принципите и концепциите на МИЛ, препоръчаните техники и резултати от клинични проучвания, насочени към зъбния кариес. Принципиите на МИЛ във връзка с управление на кариозния процес са:

- реминерализация на началните лезии;
- намаляване на количеството на кариогенни бактерии с цел елиминиране на риска от бъдеща деминерализация и кавитация;
- минимална оперативна интервенция на вече кавитираните лезии;
- по възможност поправка, а не замяна на дефектните obturации;
- проследяване и контрол на заболяването.

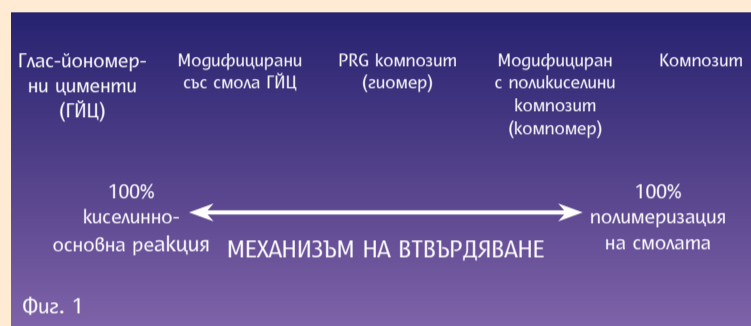
Въз основа на тези фундаментални принципи общите схващания за МИЛ могат да се приложат към всички орални заболявания, например:

- ранна диагностика на заболяванията – (Д);
- контрол на рисковите фактори (предиспозиращи, допринасящи, основни рискови фактори) – (К);
- лечебно и възможно най-малко инвазивно управление на болестния процес (У);
- оценка и проследяване на лечебния резултат.

Тези принципи не се отнасят само до зъбния кариес, но и до оплакванията на пациентите, свързани с естетиката. Те от своя страна могат да бъдат причинени от генетични аномалии или нарушения в развитието, инфекциозни причинители (например кариесът и пародонталните заболявания) и различни фактори на средата (недохранване, диети, стрес, травми и други) и включват:

Таблица 1. Лечебни възможности на МИКДМ за преодоляване на различни отклонения в естетиката

Неинвазивни възможности	Минимално инвазивни възможности
Тренировка на усмивката	Естетическо реконтуриране на зъби/гингиба
Реминерализация на белите петна	Директно възстановяване с микропрепарации, въздушно абразиво и лазер
Избягване в домашни и в клинични условия	Директно или индиректно изработени фасети
Директни фасети без препариране на зъбите	Инлеи, онлеи и частични корони
Адхезивни конструкции	Мостови конструкции
Шини за бруксизъм	Протези
Секторна ортодонтия	Миниимпланти
	Ортодонтоко лечение



Фиг. 1

Фиг. 1. Материали, използвани за директни възстановявания в МИКДМ

- аномалии в цвета на зъбите;
- аномалии във формата на зъбите;
- фрактурирани или абразирани зъби;
- неестетични obturации (вторично след фактора зъбен кариес);
- разстояния между зъбите;
- пукнатини;
- липсващи зъби.

Минимално инвазивната козметична дентална медицина (МИКДМ) цели да коригира изброените естетически проблеми и да удовлетвори очакванията и желанията на пациентите чрез използване на консервативни и минимално инвазивни техники. Извършват се минимален брой интервенции, а загубата на зъбни тъкани се свежда до минимум, като същевременно се осигури постигането на желан естетически резултат. Предимствата на МИКДМ включват намалено ниво на стреса от денталните процедури, повишена мотивация на пациента, укрепване на взаимното доверие, подобряване на професионалния имидж, съхраняване на съзбието и намаляване на разходите за лечение. Лечебните възможности

могат условно да бъдат разделени на неинвазивни и минимално инвазивни, както е описано в таблица 1. За да се постигне оптимален естетически резултат, понякога се налага включване на по-инвазивни процедури (например конвенционални импланти, пародонтална хирургия и възстановявания с корони), което допълва възможностите на МИКДМ.

МАТЕРИАЛИ


Имайки предвид разнообразните процедури, прилагани при МИКДМ, подробната характеристика на използваните за тази цел материали е извън обсега на тази статия. Акцентирано е върху директните естетически възстановителни материали, които позволяват съхраняването на максимално количество зъбни тъкани. На фиг. 1 е представено голямото разнообразие от съществуващи материали за директни възстановявания, използвани при минимално инвазивно лечение, класифицирани според техния механизъм на втвърдяване. Глас-иономерните цименти (ГИЦ) се състоят от стъклени части-

ци (калциев или стронциев флуоро-аминосиликат) и кисели кополимери (полиалкеноатни киселини), които при смесване се втвърдяват чрез киселинно-основна реакция. Комплексът се състои от стъклени частици, обвити от силициев хидрогел и включени в матрица от други химични съединения. Въпреки несвършената им естетика те освобождават флуориди и могат химично да се свързват със зъбните структури. ГИЦ се свиват минимално при втвърдяване и имат коефициент на термично разширение, подобен на този на дентина. Индикациите за силно вискозните видове ГИЦ включват възстановявания в зони, които не са подложени на интензивно гъвкателно налягане при предни и задни зъби, както и отворени „сандвич“ obturации. Под последното определение се има предвид употребата на ГИЦ като подложка под композитно възстановяване. ГИЦ на основата на смоли се развиват, за да се преодолеят проблемът с чувствителността на циментите към влагата. В допълнение на намалената чувствителност към влага тази модификация подобрява и втвърдяването, естетиката, физичните качества и начина на работа с ГИЦ. Смолите се добавят чрез заместване на киселите кополимери с НЕМА на водна основа (хидроксил-метакрилат) смес или използването на кисели кополимери с метакрилатни странични вериги. Въпреки добавянето на смоли, които съставляват 4.5 до 6% от материала, модифицираните ГИЦ запазват в голяма степен киселинно-основното взаимодействие като част от процеса на полимеризация, свързват се химично със зъбните структури и също освобождават и натрупват флуоридни йони. Техният кариес-превантивен ефект и клинична употреба са сходни с тези на конвенционалните ГИЦ.

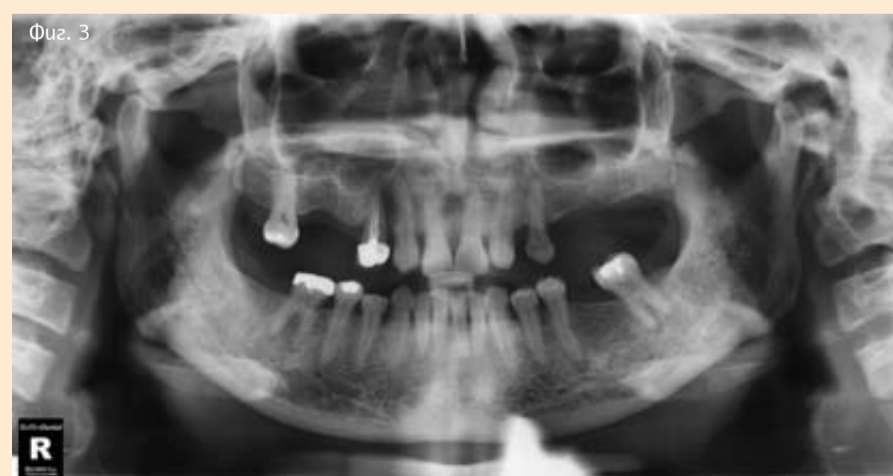Композитите, компомерите и гиомерите изискват полимеризация и свързващи агенти към зъбните тъкани (така се осъществява микромеханична връз-

ка). Те могат да се използват за възстановяване на всички класове кавитети (от I до VI) и са особено полезни за изработване на директни фасети. Композитите се състоят от матрица (обикновено бисфенол-А-глицидил метакрилат [Bis-GMA] или уретан диметакрилат [UDMA] с триетилен гликол диметакрилат [TEGDMA]), керамични пълнители (аморфен силикат или силициевы частици) със свързващ агент и добавки, например инициатори, активатори, оцветители и стабилизатори. Композитната полимеризация може да се осъществи чрез химична реакция или посредством светлина. Композитните материали притежават отлична естетика, физични свойства и са лесни за приложение, но протоколът за работа с тях е чувствителен на условията, а и не на последно място – те претърпяват свиване при полимеризация (между 1 и 5% от нанесения обем).

Компомерите съдържат основните съставки на ГИЦ. Киселинният компонент обаче е дехидратиран и включен в смолистия матрикс. След светлинната полимеризация киселинно-основната реакция се развива бавно, като дехидратираната киселина се активира чрез абсорбирането на вода, което води до образуване на частично йонизирана структура, включена в матрикса. Компомерите също отделят флуорни йони, но общото количество на освободени и натрупани флуорни йони е значително по-малко от това при ГИЦ⁴. Установено е, че поемането на вода, необходимо за протичането на алкало-киселинната реакция, компрометираща естетическите и физичните свойства на компомерите⁵. Гиомерите са най-съвременните хибридни възстановителни материали. Твърди се, че те са истински хибриди на композитите с ГИЦ, защото притежават свойството да отделят и натрупват флуорни йони на ГИЦ, съчетано с естетическите, манипулационните и физическите качества на композитите. Гиомерите са разра-



Фиг. 2. Снимка със сканиращ електронен микроскоп на гиомерен възстановителен материал с PRG пълнежни частици (любезно предоставена от Shofu);



Фиг. 3. Панорамна рентгенография на пациентката.

Табл. 2 Признаци и симптоми за оклузално заболяване

Клинични признаци	Рентгенографски признаци	Симптоми
Повишена подвижност на зъбите	Ангуларни костни дефекти	Чувствителни или болезнени зъби
Фремитус и миграция на зъби	Увеличена ширина на периогонталното пространство	Дискомфортна, неравномерна заханка или липса на оклузална стабилност
Зъби/възстановявания с пукнатини или фрактури	Увеличена ширина на lamina dura	Периогонтална болка, предизвикана от оклузията
Абфракционни дефекти	Промени в алвеоларната кост	Симптоми на темпоро-мандибуларни нарушения
Оклузално изтриване и плътни оклузални контакти	Вертикална редукция на интерденталния септум	
Оклузални несъответствия	Коренова резорбция	
Отпечатъци от зъби по меките тъкани	Фуркационни дефекти	
Признаци на темпоро-мандибуларни разстройства		

ботени на основата на технологията PRG (Pre-Reacted Glass-ionomer), която използва като пълнители предварително реагирани частици ГИЦ (фиг. 2).

Наличните на пазара продукти са разработени на основата на S-PRG, при които само повърхността на стъклените пълнители е реагирала с полиакено-

атните киселини, а стъклената сърцевина остава непроменена. Примери за гиомерни възстановителни материали са Beautifil II и Beautifil Flow Plus (SHOFU).

Отделянето и натрупването на флуорни йони от гиомерите е значително по-силно изразено от това на композерите, но по-слабо в срав-

нение с това на ГИЦ^{4,6}. Резултатите от наскоро приключило проучване показват редуциране на образуването на зъбна плака и бактериално натрупване върху гиомерите в сравнение с композитните материали⁷. Този факт бил обяснен с формирането на тънък повърхностен слой върху гиомерните обтурации при контакт със слонка. Този повърхностен слой, съставен от алуминиеви, силициеви, стронциеви и груги йони и образуван от пълнежните PRG частици, е наблюдаван и при ГИЦ⁸. Клиничните резултати от гиомерните възстановявания с продължителност до осем години са били изследвани в няколко проучвания, включващи кавитети от клас I, II и V. След три години Matis и сътр.⁹ не установяват значима разлика между гиомерните и микрофилните композитни възстановявания по отношение на всички изследвани параметри. Gordan и сътр.¹⁰ оценили резултатите от гиомерните възстановявания за период от осем години, като не са установили неуспехи. Различия били отчетени само по отношение на маргиналната адаптация по оклузалните повърхности и на маргиналното оцветяване по апроксималните повърхности. Въпреки че рецидивирацията или вторичният кариес са основната причина за провал на възстановяванията¹¹, тази тенденция не била наблюдавана при гиомерните възстановявания. Това може да е следствие от по-добрия им инхибиторен ефект върху деминерализацията по ръбовете на възстановяванията в сравнение с композерите и композитите¹².

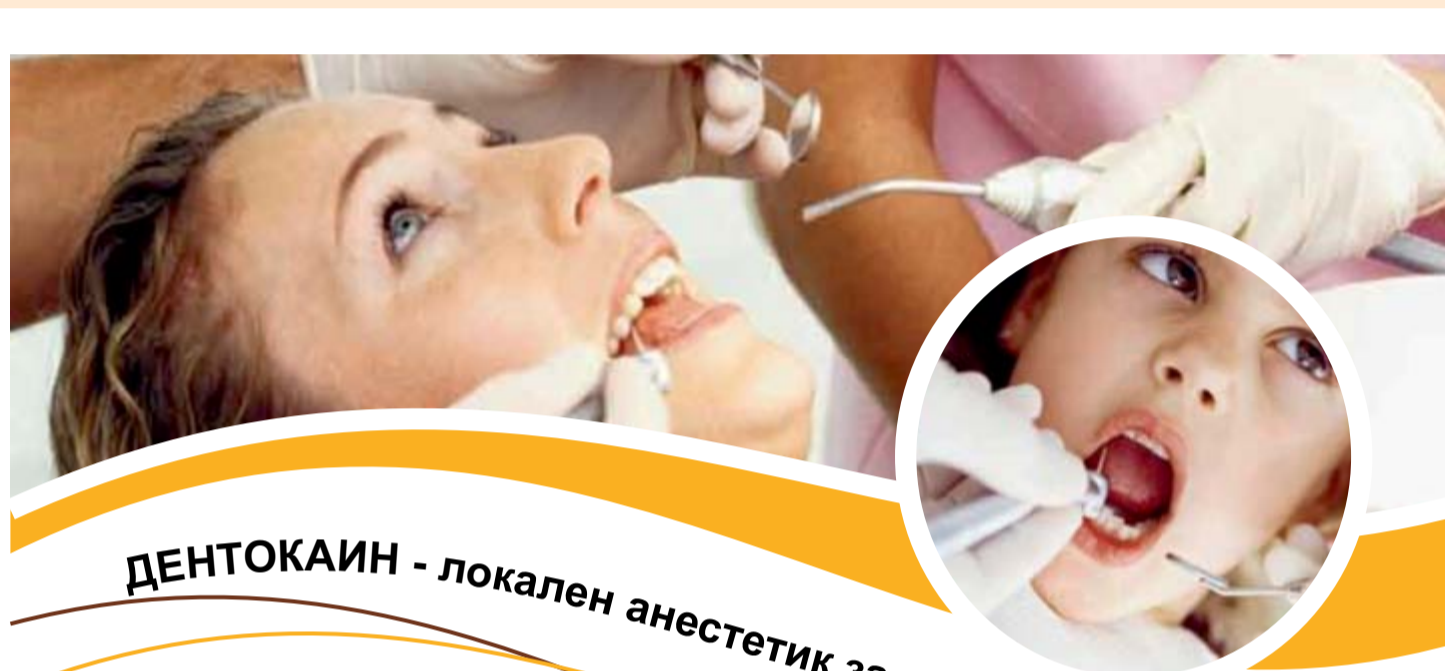
МИКДМ В КЛИНИЧНАТА ПРАКТИКА

Спектърът процедури и техники на МИКДМ, включващи приложението на директните възстановителни материали, е изключително широк¹³. Модификации в цвета, формата, размера, позицията и дефектите на зъбите, както и заместването на липсващи зъби могат да бъдат постигнати консервативно без никакво или с минимално препариране на зъбите. При дизайн на усмивката трябва да бъдат вземани предвид психологическите (нагласи, личностна характеристика, желаниа), здравните (обща, специфични, денто-гингивални), функционалните (оклузия, фонетика, комфорт) и естетическите (макро, мини, микро) фактори, които са обединени от Koirala в Колелото на дизайн на усмивката².

Представеният по-голям случай акцентира върху основните принципи на МИЛ, приложени по отношение на естетическите отклонения в сферата на МИКДМ.

ПРЕДСТАВЯНЕ НА СЛУЧАЯ

43-годишна пациентка беше насочена от своя общопрактикуващ лекар по дентална медицина във връзка с естетически



ДЕНТОКАИН - локален анестетик за дентална употреба

A 591/25.01.2011

ДЕНТОКАИН 40 mg/0.005 mg/ml
инжекционен разтвор
артикаин хидрохлорид / епинефрин (адреналин)

СЪСТАВ:

Артикаин хидрохлорид + епинефрин (адреналин);

НАЧАЛО НА ЕФЕКТА¹:

1-3 минути след апликация;

БЕЗОПАСНОСТ:

Активна съставка с ниска токсичност (по-малка от лидокаин и мепивакаин)³;

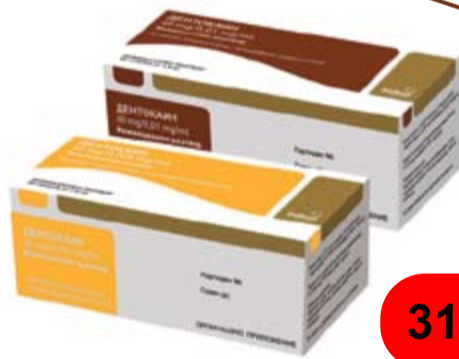ЕФИКАСНОСТ:

Подобрен дифузионен капацитет през твърдите (костите) и меките тъкани², което осигурява незабавен и продължителен анестетичен ефект.

ПОКАЗАНИЯ:

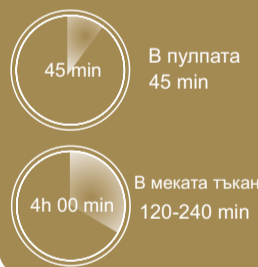
Показан за лицево-челюстна хирургия, имплантология и продължителни стоматологични процедури.

КХП 9740/02.06.2010



31.92 лв

Продължителност на анестезията:



цветен код за лесно разпознаване
български текст върху карпулата

ДЕНТОКАИН 40 mg/0.01 mg/ml
инжекционен разтвор
артикаин хидрохлорид / епинефрин (адреналин)

СЪСТАВ:

Артикаин хидрохлорид + епинефрин (адреналин);

НАЧАЛО НА ЕФЕКТА¹:

1-3 минути след апликация;

БЕЗОПАСНОСТ:

Активна съставка с ниска токсичност (по-малка от лидокаин и мепивакаин)³;

ЕФИКАСНОСТ:

Подобрен дифузионен капацитет през твърдите (костите) и меките тъкани², което осигурява незабавен и продължителен анестетичен ефект.

ПОКАЗАНИЯ:

Показан за лицево-челюстна хирургия, имплантология и продължителни стоматологични процедури. За оптимален оглед на оперативната област, в която се изисква по-интензивно намаляване на кръвенето (исхемия).

КХП 9739/02.06.2010



ОПАКОВКА: 50 карпули x 1.8 ml

1. Berini Aytés L; Gay Escoda C. Consideraciones Farmacológicas sobre anestésicos locales. In: Anestesia Odontológica. 2ª Ed. - Madrid: Avances Médico-Dentales, 2001. p.87-104

2. Malamed SF. Handbook of local anesthesia. 5ª Ed. Elsevier Mosby, 2004. p. 71-72

3. Malamed SF. Handbook of local anesthesia. 5th ed. St. Louis, MI: Mosby, 2004. - p. 27-40

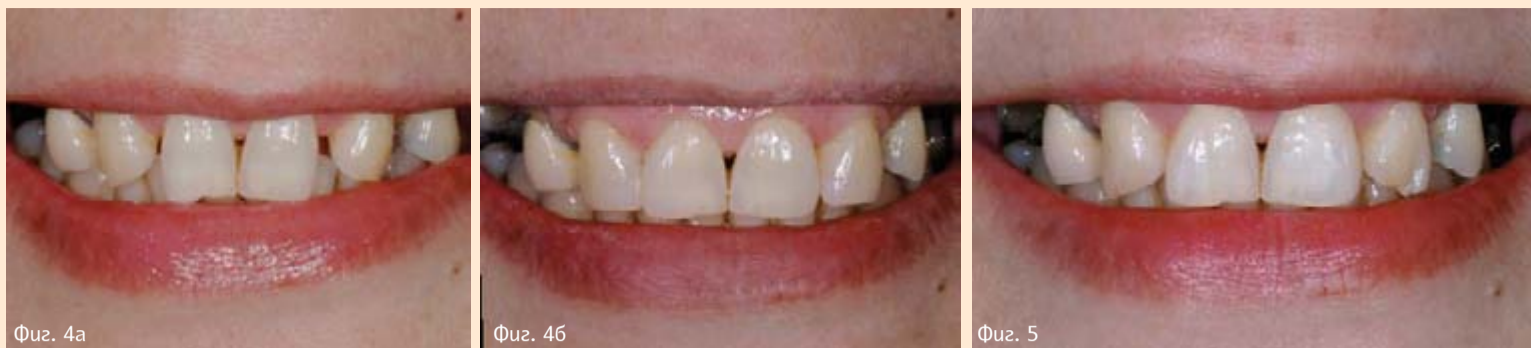

Вносител: Химтрейд-Комет ООД

1612 София, жк Лагера бл. 59 - партер, бул. Цар Борис 12
тел/факс: 02/953 13 10, 951 50 33; e-mail: chimtrd@cablebg.net
www.chimtrade.info

www.chimtrade-komet.com





Фиг. 4а Изходно състояние; фиг. 4б Резултат след лечението; фиг. 5 Фрактурирани директни фасети на горните канини

те и оплаквания, отразяващи се на социалния ѝ живот. Тя имаше вродена липса на латерални резци, анамнеза за многократни фрактури на зъбите и изрази незадоволство от наличните разстояния и формата на горните фронтални зъби. С изключение на горния ѝ десен втори молар всички горни молари и втори премолари липсваха вследствие на фрактури. Дистално оклузията се поддържаше единствено от първите ѝ премолари поради липсата на втория долен десен молар (фиг. 3) и на горна протеза. Въпреки наличието на коронка върху горния десен първи премолар и интактния ляв първи премолар и двата зъба бяха с пукнатини.

РАННА ДИАГНОЗА НА ЗАБОЛЯВАНЕТО

Естетическите проблеми на пациентката се усложняваха от отклонения в развитието (вродена липса на латерални резци) и фактори на околната среда, включително оклузално заболяване (ОЗ). Оклузалното заболяване се определя като „процес, водещ до забележима загуба или разрушаване на оклузалните повърхности на зъбите“¹⁴. Болестният процес е предизвикан основно от парафункции, особено нощен бруксизъм. Увреждащият ефект на ОЗ би могъл да бъде значително минимализиран чрез ранната диагностика и управление на болестния процес чрез използването на шини за бруксизъм. Съобразяването на особеностите в оклузията е от особено значение при МИКДМ, тъй като те имат значителна роля за успеха на възстановяванията. Клиничните и рентгенографските признаци и симптоми на ОЗ са представени в таблица 2.

Освен обичайното снемане на анамнезата, прегледа и специфичните изследвания (напр. изследване на виталитета на пулпата, функционален тест на слюнката) като част от диагностичния процес трябва да бъдат обсъдени въпросите, свързани с качеството на живот. При това трябва да бъде акцентирано върху желанията, потребностите и очакванията на пациентите по отношение на:

- външния вид;
- зъбната чувствителност;
- неуспеха или фрактурата на зъбите или възстановяванията;
- дискомфорта, произхождащ от меките тъкани;
- загубващите се или подвижните зъби;
- проблемите със захапката;
- болката и дисфункцията на

теморо-мандибуларната става.

Ако се планира прилагане на МИКДМ при наличието на ОЗ, пациентите трябва да бъдат осведомени за нейните предимства и недостатъци в сравнение с конвенционалното лечение, за възможността за неуспех от лечението и за необходимостта от носене на предпазни средства. Конкретната пациентка беше запозната със своите оклузални проблеми, но желаше бързо, неинвазивно и икономически изгодно решение за подобрене на естетиката във фронта във връзка със социалните ѝ ангажименти.

КОНТРОЛ НА БЛАГОПРИЯТСТВАЩИТЕ ФАКТОРИ

Като част от цялостното лечебно планиране при МИКДМ трябва да бъде обърнато специално внимание на всички фактори, допринасящи за наличните отклонения в естетическите показатели. Благоприятстващите фактори могат да бъдат подразделени на такива, които повишават риска (предиспозиращи), предизвикват началото (преципитиращи) или стимулират прогресията (поддържащи) на проблема. Нощният бруксизъм, малоклузията и загубата на дистална поддръжка на оклузията (водещи до оклузална травма на останалите зъби или възстановявания) бяха сериозни проблеми за пациентката. Благоприятстващите фактори и повлияването им в хода на лечебния процес бяха обсъдени подробно. Беше обърнато специално внимание на необходимостта от постигане на стабилност на оклузията в задния участък и от бъдеща протекция с помощта на стабилизираща шина. Беше изготвен предварителният лечебен план.

ЛЕЧЕБНО И МИНИМАЛНО ИНВАЗИВНО ПОВЛИЯВАНЕ НА ЗАБОЛЯВАНЕТО И НА ПАТОЛОГИЧНИТЕ ОТКЛОНЕНИЯ

След консултация с пациента по отношение ограничение във времето и финансовите възможности беше предприето лечение в съответствие с принципите на МИКДМ. За затваряне на пространствата между горните централни резци и канини беше използвана адхезивна техника, а чрез директни фасети беше променена формата на канините, така че да наподобяват латерални резци (фиг. 4а и 4б). Възстановяванията бяха изработени от згомерни ма-

териали (Beautiful II и Beautiful Flow) по техниката на течната матрица¹³.

Леко беше коригирана и формата на десния централен резец. След поставянето на възстановяванията бяха взети отпечатъци за изработване на имедиадна протеза, която да възстанови липсващите зъби в дисталния участък и фрактурираните горни първи премолари. Пациентката беше осведомена и за възможността за поставяне на имплантати (със синус-лифт и костозаместване), в случай че по-късно пожелае фиксирани протезни конструкции. Беше обсъдена и възможността за поставяне на конвенционални корони в случай на неуспех на адхезивното изграждане в дългосрочен план.

ОЦЕНКА И ПРОСЛЕДЯВАНЕ НА РЕЗУЛТАТА ОТ ЛЕЧЕНИЕТО

Беше насрочено проследяващо посещение за ажустиране на имедиадната протеза, но пациентката не се яви. Тя беше изключително доволна от постигнатия естетически резултат и се яви едва след няколко месеца поради фрактури на адхезивните възстановявания (фиг. 5). Липсата на оклузална стабилност в дисталния участък и големият гъвкателен стрес вследствие на нощния бруксизъм бяха причина за неуспеха на адхезивните възстановявания. Това би могло да бъде избегнато, ако беше носена горна стабилизираща шина по време на сън. Оценката и проследяването на резултата от лечението са от голямо значение при наличието на ОЗ. При фрактура и абразия на зъбите възстановяванията няма да имат по-голяма дълготрайност, ако не бъдат отстранени всички допринасящи фактори.

ЗАКЛЮЧЕНИЕ

МИКДМ има за цел да коригира отклоненията в естетиката и да задоволи естетическите желания и потребности на пациентите, прилагайки консервативно и минимално инвазивно лечение. Основните принципи на минимално инвазивното лечение, които се отнасят до всички орални заболявания, включително до отклонения в естетиката, предизвикани от аномалии в развитието, инфекциозни агенти и/или фактори от околната среда, включват:

- ранна диагностика на заболяването;
- контрол на благоприятстващите фактори;
- минимално инвазивен подход при лечението на заболя-

ването или на патологичните отклонения;

- оценка и проследяване на резултата от лечението.

Тези принципи бяха приложени в представения клиничен случай, при който бяха използвани згомерни материали за въз-

становяване. Те са последно поколение глас-иономерно-композитни хибридни възстановителни материали. Те са особено подходящи за процедури в сферата на МИКДМ поради добрите им естетически, манипулационни и антикарисни свойства. DT

Информация за автора:



Assoc Prof
Adrian UJ Yap
Raffles Dental
585 North
Bridge Road,
#13-00 Raffles
Hospital
Singapore

188770

Republic of Singapore

aujyapr@gmail.com

Весели празници от

Carestream
DENTAL

Kodak Dental Systems

ИЗТЪНЧЕН **NEW**
УСЪВЪРШЕНСТВАН

CS 8100

CS 8100

Simply sophisticated



ВСИЧКО, ОТ КОЕТО
СЕ НУЖДАТЕ В
ЕЖЕДНЕВНАТА ПРАКТИКА

ПАНОРАМЕН АПАРАТ С
УНИКАЛНА 2D+
ТЕХНОЛОГИЯ

Бизнес партньор за България - АЛБА ТМ
1233 София, ул. Клокотница 35-37, вх. Г
Тел./Факс: 02-9315434, 02-8320067
e-mail: carestream_albatm@abv.bg
www.albatm-carestream.com

Най-важните години в имплантологията

Една много лична ретроспекция

Д-Р ГЕОРГ БАХ, ГЕРМАНИЯ

Всичко започна след едно допитване от известно имплантологично списание по повод 15-годишнина от създаването му. По телефона ми се обади преподавателят, който ме бе подкрепил при първите ми стъпки в имплантологията. Когато го попитах за темата на публикацията, той отговори спонтанно и донякъде изненадващо: „Последните 15 години – това са най-важните години за имплантологията!“. Това бе мнението на уважаван университетски преподавател, с ключова роля в налагането на имплантологията – бях впечатлен. По-късно се запитах: „Наистина ли е така?“. Резултатът от моето проучване е тази статия – една лична ретроспекция.

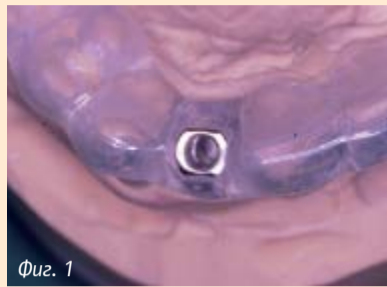
ЕТАПИ В ИМПАНТОЛОГИЯТА

Ако разгледаме големите постижения в оралната имплантология, ясно ще се открият 3 фази: 1. емпирична и експериментална фаза; 2. установяване на имплантологията в университетите и науката; 3. масовият феномен – имплантология. Трябва да признаем, че това е едно доста грубо и може би повърхностно разделение. Но, моля ви, позволете ми да го използвам за целите на този личен и не толкова изчерпателен преглед.

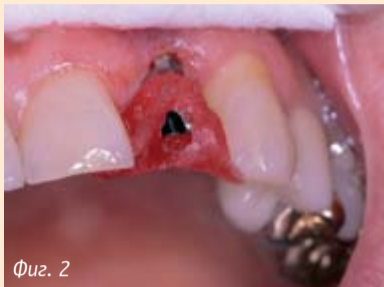Разглеждайки тези 15 години, няма да се спирам на втората фаза, а ще се съсредоточа върху третата. Ще споделя различните посоки и приоритети, които са срещали по пътя си колегите имплантолози. Разгледах учебници и списания по имплантология от това време, и още повече осъзнах, че имплантологията е претърпяла съществена промяна за този кратък период от 15 години. Искан да разкажа за най-впечатляващите моменти от този период в следващите редове.

СБОГОМ НА ТЪЖНИТЕ СТАТИИ

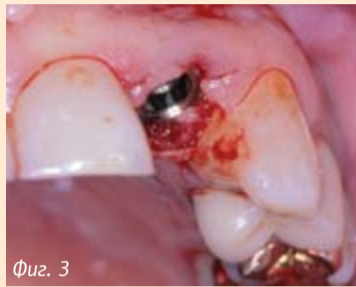За начало – един наглед незначителен проблем – разнообразието и качеството на специализираните дентални медии – печатни и дигитални, съществено са се увеличили през последните 15 години. Това важи не само за имплантологията, но за денталната медицина като цяло. На вид някои професионални издания от средата на 90-те напомнят за правни документи, но оттогава нещата съществено са се променили. Качеството на цветния печат, който сега е норма, но в миналото е било повод за допълнително заплащане от страна на авторите, прецизността на снимките, хартията – всичко това допринася за високото качество и силния ефект върху читателя. Това е голямо предимство и за



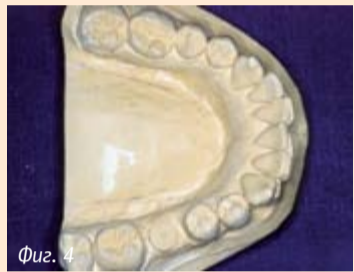Фиг. 1



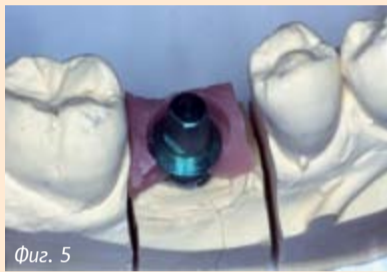
Фиг. 2



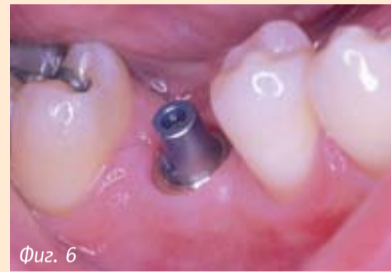Фиг. 3



Фиг. 4



Фиг. 5



Фиг. 6

имплантологията, защото сега лесно могат да се обяснят сложните взаимовръзки и понякога „снимката говори много повече от 1000 думи“. В идеалния случай електронното обучение и електронните специализирани списания допълват нуждата на по-младите зъболекари.

КРАЯТ НА ДОГМИТЕ

Докато в средата на деветдесетте имплантологията бе белязана от много догми, то през наблюдавания от нас 15-годишен период това започва да се променя. Впоследствие цялата имплантология е поставена под въпрос. Дали става въпрос за продължителността на оздравителния период, за времето на изчакване след аугментация или протетичните концепции – всичко е подложено на внимателен оглед. От една страна, някои от тези догми бяха отхвърлени благодарение на големите нововъведения, особено що се отнася до повърхността на имплантите. От друга страна, някои от тези догми не бяха отхвърлени, което наложи да се отгърпнем за малко. Това бе болезнен опит и за пациентите, и за имплантолозите.

Една от догмите, с които се сблъскахме в периода на наблюдение, бе стриктният отказ от имедиатно имплантиране. Днес има общ консенсус, че

при благоприятни условия имедиатното имплантиране може да е от високо качество и да е подходяща алтернатива на утвърдените процедури. Един клиничен случай показва имедиатно имплантиране в областта на горните предни зъби: екстракцията и имедиатното имплантиране на мястото на безнадежден горен преден зъб с помощта на хирургичен шаблон (фиг. 1), трансфер в устната кухина (фиг. 2) и състоянието непосредствено след поставянето на имплантатната корона (фиг. 3).

ПРОСПЕРИТЕТЪТ НА ИМПАНТОЛОГИЧНИЯ ПАЗАР

Голямото разнообразие от нови импланти, имплантатни форми и протетични опции се превърна в реалност през последните 15 години. Специални импланти бяха разработени за конкретни индикации, така че сега дори мандибуларен молар може да бъде заместен от имплант със съответния размер, последван от корона със съответния размер. Фигури 4 и 7 показват клиничния и денталния вид при този пациент. Имплантолози, които са поставяли стотици импланти на година, се приемаха за големи риби на пазара на имплантите през 90-те. Преминването на прага от 100 000 импланта, поста-

вени за година в Германия, показва, че върхът е достигнат. Оказа се, че това не е така, защото благодарение на бързото и безпрепятствено развитие бе достигната цифрата от 1 милион. Макар през последните години ръстът да бе слаб и глобалната икономическа ситуация да говеде до известен спад, днес можем да твърдим, че имплантологичният пазар ще продължава да расте. Максималният период на растеж попада в разглеждания от мен период.

РАЗВИТИЕТО ПРЕЗ ПОГЛЕДА НА ПРОИЗВОДИТЕЛЯ НА ИМПАНТИ

От производител до глобален играч – това е точното описание на развитието на някои от производителите на импланти. Развитието на някои от тези компании през последните 15 години, размерът на тези компании и броят на служителите им днес наистина са впечатляващи. Тези проспериращи компании имат и други характеристики – закупуването на продукти и цели фирми с цел разширяване и допълване на продуктовото портфолио и навлизането им в областта на дигиталната дентална медицина (CAD/CAM, планиране и т.н.), в която тези глобални играчи инвестират големи суми. Трябва да се генерират приходи, така че тези инвестиции да са

възможни въпреки спада, породен от икономическата криза.

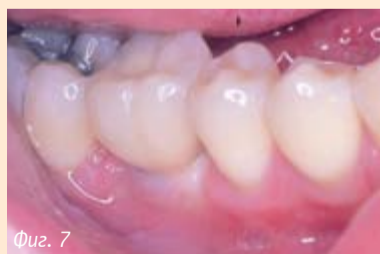Все пак имплантологичният пазар разцъфтява. Въпреки че постоянният двуцифрен ръст, с който някои производители привикнаха, сега е по-скромнен, все пак от имплантите могат да се правят много пари. В резултат на това увеличаващият се брой от производителите на импланти и имплантологични системи затруднява клиничиста. Освен новите системи се увеличава и броят на генерициите.

ФОКУС ВЪРХУ ЧЕРВЕНО-БЯЛА ЕСТЕТИКА

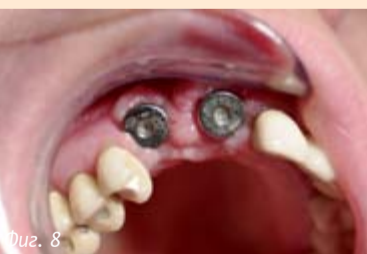Президентът на Немското общество по дентална имплантология (Deutsche Gesellschaft für Zahnärztliche Implantologie) проф. Франк Палм с право отбелязва: „Това, което преди 20 години се смяташе за триумф от някои колеги, днес се разглежда в съда.“ Зъболекарите, практикуващи имплантология, не бяха готови да се конфронтират в дебат, простиращ се от Северна Америка до Европа – този за червено-бялата естетика. Новият фокус за постигане на най-добрата възможна естетика при имплантологично-протетичното лечение се свързва с имплантологията и се дистанцира от хирургията, която доминираше до този момент.

В ранната фаза на имплантологията основният фокус бе върху безопасното поставяне и възможно най-доброто позициониране в костта, понякога дори за сметка на последващото протетично лечение поради неблагоприятното поставяне на изкуствените зъби. Днес обаче протетичните стандарти се превърнаха в центъра на дискусията. Промениха се техниките на поставяне и се утвърдиха нови техники, за да се удовлетворят тези изисквания. Пациентите вече рядко се съгласяват на такива сложни случаи като описания по-долу.

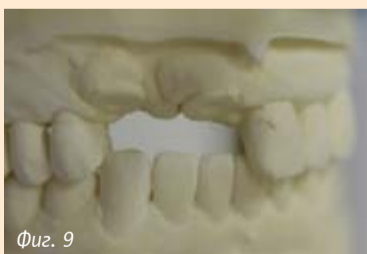И двата импланта в горната фронтална област са поста-



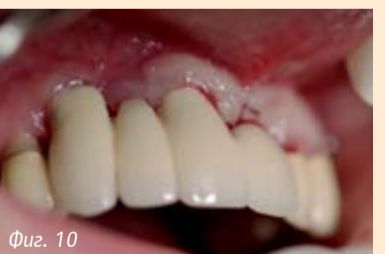Фиг. 7



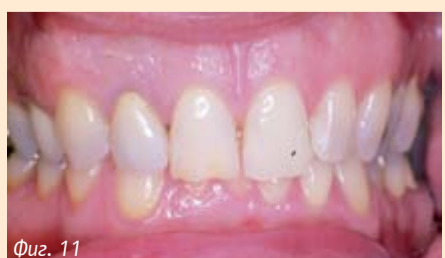Фиг. 8



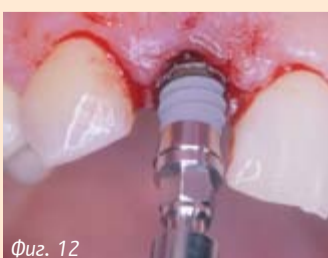Фиг. 9



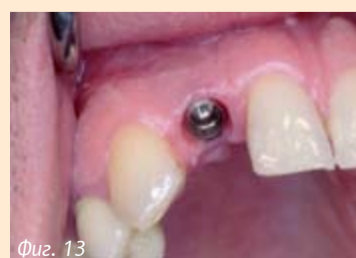Фиг. 10



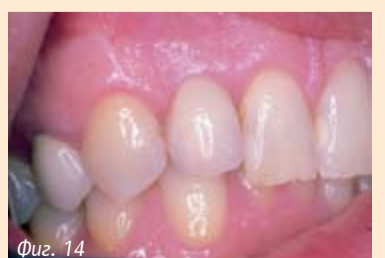Фиг. 11



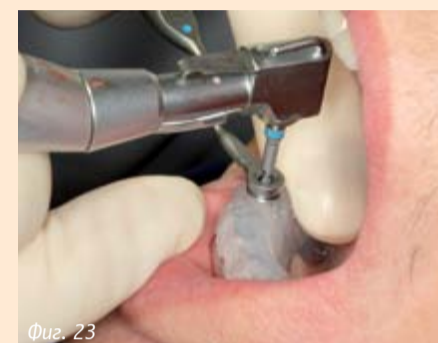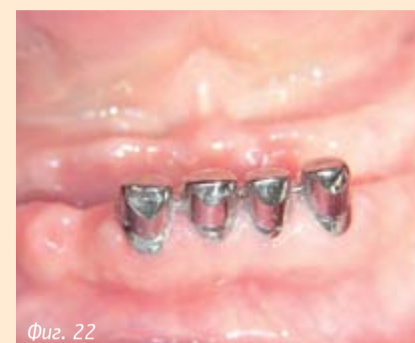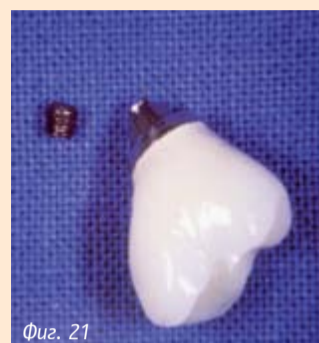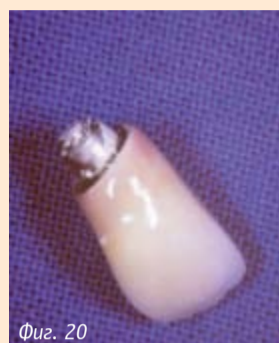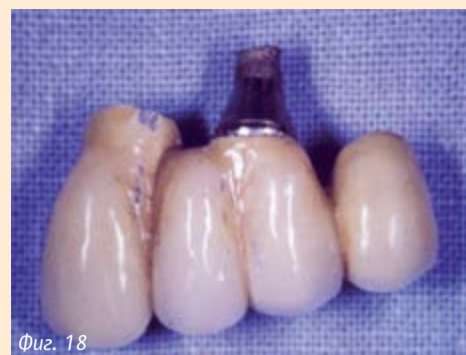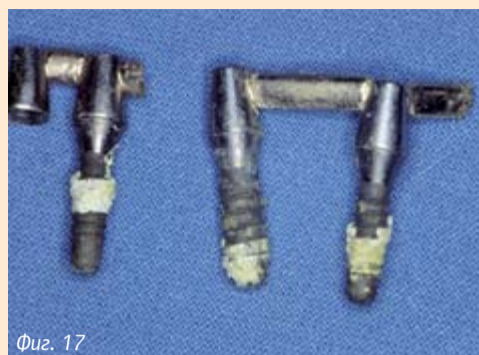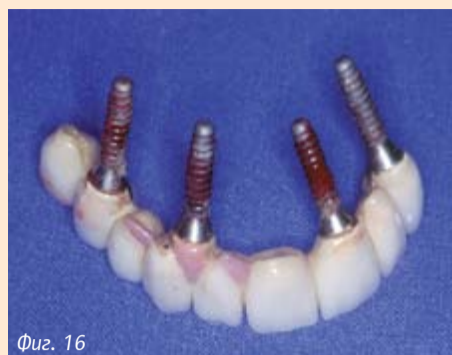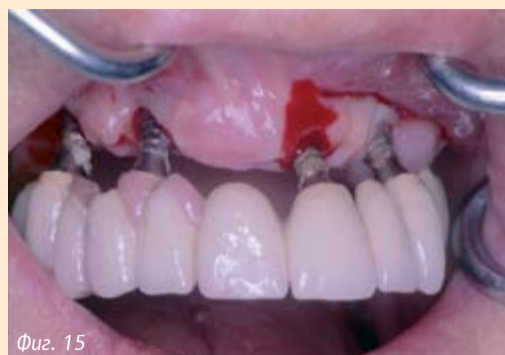Фиг. 12



Фиг. 13



Фиг. 14



вени прекалено вестибуларно и има отстояние от 5.5 мм между рамото на импланта и емайло-циментовата граница на съседните зъби (фиг. 8-10). Лечението с дългосрочно временно възстановяване би довело до незадоволителен естетически резултат. Все пак при определени хирургични и дентални условия - както се вижда от втория пример - може да се постигне превъзходен резултат и стабилност за период от десет години дори и при толкова трудни ситуации. През 1999 г. бе поставен имедиамент имплант в областта на 12. Следващите снимки показват етапите на лечението (фиг. 11-13). Последната снимка показва състоянието след 10 години (фиг. 14).

Това развитие бе възможно благодарение на съществуващия напредък в областта на аугментациите, които днес могат да се провеждат с много голяма предсказуемост. Този напредък допълнително се подсилва от подобреното обучение на имплантолозите. Това важи както на ниво университет, така и на ниво следдипломно обучение. Така трябва да се отгаде заслуженото на университети и професионалните асоциации, които съществено допринесоха за това.

БИТКАТА НА ОЗДРАВИТЕЛНИТЕ ПЕРИОДИ

Макар за кратко, този въпрос създаде голям фурор - дебатът за по-кратките оздравителни периоди. Под натиска на медиите, сред които професионалната преса играеше второстепенна роля, а неспециализираната - главна, производителите скъсяваха оздравителния период. Това се случваше почти ежедневно. Някои производители следваха тенденцията, а други - не. Някои участници искаха да са на гребена на вълната, други - не. Всичко това бе последвано от бърз срив.

За мен впечатляваща бе една статия от вестник, в която се твърдеше: „Екстракция - сутринта, последвана от аугментация и имплантиране; супраконструкция, поставена на обая, и порция ребърца“. Както се вижда от това еуфорично твърдение, някои просто се

увлякоха, докато други болезнено отстъпиха. Това, което остана във времето, главно поради подобренията в повърхността на имплантите и други условия, е, че дългият оздравителен период, препоръчан в ранната фаза на имплантологията, може съществено да се регулира, но не на всяка цена.

НОВИ ОПЦИИ ЗА ПОДОБРЯВАНЕ НА ИМПЛАНТОЛОГИЧНИЯ УЧАСТЪК

Споменатата по-горе доминация на протетичната имплантология стана възможна поради многото нови и безопасни аугментационни процедури, утвърдени през периода на наблюдение, което позволи на зъболекарите да оформят имплантологичната лока спрег желанията си. Революционни аугментационни процедури в областта на горните странични зъби, които бяха обект на дискусия през първите години на въпросния период, представяваха друг важен подход за истински прогрес.

Благодарение на хирургичните техники за синус-лифт, които претърпяха невероятен брой модификации по отношение на по-малко инвазивни процедури, стана възможно да се третират участъци от челюстите, които преди бяха неподходящи или които можеха да се възстановяват само след високоинвазивни ортодонтични процедури. Докато първоначално синус-лифт процедурите бяха запазени само за високоспециализирани центрове, днес те са се превърнали в нещо обичайно за имплантологията и се предлагат и прилагат много често.

УТВЪРЖДАВАНЕ НА ВИРТУАЛНА ИМПЛАНТОЛОГИЯ

Лесно може да се разбере какво мислят старите кучета за новите варианти за планиране и имплантиране. Тази група трудно прие развитието на имплантологията от хирургична в протетична специалност и бе абсолютно против новопоявяващите се дигитални процедури. С бързото разпространение на обемните дентални томографи, които отвориха ново

измерение в денталната диагностика, на пазара се появиха и много програми за планиране.

Предложението на някои лидери да се дефинира валидността и да се установят стандарти по отношение на тези техники, които най-често се базират на 3D рентгенови данни, бе прието негативно. Мисля, че бе постигнат добър компромис благодарение на сериозните дискусии по време на конференции както на ниво университет, така и на ниво дентални асоциации.

Тези нови техники са изключително полезни при лечението на комплексни случаи и са задължителни при най-комплексните ситуации. Лечението на прости случаи обикновено не изисква такива техники. Всъщност


те не трябва да се използват в такива случаи поради лъчевото натоварване за получаването на 3D данни.

ЗА ОБЕЩАНИЯТА И РЕАЛНОСТТА

Темите на конгресите през първото десетилетие на периода на наблюдение съдържаха позитивни послания и описваха нови възможности в имплантологията, които надхвърляха наличните опции и говореха за непрекъснат растеж. Това съвпадна с много положителни оценки и находки на производителите и дистрибуторите на импланти. Това обаче съществено се промени през последните пет години.

Изведнъж нови теми придобиха приоритет, теми, които преди бяха донякъде потискани

и дори отричани. Много добре си спомням имплантологичен конгрес на много важен американски производител на импланти във Франкфурт през 1998 г., когато докладвах за концепция за лечение на периимплантит, разработена от Университета във Фрайбург, и бях критикуван от водещия лектор от САЩ в последващата дискусия. Той твърдеше, че не е виждал случай на периимплантит през последните 20 години в имплантологията - този феномен не съществува и ако се случи, може да се отгаде само на недобрите умения на имплантолога. Колко се промениха времената! Все пак проблемите и усложненията в имплантологията и дори думата неуспех се споменават на много конгреси, организирани



Сложни случаи, лесни решения

Имплантантните и протезни системи на Alpha-Bio^{TEC} предлагат висококачествени, гъвкави решения, които да отговорят на всички Ваши клинични изисквания.

- Имплантантни системи за всички клинични случаи
- Една протезна система за всички имплантантни диаметри
- Универсално съвместими хирургически инструменти

Simplantology - Интелигентни и лесни имплантологични решения от Alpha-Bio^{TEC}

AlphaBio^{TEC}
Simplantology

www.alpha-bio.net

„Медина Био“ ООД

Централен офис
Гр. София ж.к. Овча купел
Ул. Костур №18 офис 2

Tel : +359 899 145 801
+359 893 617 866
+359 893 617 829

Офиси в градовете
Варна Пловдив
Хасково Габрово