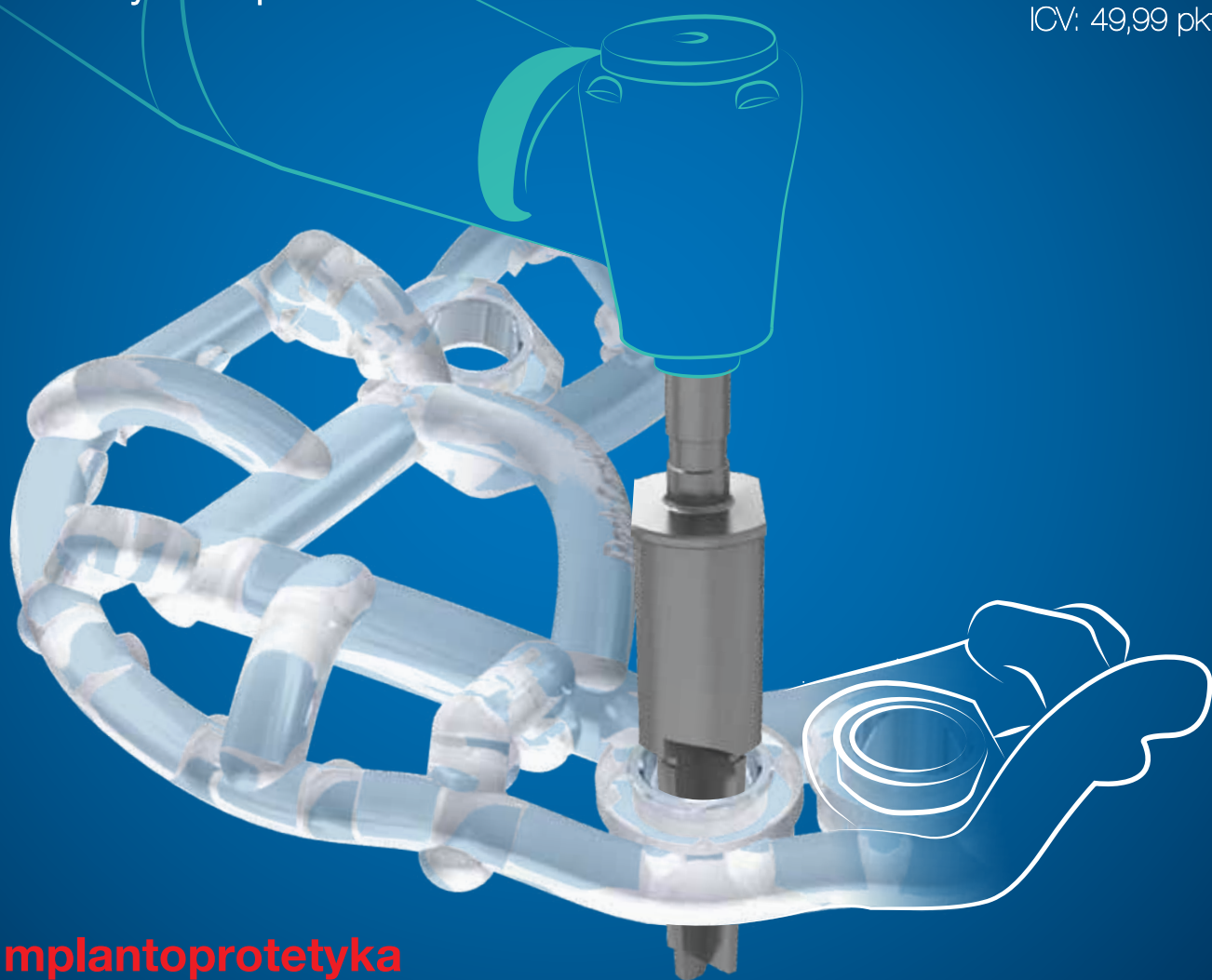


implants

international magazine of oral implantology

1 2017 wydanie polskie

MINISW: 3 pkt.
ICV: 49,99 pkt.



_Implantoprotetyka

Laserowe odślanianie implantów

_Techniki augmentacyjne

Indywidualna siatka tytanowa

_Przegląd literatury

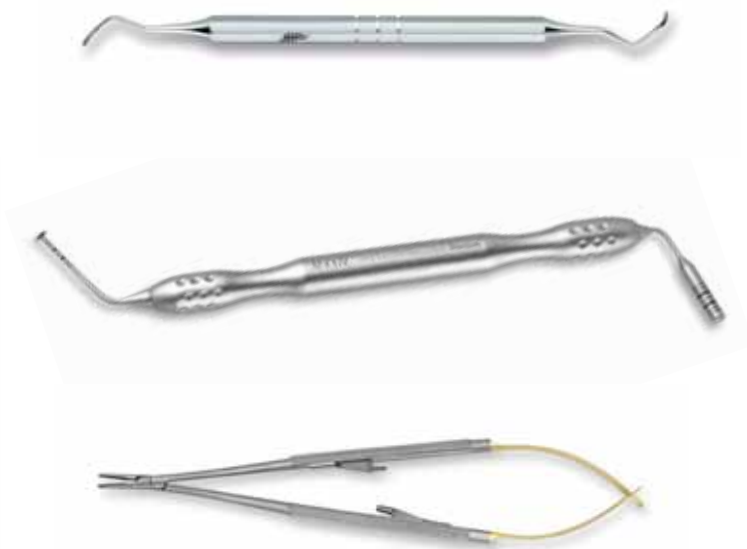Pacjenci z mukowiscydozą

dti Dental
Tribune
International

MIS[®] POLAND | **M**GUIDE

MAXIL

Wysokiej jakości instrumentarium z unikatowymi rozwiązaniami dopasowanymi do potrzeb najbardziej zaawansowanych procedur chirurgicznych



KOMPLETNE ZAPLECZE MATERIAŁÓW DO PRACY IMPLANTOLOGA

OMNIA ESSENTIAL DUO WYGODA, OSZCZĘDNOŚĆ, BEZPIECZEŃSTWO

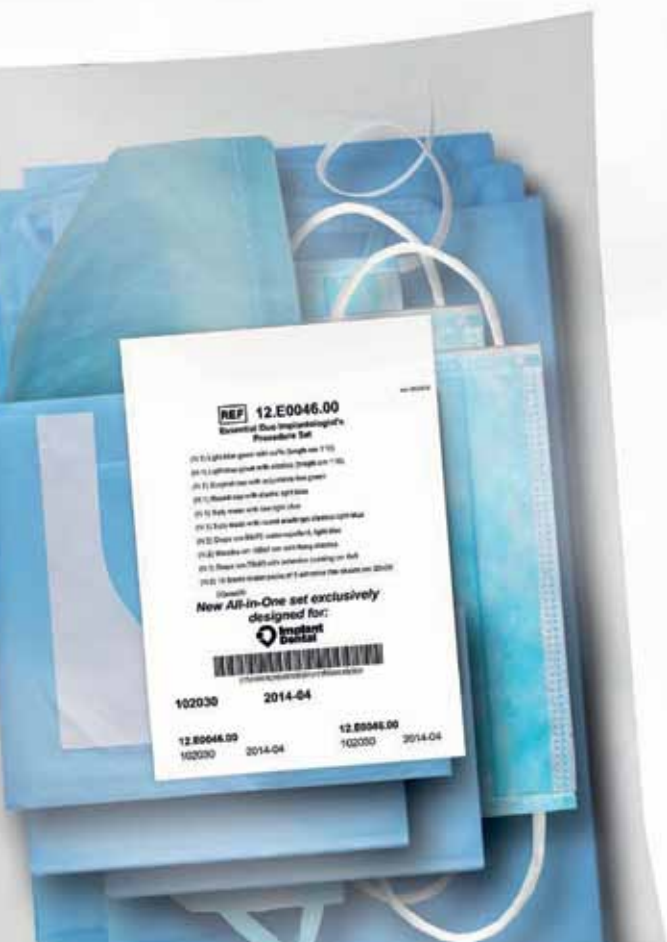
Najnowsza linia serwet i osłon od włoskiej firmy Omnia, lidera w produkcji jałowych materiałów jednorazowych do zabiegów chirurgicznych.

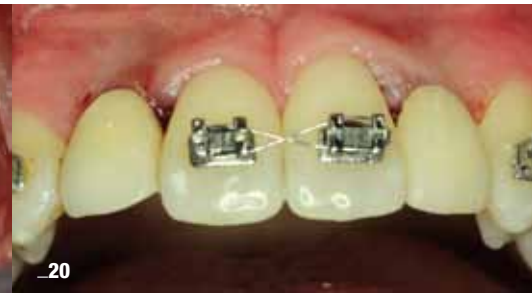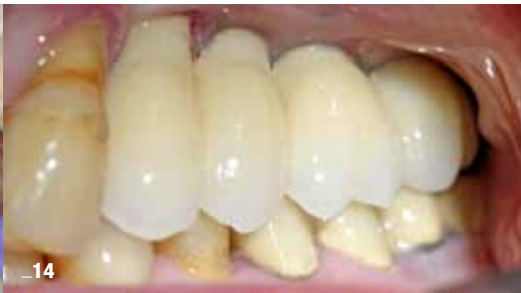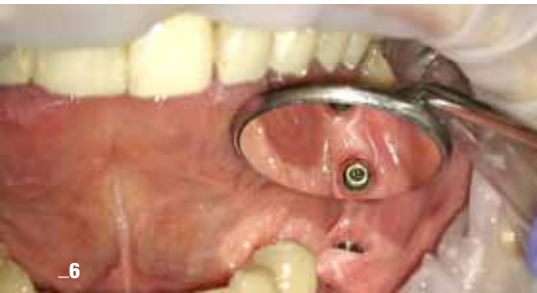- ✓ 1 fartuch dla chirurga
- ✓ 1 fartuch dla asysty ze ściągaczami
- ✓ 1 czepek dla chirurga
- ✓ 1 czepek dla asysty ze ściągaczami
- ✓ 1 maska dla chirurga
- ✓ 1 maska dla asysty ze ściągaczami
- ✓ 2 serwety 50 x 75 cm
- ✓ 1 serweta dla pacjenta 75 x 90 cm z otworem adhezyjnym 6 x 9 cm
- ✓ 2 rękawy 120 cm
- ✓ 2 taśmy adhezyjne

**Pakiet stworzony specjalnie dla naszych Klientów.
 Omnia to oszczędność Twojego cennego czasu!**

**ZADZWOŃ I ODBIERZ BEZPŁATNĄ PRÓBKĘ
 (22) 869-71-00/01**

**ZAMAWIAJ WYGODNIE ONLINE NA
 WWW.IMPLANTDENTAL.COM.PL**





_6

_14

_20

Od wydawcy

- 4 **Procedury kontrowersyjne** a postęp...
_Andrzej Wojtowicz

Chirurgia

- 6 **Odsłonięcie implantów przy użyciu lasera Er:YAG**
_Piotr Roszkiewicz

Odbudowa implantoprotetyczna

- 14 **Zastosowanie indywidualnej siatki tytanowej** w augmentacji wyrostka zębodołowego szczęki **z wykorzystaniem rhPDGF** – część II
_Andrzej Wojtowicz, Igor Kresa, Marcin Adamiec, Dariusz Materko i Bartłomiej Iwańczyk

Implanty igłowe

- 20 **Wszechny igłowe** w hipodoncji siekaczy bocznych szczęki **ze skrajnie cienkim wyrostkiem zębodołowym**
_Dariusz Grzęda, Tatiana Zawadzka i Tomasz Grotowski

Mukowiscydoza

- 26 **Stan zdrowia jamy ustnej u chorych na mukowiscydozę** – przegląd literatury
_Sylvia Jarzynka, Bartłomiej Iwańczyk, Joanna Chudek, Paulina Gulatowska, Tomasz Kamiński, Wojciech Skorupa, Ewa Augustynowicz-Kopeć, Andrzej Wojtowicz i Gabriela Olędzka

Research

- 34 **Lateral maxillary incisor implant** – key issues for **aesthetic success**
_Philippe Russe and Patrick Limbour

Letter to dentists

- 42 **The dilemma of ignorance. To my colleagues from all over the world!**
_Leonard Linkow

Wspomnienie

- 44 **Leonard I. Linkow, DDS, DMSc.**
_Sheldon Winkler
Wspomnienie po ostatnim Pionierze Implantologii
_Tomasz Grotowski

Wydarzenia

- 46 **11. Świąteczny Wieczór Implantologiczny** Warszawa, 2-3.12.2016 r.
47 **II Konferencja „The Essence of Beauty”** Warszawa, 25.02.2017 r.

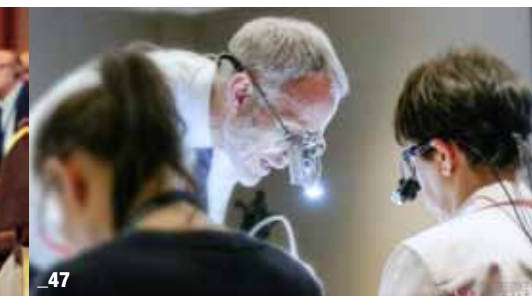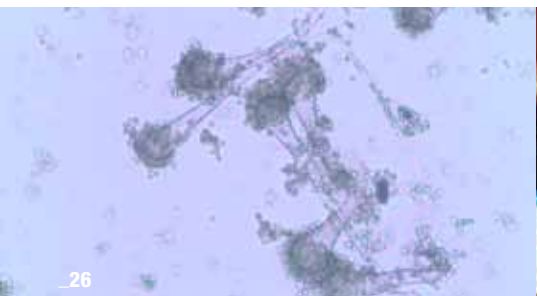
Szkolenia

- 48 **Aesthetics & Occlusion Continuum Education**
48 **„SOS dla bezzębnej zuchwy”** – kurs Akademii Implant Dental
48 **Implant Continuum Education Program**

Informacje

- 50 **Informacje o produktach**
52 **O wydawcy**

Motyw na okładce dzięki uprzejmości firmy MIS Poland Sp. z o.o.



_26

_46

_47



Procedury kontrowersyjne a postęp...

_Rok 2017 rozpoczął się kolejnym **Consensus Conference EDI** oraz największymi w Europie targami branżowymi IDS. Oba te ważne wydarzenia odbywały się w Kolonii. Spotkanie opiniodawców z 12 krajów europejskich uporządkowało pączkujące koncepcje CAD/CAM stosowane w implantoprotetyce. Stwierdzono też m.in., iż nie należy uznawać, że przyczyną *periimplantitis* może być nadmiar cementu „wylanego” na powierzchnię implantu przy cementowaniu korony, lecz raczej uważać, iż przyczyną są niewystarczające umiejętności lekarza, który te korony nieprawidłowo cementuje. Sposoby cementowania koron są nauczane w polskich uniwersytetach medycznych od lat. Dyskusja dotyczyła także 4 kontrowersyjnych procedur, stosowanych w ostatnich latach w implantologii.

Rozwój implantoprotetyki w 2017 r. został udokumentowany 3 nowymi koncepcjami co do konstrukcji i powierzchni implantów, z których jedną można uznać za bioaktywną:

- _powierzchnia implantu pokrywana kwasem hialuronowym, który chemicznie jest połączony związaniami chelatującymi z tytanem (implant w fazie badań klinicznych, grupa i-Res),
- _powierzchnie dedykowane poszczególnym przedziałom tkankowym: kości zbitiej/kości gąbczastej i szpikowi oraz okostnej i tkance łącznej dziąsła (grupa i-Res),
- _implanty posiadające kanały i otwory w części apikalnej w celu deponowania leków i materiału do podnoszenia dna zatoki *via* wewnątrz implantu (koncepcja DIVA-PALTOP, prezentacja koncepcji i implantu odbędzie się podczas kongresu OSIS 11-13 maja br. w Jachrance).

Implanty te dostępne są w ramach projektów naukowo-badawczych, a ich prezentacja odbędzie się podczas tegorocznego kongresu OSIS.

Przed kilkoma laty podniesiono na łamach czasopism implantologicznych problem czystości powierzchni implantów, a raczej zanieczyszczeń technologicznych wynikających z ich obróbki, wytrawiania, procesowania szorstkości powierzchni oraz niedostatecznego jej płukania. Problemem otwartym pozostaje osteointegracja jako definicja skomplikowanych, ale dobrze poznanych procesów biologicznych z powierzchnią tytanową wysokiej czystości atomowej czy też z pierwiastkami innych metali i stopów tytanu. Literatura jednoznacznie nie daje odpowiedzi na temat wyższości stopu tytanu klasy V i VI nad niższymi. Istnieją komercyjnie implanty z czystego tytanu, np. BTK, dostępne również w Polsce.

Każdy lekarz stosujący leczenie implantologiczne widział obrazy rtg towarzyszące degradacji tkanki kostnej wokół implantów: obraz, który implantolodzy nazywają tulipanem (tulip shape) wokół, w pobliżu części dodziąsłowej. Nierzadko obserwujemy też degradację tkanki kostnej wokół „dalszych”, głębszych powierzchni implantu. Te, pozornie nic nieznaczące różnice w radiologicznym obrazie *periimplantitis* są przedmiotem badań w wielu ośrodkach akademickich: mogą być wynikiem reakcji komórkowej/tkanekowej/ organizmu na zanieczyszczenia, imperfekcje powierzchni, niedoskonałości technologiczne oraz grę komórek układu monocytarno-makrofagalnego i bakterii patogennych, które mogą modyfikować swoistą „slow motion” – wieloletnią reakcję organizmu na implant. Uznanie implantu za ciało obce budzi zrozumiałe emocje, jednak reakcja organizmu na implanty dentystyczne i inne wszczepiane materiały, np. augmentacyjne, taką reakcję powodują, co również udowodniliśmy w naszych badaniach na zwierzętach. Te mechanizmy musimy „odczytać” ze zrozumieniem i ze zrozumieniem interpretować. Powinniśmy też wykorzystać tę wiedzę w planowaniu implantoprotetycznym, ponieważ problem *periimplantitis* dotyka wielu pacjentów. Implanty nie są do końca życia, żyjemy dłużej z naszą pasją implantologiczną!

Podczas spotkania w Kolonii (24.02.2017 r.) wypracowano wspólne stanowisko.

_ **Schild technique**. Pozostawienie fragmentu cementu i zębiny korzeniowej na wiązadle ozębnowym i wkręcenie w to miejsce implantu jest techniką obciążoną dużym ryzykiem zapalenia tkanek, powłok i utraty implantów. Uznano brak uzasadnienia do stosowania tej techniki.

_ **Koronektomia** – odcięcie korony, zatrzymanego zęba mądrości wraz z pozostawieniem części korzeniowej z kikutem miazgi. Procedura została uznana za niewłaściwą, nieopartą badaniami, danymi lite-

raturowymi, a lekarz ją wykonujący może być uznany za osobę z niewystarczającymi umiejętnościami do operacyjnego usuwania tych zębów. Autorzy metody koronektomii zatrzymanych zębów mądrości nie opisują postępowania z krwawiącymi kikutami miazgi, procedura nie jest ustandaryzowana.

Podnoszenie dna zatoki szczękowej od strony podniebienia. Brak danych literaturowych i statystycznych, zabieg obarczony dużym ryzykiem powikłań wynikających z grubej warstwy błony śluzowej, grubej warstwy tkanki kostnej od strony podniebienia, znacznego stopnia jatrogenności. Podobne stanowisko OSIS dotyczące podniesienia dna zatoki od strony podniebienia nie jest jednoznaczne, ponieważ zwiększone jest ryzyko uszkodzenia naczyń krwionośnych, nerwów podniebiennych i usunięcie znacznie większej ilości tkanki kostnej. Po co wykonywać zabieg utrudniony medycznie, skoro standardem nadal jest odsłonięcie dna zatoki z zabiegiem od strony tzw. okna przedniego, opisanym i wielokrotnie uznanym przez światowych opinionliderów. W metodzie tej, podobnej w pewnej części do tzw. zabiegów Caldwell Luca, nigdy nie dochodzi do odtworzenia w pełni tkanki kostnej w kości szczęki, w tzw. oknie, lecz do jego zamknięcia materiałem wszczepialnym i przerostem tkanek niezmineralizowanych.

Tzw. „mielenie usuniętego zęba”, przepłukanie go w soli fizjologicznej lub płynie PBS lub innych płynach i ponowne wszczepienie w miejsce defektu kostnego jako materiału autogennego i być może allogennego, po uprzednim oczyszczeniu i procesowaniu. Procedura uznana za kontrowersyjną z uwagi na moczenie fragmentu zęba w roztworze NaOH, bez możliwości kontroli czystości wszczepianego materiału „autogennego”. Procedura jest kontrowersyjna również z uwagi na dobrze opisane alternatywne procedury GBR i liczne materiały wszczepialne, ksenogenne i alloplastyczne o przewidywalnym i opisywanym od 40 lat efekcie terapeutycznym.

Wszystkie wspomniane techniki przez osoby je wykonujące zostały uznane za procedury innowacyjne (???). W naszym przekonaniu nie mają nic wspólnego z innowacją. Podobne próby, np. wszczepienia fragmentów zęba, znane są co najmniej od 100 lat, jednak nigdy nie zostały uznane za metody biologiczne i medycznie uzasadnione, a także całkowicie bezpieczne dla pacjenta, nie mogą być zatem szeroko stosowane i traktowane również przez niektórych lekarzy jako tanie (???) metody alternatywne – alternatywne do czego? Metody te nie znajdują się w żadnych wykazach uznanych przez autorytety europejskie w edukacji i praktyce, tym bardziej u nas także nie powinny być uznane w proponowanym wymiarze. Wprowadzenie wszelkich procedur, nazywanie ich innowacyjnymi lub alternatywnymi powinno być poprzedzone zgodą Komisji Bioetycznych. W przypadku badań tych metod u ludzi, w razie powikłań mogą być uznane za – co najmniej – świadome powikłania. Dowodzi tego skąpa literatura, ale głównie brak uzasadnienia biologicznego. Aksjomaty chirurgiczne dotyczące ekstrakcji zębów wyraźnie precyzują wskazanie do tych zabiegów z powodu: chorób przyzębia, próchnicy i chorób miazgi. We wszystkich tych przypadkach przyczyną jest obecność bakterii patogennych, czasem silnie patogennych beztlenowców, których obecność stwierdzono również w kanalikach zębinowych, we wnętrzu miazgi, na powierzchni zakażonego korzenia, w tkankach wokół zęba, w tym w tkankach przyzębia. Pozostawienie fragmentu zęba i ożębnej jest tożsame z pozostawieniem bakterii patogennych, w ślad za tym mamy upośledzone gojenie, powstawanie powikłań, często poważnych, szczególnie u pacjentów z obniżoną odpornością i schorzeniami ogólnymi. Z kolei świadome rozdrobnienie, „mielenie zęba” i umieszczenie go w organizmie po przepłukaniu w soli fizjologicznej, PBS, które stanowią element stymulujący bakterie do rozwoju oraz NaOH, może powodować lokalny stan zapalny, który większość organizmów zapewne zwalczy, lecz co się stanie, jeżeli dojdzie do zapalenia kości, ogólnego zakażenia ze wszelkimi konsekwencjami?

Wprowadzenie innowacyjności do zabiegów implantoprotetycznych wymaga badań, publikacji, rozważań, statystyk. Koreańscy twórcy metody publikują wyniki wybranych nielicznych obserwacji klinicznych. Metoda pozyskiwania materiału wszczepialnego z własnych usuniętych zębów nie powinna skłaniać lekarza do „przekazania każdemu pacjentowi jego usuniętego zęba, aby mógł on zostać wykorzystany w sytuacji wystąpienia w przyszłości potrzeby augmentacji tkanki kostnej”. Niestety, autor tego stwierdzenia nie precyzuje, w jakich warunkach usunięty ząb miałby być przechowywany...

Andrzej Wojtkiewicz

Odślonięcie implantów przy użyciu lasera Er:YAG

Implant uncovering using the Er:YAG laser

Autor: Piotr Roszkiewicz

Streszczenie: Odślonięcie implantów w technice dwuetapowej przy użyciu lasera Er:YAG jest metodą szybszą i lepiej tolerowaną przez pacjentów w porównaniu z klasyczną metodą z odślonieniem płata. Laser Er:YAG dzięki tzw. zimnej ablacji umożliwia operatorowi znaczne skrócenie czasu zabiegu, nie wywołując uszkodzeń termicznych implantu ani tkanek go otaczających. W sposób znaczący skraca czas gojenia się tkanek i zmniejsza ryzyko infekcji u pacjenta. Mniejsze są również dolegliwości odczuwane przez pacjentów.

Summary: *Implants uncovering in a two-step technique using Er: YAG laser method is faster and better tolerated by patients as compared to the classical method of exposing the flap. Er:YAG laser through the „cold ablation” allows the operator to significantly shorten the treatment time, without causing thermal damage to the implant or tissue surrounding it. In significantly reduces the time of wound healing and reduces the risk of infection in a patient. Problems experienced by patients are also less significant.*

Słowa kluczowe: laser Er:YAG, odślonięcie implantu, Fotona LightWalker, chirurgia laserowa.

Key words: *Er:YAG laser, implant uncovering, Fotona LightWalker, laser surgery.*

Implantologia stomatologiczna jest obecnie, zarówno w Polsce, jak i na świecie, silnie rozwijającą się dziedziną stomatologii. W celu uzyskania długoczasowego efektu o możliwie jak najlepszej estetyce dąży się do jak najmniej inwazyjnego umieszczenia wszczepu. Duże znaczenie mają także sposób wprowadzenia implantu w kość oraz zarządzanie tkankami miękkimi wokół implantów zarówno w trakcie implantacji, jak i podczas etapu protetycznego. Sposób prowadzenia cięcia płata, a następnie szycia błony śluzowej nad implantem wpływa na czas gojenia się rany.

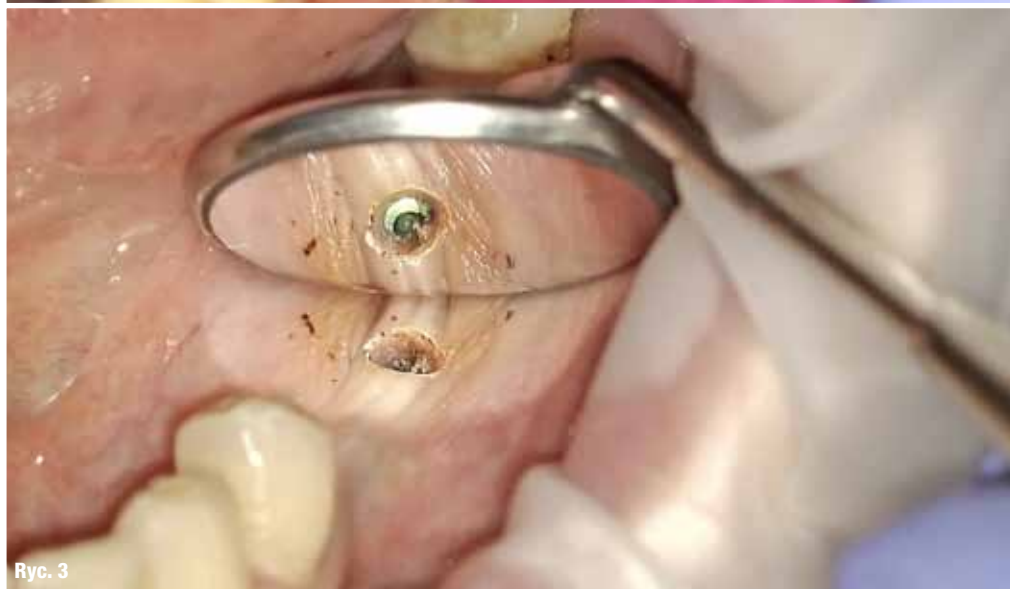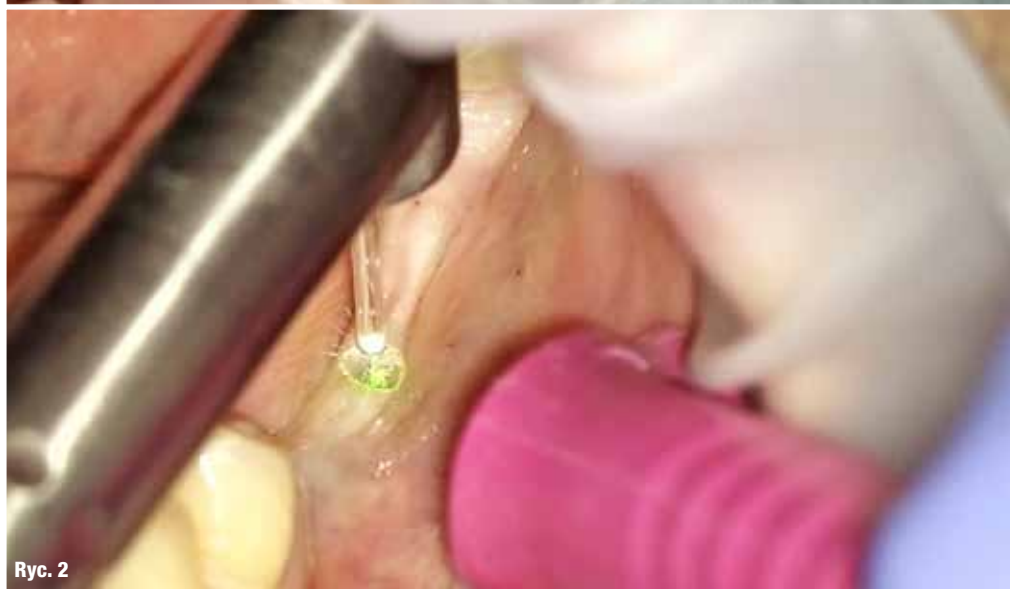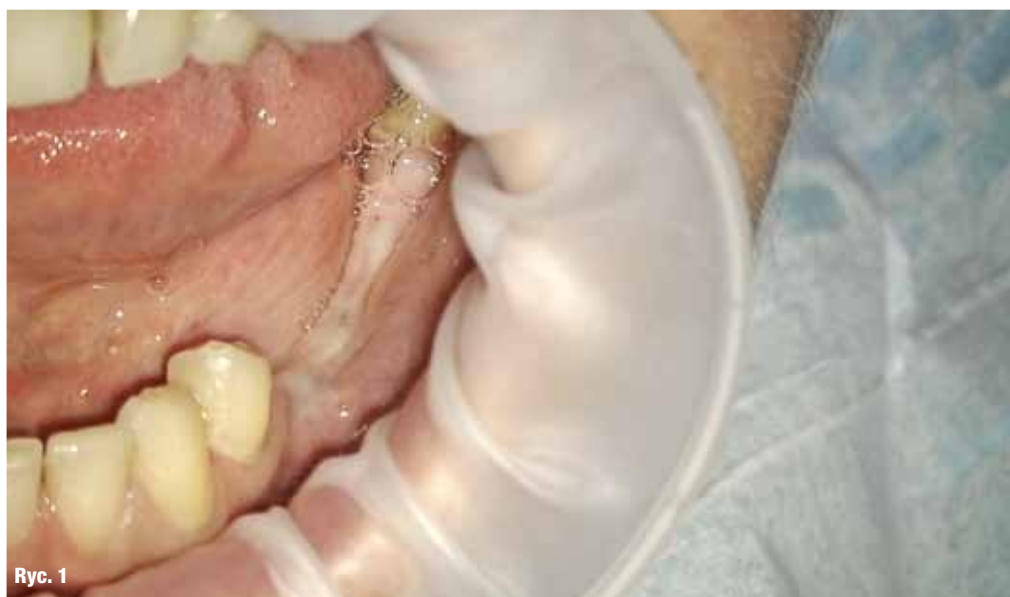Kolejnym ważnym etapem w technice dwuetapowej jest odślonięcie implantów. Możemy tego dokonać na różne sposoby, np. stosując metody tradycyjne, poprzez wykonanie nacięcia, a następnie odślonięcie implantu i wprowadzenie śruby gojącej. Wiąże się to jednak dość często z koniecznością zakładania szwów, co z kolei powoduje, że wydłuża się czas do pobrania wycisku. U pacjentów, u których kość narośnie na śrubę zamykającą implant, jej odkręcenie jest utrudnione. Konieczne jest zdjęcie lub „zeskrobanie” kości i wykonania plastyki wyrostka przy implancie w celu umieszczenia śruby gojącej. Wiele firm implantologicznych oferuje w swoich systemach specjalne zestawy „bone profiler”. Ułatwiają one pracę, ale mimo ich zastosowania, wydłuża to zabieg i czas do zakończenia etapu protetycznego.

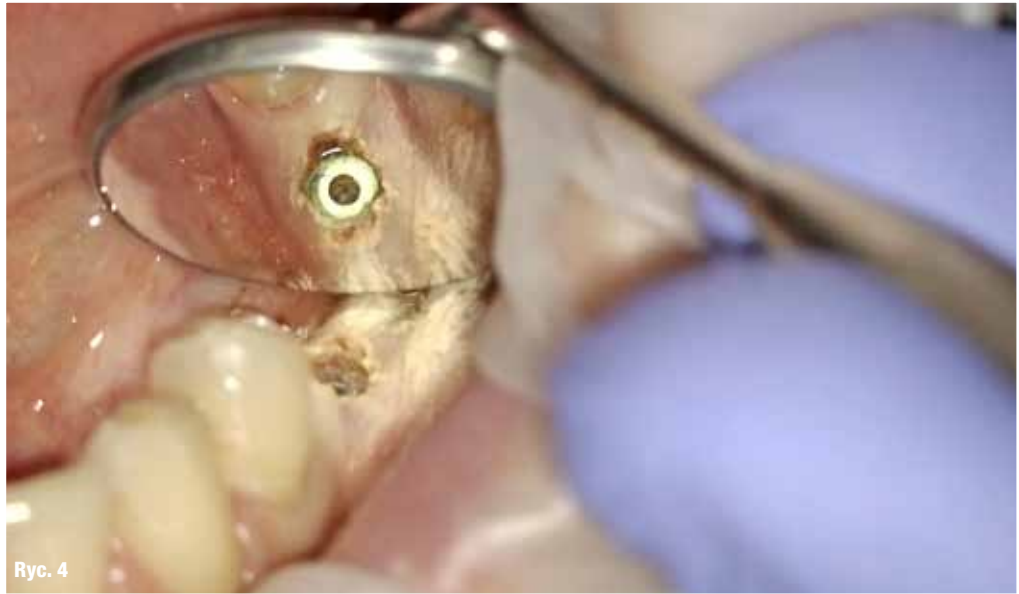Alternatywą do tej metody jest wykorzystanie laserów w celu odślonięcia implantów. Mogą to być lasery z grupy laserów diodowych, CO₂, Nd:YAG lub Er:YAG.

Lasery z grupy diodowych i Nd:YAG możemy użyć wyłącznie wtedy, jeśli śruba zamykająca implant nie jest zarośnięta kością. Zaletą ich jest praktycznie brak krwawienia w czasie opracowywania błony śluzowej i po zabiegu, natomiast wadą – możliwość wystąpienia termicznych skutków na kości przy implancie i na samym implancie.

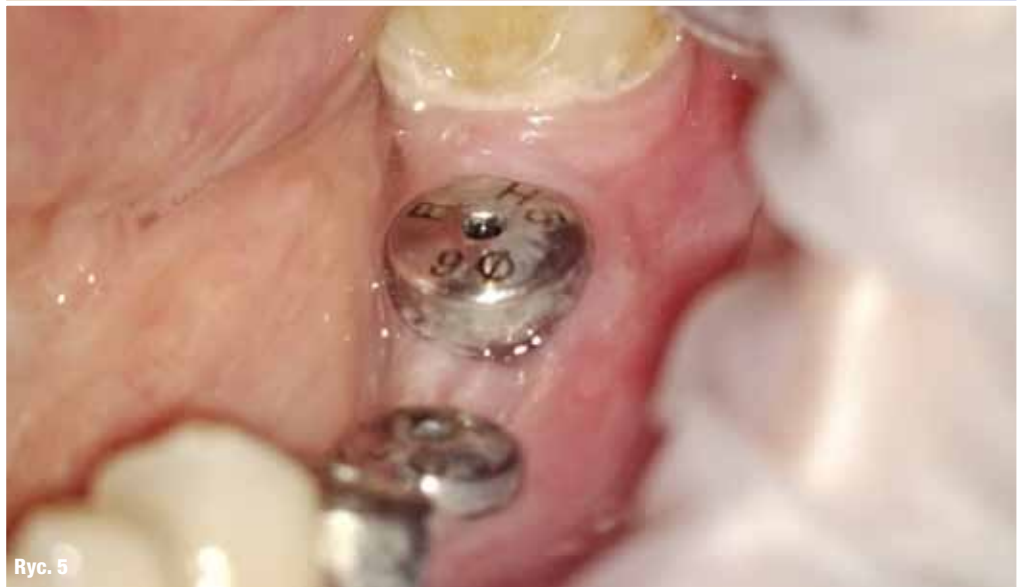Optymalnym rozwiązaniem jest użycie lasera Er:YAG, który doskonale się sprawdza w pracy na błonie śluzowej, jak i w pracy na kości, nie powodując negatywnych skutków.

Oba etapy wiążą się z dyskomfortem dla pacjenta oraz przejściowymi dolegliwościami bólowymi zarówno w pierwszym, jak i drugim etapie. Jak wykazali w swoim pilotażowym badaniu Arnabat-Domínguez i wsp.,¹ zastosowanie lasera Er:YAG podczas drugiego etapu wyeliminowało konieczność znieczulenia miejscowego i zminimalizowało ból pooperacyjny oraz czas gojenia tkanek przed rozpoczęciem etapu protetycznego. W tym badaniu nie stwierdzono różnic w odniesieniu do powodzenia leczenia implantologicznego. Dodatkową zaletą jest działanie

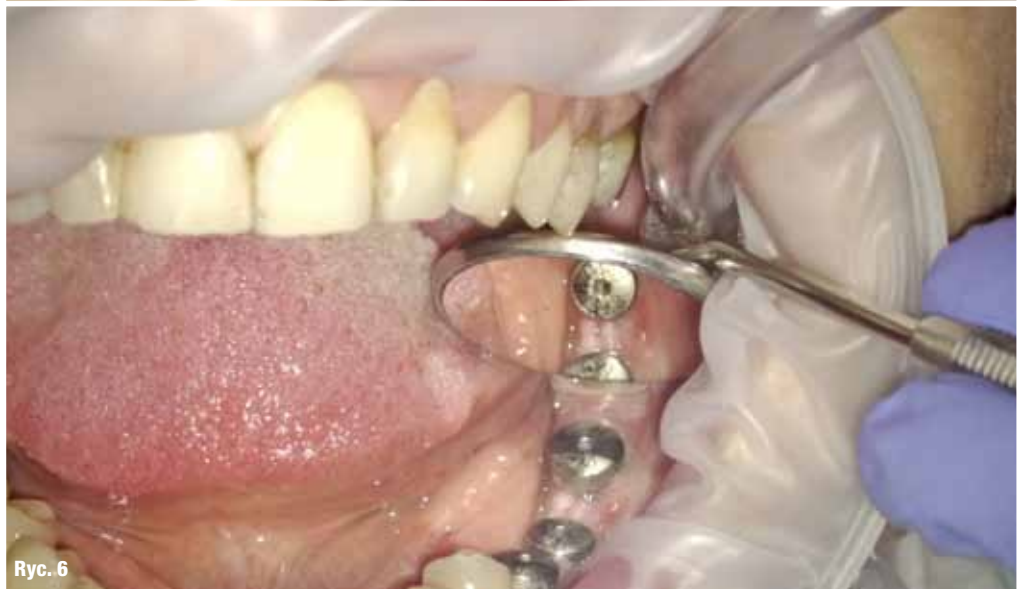



Ryc. 4



Ryc. 5



Ryc. 6

Aesthetics & Occlusion Continuum Education NYUCD

Zaawansowany program dla lekarzy implantoprotetyków,
periodontologów i protetyków, ze szczególnym
uwzględnieniem estetyki, okluzji i funkcji.

**W programie sesje wykładowe
i praktyczne uwzględniające m.in.:**

- Zarządzanie estetyką.
- Okluzja, funkcja, rekonstrukcja.
- Periodontologia estetyczna, recesje dziąsłowe.
- Planowanie uśmiechu, harmonia twarzy.
- Współpraca z ortodontą i laboratorium.
- Licówki, korony, wybielanie...

Dyrektorzy naukowci:



Prof. Stephen Chu

Niekwestionowany ogólnościatowy autorytet z zakresu protetyki na implantach, estetyki w stomatologii. Najbliższy współpracownik prof. Dennisa Tarnowa. Autor m.in. bestsellerowej książki *The Fundamentals of Color: Shade Matching and Communication in Esthetic Dentistry* (Quintessence Pub.).



Dr n. med. Maciej Żarow

Wybitny specjalista z zakresu endodoncji, znakomity praktyk w stomatologii estetycznej, szkoleniowiec, autor m.in. bestsellerowej książki: *Endo-Prosthodontics: guidelines for clinical practice* (Quintessence Pub.).

Mecenat: prof. Andrzej Wojtowicz OSIS EDI



**Aesthetics & Occlusion
Continuum Education NYUCD**

Więcej informacji na
www.nyu-poland.com