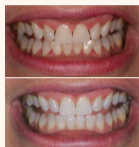



## ОБЩА ДЕНТАЛНА МЕДИЦИНА

Зъбно изтриване, принципът на Dahl, алайнери Inmap и една реална опция за денталната медицина

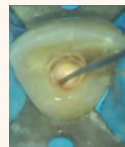


Статията представя един по-различен поглед върху превантивната оклузална терапия чрез подреждане на зъбите и бондинг с фокус върху принципа на Dahl и прозрачните алайнери – едно неинвазивно, щадящо лечение, което има потенциал да става все по-популярно.

▶ стр. 8

## Ендодонтия

Нови технологии за подобряване на дезинфекцията на кореновите канали

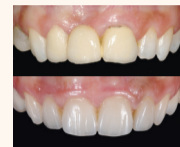

Екипът италиански специалисти прави обстоен преглед на съвременните методи за дезинфекция на корено-каналната система за премахването на микроорганизми и предотвратяването на повторно заразяване по време и след лечението. Представени са както стандартни ендодонтски иригационни протоколи, така и различни активиращи системи и алтернативни системи за дезинфекция.

▶ стр. 12

## ПРОТЕТИКА

Заедно към розово-бялата естетика



В протетичната дентална медицина от огромно значение е ефективната комуникация между клинициста и зъботехника. В тази статия е представен случай, който освен други неща засяга и мекотъкното ремоделиране във фронталния регион. Постоянното близко сътрудничество между лекаря по дентална медицина и зъботехника и техните съгласувани действия правят успешния резултат възможен.

▶ стр. 16

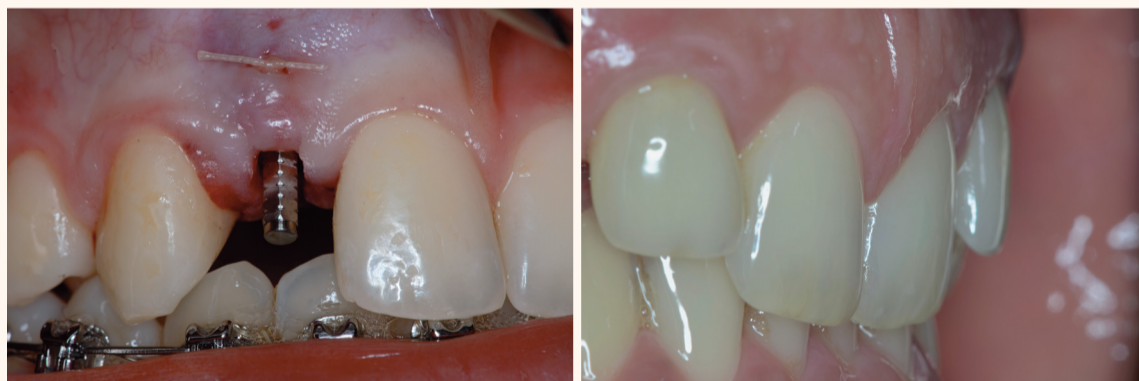# Имплант на мястото на горен латерален резец

## Протетични етапи и усложнения в дългосрочен план част 2

Д-Р PHILIPPE RUSSE, ПРОФ. PATRICE MARGOSSIAN; ФРАНЦИЯ

След като в първата част на тази статия (вижте редакционните бележки) дискутирахме всички предпротетични етапи за заместването на горен латерален резец и разяснихме хирургичните процедури, необходими за подобряване на естетичния резултат, в тази втора част ще обърнем внимание на протетичните етапи от лечението.

Проследяването на клинични случаи по време на различните етапи от протетична-



та верига за период от почти 15 години е направило възможно оценяването на ефекта от избора на определени компонен-

ти или клинични процедури по отношение на финалния естетичен резултат и гингивалната адаптация около керамична-

та корона. В резултат на това при всеки клиничен етап има някои препоръки за извършване и оптимизиране на хирургичната

част, както и за осигуряване на надеждни резултати в дългосрочен план.

В последната част на статията ще бъде разгледан естетичният резултат с оглед на неговата еволюция в средно- и дългосрочен план в сравнение с първоначалните резултати. Ефектът от продължителната зъбна ерупция и анализът на различните рискови фактори дадоха основание на авторите да направят клинични препоръки за намаляване на възможните негативни ефекти.

▶ стр. 4

17-18 МАЙ 2016 Г.  
ИНТЕР ЕКСПО ЦЕНТЪР  
СОФИЯ

1<sup>ST</sup> DENTAL TRIBUNE  
CONFERENCE

@ Buldental

ПЪЛНАТА ПРОГРАМА  
ВИЖТЕ НА СТР. 21  
ВЪВ ВЕСТНИК today

# Dental Tribune с нов профил в LinkedIn

## DENTAL TRIBUNE BULGARIA

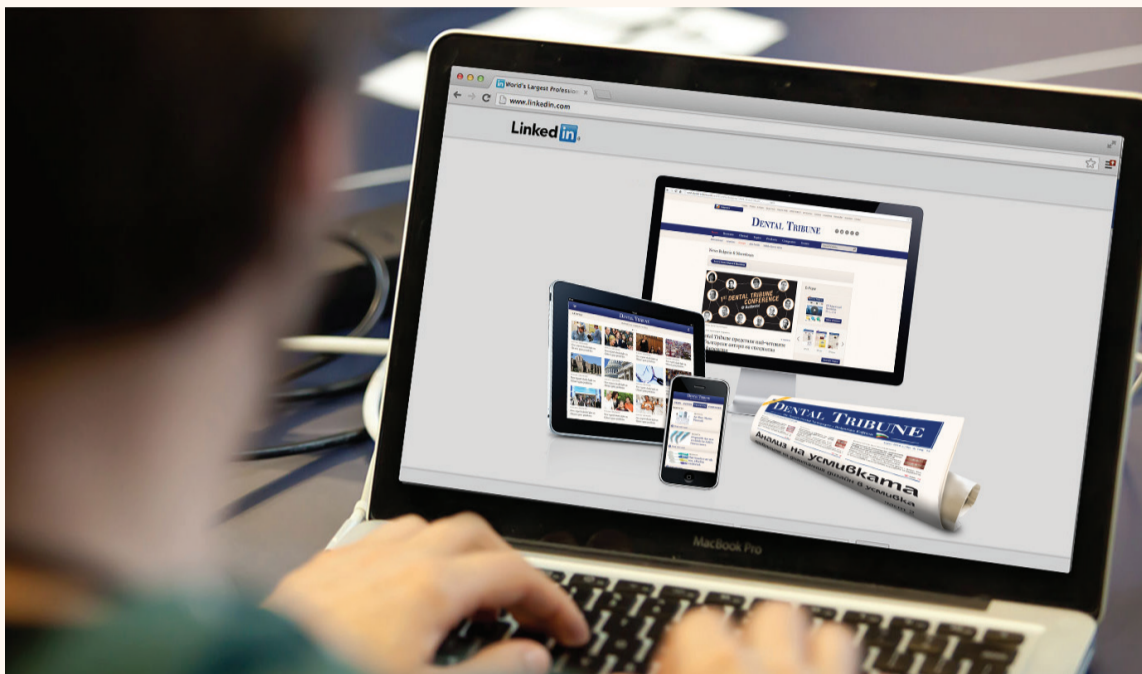Всички знаем, че дигиталният свят, в който живеем, се променя изключително бързо. За да сме в крак с тенденциите, ние във в. Dental Tribune също решихме да направим промяна, за да отговорят действията ни още по-адекватно на нуждите на нашите партньори.

С удоволствие споделяме, че Dental Tribune Bulgaria има нова профилна страница в LinkedIn – по-информативна, по-образователна, по-атрактивна.

Обещанието ни към вас, генералните специалисти, е, че ще продължим да бъдем ваш доверен партньор в бизнеса и да ви информираме за последните новости, тенденции и събития в сферата на генералната индустрия в България и по света.

Ще се радваме да станете част от групата на социалните ни контакти, като последвайте новия ни профил тук: [goo.gl/FsXs7G](http://goo.gl/FsXs7G).

Не пропускайте да ни харесате и във Facebook: [www.facebook.com/dental.tribune.bg](http://www.facebook.com/dental.tribune.bg)





[www.dental-xlab.com](http://www.dental-xlab.com)



### ВСИЧКИ УСЛУГИ В ОБЛАСТТА НА ОБРАЗНАТА ДИАГНОСТИКА:

- 3D ИЗСЛЕДВАНЕ НА ЦЯЛА ГЛАВА
- 3D ИЗСЛЕДВАНЕ САМО НА ЕДНА ЧЕЛЮСТ
- 3D ИЗСЛЕДВАНЕ НА ЕДИН ЗЪБЕН КВАДРАНТ
- VITEWINGS (КАРИЕС ДИАГНОСТИКА)
- ЗЪБНИ СНИМКИ ПО ПАРАЛЕЛНА ТЕХНИКА
- ЗЪБНИ СНИМКИ ПО БИСЕКТРИСНА ТЕХНИКА
- РЕНТГЕНОГРАФИЯ ПО VELOT
- РЕНТГЕНОГРАФИЯ ПО SIMPSON
- ОРТОПАНТОМОГРАФИЯ
- TMJ (рентгенография на темпоро-мандибуларните стави)
- ТЕЛЕРЕНТГЕНОГРАФИЯ
- ФАС НА ЧЕРЕП
- РЕНТГЕНОГРАФИЯ НА ОКОЛОНОСНИ КУХИНИ
- РЕНТГЕНОГРАФИЯ НА КИТКА И ПРЪСТИ



📍 "РОДОПСКИ ИЗВОР" 60 (ВХОД ОТ УЛ. "КАЗБЕК")

☎ 02/ 444 7 222

✉ [DENTALXBG@GMAIL.COM](mailto:DENTALXBG@GMAIL.COM)

📍 БУЛ. "КНЯЗ АЛЕКСАНДЪР ДОНДУКОВ" 72-76, ЕТ. 1, АП. 3 (ВХОД ОТ УЛ. "ТРАКИЯ" 2А)

☎ 02/ 846 3428

DENTAL TRIBUNE

<p><b>INTERNATIONAL IMPRINT</b></p> <p><b>Licensing by Dental Tribune International</b></p> <p>Group Editor Daniel Zimmermann newsroom@dental-tribune.com Tel.: +44 161 223 1830</p> <p>Clinical Editor Magda Wojtkiewicz</p> <p>Online Editor/ Social Media Manager Claudia Duschek</p> <p>Editor Anne Faulmann</p> <p>Editorial Assistants Kristin Hübner</p> <p>Copy Editors Sabrina Raaff Hans Motschmann</p> <p>Publisher/ President/CEO Torsten Oemus</p> <p>Chief Financial Officer Dan Wunderlich</p> <p>Chief Technology Officer Serban Veres</p> <p>Business Development Manager Claudia Salwiczek-Majonek</p> <p>Jr. Manager Business Development Sarah Schubert</p> <p>Project Manager Online Tom Carvalho</p> <p>Event Manager Lars Hoffmann</p> <p>Education Manager Christiane Ferret</p> <p>International PR &amp; Project Manager Marc Chalupsky</p> <p>Marketing &amp; Sales Services Nicole Andrä</p> <p>Event Services Esther Wodarski</p> <p>Accounting Services Karen Hamatschek Anja Maywald Manuela Hunger</p> <p>Media Sales Managers Matthias Diessner (Key Accounts) Melissa Brown (International) Antje Kahnt (International) Peter Witteczek (Asia Pacific) Weridiana Mageswki (Latin America) Maria Kaiser (North America) Hélène Carpentier (Europe) Barbora Solarova (Eastern Europe)</p> <p>Executive Producer Gernot Meyer</p> <p>Advertising Disposition Marius Mezger</p> <p>Dental Tribune International Holbeinstr. 29, 04229 Leipzig, Germany Tel.: +49 341 48 474 302   Fax: +49 341 48 474 173 info@dental-tribune.com   www.dental-tribune.com</p> <p>Dental Tribune Asia Pacific Ltd. Room A, 20/F, Harvard Commercial Building, 105-111 Thomson Road, Wanchai, Hong Kong Tel.: +852 3113 6177   Fax: +852 3113 6199</p> <p>Tribune America, LLC 116 West 23rd Street, Ste. 500, New York, N.Y. 10011, USA Tel.: +1 212 244 7181   Fax: +1 212 244 7185</p>	<p><b>ОФИС БЪЛГАРИЯ</b></p> <p>Издава Dental Tribune България ЕООД София 1421, кв. „Лозенец“, ул. „Крум Попов“ 56-58 тел.: +359 2 416 71 73 office@dental-tribune.net www.dental-tribune.net www.dental-tribune.com</p> <p><b>Действителен собственик:</b> Уляна Винчева <i>Представителна информация е съгласно чл. 7а, ал. 3 от ЗЗДПДП.</i></p> <p><b>Главен редактор</b> Уляна Винчева</p> <p><b>Редактори</b> Гергана Дъгънчева</p> <p><b>Дизайн и преглед</b> Петър Парнаров</p> <p><b>Преводач</b> г-р Нино Гризоров г-р Ивайло Вълков г-р Цветелина Насър</p> <p><b>Коректор</b> Гая Христова</p> <p><b>Отдел реклама</b> Николена Илиева тел.: 0897 958 321</p> <p><b>Авторски съвет</b> г-р Philippe Russe, Франция проф. Patrice Margossian, Франция г-р Gianluca Plotino, Италия г-р Nicola M. Grande, Италия проф. Gianluca Gambarini, Италия г-р Tif Qureshi, Великобритания г-р Jorge André Cardoso, Португалия г-р Oleg Blashkiv, Португалия г-р Rui Negrão, Португалия г-р Teresa Taveira, Португалия г-р Yassine Harichane, Франция г-р Anna Maria Yiannikos, Германия Marc Chalupsky, Германия</p> <p><b>Авторски съвет Ortho Tribune</b> доц. г-р Мирослава Динкова</p> <p><b>Печат</b> „Спектър“ АД</p> <p>Българското издание на Dental Tribune е част от групата Dental Tribune International – международно издание на 20 езика, разпространявано в над 55 държави. Съдържанието, преведено и публикувано в този брой от Dental Tribune International, Германия, е с авторското право на Dental Tribune International GmbH. Всички права запазени. Публикуването с разрешение на Dental Tribune International GmbH, Holbeinstr. 29, 04229, Leipzig, Германия. Възпроизвеждането по какъвто и да било начин и на какъвто и да е език, изцяло или частично, без изричното писмено разрешение на Dental Tribune International GmbH и Dental Tribune България ЕООД е абсолютно забранено. Dental Tribune е запазена марка на Dental Tribune International GmbH. Редакцията не носи отговорност за съдържанието на публикуваните реклами в броя.</p>
--------------------------------------------------------------------------------------------------------------------------------------------------------------------------------------------------------------------------------------------------------------------------------------------------------------------------------------------------------------------------------------------------------------------------------------------------------------------------------------------------------------------------------------------------------------------------------------------------------------------------------------------------------------------------------------------------------------------------------------------------------------------------------------------------------------------------------------------------------------------------------------------------------------------------------------------------------------------------------------------------------------------------------------------------------------------------------------------------------------------------------------------------------------------------------------------------------------------------------------------------------------------------------------------------------------------------------------------------------------------------------------------------------------------------------------------------------------------------------------------------------------------------------------------------------------------------------------------------------------------------------------------------------------------------------------------------------------------------------------------------------------------------------------------------------------------------------------------------------------------------------------------------------------------------------------------------------------------------------------------------------	--------------------------------------------------------------------------------------------------------------------------------------------------------------------------------------------------------------------------------------------------------------------------------------------------------------------------------------------------------------------------------------------------------------------------------------------------------------------------------------------------------------------------------------------------------------------------------------------------------------------------------------------------------------------------------------------------------------------------------------------------------------------------------------------------------------------------------------------------------------------------------------------------------------------------------------------------------------------------------------------------------------------------------------------------------------------------------------------------------------------------------------------------------------------------------------------------------------------------------------------------------------------------------------------------------------------------------------------------------------------------------------------------------------------------------------------------------------------------------------------------------------------------------------------------------------------------------------------------------------------------------------------------------------------------------------------------------------------------------------------------------------------------------------------------------------------------------------------------------------------------------------------------------------------------------------------------------------------------------------------------------------------------------------------------------------------------------------------------------------------------------------------------------------------------------




# Д-р Рафи Романо се присъединява към журито на „Усмивка на годината 2016“

DENTAL TRIBUNE BULGARIA

**П**риключи първият етап от подготовката на деветото издание на Националния гентален конкурс „Усмивка на годината 2016“, организиран от в. Dental Tribune. Тази година в надпреварата участват общо 27 гентални специалисти от цялата страна.

По традиция една от категориите на конкурса предизвиква особен интерес и взема предвид над останалите с най-голям брой участници. Тази година това е категорията „Ортодонтически случай“, в която ще се състезават 7 кандидатури.

В останалите категории ще се състезават съответно: „Комплексно естетично възстановяване“ – 4 клинични случая, „Композитни възстановявания“ – 6, „Керамични възстановявания“ – 5, „Розова естетика“ – 3, и „Имплантологичен случай“ – 2. Тази година няма да бъде присъдена награда за „Най-добър студентски клиничен случай“ поради недостатъчен брой кандидатури.

Към момента на публикуване-

то на тази статия клиничните случаи вече са изпратени на международното жури, а в началото на май ще бъдат публикувани на сайта на конкурса: [www.usmivkanagodinata.com](http://www.usmivkanagodinata.com). По традиция спечелените случаи ще бъдат публикувани в юнския брой на в. Dental Tribune.

За да се гарантира адекватното оценяване на ортодонтическите клинични случаи, организаторът в. Dental Tribune покани д-р Рафи Романо от Израел да се присъедини към д-р Саша Йованович и проф. Нитцан Бичачо като член на журито. Д-р Романо поема щафетата от проф. Франческо Мангани, който за съжаление тази година отстъпва от дългогодишния си пост поради заетостта си в международен лекторски тур, съвпадащ с провеждането на „Усмивка на годината 2016“.

Д-р Романо е световноизвестен специалист по ортодонтия и лицево-гентална ортопедия в Еврейския университет, университетска болница „Агаса“, Йерусалим. Той е международно признат лектор по естетична ортодонтия и мулти-

дисциплинарно ортодонтическо лечение на възрастни пациенти, като също така изнася множество курсове по лингвална ортодонтия в цял свят. Д-р Романо е редактор на пет книги за гентална медицина и бивш главен редактор на редица периодични издания, сред които един от най-престижните журналы по ортодонтия – Orthodontics: The Art and Practice of Dentofacial Enhancement. Конкурсът ще бъде прекрасна възможност за българската гентална общност да се запознае отблизо с д-р Романо, който ще бъде международен научен председател на 9-ата софийска гентална среща SDM през октомври тази година.

Кои български зъболекари ще бъдат отличени от д-р Рафи Романо и колегите му в журито, ще стане ясно по време на церемонията по награждаването на „Усмивка на годината 2016“, която ще се състои на 18 май в Sofia Live Club.

Достъпът до официалната церемония ще се осъществява само с покани. Желаетелите да закупят билети могат да се обадят на тел. 0897 958 321. [DT](#)



ДЕВЕТО ИЗДАНИЕ

## усмивка на годината 2016

вижте всички кандидатури на [www.usmivkanagodinata.com](http://www.usmivkanagodinata.com)



Церемония по награждаването: 18 май 2016 г., 20:30, Sofia Live Club

наградите на

**DENTAL TRIBUNE**  
— The World's Dental Newspaper • Bulgarian Edition —

генерален спонсор

**PLANMECA**

спонсори

BIOHORIZONS®  
SCIENCE • INNOVATION • SERVICE

ivoclar  
vivadent:  
passion vision innovation



# Имплант на мястото на горен латерален резец

## Протетични етапи и усложнения в дългосрочен план

Д-Р PHILIPPE RUSSE, ПРОФ. PATRICE MARGOSSIAN; ФРАНЦИЯ

стр. 1

### ВРЕМЕННИ ПРОТЕТИЧНИ КОНСТРУКЦИИ

Временната протетична конструкция може да бъде изработена на различни етапи от лечението: когато имплантът е поставен, за да се осигури имедиатна временна конструкция; когато имплантът е разкрит, или след оздравяването на меките тъкани. Може да бъде изработен и временен абатмънт, но това ще включва по-голямо манипулиране на субгингивалните компоненти (фиг. 1а и б).

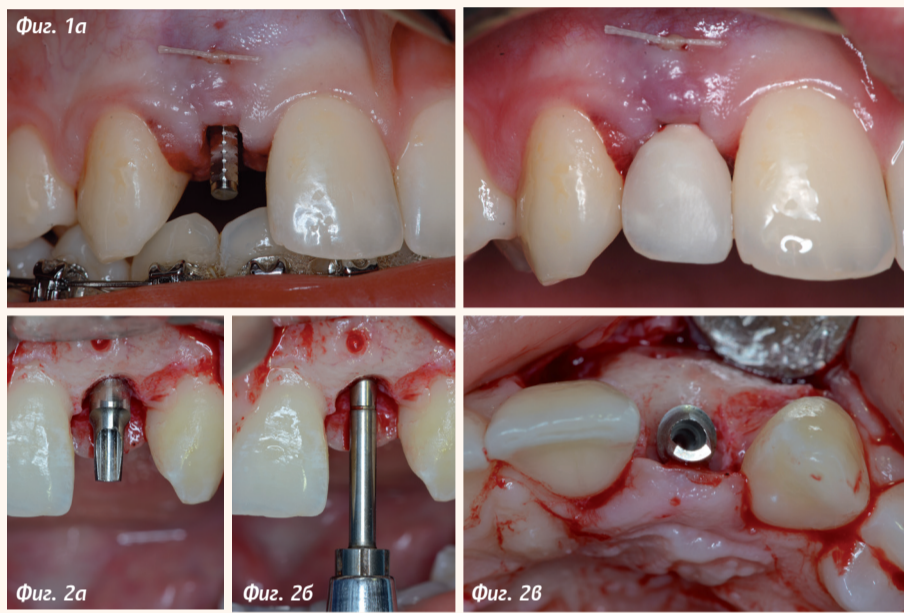
### ЕДИН АБАТМЪНТ, ЕДНО ПОСТАВЯНЕ (ONE ABUTMENT, ONE TIME)

Концепцията за единичен абатмънт, поставен рано и окончателно по време на имплантологичното лечение, за да се съхрани прикрепването на меките тъкани около него, се базира на старата публикация на Abrahamsson и кол.<sup>1</sup> Според авторите многократните завинтвания и отвинтвания на оздравителните винтове водят до апиализация на перимплантната кост. Днес това проучване се счита за преубедено поради почистването на оздравителните винтове с алкохол (което разрушава прикрепените фибробласти); въпреки това то осигури базата за концепцията „един абатмънт-едно поставяне“ (one-abutment-one-time ОАОТ), представена от Maurice и Henry Salama през 2007 г. Съвременната медицинска литература предимно подкрепя тази концепция, въпреки че резултатите от проучванията са разнородни:

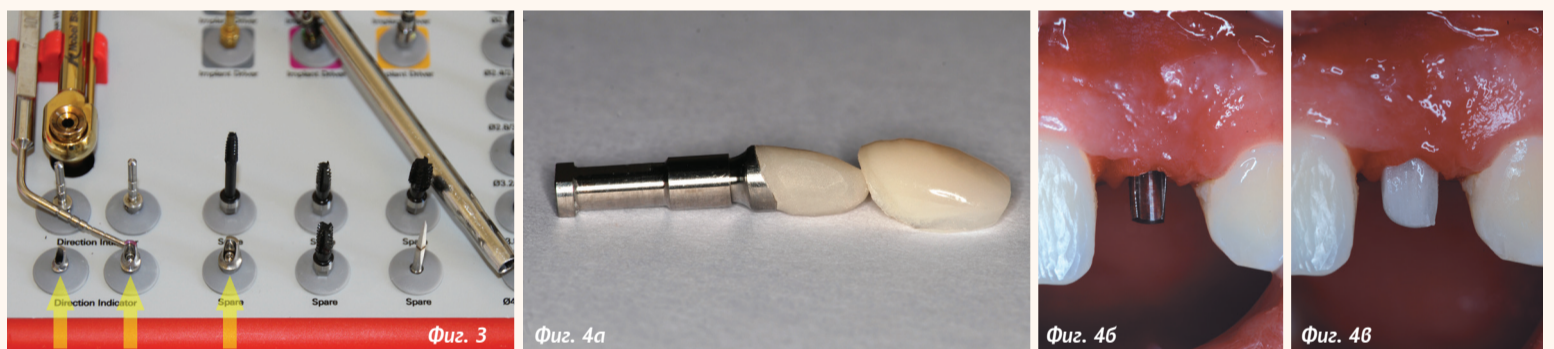- Проучването на Iglhaut и кол.<sup>2</sup> при кучета показва силно негативен резултат от завинтването и отвинтването на четвъртата и шестата седмица, докато при проучването на Alves и кол.<sup>3</sup> пет такива манипулации между 6-ата и 14-ата седмица не са имали негативни последици.

- Няколко скоростни проучвания при хора заключават, че има вертикално предимство от 0.5 мм<sup>4</sup>, хоризонтално предимство от 0.3 мм<sup>5</sup>, вертикално предимство от 0.2 мм<sup>6</sup> и незначителен<sup>7</sup> резултат в полза на ОАОТ протокола в различните клинични ситуации.

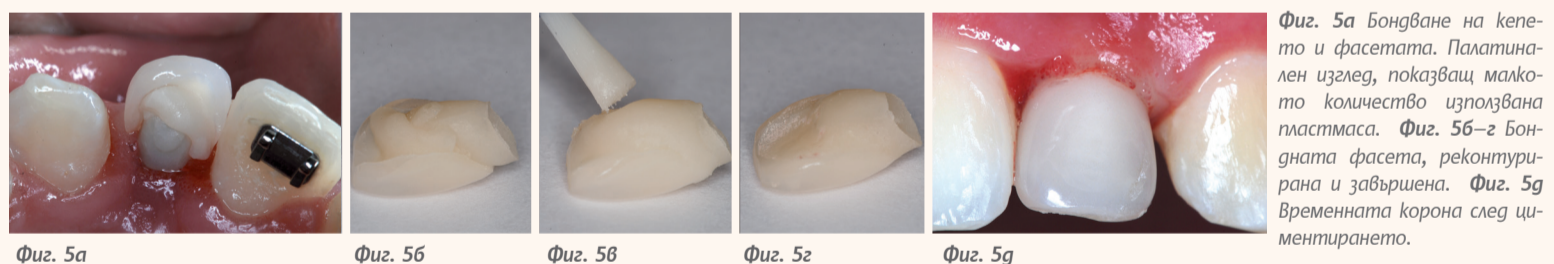
При преглед на литературата през 2014 г. относно факторите, влияещи на апиализацията на перимплантните тъкани, Iglhaut



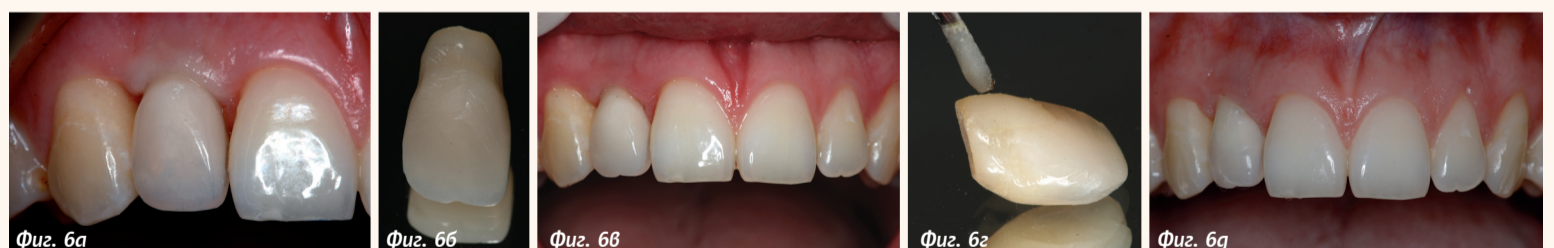Фиг. 1а–б Временен абатмънт след модифицирано гол ламбо (а). Поставена временна корона след края на хирургичната интервенция (б). Фиг. 2а–б Интраоперативно поставяне на ангулиран абатмънт под 15° (а). Прецизно ротационно ажустиране на импланта (б). Проверка на ротационното ажустиране в аксиалната равнина (в).



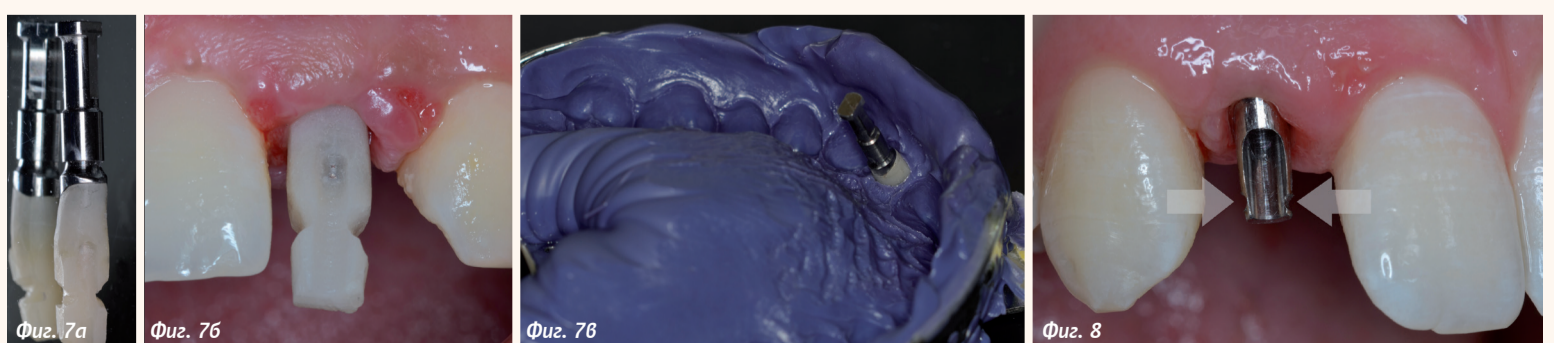
Фиг. 3 Хирургичен комплект с 3.0, NP и RP ангулирани абатмънти (NobelActive system). Фиг. 4а–б Временно кепе, изработено с помощта на четка (UNIFAST III, GC) и фреза от зъбна гарнитура (а). Първоначална клинична ситуация с поставен ангулиран абатмънт под 15° (б). Поставено временно кепе (в).



Фиг. 5а Бондване на кепето и фасетата. Палатинален изглед, показващ малкото количество използвана пластмаса. Фиг. 5б–г Бондната фасета, реконтурирана и завършена. Фиг. 5д–г Временната корона след циментирането.



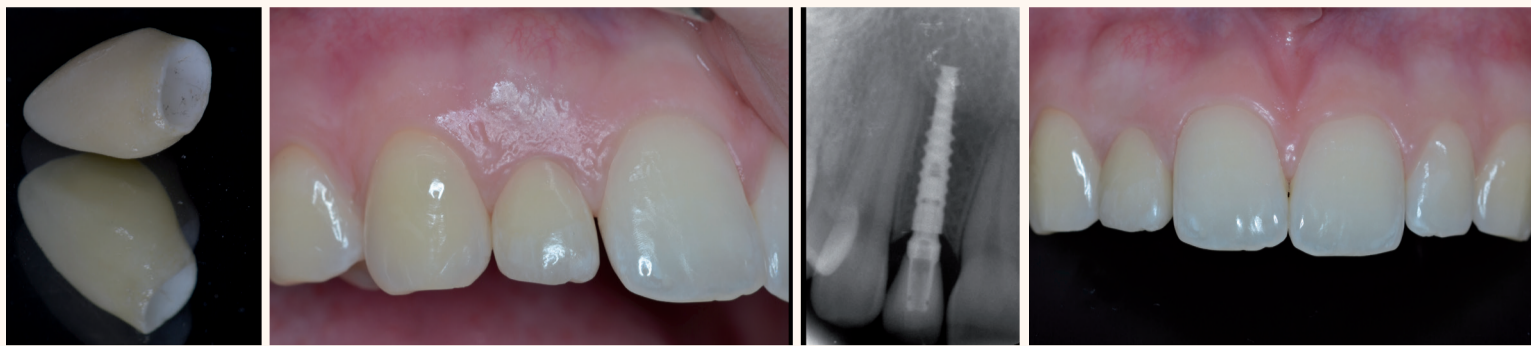Фиг. 6а–г Букална компресия (а). Създаване на конкавен профил на временната корона (б). Клиничен резултат: формата на инцизалния ръб също играе роля за естетичния резултат (в). Пластмаса, аплицирана с четка за дистализиране на зенита (UNIFAST III; г). Профил на изникване, оптимизиран от временната корона (д).



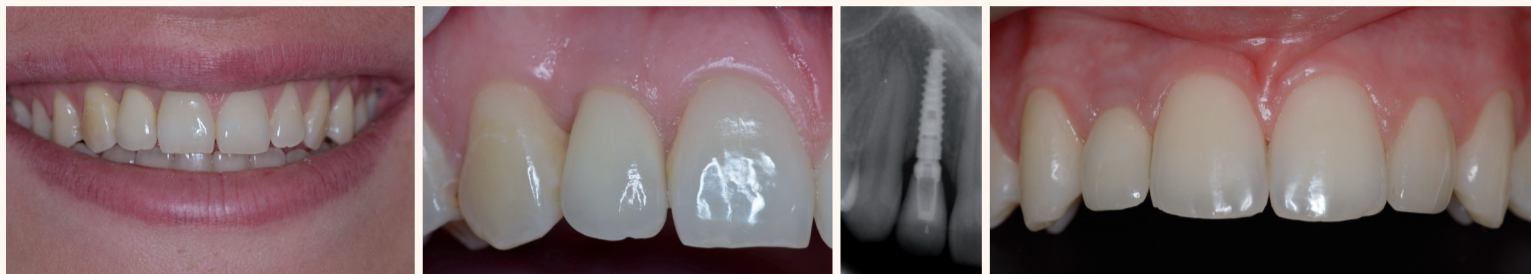Фиг. 7а–в Пластмасово отпечатъчно кепе върху стандартен абатмънт (а). Пластмасово отпечатъчно кепе върху абатмънт, който не се сваля (б). Трансфер и аналог, репозиционирани в полиетерен отпечатък (Impregum, 3M ESPE; Rim-Lock dental impression tray, Zhermack; в). Фиг. 8 Изработване на ретенции за цимента върху титаниевия абатмънт.

и кол.<sup>8</sup> отчитат интерес по отношение на концепцията за единичен абатмънт и предлагат регистриране на позицията на импланта по време на поставянето му. Така разполагаме с доказателства, предполагащи, че е желателно максимално да се ограничи броят на манипулациите върху субгингивалните елементи, макар литературата да не е еднодушна по този въпрос.

Ricsego и Tucker<sup>9</sup> посочват един недостатък на ОАОТ техниката: повишеният риск от забържане на циментен излишък, когато границата абатмънт-корона е разположена дълбоко субгингивално. Прилагането на ОАОТ концепцията е възможно чрез раз-



Фиг. 9а–г IPS e.max кепе на корона с висок опацитет (а). Първоначален клиничен резултат и рентгенография (б–в). Резултат след една година (г).



Фиг. 10а–в Усмивка на пациентка, на която се вижда възстановяване на зъб 12 с IPS e.max (а). Фотоснимка отблизко: Прави впечатление по-високият опацитет на вътрешността (б). Рентгенография (в) Фиг. 10г Естетичният вид на фасетата на зъб 22 е по-добър от този с IPS e.max на зъб 12.

лични клинични стратегии:

– Изработването на хирургичен водач чрез 3D визуализация и машинно фрезовани абатмънти по време на преоперативния етап прави имедиатното имплантиране възможно, но и по-рисковано, тъй като всяка грешка в насочването или недостатъчна прецизност при поставянето може да направи подготвения абатмънт неизползваем.

– Същата техника, започваща с отпечатък по време на имплантирането, е по-малко рискована, понеже позицията на импланта вече е определена.

Тъй като тези две техники изискват съдействие от страна на зъботехническата лаборатория, за повечето импланти 120 NobelActive (Nobel Biocare; 3 мм), поставени през последните три години, е използван опростен протокол:

– Чрез преоперативна конично-лъчева компютърна томография се определя дали най-добрият избор за клиничния случай е стандартен или ангулиран под 15° абатмънт.

– Рентгенографското наблюдение дава възможност за проверка на оста на поставяне на импланта в медуодисталната равнина, докато използването на водач – за проверка на успоредността, когато се работи с фреза 2 мм, осигурява проверка в букопалатиналната равнина. След като имплантът е на правилното място, се поставя ангулираният протетичен абатмънт, за да бъде оптимизирана ротационната позиция на импланта, което се прави, за да се избегне колкото е възможно всякакво ажустиране на абатмънта чрез изпиляване (фиг. 2а–в).

За улесняване на интраоперативната работа хирургичният комплект съдържа стерилни ангулирани абатмънти, чиито инцизални ръбове са леко извити, което спомага за по-доброто ротационно позициониране на импланта в сравнение с правия цилиндричен абатмънт (фиг. 3). Регулирането до няколко градуса и проверката на оклузията дават възможност за перфектно позициониране на вестибуларния гингивален ръб и много често за из-

ползване на абатмънта без никакво изменение, като по този начин значително се опростява останалата част от протетичния протокол.

#### СВЕДЕТЕ МАНИПУЛАЦИИТЕ ВЪРХУ АБАТМЪНТА ДО МИНИМУМ

За да се спазва принципът на ОАОТ при ажустирането на временната корона, се подготвя временно пластмасово кепе върху правия или ангулиран абатмънт в зависимост от индикациите и пластмасова фасета от зъбна гарнитура (фиг. 4а–в). Пластмасовото кепе се бондва към фасетата в устата с използване на минимално количество пластмаса, за да се избегне директно увреждане на меките тъкани от цитотоксичния мономер (фиг. 5а–г). Използването на стандартен абатмънт и временно кепе прави изработването на временни корони изключително бързо и лесно, като същевременно се спазва принципът на ОАОТ.

#### ПРОФИЛ НА ИЗНИКВАНЕ

Когато поставяме временната корона, е за предпочитане да ѝ придадем първоначален конкавен профил на изникване, за да може оздравителният процес на папилата да протече при максимално налично пространство. Конвексния или свръхконтуриран про-

фил благоприятства за апикализацията на гингивалния ръб, което буквално е вредно (фиг. 6а–в). След стабилизирането на меките тъкани малки количества пластмаса, поставена медуално и дистално с четка върху временната корона, позволи да бъде упражнено налягане върху папилата според концепцията за цервикално контуриране на Vichascho and Landsberg<sup>10</sup> и по този начин да се оптимизира запълването на всякакви неравности и профилът на изникване.

Позицията на зенитната точка на гингивалния ръб буквално може да бъде преместена чрез модифициране на временната корона (фиг. 6г–д). За да се намали количеството излишен цимент и да бъде възможно неговото евакуиране по време на циментирането, може да бъде направен отвор с диаметър 0.75 върху палатиналната повърхност в инцизалната половина на временната корона<sup>11</sup>.

#### ОПТИМИЗИРАНЕ НА ПРОФИЛА НА ИЗНИКВАНЕ ЧРЕЗ ПРОГРЕСИВНА МОДИФИКАЦИЯ НА ВРЕМЕННАТА КОРОНА

##### СНЕМАНЕ НА ОТПЕЧАТЪК

За да се съобразим с ОАОТ в идеалния случай, ако абатмънтът не е бил ажустиран, е необходимо да снемем отпечатък от него. С

помощта на пластмасово отпечатъчно кепе, изработено върху абатмънт, идентичен с този, поставен в устата, е възможно пренасянето на позицията на абатмънта без неговото развинтване (фиг. 7а–б). Абатмънт и лабораторен аналог на импланта се позиционират в отпечатъка и ако се прецени, че абатмънтът не е подходящ за окончателната протетична конструкция, клиницистът може да избере абатмънт NobelProcera (Nobel Biocare) или модифициран абатмънт (фиг. 7в).

#### СНЕМЕТЕ ОТПЕЧАТЪК ОТ АБАТМЪНТА, БЕЗ ДА ГО СВАЛЯТЕ

##### АБАТМЪНТ

##### Материал

Споредняколкопубликации<sup>9,12,13</sup> титанът, алуминиевият и циркониевият оксид са единствените материали, които позволяват прикревяването на меките тъкани към абатмънта. При проучване върху хора Van Brakel и кол.<sup>14</sup> не установяват разлика между титана и циркония от биологична гледна точка, като цирконият показва леко предимство по отношение на сулцларната дълбочина, наблюдавана след три месеца. Златните сплави предизвикват апикализация на прикревяването към титаниевия

имплант<sup>12</sup>, но това заключение е оспорено от Linkevicius и Arpe.<sup>15</sup> Златните сплави задържат по-малко зъбна плака след 4 часа при in vitro проучване<sup>16</sup>, но повече от титана или циркония след четири дни при in vivo проучване<sup>17</sup>. Това означава, че все още не е постигнат консенсус в медицинската литература относно предимството на един материал пред друг от гледна точка на биологията.

Цирконият и златните сплави имат превъзходни естетични качества, когато върху абатмънта бъде поставена керамична корона при in vitro<sup>18</sup> или in vivo<sup>19</sup> проучвания, за разлика от титана. Когато мястото за имплантиране в областта на латералния резец е широко (> 6.5 мм), изборът на имплант с диаметър 3.3 или 3.5 мм позволява употребата на циркониеви абатмънти. Повечето импланти с малък диаметър, които се предлагат на пазара, не включват циркониеви абатмънти в техните протетични комплекти поради съображения от механично естество. В такива случаи се използват комерсиалните титаниеви абатмънти или абатмънти, изработени с помощта на 3D апаратура. В тази ситуация дебелината на буквалните меки тъкани трябва да е повече от 2 мм, което е необходимият обем според Van Brakel и кол.<sup>20</sup>, за да се избегне голяма разлика от човешкото око при отразяване на светлината от титаниевите и циркониевите абатмънти.

##### Форма

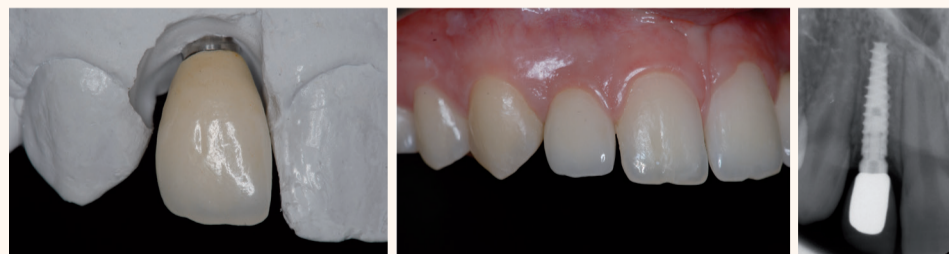
При циментиращи се протетични конструкции е установено, че излишният цимент може да стане причина за възникване на перимплантит<sup>21–28</sup>. Linkevicius и кол.<sup>29</sup> са демонстрирали при in vitro експерименти, че има връзка между дълбочината на свързването абатмънт–корона и количеството на излишния цимент по повърхността на абатмънта. Това е аргумент в полза на използването на индивидуализирани абатмънти NobelProcera. Тези индивидуализирани абатмънти обаче често имат области с подмоли, които са доказано рискови фактори за ретенцията на цимент в интрасулцларното пространство<sup>30</sup>. При импланти с малък диаметър редуцираните размери на абатмънтите намаляват фрикционната повърхност на коронките върху имплантите, а създаването на две малки механични ретенции в инцизалната област на абатмънта ограничават потенциалното разхлабване (фиг. 8).

#### УВЕЛИЧЕТЕ РЕТЕНЦИЯТА НА АБАТМЪНТИ С МАЛЪК ДИАМЕТЪР КОРОНА

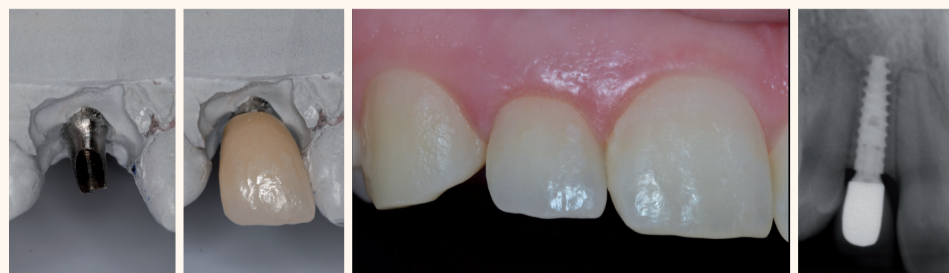В месните обеззъбени участъци бяха поставени месни импланти Nobel Active 3 мм и бяха използвани само титаниеви абатмънти – стандартни или NobelProcera. Възможни са два типа корони: металокерамични или изцяло керамични.

##### IPS e.max (IVOCCLAR VIVADENT)

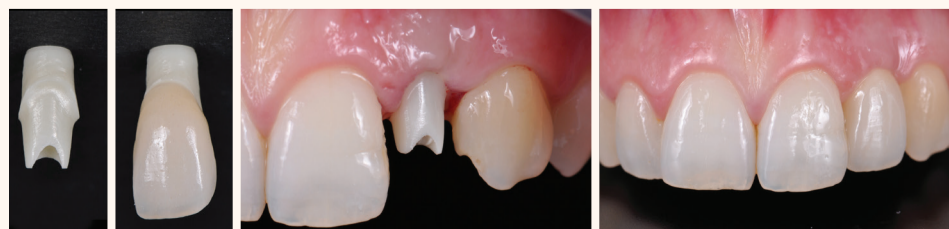Ако абатмънтът е титаниев, употребата на система с изцяло керамични компоненти може да



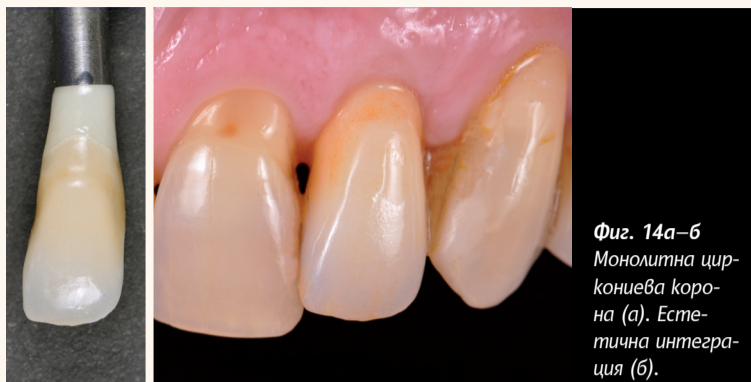Фиг. 11а–в Металокерамична корона върху работен модел (а). Клиничен резултат: медуалните и дисталните папили са изравнени (б). Рентгенографски резултат (в).



Фиг. 12а–г Работен модел с металокерамична корона върху модифициран абатмънт (а–б). Клиничен резултат: папилите са изравнени (в). Рентгенографски резултат (г).



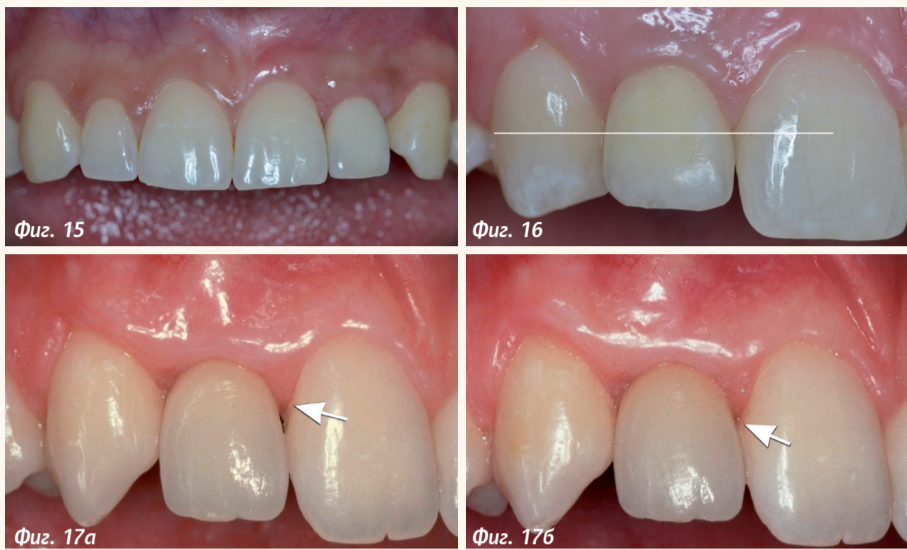Фиг. 13а–г Завинтващ се циркониев абатмънт NobelProcera (а) и изцяло керамична корона (б). Завинтващ се абатмънт в устата (в). Естетичен резултат (г).



Фиг. 14а–б  
Монолитна циркониева корона (а). Естетична интеграция (б).

има ограничения, свързани с буклопалатиналната дебелина на латералния резец. Когато зъбът е обмен, това протетично решение прави възможно постигането на приемлив естетичен резултат (фиг. 9а–з). Съответно, когато дебелината е по-малка, този тип изцяло керамична корона понякога може да има повече недостатъци от естетична гледна точка. В та-

къв случай за литиево-дисиликатното кепе клиницистът трябва да използва керамика с голям опазитет в значителна дебелина, за да се прикрие титаниевият абатмънт във възможно най-голяма степен. Ефектът от това е редуциране на дебелината на керамиката, което намалява способността ѝ да имитира естетиката на съседните зъби (фиг. 10а–з).



Фиг. 15

Фиг. 16

Фиг. 17а

Фиг. 17б

Фиг. 15 Нивото на шийката на зъб 22 е идеално, но папилите са леко отсечени.

Фиг. 16 Дисталната папила е леко по-къса в сравнение с медиалната папила (линията показва разлика в нивото).

Фиг. 17а Първоначална ситуация.

Фиг. 17б След три години папилите са малко по-удължени.

#### МЕТАЛОКЕРАМИЧНИ КОРОНИ

Използването на металокерамични корони при малки зъби дава възможност за намаляване на дебелината на кепетата, изработени от благородни сплави или паладий (до 0.3 мм или 0.4 мм), а оттам и за увеличаване на възможността за послойно насяне на керамиката (фиг. 11а–б; фиг. 12а–з). Трансгингивалната област обаче остава слабото място на този тип възстановяване, тъй като съществува риск сивият цвят на титаниевия абатмънт да прозира при тънка перимплантна мукоза (виж фиг. 33; Russe & Limbour)<sup>31</sup>.

НЕ СЕ КОЛЕБАЙТЕ ДА ИЗПОЛЗВАТЕ МЕТАЛОКЕРАМИЧНИ КОРОНИ ПРИ МАЛКИ ЛАТЕРАЛНИ РЕЗЦИ

#### МОНОЛИТНА ЗАВИНТВАЩА СЕ ЦИРКОНИЕВА КОРОНА

Използването на импланти с външна хексагонална връзка и диаметър 3.3 мм или с вътрешна хексагонална връзка и диаметър 3.5 мм позволява употребата на циркониеви абатмънти. При тези обстоятелства са възможни два варианта в зависимост от позицията на отвора за достъп до винта на абатмънта: двуетапно решение от циркониев абатмънт, поддържащ циментираща се керамична корона (фиг. 13а–з), или монолитна корона, завинтваща се директно върху импланта (фиг. 14а–б). В тези случаи полутранслуцентният характер на материала осигурява високи оптически качества както в коронарната, така и в гингивалната област, в резултат на което се постига по-добра естетична интеграция.

#### ЦИМЕНТ

Според Dede и кол.<sup>18</sup>, за да се намали видимостта на титана, който прозира при поставяне на керамична корона, трябва да се използва бял опакерен цимент. Това включва поликарбоксилатен цимент (Poly-F, DENTSPLY DeTrey), избран първоначално поради неговата теоретична спо-

собност да позволи свалянето на короната. Скорошни проучвания демонстрират, че поликарбоксилатът има по-голяма якост на опън, отколкото цинк-фосфатният или глас-иономерният цимент<sup>32</sup>. По време на циментирането коронката с аплицирания в нея цимент се поставя върху точно копие на абатмънта, като се премахва излишъкът преди поставяне на короната в устата<sup>33</sup>. Тази клинична техника е доказано полезна както поради добрата ретенция, която осигурява, така и поради възможността за отстраняване на излишния цимент<sup>34</sup>.

Ако се използват стандартни абатмънти, тогава ръбът на короната може да бъде разположен значително субгингивално и е много важно да се използва минимално количество цимент и всеки излишък да се премахва незабавно. Възможността за разтваряне на поликарбоксилатния цимент веднага след неговото поставяне може да бъде предимство при отстраняването му.

#### ЕСТЕТИЧЕН РЕЗУЛТАТ

Когато естетичният резултат се определя според критериите на Fürhauer и кол.<sup>35</sup> и когато се обърне особено внимание на резултата, постигнат по отношение на папилите и нивото на гингивата, имплантите с малък диаметър за заместване на горни латерални резци, изглеждат, показват значително подобрение в сравнение с по-широките импланти. Контурите на папилата и позицията на шийката, сравнени с тези на контралатералния резец, са два принципа проблема, които винаги са налице при заместването на загубен латерален резец с имплат (фиг. 15). В повечето случаи медиалната папила (между централния и латералния резец) е с почти нормална височина, докато дисталната папила (между латералния резец и кучешкия зъб) често е по-къса и демонстрира лек вертикален дефицит (фиг. 16).

#### ПЪРВОНАЧАЛНА ЕВОЛЮЦИЯ

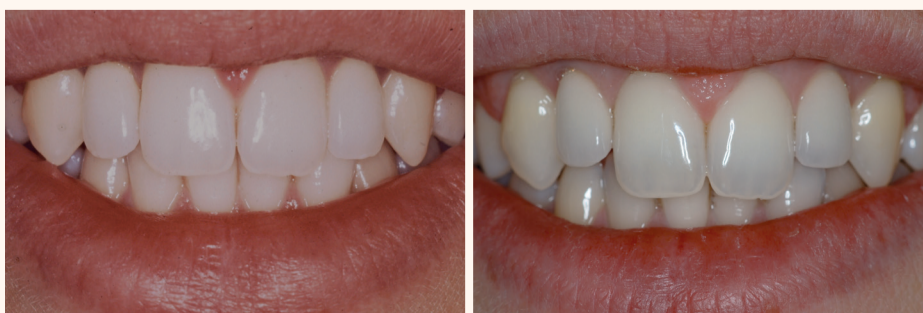Когато имплантите са добре

позиционирани, а букално меките тъкани и костта са достатъчно дебели, естетичният резултат е удовлетворен. През първите няколко години подобряването на резултата може да се получи благодарение на запълването на протетичната амбразура от меките тъкани (фиг. 17а–б).

#### ПРОДЪЛЖИТЕЛНА ЕРУПЦИЯ

След 1980 г. автори като Levers и Darling<sup>36</sup> описват феномена на продължителната ерупция, която води до вертикализация на максиларните резци. Остеоинтеграцията на имплантите ги предпазва от следване на тази миграция и с времето латералните резци могат да се окажат в по-апикална и букална позиция, отколкото централните резци. Този феномен понякога е доловим, след като са минали няколко години, независимо от възрастта на пациента по времето, когато са поставени имплантите (фиг. 18а–б).

Наличието на инцизивно водене става особено важно, тъй като централните резци могат да се придвижат бързо, ако не са в оклузия по времето, когато се поставят имплантите. По време на ортодонтичното лечение една от главните цели на ортодонта е да установи балансирано инцизивно водене и канинова защита. Ако е налице билатерална агенезия, симетриятата на усмивката ще бъде запазена и ситуацията ще бъде естетически по-благоприятна, отколкото при агенезия на зъб унилатерално. След няколко години несъответствието може да стане доста осезаемо и да бъде налице само във вертикалната равнина или може да бъде комбинация както във вертикалната, така и в хоризонталната (фиг. 19а–б). Преди се смяташе, че този феномен е резултат от прекалено ранното поставяне на импланти, но през 2004 г. Bernard и кол.<sup>37</sup> показват, че няма разлика между група младежи и група възрастни с инфраоклузия на коронките върху импланти в естетичната област. При описването на проблемите,



Фиг. 18а–б Усмивката на пациентката през 1998 г. (а). Усмивката на пациентката през 2014 г. Прорастване на естествените зъби (б).

**Carestream**  
DENTAL

Изложба Булдентал  
зала 3, щанд А9

CS 8100

ИЗТЪНЧЕН  
УСЪВЪРШЕНСТВАН

CS 8100

Simply  
sophisticated



ДИГИТАЛЕН ПАНОРАМЕН  
АПАРАТ С  
УНИКАЛНА 2D+  
ТЕХНОЛОГИЯ

Бизнес партньор за България - АЛБА ТМ  
1233 София, ул. Клокотница 35-37, вх. Г  
Тел./Факс: 02-9315434, 02-8320067  
e-mail: carestream\_albatm@abv.bg  
www.albatm.com

установени при възстановяването на предни зъби върху импланти (синкава гингиба, инфраоклузия, откриване на абатмънта), Zachrisson<sup>38</sup> поставя въпроса: имплантът ли е най-доброто решение при лечението на агенезия?

**ПРЕДУПРЕДЕТЕ ПАЦИЕНТА ЗА НЕГАТИВНОТО ВЪЗДЕЙСТВИЕ НА ПРОДЪЛЖИТЕЛНАТА ЕРУПЦИЯ ВЪРХУ ЕСТЕТИЧНИЯ РЕЗУЛТАТ**

#### РИСКОВИ ФАКТОРИ

Andersson и кол.,<sup>39</sup> които проследяват 34 пациенти за период от 17-19 години, демонстрират, че тежките инфраоклузии (>1 мм) засягат 35% от пациентите. Находките им включват следното:

- Жените са засегнати повече от мъжете.
- Отклоненията са по-забележими при пациенти с угължени лица, отколкото при такива с по-къси.
- Възрастта не е фактор.
- Пациентите са по-удовлетворени от резултатите, отколкото денталните лекари.

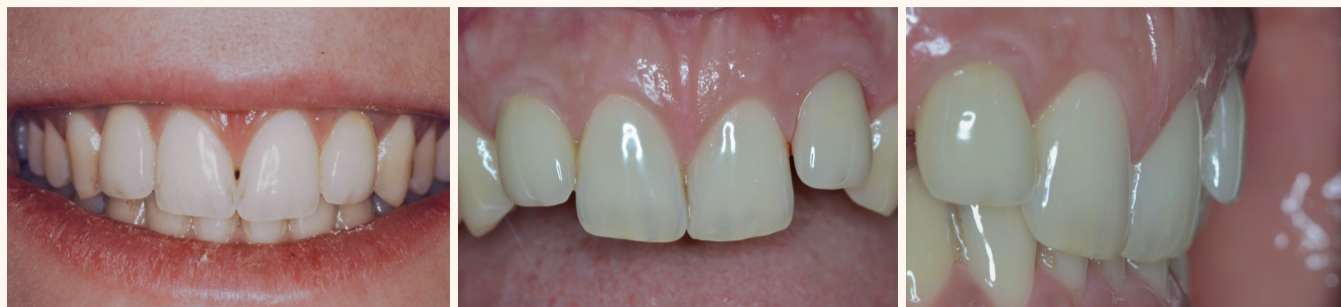По време на годишната среща на Академията по остеоинтеграция през 2012 г. във Финикс, Аризона, са представени наблюденията на същите автори от Torsten Jemt, който приписва инфраоклузиите при корони върху импланти на дисталната мандибуларна ротация в резултат на вертикализация на естествените резци, което не е последвано от коронките върху импланти. Според докладваните резултати 19 от 69 са случаите на инфраоклузии с повече от 1 мм, а феноменът засягал двойно повече жени, отколкото мъже.

Денталните лекари от клиниката на Brånemark в Гьотеборг, Швеция, отправят препоръки за поставяне на имплантите в палатинална позиция в очакване на вероятна вертикализация на централните резци. Такова поставяне на имплантите улеснява прометичното ажустирание<sup>39</sup>.

**НАСЪРЧАВАЙТЕ ПАЛАТИНАЛНОТО ПОЗИЦИОНИРАНЕ НА ИМПЛАНТИТЕ**

#### ЗАКЛЮЧЕНИЕ

Заместването на горен латерален резец е трудна задача. Видимостта на зъба при усмивка и сравнението с контралатералния зъб при същия изглед са фактори от съществено значение за естетиката. В двете части на тази статия акцентирахме върху някои от най-трудните ситуации, когато латералният резец е с малък размер. При такива обстоятелства всяка липса на прецизност при позиционирането има



Фиг. 19а-в Усмивката на пациентката през 2001 г. (а). Клиничната ситуация през 2013 г. (б). Вертикализация и прорастване на централните резци, латерален изглед (в).

големи последици за естетиката. При тази ситуация използването на импланти с малък диаметър, изглежда, би имало предимства по отношение на височината на папилите около импланта.

В около една трета от случаите продължителната максилар-

на ерупция подкопава първоначалния естетичен резултат, което в крайна сметка може да наложи подмяна на короната върху импланта. Редно е пациентите да бъдат информирани за тази промяна в естетичния резултат преди започване на лечението<sup>40</sup>.

*Редакционна бележка: Списък на препратките е наличен при издателя.*

*Първата част на тази серия от статии, озаглавена „Импант на тялото на горен латерален резец: Ключови проблеми за естетичен успех“, е публикувана за пръв път в*

*Clinical Masters™, м. март 2015 г., брой 1. DT*

*Конфликт на интереси: Авторите декларират, че нямат конфликт на интереси по отношение на тази статия.*

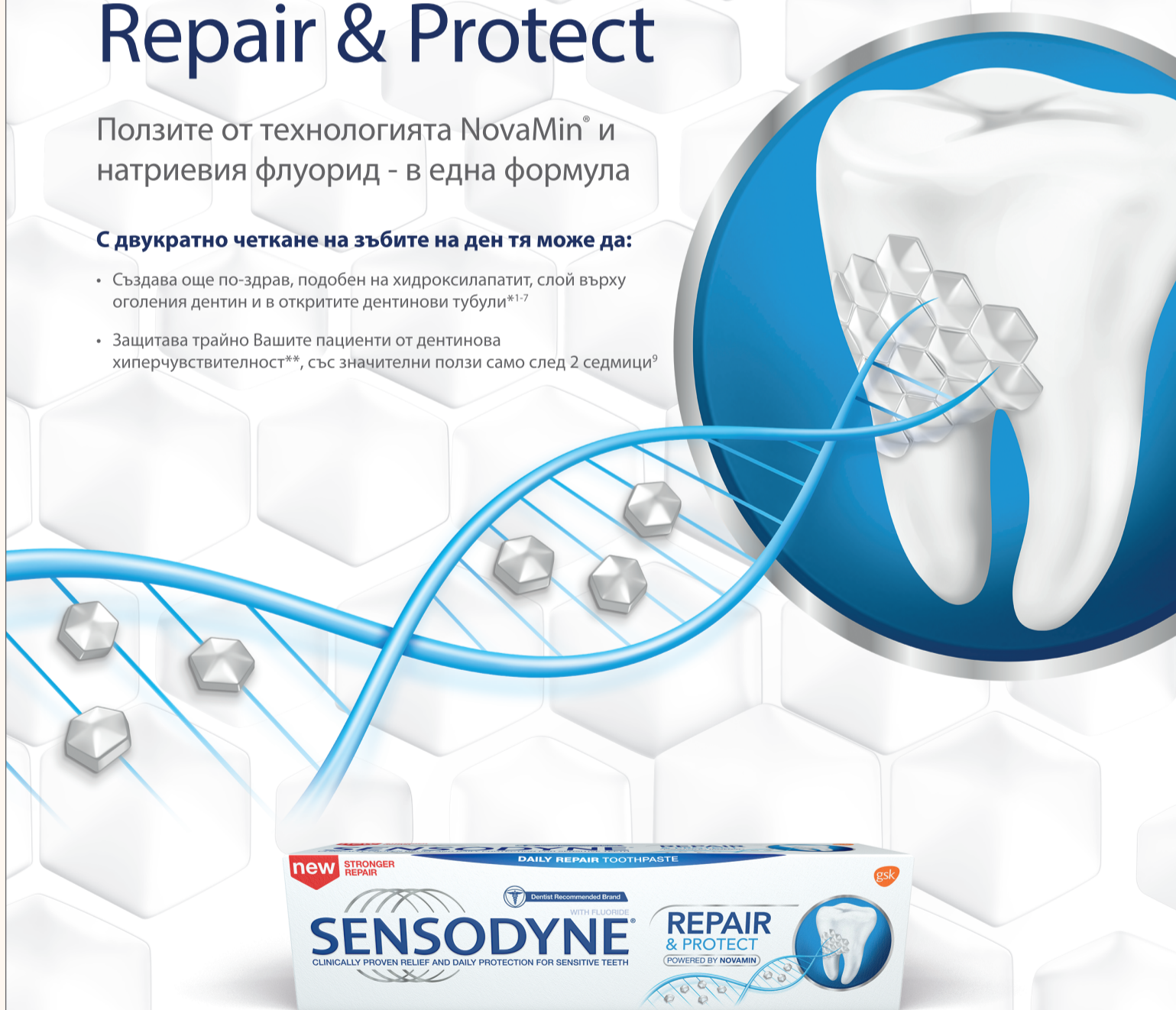

# Sensodyne® Repair & Protect

Ползите от технологията NovaMin® и натриевия флуорид - в една формула

**С двукратно четкане на зъбите на ден тя може да:**

- Създава още по-здрав, подобен на хидроксилapatит, слой върху оголения дентин и в откритите дентинови тубули\*1-7
- Защишава трайно Вашите пациенти от дентинова хиперчувствителност\*\*, със значителни ползи само след 2 седмици<sup>9</sup>



**Препоръчвайте Sensodyne® Repair & Protect , за да помогнете на Вашите пациенти да живеят живот, свободен от ефектите на дентиновата хиперчувствителност\*\***

\* спрямо предишната формула, предлагана на пазара \*\*с двукратно четкане на ден. Референции: 1. Greenspan DC et al. J Clin Dent 2010; 21: 61-65. 2. La Torre G and Greenspan DC. J Clin Dent 2010; 21(3): 72-76. 3. Earl JS et al. J Clin Dent 2011; 22(3): 62-67. 4. Parkinson CR et al. J Clin Dent 2011; 22(3): 74-81. 5. GSK Data on File, ML498. 6. GSK Data on File, ML584. 7. GSK Data on File, ML589. 8. GSK Data on File, RH01422. 9. GSK Data on File, RH01897. CHBA/CHSENSO/0009/16

www.sensodyne.bg

#### За авторите:



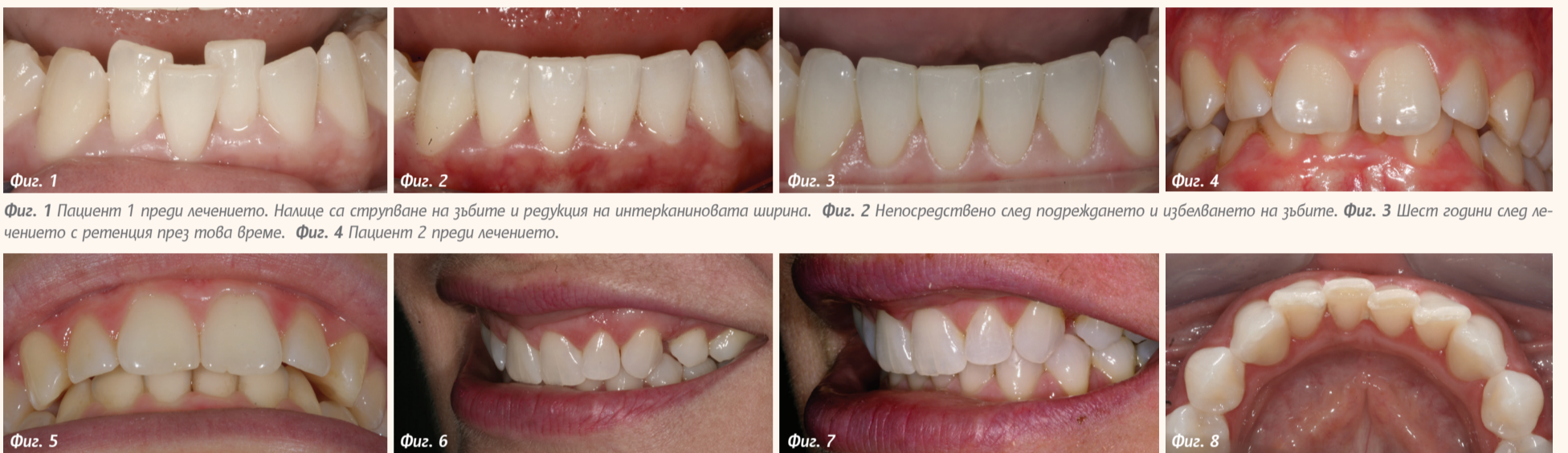Д-р Philippe Russe е бивш асистент в Reims University Hospital, а настоящем ръководи частна практика в Реймс, Франция. Можете да се свържете с него на russe-phil@orange.fr.

Проф. Patrice Margossian е бивш директор на Отдела по имплантология на Marseille University Hospital. Настоящем управлява частна практика в Марсилия, Франция. Можете да се свържете с него на pm@patricemargossian.com.

# Зъбно изтриване, принципът на Dahl, алайнери Inman и една реална опция за денталната медицина

## Един различен поглед върху превантивната оклузална терапия чрез подреждане на зъбите и бондинг

Д-Р TIF QURESHI, ВЕЛИКОБРИТАНИЯ



Фиг. 1 Пациент 1 преди лечението. Налице са струпване на зъбите и редукция на интерканиновата ширина. Фиг. 2 Непосредствено след подреждането и избелването на зъбите. Фиг. 3 Шест години след лечението с ретенция през това време. Фиг. 4 Пациент 2 преди лечението.

Фиг. 5 След подреждането на зъбите и увеличаването на интерканиновата ширина. Фиг. 6 Пациент 3 с дълбока оклузия. Обърнете внимание на контактите при дисталните зъби. Фиг. 7 Пациент 6 оклузия с композитни изграждания на долните фронтални зъби според принципа на Dahl. Обърнете внимание на дисталните зъби в оклузия след 3 месеца. Фиг. 8 Оклузален изглед преди.

Ортодонцията при фронталните зъби е пренебрегвана в прогностично отношение на много години, въпреки че е потенциално една от най-важните и полезни области на денталната медицина. Това се потвърждава от предположението, че много дентални лекари просто не разпознават струпването на зъбите във фронталната област, което с течение на времето може да доведе до или да бъде свързано с намаляване на интерканиновото разстояние на долната зъбна дъга, което от своя страна може да доведе до загуба на каниновата защита и развитие на груповата функция с потенциалните усложнения, които това състояние може да предизвика.

Загубата на каниновата защита може да се получи за относително кратко време, при което кучешките зъби изгубват проективната си функция, щом се преместят лингвално. Вероятно това се причинява от комбинация от няколко фактора, но разполагаме с много малко информация, за да направим категорично заключение. Този феномен обаче е ясно видим при ежедневните прегледи на пациенти.

При по-задълбочен поглед, когато сме изправени пред случай като представения на фиг. 1, могат да бъдат забелязани няколко проблема, които имат потенциала да се развият във времето. На първо място, струпването на зъбите може да се влоши, което би

договело до повишен риск от пародонтално заболяване. Вероятността за зъбно изтриване също се увеличава със задълбочаване на струпването на зъби. Областите от зъбите, които вече са изтрпани до дентин, е по-вероятно да се абразират още по-бързо поради по-меката структура на дентина. Откритият дентин също е много по-вероятно да се оцвети, тъй като откритите тубули позволяват навлизането на частици, които с времето най-често предизвикват съществено оцветяване.

Ако кучешките зъби проявяват да се преместват лингвално, ще се получи загуба на каниновата защита, която може да предизвика преминаване към груповата функция, а това би могло да бъде травматично, ако пациентът не бъде наблюдаван (и евентуално лекуван). Много пациенти, при които не е проведена терапия, в крайна сметка имат нужда от сериозно лечение, включително и цялостна рехабилитация на съзъбието. Така че, ако пациентите са в ситуация, при която струпването на долния фронт започва или вече е започнало, със сигурност е разумно да се погравни долната зъбна дъга, кучешките зъби да се изправят и след това да се постави апарат за ретенция, за да се предотврати рецидив (фиг. 2-3). Фигури 4 и 5 показват друг случай преди и след подреждането на зъбите, като резултатът е увеличаване на интерканиновата ширина.

Ако ръбовете вече са изтрпани, е възможно също да се възстано-

вят туберкулите и да се запечата откритият дентин и така да се подобри естетиката. При случаи с по-значително изтриване това може да бъде комбинирано с принципа на Dahl, според който пространството може да бъде възстановено чрез отваряне на захватката и дезартикулиране на дисталните зъби, позволявайки им да прораснат, а фронталните да се интродуцират в малка степен<sup>1</sup>.

### ПРИНЦИП НА DAHL

Мога да бъдат използвани модифицирани депрограмати на Lucia, за да се достигне до централна релация (CR). Директните композити също могат да бъдат използвани като фронтални депрограмати. Поради своята резултатност и лесна манипулируемост дори при малка дебелина на слоя композитните материали са идеални за възстановяване на палатиналните повърхности<sup>2</sup> и изтрпите инцизални ръбове на долните фронтални зъби.

Dahl (1975) предлага създаване на пространство за лечение на локализирано изтриване на фронталните зъби чрез сепарирани на дисталните зъби с използване на плоска фронтална оклузална повърхност за 4-6 месеца<sup>3</sup>. Комбинацията от пасивна ерупция на задните зъби и интрузия на предните зъби позволява установяването на оклузия при дисталните зъби и същевременно запазване на пространството във фронта<sup>4</sup>. Dahl всъщност използва метален апарат, за да сепарира дисталните зъби, но ние можем да постигнем

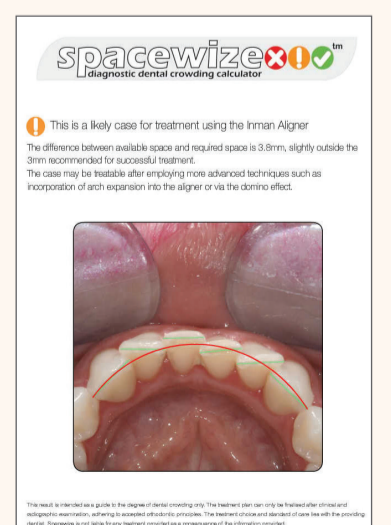
същия резултат с композитни материали.

Чрез установяване на разликата между максимална интеркуспидация и централна релация чрез използване на налягане за леко направляване на долната челюст позицията, на която трябва да бъде поставен композитът, може да бъде определена леко дистално спрямо максималната интеркуспидация. Това ще създаде контакт на композитните изграждания на инцизалните ръбове при фронталните зъби и вероятно преварителни контакти при дисталните зъби. Тези преварителни контакти могат да бъдат модифицирани, за да се увеличи площта на контакт, но мястото, което остава, в крайна сметка ще се затвори чрез пасивна ерупция за няколко месеца. Аз прилагам успешно този принцип повече от 15 години при повече от 500 пациенти. Важна част от принципа на Dahl е да не бъде използван при силно абразирани зъби, което налага цялостна рехабилитация на съзъбието.

По време на годините на „козметичния бум“ буквално при всеки случай на поставяне на фасети на горни зъби правех композитни изграждания на шест до осем долни фронтални зъба за лечение на зъбно изтриване и възстановяване на инцизалното водене преди поставяне на керамичните възстановявания. Използвах композит с дебелина до 2.5 мм при фронталните зъби, което доведе до комбинация от екструзия при дисталните зъби и интрузия в ня-

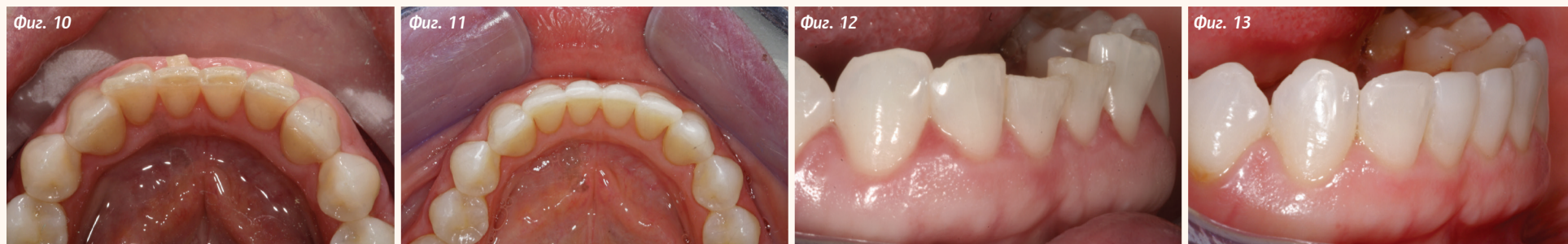каква степен при предните. Рядко поставях керамични възстановявания на долните зъби, ако е било възможно да подобря естетиката и функцията с неинвазивни композитни материали. Те се износват, но обикновено издръжливостта им е между пет и осем години и повечето пациенти са напълно удовлетворени от тях, особено като вземем предвид необходимостта от зъбна препарация и големите разходи за керамични фасети.

Важно е да подчертаем, че принципът на Dahl е надежден и полезен, когато е налице изтриване на фронталните зъби. При случаи със сериозно изтриване на дисталните зъби е необходимо захватката да бъде повдигната и всички зъби да бъдат третираны, но при пациенти, при които започва да се развива зъбно изтриване

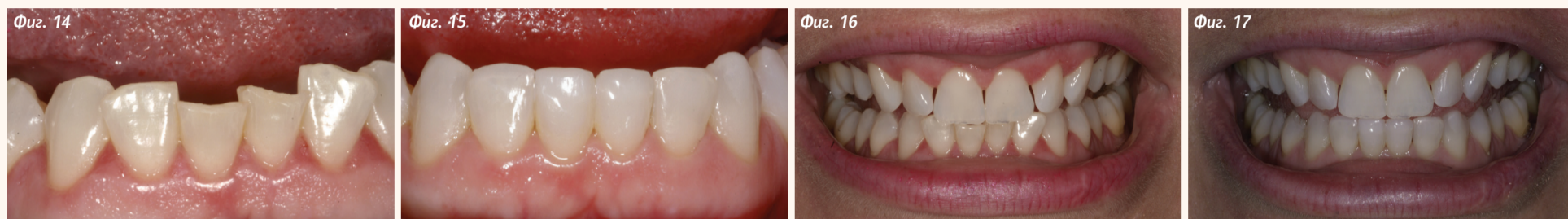

Фиг. 9 Spacewize изчислението показва струпване от 3.8 мм.





Фиг. 10 Оклузален изглед след осемседмично подреждане на зъбите и избелване. Фиг. 11 Изглед след 12 седмици с извършено избелване и композитно изграждане. Фиг. 12 Близък страничен изглед преди. Забележете неравномерното изтриване. Фиг. 13 Близък страничен изглед след подреждането на зъбите с Inman Aligner, избелване и бондинг в съответствие с принципа на Dahl.



Фиг. 14 Близък изглед преди. Фиг. 15 Близък изглед след. Фиг. 16 Протрузивно движение, ръб в ръб, преди. Фиг. 17 В протрузия. Забележете как горните зъби са подобрили подредбата си само чрез правилното подреждане на долните зъби.

във фронталната област (което може да доведе до изтриване в дисталните участъци на съзъбието), лечението чрез принципа на Dahl е много добра опция и трябва да се запитаме защо не се предлага на пациентите по-често. Представеният случай акцентира върху потенциалното лечение с прилагане на принципа на Dahl. В следваща статия ще разгледаме случай на намалена интерканинова ширина.

#### ДОКЛАД НА КЛИНИЧЕН СЛУЧАЙ

Пациентка на 43 години (пациент 3) дойде с оплаквания от „изкривени предни зъби“. Главните ѝ притеснения бяха от долните зъби и желеше те да бъдат „изправени“. Освен това тя също се оплака от болки в ставите и шракане.

При прегледа стана ясно, че е налице леко до средно струпване на долните фронтални зъби. Анализът показва 3.5 мм струпване, което означаваше, че бяха необходими 3.5 мм, за да могат зъбите да се подрежат. Изчисляването на мястото можеше да бъде извършено с техниката на Hanchers<sup>5</sup>, ръчно или чрез използване на дигитален калкулатор на мястото като Spacewise. Тези устройства са отличен начин за клиницистите да визуализират колко точно е струпването на зъбите и накъде трябва да се придвижат зъбите, а с тяхна помощ зъботехническата лаборатория също се ориентира по-добре.

Трябва да бъде измерена ширината само на един зъб, тъй като програмата ще използва този размер за калибриране. След това генталният лекар просто начертава линии върху зъбите чрез едно натискане, което измерва медиодисталната ширина на всеки зъб, който ще бъде придвижен (това е означено като необходимо място, или „зъбите“) и тогава програмата позволява да се направи крива, следваща идеалната (означена като налично място, или „кривата“). Кривата трябва да бъде направена с помощта на насочващите зъби – тези, които са в коректна оклузална и естетическа позиция. Това ще предпази от преразширяване и ще осигури коректен оклузален контрол. След това програмата сумира и изважда необходимото пространство от наличното. Полученият резултат е наличното струпване

и следователно пространството, което трябва да бъде създадено с интерпроксимална редуция (IPR), експанзия или домино ефект. В този случай имаше също дълбока заханка, която редуцираше протрузивните движения и каниновата защита.

По време на обсъждането с пациента бяха разгледани и фотоснимки на предните зъби и беше установено, че те са с различни дължини. Често преди подреждането на зъбите пациентите не забелязват това. Погледът им се фокусира върху струпването и те не осъзнават, че неправилният контур се дължи също така на различната степен на неравномерно изтриване. Тази дискусия е много важна, защото пациентите трябва да са наясно с възможността от евентуално допълнително лечение след подреждането на зъбите. От гледна точка на личния ми опит повечето възрастни пациенти имат някаква степен на неравномерно износване. След подреждането рядко пия зъбите, за да ги изравня, тъй като това е деструктивно за тях и само би довело до редуциране на защитата и увеличаване на смущенията при дисталните зъби във времето. Вместо това почти винаги правя композитни изграждания и отварям оклузията при фронталните зъби, за да се индуцира ефектът на Dahl. Колегите, които провеждат ортодонтоско лечение на възрастни пациенти, трябва да умеят да възстановят зъбните структури или да насочат пациентите си към специалист по възстановителна гентална медицина, който да се погрижи оклузията да бъде предпазена.

Пациентката искаше лечение с Inman Aligner, тъй като желанието ѝ беше зъбите да се подрежат бързо, както и апаратът да бъде подвижен и да може да се сваля по време на работа. Предложихме също възстановяване на инцизалните ръбове и туберкули на 8 зъба с композитен материал за подобряване на естетиката, лечение на дълбоката заханка и индуциране на ефекта на Dahl за установяване на по-добро инцизално водене и канинова защита.

#### ЛЕЧЕНИЕ

Лечението с алайнера Inman Aligner отне 10 седмици с три сесии IPR и не повече

от 0.13 мм ажустиране на зъб в едно посещение.

Този поэтапен IPR подход е далеч по-безопасен, отколкото, ако бъде извършен в едно посещение, тъй като често е необходима по-малка IPR от очакваното. По този начин се избягва формирането на излишни пространства и нарушение на контактната точка, което се наблюдава доста често при случаите, когато IPR се прави навеснъж. Анатомично насочената IPR трябва да бъде про-

веждана от всеки, който желае да създаде място за преместване на зъбите.

Пациентката беше инструктирана да сваля алайнера за поне четири часа на ден.

На седмата седмица пациентката започна да избелва зъбите със Zoom! DayWhite (Philips Oral Healthcare), когато не носи алайнера. Избелването може да бъде много ефективно, ако се дават точните инструкции на пациента. Посушените зъби обикновено се из-

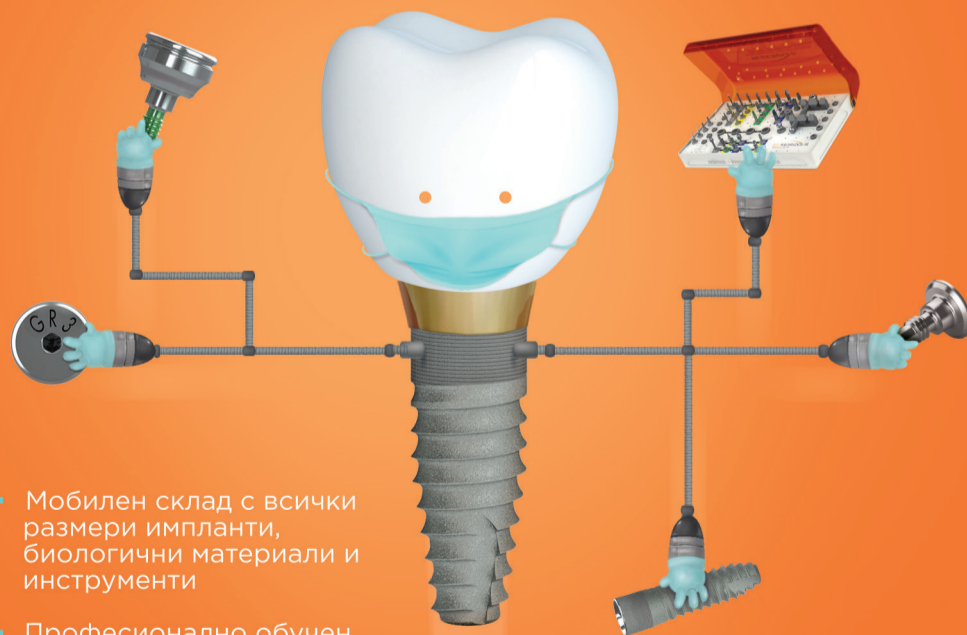белват по-добре, така че ние казваме рутинно на пациентите да преглъщат и след това да поемат въздух през зъби, преди да поставят шината за избелване.

Това е нещо, което правя през последните няколко години. То прави избелването далеч по-предвидимо, а резултатите значително по-задоволителни.

Бързодействащ гел с водороден пероксид, който изисква само 45-минутна апликация всеки ден, е идеален вариант за из-

## ОТ ИМПЛАНТ ДО КОНЕЦ

Безплатна хирургична асистенция  
за стоматолози от цялата страна.



- Мобилен склад с всички размери импланти, биологични материали и инструменти
- Професионално обучен асистент
- Консултация при сложни клинични случаи

Implant **BH**

0800 12 464 / www.implanti.bg

BIOHORIZONS®