

# DENTAL TRIBUNE

The World's Dental Newspaper • Bulgarian Edition

България

Октомври 2008

№ 6, Vol. 6

## Накратко

### Октомври – месец на оралната хигиена

Месец октомври ще бъде обявен от традиционната инициатива „Месец на оралната хигиена“, организирана от Българския зъболекарски съюз в партньорство с компанията Colgate-Palmolive Adria. Инициативата, по време на която голяма част от българските граждани ще имат възможност за безплатен зъболекарски преглед, ще продължи от 1 до 31 октомври.

За всички български лекари по дентална медицина, които желаят да се включат в „Месец на оралната хигиена“, фирма COLGATE ще предостави безплатни мостри – пасти за зъби, които да бъдат подарявани на пациентите. За целта участниците в програмата е необходимо да осигурят безплатни прегледи на всички пациенти, които си запишат час в периода от 1 до 31 октомври.

В своята инициатива COLGATE ще включи само първите 1200 кабинета, които изпратят попълнен формуляр за участие.

Тази година мотото на новата програма е „нула проблеми в устната кухина“.



Целта на инициативата в България е да се повиши оралната хигиена, да се затвърдят познанията за важността на профилактиката и с това да се подобри оралното здраве на българското население. Друга важна цел е мотивацията на пациентите за използването на качествени продукти за орална хигиена – флуорни зъбни пасти, зъбни четки, зъбни конци, разтвор за орална хигиена, а също така и редовно посещаване на кабинета на лекаря по дентална медицина.

Такава програма COLGATE провежда от няколко години в целия свят. DT

www.dental-tribune.com

## Конкурс



### Клиничен случай на д-р Светослав Денчев

Представяме поредния победител в отминалото издание на конкурса „Усмивка на годината“ – случаят на д-р Светослав Денчев, който грабна приза в категория „Керамични възстановявания“.

▶ стр. 4

## Мениджмънт



**Най-важното е времето**  
Времето е важно за всички нас, но ако целим оптимални резултати в практиката си, не трябва да прибързваме. И трябва да обясним на пациентите защо.

▶ стр. 6

## Естетика



### Вие какво бихте направили в този случай?

Поглед към методите на руската школа по естетична дентална медицина. Д-р Ирина Кибенко представя случай, казус, и решение от своята практика.

▶ стр. 7

## Практика



### Подобряване на периимплантатния биотип чрез интерпозиционни съединително-тъканни присадки

Американският автор – д-р Ник Капланис демонстрира чрез три клинични ситуации предимствата от използването на съединително-тъканни присадки след екстракция на зъби.

▶ стр. 14

## Остава по-малко от месец до премиерата в България на големите в денталната естетика

д-р Владимир Ашиков

Вероятно повечето от вас знаят, че на 1 ноември в София предстои събитие в бранша, което, ако сте лекар по дентална медицина, който работи и се интересува от естетика, не бива да пропускате. Защото в един ден и в една проява в страната ни ще бъдат представени едни от най-големите имена в денталната естетика: д-р Галип Гюсел от Турция, д-р Роберто Спреафико от Италия, д-р Гернот Мьорих от Германия и Михаел Брюш – майстор-зъботехник от Германия.

Организаторите на събитието – вестник „Дентал

Трибюн“ и Българската академия по дентална козметика – избраха за място на проявата знаковия хотел „Шератон“ в столицата. В бална зала „Роял“ на хотела ще се проведе лекционната част на проявата. Паралелно ще бъде организирано съпътстващо търговско изложение в зала „Средец“ на хотела, а в зала „Пирин“ ще се провежат уъркшопи на фирмите-спонсори.

За да предоставят възможно най-добрите условия, организаторите са осигурили високотехнологична аудио-визуална система, включваща 9-метров екран, която ще

улесни лекторите при представяне на техните материали, а участниците ще могат да разберат пълната история зад всяка презентация.

Официален гост на събитието ще бъде кметът на София г-н Бойко Борисов, който ще отправи поздравителен адрес към присъстващите в залата.

Специално за конгреса ще пристигне от Германия г-н Торстен Оймус – президент на групата Дентал Трибюн Интернешънъл. Сред специалните гости на конгреса ще бъдат и всички председатели на дентални съюзи, общест



ства и организации, представители на дентални търговски компании и медии.

Компаниите, които финансово подкрепят → DT стр. 3

## Постурология.

### В света съществува от 40 години, в България е неизвестна

д-р Венцислав Стоев

Проблемите за запазване на равновесието, ориентацията, координацията на движенията във вертикалната стойка, походката и други действия в съществуващите условия на технически прогрес заемат все по-значително място. Шофирането, работата с многобройни механизми, управлението на производствени и технологични процеси предявяват сериозни изисквания към фините координационни двигателни реакции. В тези условия различните видове патология на субклиническо равнище или изобщо недиагностицираните по известните методи могат да се проявят по най-трагичен начин. От групата

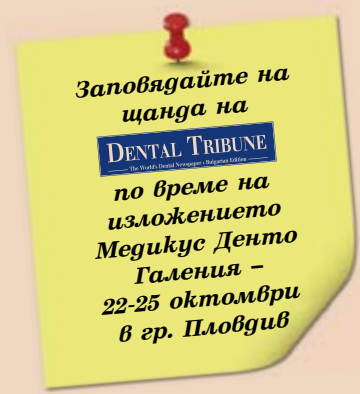
страна, много заболявания на опорно-двигателната система и лицево-челюстната област имат своята симптоматика, проявена в изменения на балансиращите реакции на тялото на пациента, в основната стойка, при седене или при ходене. Клинически, наличието на определени симптоми става очевидно само при груба патология. В същото време специални методи позволяват откриването на такива изменения много по-рано. Чувствителността им е такава, че може да се направи диагностика на етап от заболяването или последствията му, когато пациентът още няма оплаквания.

**Новина за България е, че в медицината на развитите страни от над 50 години има нова специалност – ПОСТУРОЛОГИЯ.**

Постурологията се занимава с диагностика, динамично наблюдение и изучаване на различните нарушения на функцията на равновесие и поддържане на баланса в основната стойка и преходните процеси. Постурологията като специалност се е появила благодарение на разработката на стабилметрическите платформи – устройства, които позволяват да се регистрира проекцията на общия център на масата на тялото на стоящия на платформата човек, неговото

преместване във времето. Методът получил названието – стабилметрия (до използването на компютърна обработка на сигнала – стабิโลграфия).

Възможността за изследване на функцията на баланса, равновесието, → DT стр. 17





**Редакционно**

Есента по традиция поставя началото на активния делови сезон след летните отпуски. Сякаш леко гузни, в резултат от ваканцията ни, всички галопираме през есента. Онова, което сме изоставяли през пролетта, или не сме искали да свършим през лятото, решаваме да приключим точно сега. Изпращаме децата си на училище, между работните си ангажименти посещаваме по-редния от множеството професионални курсове, и завършваме динамичния си ден с урок по салса.

Есента някак си отваря сетивата ни, прави ни будни и динамични, кара ни да искаме да оползотворим всеки миг...

Затова ние – издателите, редакторите и сътрудниците на в-к Dental Tribune – избрахме есента, за да бележим още едно ново начало – раждането на българското издание на международното списание *Cosmetic Dentistry*.

Решихме, вместо да ви го описваме, да ви го подарим.

Затова всеки от вас – нашите читатели – получава с този брой на вестника като подарък и първия брой на новото луксозно списание за козметична дентална медицина.

*Cosmetic Dentistry* е списание за красота и наука през погледа на естетичната дентална медицина. То е предназначено за тези от вас, които се вълнуват от новостите и тенденциите в областта на денталната естетика, и които смятат за професионален дълг да отговорят адекватно на все по-интелигентните и търсеци желаниа на паци-

ентите, които вече посещават своя зъболекар не защото ги боли зъб, а защото искат да се сдобият с красива усмивка. Живеем във време, в което обществото и медиите акцентират на външната красота у човека, и в този смисъл добрият зъболекар трябва да бъде подготвен със сериозни познания и умения в тази посока.

*Cosmetic Dentistry* ще ви бъде верен консултант, като ви показва в разнообразни рубрики примери за успешно създадена естетика и като помещава случаи от всички области на естетичната дентална медицина. На страниците на списанието ще намерят място и клинични случаи на световноизвестни зъболекари.

Ще бъдем щастливи, ако сте си харесали подаръка. А ако имате коментари, въпроси, предложения за нови теми и рубрики – ние с радост ще ви изслушаме и послушаме. Пишете ни!

Това се отнася и за любимия ви вестник, за който също имаме новина.

През 2009 г. *Dental Tribune* ще излиза още по-често – 10 пъти годишно, като ще бъде все така атрактивен и полезен.

Разбира се всичко, което споделихме дотук, се случва, тъй като имаме вашата обич и подкрепа.

Благодарим ви!

Приятно четене на в-к *Dental Tribune* и списание *Cosmetic Dentistry*!

От редакцията DT

## Издателската група DTI се среща в Атина

**На срещата бяха представени нови лицензионни партньори и проекти за интерактивно обучение**

**Даниел Цимерман DTI**

Издателската къща Dental Tribune International разширява глобалните си онлайн дейности, обяви изпълнителният директор Торстен Оемус по време на годишната среща на лицензионните партньори през юни т.г. Освен новата медия допълнително ще бъде разработено интерактивното обучение. Компанията успя да спечели международно доказани партньори, като базираните в силиконовата долина Adobe, които продават софтуер за уеб конференции заедно с вече утвърдени продукти като Photoshop и InDesign. Скоро ще споделим още новини около този проект.

Четвъртата среща на лицензионните партньори на DTI се проведе в Атина и събра в столицата на Гърция партньори и представители от над 20 страни. За първи път издателят от Канада и представител от Хърватска, когото стартираха местно издание на Dental Tribune през 2007 г., посетиха конгреса. Освен позитивното развитие на групата, бяха представени и обсъдени нови събития, сред които два международни конгреса по естетична дентална медицина: единият в София, България по-късно през тази година, а другият в Милано, Италия. Нещо повече, американският клон на компанията Dental Tribune America ще проведе безплатен симпозиум по време на Greater New York Dental Meeting през но-

ември. Това е едно от най-големите дентални събития в САЩ и всяка година привлича над 60 000 зъболекари.

От 2005 г. срещата на лицензионните партньори се провежда всяка година по време на Международното дентално изложение в Кьолн, Германия или в някоя от страните, в които се издава вестник Dental Tribune. Преди две години срещата се проведе в Лас Вегас, САЩ, тъй като тогава бе основан американският клон.

Изданията на DTI се публикуват в над 90 страни и осигуряват на повече от половин милион зъболекари актуална информация в областта на денталната медицина. Заедно с няколко специализирани списания като *Cosmetic Dentistry* и *Implants*, компанията издава Dental Tribune, вестник за общопрактикуващия зъболекар.

Издателската къща DTI си сътрудничи с FDI (Световна здравна организация) и издава ежедневника *WorldDental Daily* по време на годишния конгрес на федерацията. От 2008 г. DTI активно поддържа FDI в целта им за промощия на оралното здраве по света, като публикува техния бюлетин два пъти в месеца. FDI е организация, обединяваща всички национални дентални асоциации и провежда всяка година конгрес в различни градове на света. DT

**International Imprint**

Licensing by Dental Tribune International  
Publisher  
Torsten Oemus

Group Editor/Managing Editor DT Asia Pacific  
Daniel Zimmermann  
newsroom@dental-tribune.com  
+ 49 341 48 474 107

Managing Editor German Publications  
Jeannette Enders  
j.enders@dental-tribune.com

Editorial Assistants  
Claudia Salwiczek  
c.salwiczek@dental-tribune.com

Anke Schiemann  
a.schiemann@dental-tribune.com

President/CEO  
Peter Witteczek

Director of Finance and Controlling  
Dan Wunderlich

Marketing & Sales Services  
Daniela Zierke

License Inquiries  
Jörg Warschat

Accounting  
Manuela Hunger

Product Manager  
Bernhard Moldenhauer

Executive Producer  
Gernot Meyer

Ad Production  
Marius Meizer

International Editorial Board  
Dr Nasser Barghi, Ceramics, USA

Dr Karl Behr, Endodontics, Germany  
Dr George Freedman, Esthetics, Canada

Dr Howard Glazer, Cariology, USA  
Prof Dr I. Krejci, Conservative Dentistry, Switzerland

Dr Edward Lynch, Restorative, Ireland  
Dr Ziv Mazon, Implantology, Israel

Prof Dr Georg Meyer, Restorative, Germany  
Prof Dr Rudolph Slavicek, Function, Austria

Dr Marius Steigmann, Implantology, Germany

Published by Dental Tribune Asia Pacific Ltd.  
© 2008, Dental Tribune International GmbH. All rights reserved.

Dental Tribune International  
Holbeinstr. 29, 04229, Leipzig, Germany  
Tel.: + 49 341 4 84 74 302  
Fax: + 49 341 4 84 74 173  
www.dti-publishing.com  
info@dental-tribune.com

Regional Offices  
**Asia Pacific**  
Yontorio Communications Ltd.  
Room A, 26/F  
389 King's Road  
North Point, Hong Kong  
Tel.: + 852 3118 7508  
Fax: + 852 3118 7509

**The Americas**  
Dental Tribune America, LLC  
213 West 35th Street, Suite 801, New York, NY 10001, USA  
Phone: + 1 212 244 7181, Fax: + 1 212 224 7185

**Офис България**

Издава Dental Tribune България ЕООД  
София 1421, ж.к. Лозенец,  
ул. Луна 2, ет. 1, ап. А  
тел./факс: + 359 2/ 963 000 9  
office@dental-tribune.net  
www.dental-tribune.net  
www.dental-tribune.com

Управител  
Уляна Вишчева

Главен редактор  
г-р Владимир Ашиков

Отговорен редактор  
г-р Надежда Куюмджиева

Консултанти  
г-р Красимир Недевски  
г-р Дора Кишколова

Дизайн и преглед  
Жасмина Стоянова

Превод  
г-р Надежда Куюмджиева  
г-р Светослав Пемков

Коректор  
Долорес Мешулам

Офис организатор  
Михаила Иванова

Автори в броя  
Даниел Цимерман

г-р Светослав Денчев  
г-р Петър Дучев

г-р Андрия Макканс  
г-р Ирина Кубенко

г-р Грегори Куртцман  
г-р Николас Капланис

г-р Джон МакСпаген  
Печат: Снектър АД

Българското издание на Dental Tribune е част от групата Dental Tribune International – международно издание на 20 езика, разпространявано в над 55 държави.

Съдържанието, преведено и публикувано в този брой от Dental Tribune International, Германия, е с авторско право на Dental Tribune International GmbH. Всички права запазени. Публикувано с разрешението на Dental Tribune International GmbH, Holbeinstr. 29, 04229, Leipzig, Германия.

Възпроизвеждането по какъвто и да било начин и на какъвто и да е език, изцяло или частично, без изрично писмено разрешение на Dental Tribune International GmbH и Dental Tribune България ЕООД е абсолютно забранено. Dental Tribune е запазена марка на Dental Tribune International GmbH.

## Lisa – клас В парен стерилизатор

Детайлите, които определят разликата

- > бърз ECO-В цикъл
- > сензор за качество на водата
- > водосепарираща система
- > прахов филтър
- > автоматично заключване на вратата
- > връзка с PC
- > MMC карта

PEOPLE HAVE PRIORITY



W&H България ЕООД  
1680 София, ул. Пирин 91  
тел.: 02 854 95 65/66; факс: 02 854 95 90  
e office.bg@wh.com wh.com

ISO 9001:2000  
Сертификат No 368441



# Остава по-малко от месец до премиерата в България на големите в денталната естетика

← ДТ стр. 1

проявата, са ЗМ ESPE Търговско представителство, Първа инвестиционна банка и Аксис.

Лекционната част на събитието ще започне с представянето на г-р Галип Гюсел от Турция – световноизвестен лекар по дентална медицина, който практикува в клиниката си в Истанбул, изнася лекции по цял свят на тема дентална естетика, основател и настоящ председател на Турската академия по естетична дентална медицина. Д-р Гюсел е автор на книгата „The science and art of Porcelain Laminate Veneers”. Ако никога не сте присъствали на лекция на изключително колоритния лектор (което до този момент е могло да се случи само извън България), си струва да станете свидетели на нестандартния подход, по който той ще представи своята лекция на тема „Интердисциплинарен подход за по-добри естетични резултати”. В нея г-р Гюсел ще акцентира върху максималната комуникация между специалистите от различните специалности с цел прекажем резултат при създаването на нова усмивка; ще представи техники за минимално инвазивно препариране на зъбите и пр.

Конгресът ще продължи с лекцията на г-р Роберто Спреафико на тема „Композитни възстановявания: ключове към успеха.” Световноизвестният Спреафико прищежава частна практика в Бусто-Арцисио, близо до Милано, Италия. Активен член е на Европейската академия по естетична дентална медицина, отговорен редактор на „European Journal of Esthetic Dentistry”. Член е на редакционния екип на „Journal of Adhesive Dentistry” и на „Practical Procedures & Aesthetic Dentistry”. В момента провежда серия от курсове на тема „Дентална естетика в Италия и чужбина”. Съавтор е на книгата „Adhesive Metal-Free restorations”, публикувана от издателство Quintessence Publishing Group.

По време на ноемврийския конгрес двамата лектори Гюсел и Спреафико (които са в много добри приятелски отношения) ще бъдат събрани за втори път заедно в една проява, след като през юни бяха участници и лектори на Конгреса на Европейската академия по дентална естетика (там и двамата са активни членове), който се проведе в Мадрид, Испания.

Ноемврийското събитие ще завърши с презентация с триизмерна визуализация, каквато ще бъде направена за първи път в България. Германските гост лектори г-р Гернох Мьорих и майстор-зъботехник Ми-

хаел Брюш ще представят съместно лекцията „Триизмерна дентална естетика. Симбиоза между керамика и композит”.

Д-р Мьорих е добре познат в България, вследствие своите курсове и лекции от 1995 г. до днес. Той е известен в страната ни и с това, че бе председател на журито в първото издание на Националния дентален конкурс „Усмивка на годината”, който се проведе

през април тази година. Д-р Мьорих ръководи собствена практика в Дюселдорф, Германия, включваща в екип петима различни специалисти. Той е специалист по естетична дентална медицина, специализирал е и имплантология. Преподавател е в Университета в Дюселдорф. Провежда множество курсове и лекции, автор е на голям брой статии в сферата на денталната естетика.

Майстор-зъботехник Михаел Брюш има собствена лаборатория в Дюселдорф. Ръководител и лектор е на множество международни конгреси и прояви, като някои от участията му са базирани на 3D визуализация. Автор е на голям брой статии. Активен член е на Германското дружество по естетична дентална медицина.

В своята обща презентация двамата лектори, кои-

то имат над 19 години съвместен клиничен и лабораторен опит, ще коментират съвременното състояние на адхезивните технологии.

Остава по-малко от месец до дългоочаквания конгрес.

Подгответе се за нещо настина силно, много различно и добре организирано.

**За повече информация, повънете на тел: 02/ 963 000 9. ДТ**



Концентриран антисептичен разтвор. Все по-разпространени, включително и сред младото поколение, са възпаленията и кървенето на венците, както и са гингивитът и някои конкретни форми на пародонтит. Ежедневната лична хигиена и професионалните дентални грижи най-често са достатъчни за контрол над развитието на патологични рискове и последваща пародонтоза. Обаче при определени ситуации и/или рисково население (затруднено четкане на зъбите, пушачи, други вредни навици) трябва да се предприемат и превентивни мерки. Ето защо много лекари по дентална медицина препоръчват употребата на вода за уста като допълнение към механичната орална хигиена. Eludril е разтвор за изплакване, който съдържа Chlorhexidin 0.10% и Chlorbutanol 0.50% с приятен ментов вкус. Ефективно въздейства върху широк спектър бактерии, гъбички, вируси, дрожди и поради това е изключително ефективен при лечение и профилактика на отоци, възпаления и кървене на венци. Отлично повлиява оздравителния процес след хирургични интервенции в устата и поставяне на импланти. 100% ефект при гъбични заболявания в устата, лечение на афти и стоматити. Гарантиран плакопочистващ, обезболяващ и освежаващ ефект. ВАЖНО е да се отбележи, че приложено ето на Eludril е без вторичен ефект от оцветяване на зъбите. Подходящ за използване от възрастни и деца над 6 години. Приложим при бременни и кърмачки. Начин на употреба: локална употреба като вода за уста. Две до три изплаквания дневно с разтвор на Eludril 10 мл, 15 мл или 20 мл, разреден до максималната най-горна линия на мерителната чашка с хладка вода (стандартно съотношение 1:2). Период на лечение и профилактика – 2 седмици. По указание на лекуващия лекар по дентална медицина, при случаи на гингивит, пародонтити лечението може да се удължи. Специални забележки и указание за използване: да се избягва контакт на разтвора с очите и носа, не се употребява при свръхчувствителност към никоя от съставките на разтвора. Търговската опаковка винаги е концентриран разтвор!

**Eludril**  
Chlorhexidine 0,10%  
Chlorbutanol 0,50%

PIERRE FABRE  
ORAL CARE

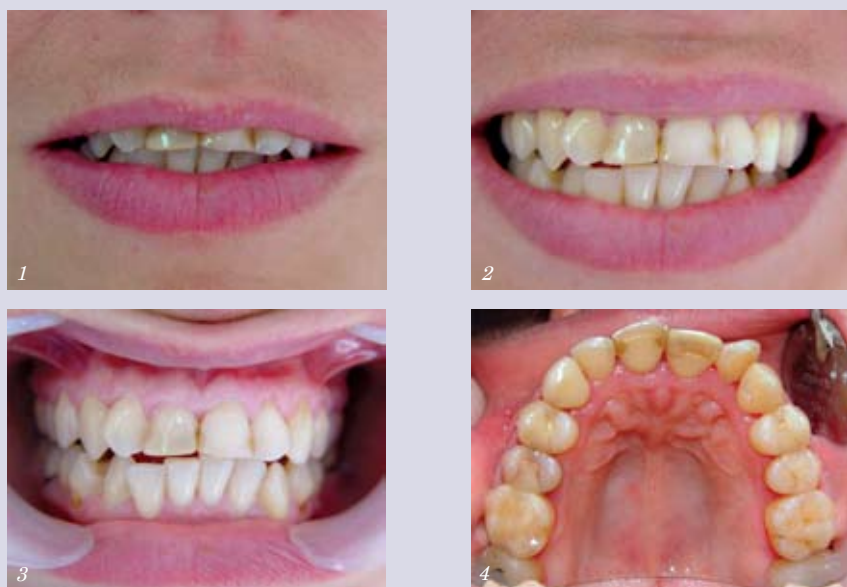

**КЛИНИЧЕН СЛУЧАЙ****Д-р Светослав Денчев: победител в категория „Керамични възстановявания“ в конкурса „Усмивка на годината 2008“**

*Продължаваме рубриката, в която представяме клиничните случаи на победителите в отминалото издание на конкурса „Усмивка на годината 2008“. В миналия брой на вестника ви представихме случая на д-р Яна и Теодор Христови от София. Тук представяме случая на д-р Светослав Денчев от Хасково, който стана победител в категорията „Керамични възстановявания“.*

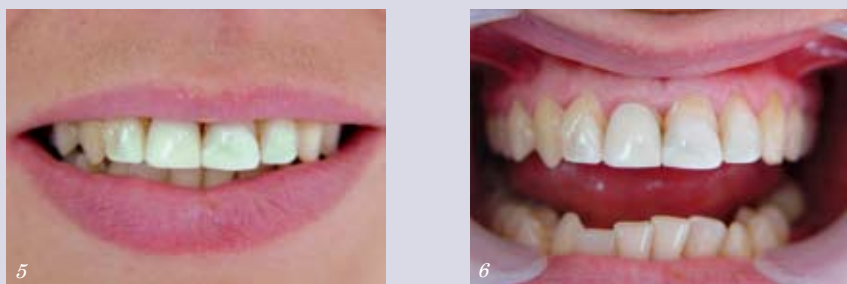
**АНАМНЕЗА:**

- пациентка на 37 г.;
- неестетични обтурации на горните централни резци, скъсени клинични корони и неправилно погредени горни латерали;
- желае подобрене на естетиката на горните фронтални зъби. Изходна ситуация (вж. Фиг. 1-4).

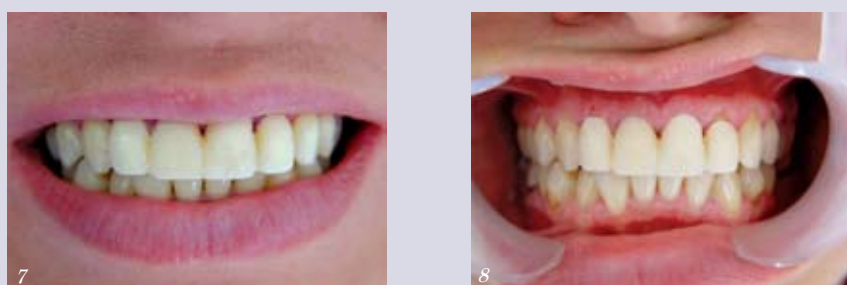
**ИЗХОДНА СИТУАЦИЯ:****ПРЕДЛОЖЕНИЯТ ПЛАН НА ЛЕЧЕНИЕ ВКЛЮЧВАШЕ:**

- отстраняване на обтурациите;
- корекция на гингивалния контур (гингивектомия на 11 и покриване на рецесията на 22);
- възстановяване на четирите фронтални зъба с изцяло керамични конструкции.

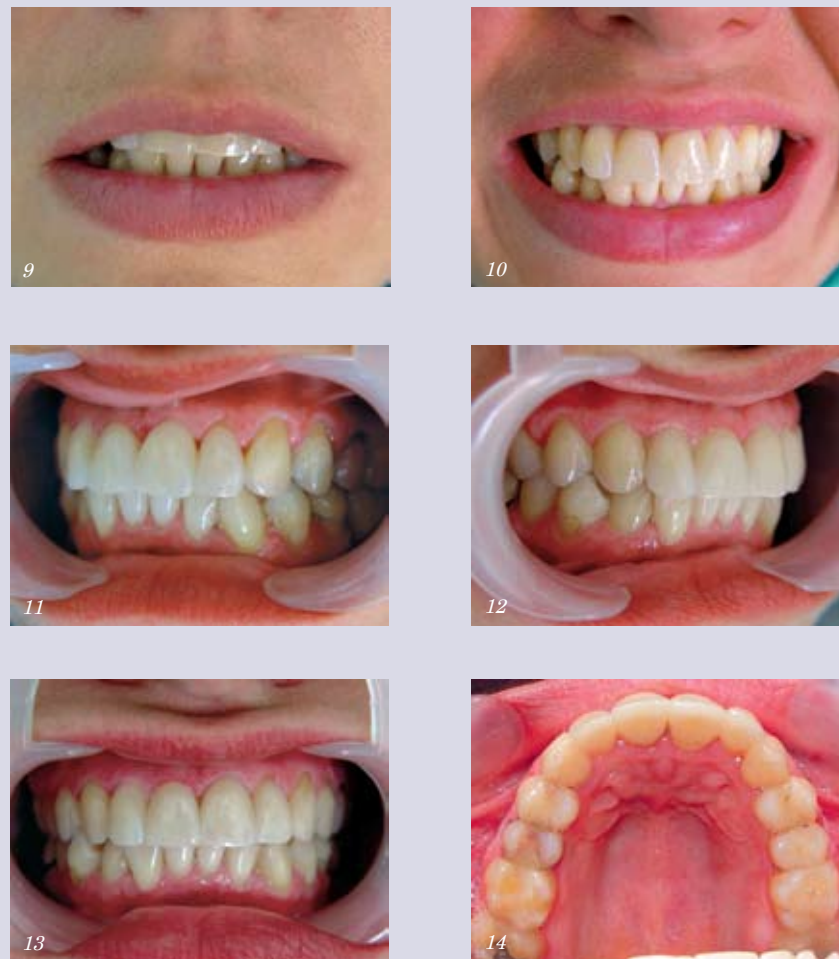Поради нежелание да се подложи на хирургична корекция на пародонта, пациентката възприе само втората част от лечебния план, а именно – възстановяване на резците с изцяло керамични корони с корекция на неправилното погреджане на зъбите. След снемане на предварителен отпечатък от неизпилените зъби в лабораторията се изработи пластмасов макет на бъдещите корони, който се изпробва в устата на пациентката за оценка на формата на короните (вж. Фиг. 5 и 6).



От ажустирания макет върху неизпилените зъби се сне силиконов отпечатък, който впоследствие, след препарирането на зъбите, се използва за изработване на провизориумите (вж. Фиг. 7 и 8).

**КРАЕН РЕЗУЛТАТ:**

Краен резултат след циментирането на короните (Фиг. 9-15).



Д-р Светослав Денчев живее и практикува в гр. Хасково. През 1983 г. завършва Стоматологичния факултет в гр. Пловдив. През 1992 г. защитава специалност „Обща стоматология“. В периода 1998-2003 г. е модератор по различни теми от възстановителната, протетичната стоматология и ендодонтията: „Прагова препарация на зъби за металокерамични и изцяло керамични конструкции“, „Възстановяване на дефектите на зъбните редици с моделноляти протези“, „Силиконови отпечатъчни материали и отпечатъчни техники“, „Възстановяване на твърдите зъбни тъкани с изцяло керамични конструкции“, „Техники на препариране и обтуриране на кореновия канал“. Носител е на първа награда в категория „Керамични възстановявания“ в конкурса „Усмивка на годината 2008“.



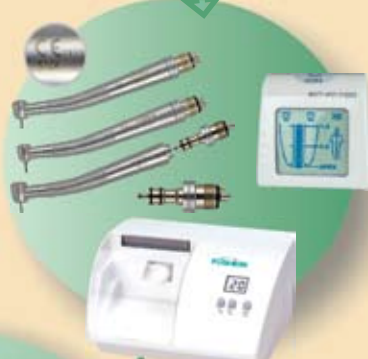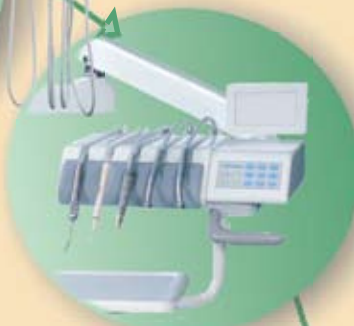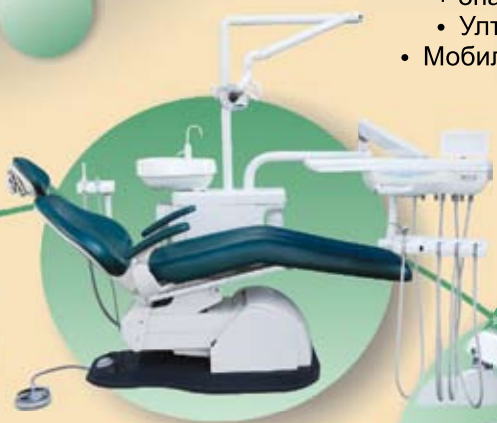
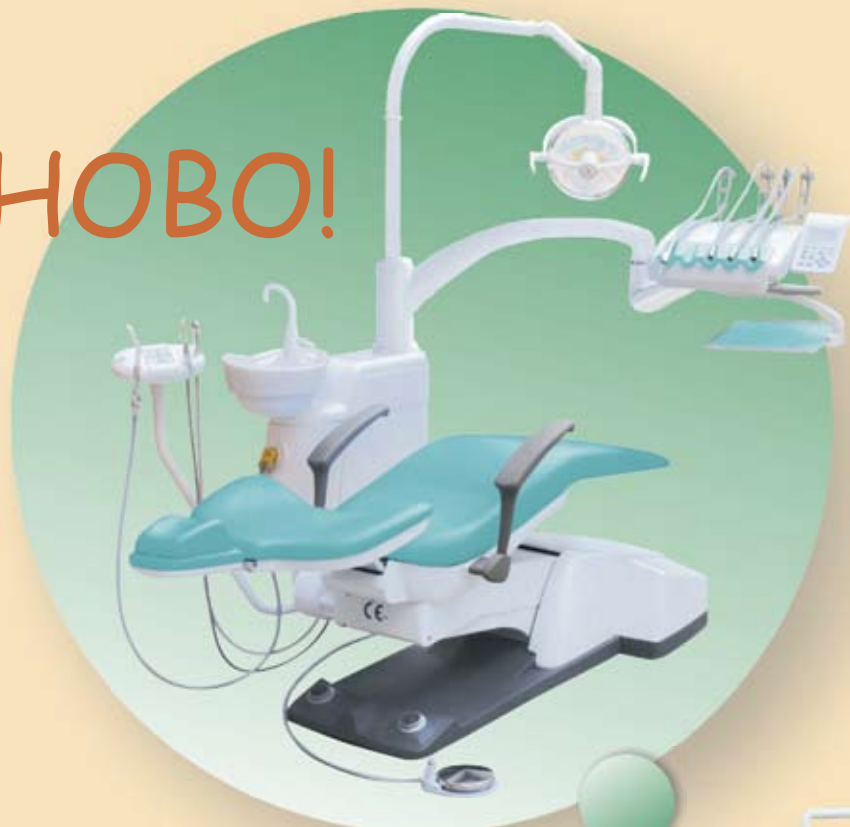
# НОВО!

## ВНИМАНИЕ!

Най-новия модел дентални юнити Fashion - вече на Българския пазар!

- нов дизайн;
- високо качество;
- атрактивна цена;

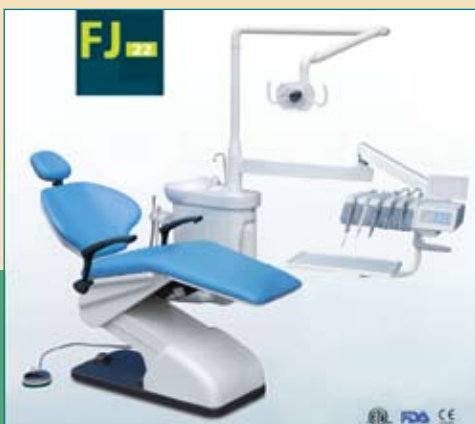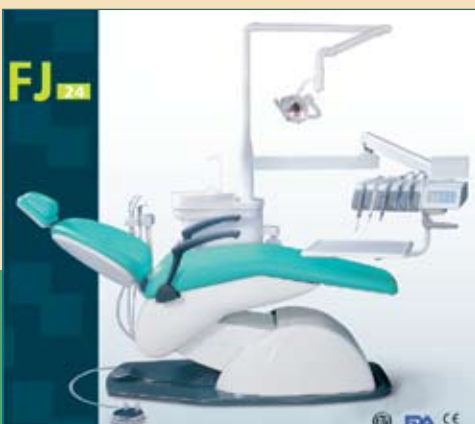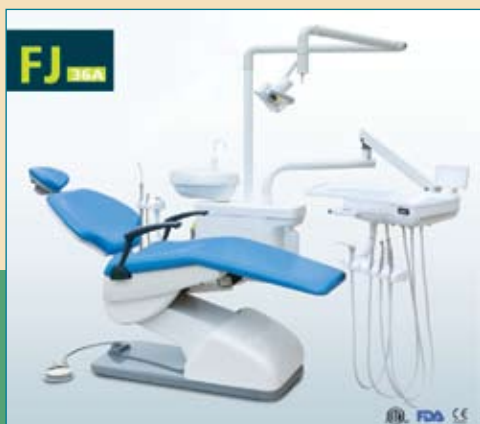- Стоматологични апарати
- 8 модификации с цени на базисните модели от 3300 до 8500 EUR;
- Периферия - турбини Stomax,
  - Фотополимерни лампи;
  - Ултразвукови скалери,
    - Апекс локатори;
    - Малки апарати,
  - Аспирационни системи;
  - Безмаслени компресори за от 1 до 30 работни места;
    - Автоклави,
    - + дестилатор,
    - + опаковъчна машина;
  - Ултразвукови вани;
  - Мобилни дентални юнити;



MEDICAL DEPOT R&K Ltd.

ПЪЛНА ГАМА  
СТОМАТОЛОГИЧНО ОБОРУДВАНЕ

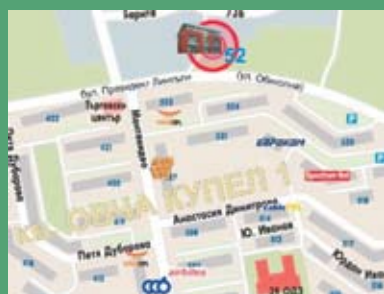# FASHION



- ПРОДАЖБИ
- АПАРАТУРА
- МАТЕРИАЛИ
- ОБЗАВЕЖДАНЕ
- СЕРВИЗ И МОНТАЖИ
- ПРОЕКТИРАНЕ
- УЗАКОНЯВАНЕ
- КОНСУЛТАЦИИ



София, кв. Овча Кулел 1,  
бул. Президент Линкълн 52,  
тел. (02) 80 52 500; ф. (02) 95 60 399  
Пловдив, ул. Ф. Македонски 29, ет.  
4, тел./ф. (032) 64 31 01  
Варна, ул. Любен Каравелов 77,  
тел./ф. (052) 65 50 35  
[www.ddrk.911.bg](http://www.ddrk.911.bg)  
e-mail: [ddrk@911.bg](mailto:ddrk@911.bg)



## АВТОКЛАВИ класове N, S и B



Автоклав клас B - 23 лит. - 4 180,00 €  
Автоклав клас N - 1 800,00 €  
Автоклав клас S - 2 200,00 €  
Автоклав клас B - 2 800,00 €  
ПОДАРЪК:  
Опаковъчна машина + Дестилатор

Предлагаме и трите класа N, S и B по Европейския стандарт. Автоклави са със CE марка.

Обем на камерата 17 или 23 литра. Съдът на камерата е изцяло от хром-никелова стомана. Вратата е с автоматично затваряне и отваряне, което гарантира безопасността при работа.

Информационен LCD дисплей прави управлението изключително лесно и удобно. При клас B има 6 програми - сушене, бърз и бавен цикъл при 121°, бърз и бавен цикъл при 134°, и една програма за свободен избор на времетраенето, което позволява автоклавирането на материали със специфични изисквания.

В класовете S и B вакуум помпата е от нов тип - двумембранна, което обуславя по-дългия експлоатационен живот на автоклава.

В клас B има вграден принтер, а за клас S той е опция.



# Най-важното е времето

Пациентите искат бързо разрешение на денталните им нужди, но това, което трябва да им обясним, е, че за да се постигне оптимален резултат, лечението не трябва да бъде прибързано. Д-р Андрю Макканс обяснява защо.

Попитайте всеки зъболекар какво би искал да има повече и той/тя ще ви отговори – време – време, за да приема повече пациенти, да посещава курсове, да се наслаждава спокойно на обяд си. Разбира се, всички искат повече време.

Технологичните постиже-

ния на 21 век превърнаха всичко в по-бързо и по-лесно за употреба. Оборудването в денталните ни кабинети е направено така, че бързо да се почувстваме уверени в управлението му. Тъй като инструментите стават по-прецизни, те ускоряват диагнозата и лечени-

ето. Вече се предлагат прозрачни брекети, които не само позволяват комбиниран подход към ортодонтията, но и спестяват време на зъболекаря поради лесното им поставяне.

Да се научим да „забавим топката“

Хората са готови на рискове само за да ускорят даден процес и да постигнат целите си по-бързо. Например това води до опасни фитнес програми и диети, които повече вредят, отколкото помагат. Разбира се, това отношение „сега и веднага“ засяга и дентал-

ната медицина, като хората използват продукти на свободна продажба, които са по-малко ефективни от клиничното лечение, проведено от обучен професионалист.

Пациентите днес непрекъснато мислят за времето. Искат да ги приемете веднага, без да чакат и искат отличен резултат възможно най-скоро.


Целта на денталните професионалисти е да предложат на пациента най-доброто обслужване. Действително можем да спестим време на пациента, а с това да спестим време и на нас. Има много начини това да се постигне.

## Повече време, по-добри резултати

Разбира се, незабавният резултат е от сферата на фантазиите. Няма такова нещо. Това, което зъболекарят трябва да направи, е да убеди пациента, че перфектният резултат изисква прецизна диагноза, планиране и процедури, а също че и пациентът трябва да съдейства, за да се постигнат най-добрите резултати.

Чрез навлизане в ортодонтията общите зъболекари не само предлагат повече лечебни възможности, а с това лекуват и повече пациенти, но и спестяват време, като не препращат пациентите си. Чрез преминаване на практически курсове и като използват най-съвременните ортодонтични продукти, общо-практикуващият зъболекар може да лекува всички типове малоклузии. Представете си какво удобство е това за пациента и какви ще са ползите за вашия бизнес.

Всички виждат перфектните усмивки на филмовите звезди и искат да припежават същата увереност и красота. Това, което много хора не виждат, е работата, вложена в тези усмивки. С разрастването на козметичната дентална медицина и увеличаване на нейната достъпност трябва да сме сигурни, че прогълтаме да гържим на удобството, но не жертваме качеството. С подходящите средства няма извинение това да не е така.

За повече информация за Clearstep, обадете се на 01342337910 или пишете на e-mail: [info@clearstep.co.uk](mailto:info@clearstep.co.uk) 

## ПЪТЯТ НА ВАЛЯКА

Брой 4  
ЛИЗИНГ НА  
МАШИНИ И  
ОБОРУДВАНЕ



ГЕОРГИ ОБИЧАШЕ РАБОТАТА СИ.

ИМАШЕ МАЛКА ФИРМА ЗА ПЪТНО СТРОИТЕЛСТВО С НЯКОЛКО МНОГО СТАРИ ВАЛЯКА.



КОГАТО БЕШЕ ВЪВ ВИЕНА ТОЙ ЖИВО СЕ ИНТЕРЕСУВАШЕ КАК СЕ СТРОЯТ ПЪТИЩА ТАМ.

ВЕЧЕ СМЕ В ЕС И Е ВРЕМЕ И НАШИТЕ ПЪТИЩА ДА СТАНАТ КАТО АВСТРИЙСКИТЕ.



АЗ ЩЕ СПОМОГНА ТОВА НЕПРЕМЕННО ДА СТАНЕ.



ПИРЕОС ПАК ЩЕ ПОМОГНАТ.

ТОЙ СИ СПОМНИ, ЧЕ ЛЕСНО СИ КУПИ КОЛА НА ЛИЗИНГ С ПОМОЩТА НА "ПИРЕОС ЛИЗИНГ".



СЕГА ФИРМАТА НА ГЕОРГИ ИМА ТРИ ЧИСТО НОВИ ВАЛЯКА, КОИТО РАБОТЯТ ДЕНОНОЩНО ПО ПОРЪЧКИ НА ГОЛЕМИ КОМПАНИИ В БЪЛГАРИЯ.

### Решения, които се изплащат.

За контакти: тел: 02 / 917 79 10; 02 / 917 79 20  
факс: 02 / 953 27 13, [info@piraeusleasing.bg](mailto:info@piraeusleasing.bg)

 PIRAEUS  
LEASING



# Вие какво бихте направили в този случай?

д-р Ирина Кибенко

Дентална клиника – студио Аполлония

Полтава, Украйна

## Анамнеза

Пациент на възраст 12 г. се обръна към нас с оплаквания за изразена чувствителност на всички зъби от всякакви дразнителни: студено, кисело, сладко, механични въздействия, невъзможност за гъвчене на храната и чистене на зъбите, тъмен външен вид и некрасива форма. В лечението на няколко години пациентът провежда лечение при зъболекар-ортодонт по повод аномалия в положението на постоянните зъби.

След относителна нормализация на формата на зъбната гъга остава най-главният въпрос – възстановяване на функцията на зъбночелюстната система и връщане на зъбите към естествения им външен вид.

## Диагностика

На долната и горната челюст са пробил всички зъби съгласно възраст-

та, с изключение на вторите молари, които са в пробив. Зъбите са лишени от емайл практически по цялата зъбна корона (с малки изключения по пришеичната област), откритият дентин има средна степен на оцветеност и изглежда светлокафяв. Повърхностният слой дентин е мек, в пришеичната зона се диагностицират фрагменти непълноценен емайл със сив цвят, тъмни точки и вертикални пукнатини. Сондирането на повърхността на открития дентин е рязко болезнено, реакцията преминава веднага след премахване на дразненето. Реакцията към студено също предизвиква силна болка. ЕОД на всички зъби показва пълна жизнеспособност. Показателите са съответни на стадия на формиране на корена. На някои зъби чувствителността е незначително снижена.

Всички повърхности са покрити с обилен мек налет, а под венеца се открива и зъбен камък. Венечният край е оточен, хипермиран, с кръвотечение при докосване.

На ортопантомографията не се диагностицират патологични изменения от страна на костните тъкани в областта на алвеоларните израстъци и периапикалните зони. Корените на вторите молари, премолари и кучешки зъби се намират в стадий на формиране на апикалната трета. Отчита се намаление в обема на корено-каналната система.

Пациентът се счита за здрав. Специфични изменения от страна на организма не се наблюдават.

Поради липсата на емайл междуалвеоларната височина в букалната област е намалена, функцията „гъвчене“ не се изпълнява. По тази причина се наблюдава

зъбно-алвеоларно угължаване в букалната зона и зъбно-алвеоларно скъсяване в горния фронтален участък. С цел ретенция на достигнатия резултат по нормализация на зъбната гъга и намаляването на прорастването на гъвкателните зъби и стимулация на зъбно-алвеоларното угължаване на горните предни зъби е изготвен снемателен апарат на горната челюст с оклузални части, палатинален винт и вестибуларна гъга. Дъвчене обаче при настоящето състояние на зъбите е невъзможно, гъвкателните зъби не получават функционално натоварване и ижеята по тяхното вбиване не се реализира с достатъчна сила.

## Особености на клиничната ситуация

- пациентът е на 12 години;
- в този случай без възстановяване на формата

на зъбите е невъзможна функцията и ефективното гъвчене;

- поради дългото състояние на открит дентин, той се е оцветил и се е образувал третичен дентин;
- част от зъбите се намират в стадий на формиране на апекса;
- формирането на лицевия скелет и зъбночелюстния апарат не е завършило.

## Колеги, вашето решение за:

Каква диагноза бихте поставили?

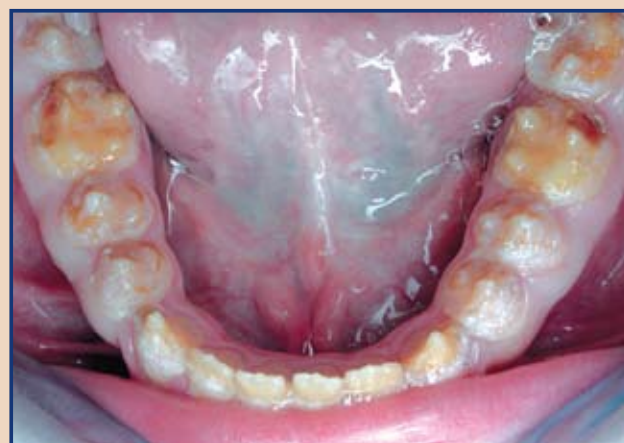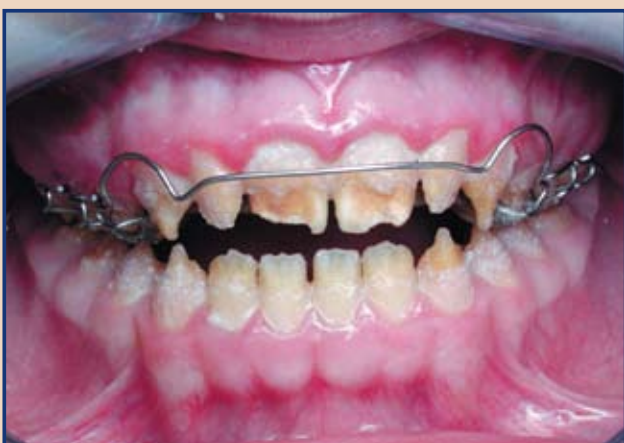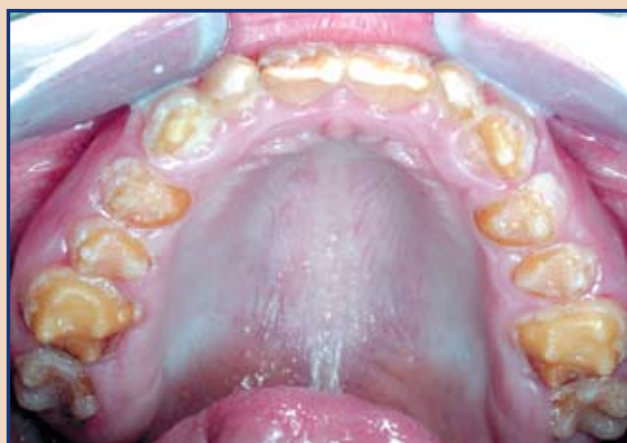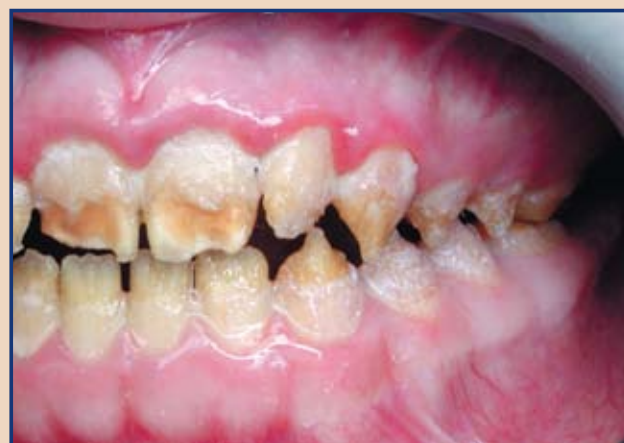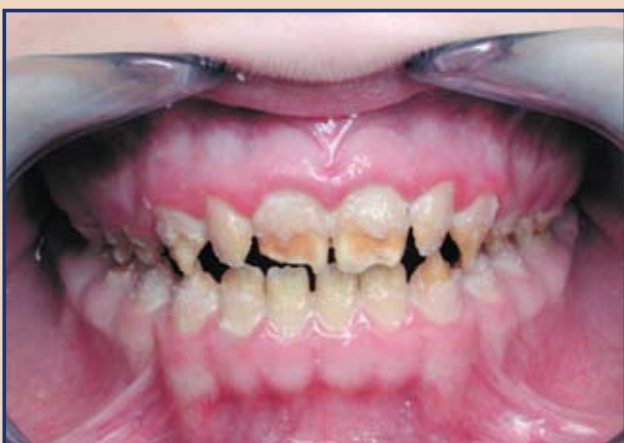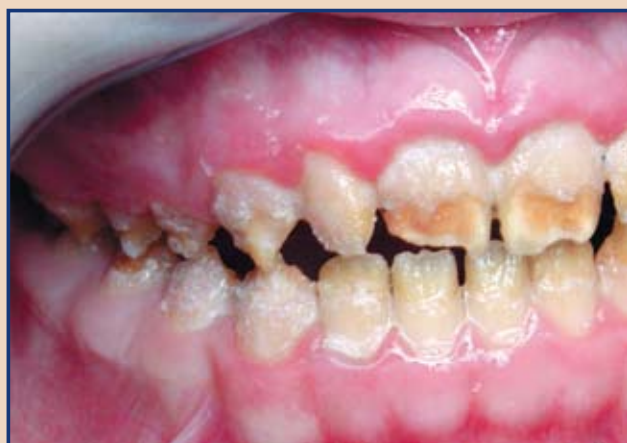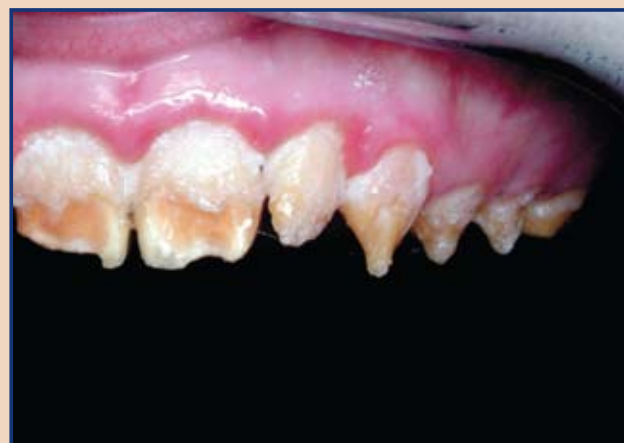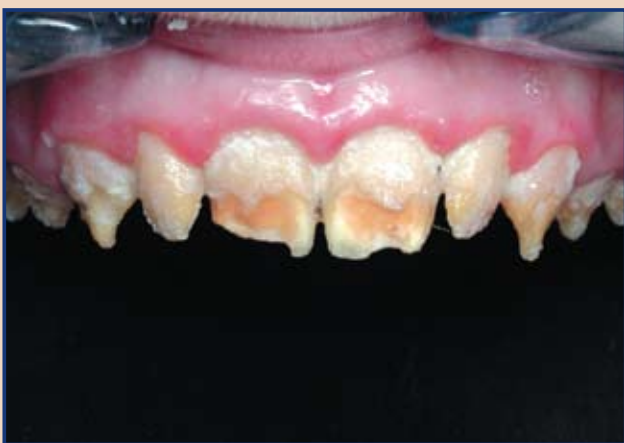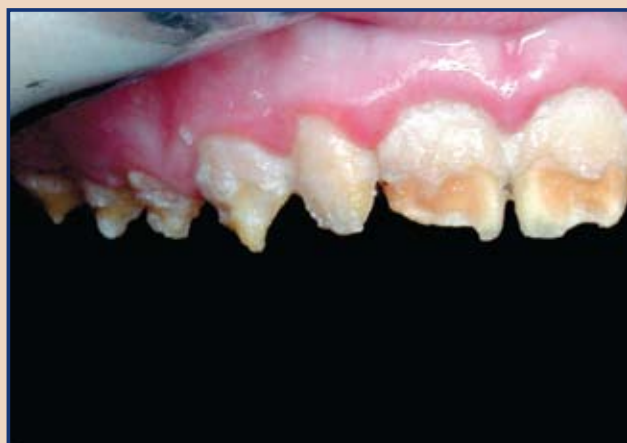Какъв метод на възстановяване на формата и функцията бихте избрали?

Какви трудности и проблеми в хода на лечението могат да възникнат?

Каква е вашата прогноза за лечението?

Как е постъпил авторът, четете на стр. 8. → ДТ стр. 8

## ВЪНШЕН ВИД НА ЗЪБИТЕ ПРЕДИ РЕСТАВРАЦИЯТА:





# Какво направи авторът в този случай?

← DT стр. 7

## Диагноза

Несъвършена амелогенеза. Тежка форма.

## Обсъждане на възможните методи на лечение

При такъв клиничен случай е важно да се защити откритият дентин, за да може пациентът да гълча, да почиства зъбите си, а ортодонтият – да продължи работата си.

Всички постоянни естетични индиректни конструкции като металокерамични или безметални корони, могат да бъдат изготвени само след пълното формиране на корените на всички зъби. Освен това тези конструкции са много инвазивни и се нуждаят от значително препарирание на зъбни тъкани, което и така са в недостиг.

Защитата на засегнатите зъби (а в нашия случай това са всички зъби) до окончателното формиране на апексите може да се проведе с цели метални коронки. Това е традиционен, отдавна описан метод, който е съпрово-

ден със значително нарушаване на естетиката на зъбните редици на детето. Металът в устата на малкия пациент може да доведе до развитие на сериозни комплекси. С такава защитна цел могат да се изпълнят и пластмасови коронки. Проблемът на всички коронки обаче се явява фиксиращият материал и маргиналната адаптация. При временна фиксация за дълъг период със сигурност ще бъде нарушена. Следствие – разхерметизиране на зъбните тъкани, гингивит и проблеми от страна на пародонта.

Още един метод на лечение е директна реставрация с композит и адхезивна техника. В този случай чрез минимална подготовка на зъбните тъкани може да бъде достигнат естествен външен вид на зъбите. След окончателното прорязване на зъбите в пришечната област може просто чрез добавяне да се извърши корекция, ако има нужда от такава. Освен това композитът се явява еластичен и лек материал за зъбно възстановяване.

Въпросът, който остава

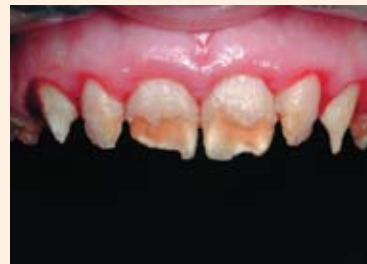важен за всички възстановявания с тежка степен на хипоплазия или несъвършена амелогенеза, е херметичността на адхезивното съединение.

## Лечение

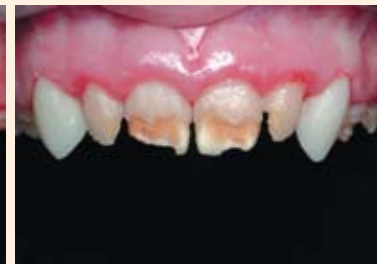Ние избрахме директна реставрация с композит в адхезивна техника. При условия на изолация на работното поле с кофердам може да се осигури качествено адхезивно съединение и възстановяване на херметизма на зъбите с минимално препарирание. Още една особеност на клиничната ситуация в нашия случай е тази, че защитата на зъбите трябва да предостави възможност за продължаване на ортодонтичното лечение. След окончателния пробив е възможно да се наложи допълнително възстановяване в пришечната област. Композитът е най-демократичен по отношение на поправките и допълнителните реставрации могат да бъдат изпълнени без пълна замяна на вече съществуващите.

По този начин главната цел на първия етап е зац-

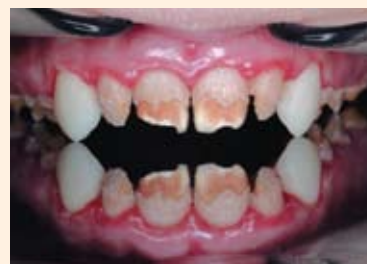## Първи етап: възстановяване на кучешки и гвккателни горни зъби.



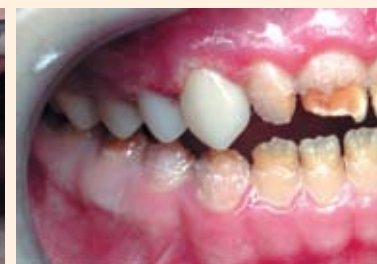Фиг. 1. Препарирани кучешки зъби.



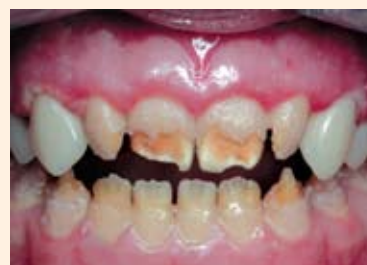Фиг. 2. Възстановени кучешки зъби.



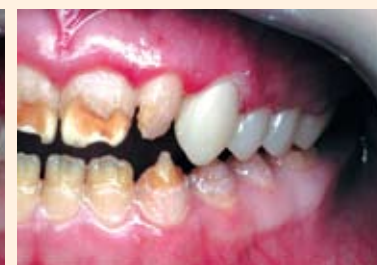Фиг. 3. Контрол на симетрията с оклузално огледало.



Фиг. 4. Реставрация на горни гвккателни зъби отдясно.

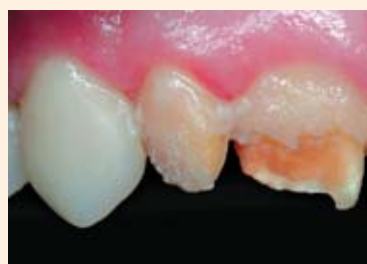


Фиг. 5. Фронтален изглед на възстановените зъби.

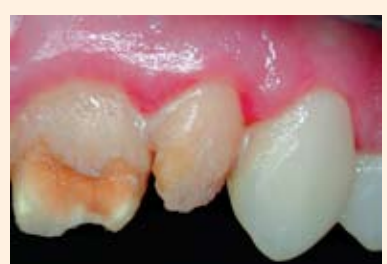
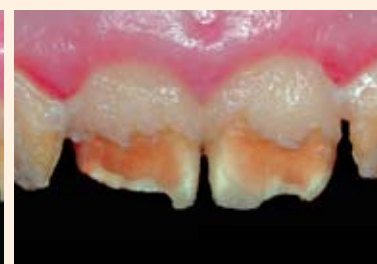
Фиг. 6. Възстановени гвккателни зъби вляво.

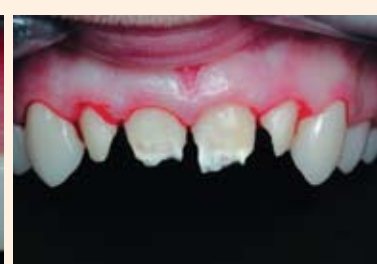## Втори етап: възстановяване на горен фронт.



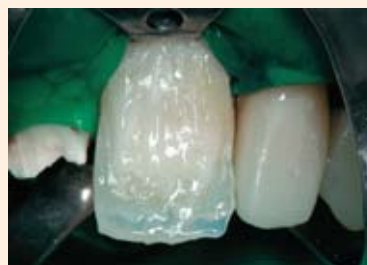Фиг. 1. Състояние до реставрацията.



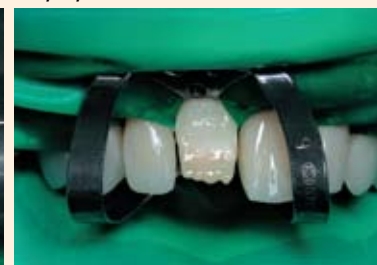Фиг. 3. Послойно възстановяване на зъб 21.



Фиг. 4. Възстановяване на зъб 11.



Фиг. 5. Външен вид след реставрацията.



## национален дентален конкурс УСМИВКА НА ГОДИНАТА

С ПОДКРЕПАТА НА ПРОФЕСИОНАЛНИТЕ ОРГАНИЗАЦИИ В ОБЛАСТТА НА ДЕНТАЛНАТА ЕСТЕТИКА В БЪЛГАРИЯ



## Уважаеми бъдещи участници в конкурса „Усмивка на годината“,

На 1 ноември Dental Tribune стартира набирването на кандидатури за ВТОРОТО ИЗДАНИЕ на конкурса, който ще протече до 3 април 2009 г., когато ще се състои официалната церемония по награждаването на победителите.

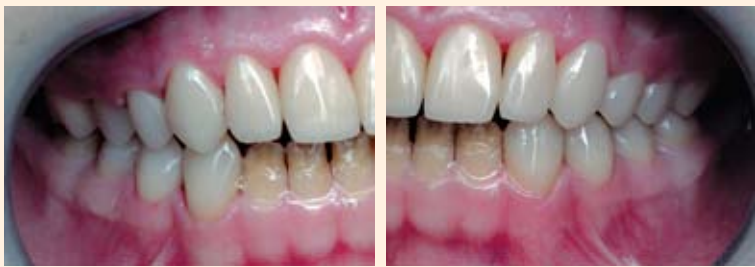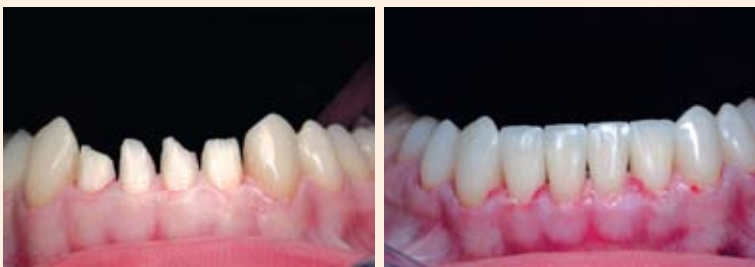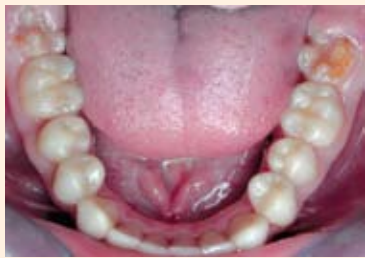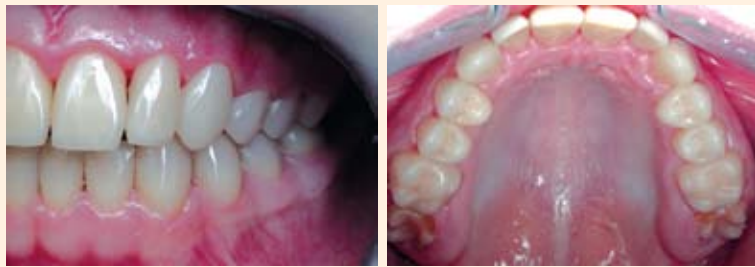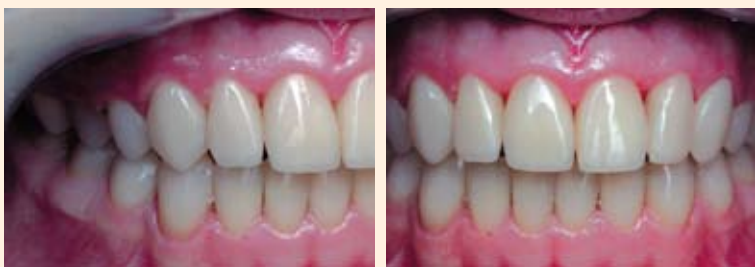Съвсем скоро в сайта на конкурса [www.usmivkanagodinata.com](http://www.usmivkanagodinata.com), очаквайте нов регламент с ясни критерии за участие във всяка от категориите в конкурса. На всички бъдещи участници пожелаваме успех!

Организатор:

[www.usmivkanagodinata.com](http://www.usmivkanagodinata.com)

DENTAL TRIBUNE  
The World's Dental Newspaper - Bulgarian Edition



**Трети етап: долни гъвкателни зъби.****Четвърти етап: голем фронт.****Състояние след 2 седмици.**

тата на открития гентин с изкуствен емайл от композит за продължение на ортодонтичното лечение и възстановяване на гъвкателната функция.

**Етапи на възстановителното лечение**

**I етап.** Реставрация на кучешките зъби и горните гъвкателни зъби.

**II етап.** Реставрация на горни предни зъби.

**III етап.** Реставрация на долни премолари и първи молари.

**IV етап.** Реставрация на голем фронт.

**Първи етап**

Възстановяването на формата на зъбите се провежда по методиката, разработена от Сергей Радлински за възстановяване на зъби с патологично изтрянване (2002 г.) В основата на метода лежи биомиметичният принцип – послойно възстановяване на загубените тъканни граници на естествения зъб. (С. В. Радлински 1996 г.) В нашия случай е нужно всички зъби да бъдат покрити с емайл на прогнозируема дебелина – дебелината на повърхностния и основен емайл в топографския предел на тези слоеве.

Процесът на възстановяване започна с кучешките зъби

на горната челюст. Те се явяват важни позиционери за гъвкателните и фронталните зъби в зъбната гъга. След тяхното завършване бе проведен контрол на симетрията в гъвкателните участъци с оклузално огледало. При това е нужно да се оцени разстоянието до огледалото на още нереставрираните зъби и да се събодим със симетричност, отчитайки бъдещото възстановяване на височината и обема на короните на гъвкателните зъби. След кучешките изграждаме и гъвкателните зъби, отчитайки анатомичните параметри на зъбната редица на горната челюст.

**Втори етап**

След възстановяването на горните гъвкателни зъби пристъпваме към горните фронтални зъби. С тях завършваме реставрацията на горната зъбна редица. При препариране на гентина навлизаме около 1 мм в гълбочина. Това беше достатъчно за достигане на плътен гентин, с който да е възможно качествено адхезивно съединение.

**Трети етап**

Височината на заханката се фиксира с възстановяването на долните първи молари (36, 46). Премоларите също са възстановени и въведени

във функция. Така гъвкателните зъби, достигнали своята естествена височина, започнаха да функционират и реставрацията се оказва удобен „ортодонтиски инструмент“ за набиване на гъвкателните зъби. След този етап направихме почивка за 1 месец и назначихме гъвкателни упражнения за постепенно въвеждане на зъбите в процеса на гъвчане. Първите две седмици след реставрацията на долните гъвкателни зъби пациентът съобщаваше за болки в челюстите в областта на горни и долни гъвкателни зъби. Болките се появявали сутрин след ставане и в рамките на 2-3 часа отшумявали. Две седмици по-късно всички оплаквания отшумяха и пациентът започна активно да гъвче. Други оплаквания (постоперативна чувствителност, възпаление на венци, самопроизволни болки в зъбите) не са били забелязани.

Паралелно продължи наблюдението при ортодонта. Бяха премахнати оклузалните части от апарата.

Един месец по-късно няма оплаквания от страна на пациента. Възстановени са долните кучешки зъби. Въпреки възстановяването

им до техните естествени размери поради зъбно алвеоларното скъсяване на фронталната липса плътен контакт с горните зъби.

**Четвърти етап: долни фронтални зъби**

Процесът по възстановяване на прикуса завършва с долните фронтални зъби. Пак поради зъбно алвеоларно скъсяване нямаше за цел да постигнем плътен контакт с горните резци.

Получено е прогнатично съотношение при завършването на първия ортодонтички и реставрационен етап. В гъвкателната зона – неутрално съотношение вяло и дистално туберкулно вдясно. Средната линия е изместена вдясно.

Ортодонтичното лечение продължава.

**Прогноза**

Важен момент – след препарирането на повърхостния оцветен и мек гентин се разкри здрав и плътен гентин със светложълт цвят. При нито един зъб не се откри пулпата. Предполага се дълъг живот на адхезивното съединение, реставрациите, зъбните тъкани и съхранените жизнеспособността на

зъбите при завършване формирането на корените.

След реставрацията пациентът може да отхапва храната, чистенето на зъбите е безболезнено. Отсъствието на постоперативна чувствителност показва правилно изпълнение на технологичните етапи и надеждна херметизация. Отсъства гингивит. Венецът е бледорозов, отсъства хиперемия и оток.

**Постигнатите резултати предполагат дълговременно функциониране на конструкцията!** DT

**Информация за автора**

**г-р Ирина Кибенко**  
Дентална клиника - студия  
АПОЛЛОНИЯ  
Полтава, Украйна  
info@dentart.org

**Изключително здрав,  
блести без да се полира****Protemp™ 4: той е нов, той е здрав, той е красив!**

You + 3M ESPE =

Groundbreaking ideas for dentistry

Временните корони и мостове са в постоянна битка – срещу злосторници като бонбони, ядки и други твърди храни. Вземете мерки добрите да победят! Следващото поколение Protemp™ 4 ще ви помогне в тази мисия.

Уникалният нано-пълнител на 3M ESPE прави Protemp™ 4 висококачествено решение за временни възстановявания - не само по отношение на здравината:

- **Изключителна здравина на временните възстановявания** поради високата устойчивост на счулване и абразивност - също и при гъготрайни временни възстановявания
- **Естетика и удобство за пациента** поради гладката си повърхност, естествен блясък и флуоресцентност, стабилност на цвета. Лесно отстраняване на плаката и последващо гингивално здраве.
- **Лесна и удобна работа** тъй като има осезаемо по-тънък повърхностно зацапан слой и блясъкът се получава дори без полиране или гланциране.

Материалът Protemp 4 за временни възстановявания – Вашето разрешително за още по-качествена работа.

За подробна информация относно препоръчвани индикации потърсете Вашия търговски представител или посетете [www.3mespe.com](http://www.3mespe.com).



**Protemp™ 4**

Материал за временни възстановявания

**3M ESPE**