

ORTHO TRIBUNE

The World's Orthodontic Newspaper 

Ottobre 2023

www.dental-tribune.com

Vol. XVII, No. 2

Adv



ORTHODONTIC INNOVATIONS
Entra nel futuro dell'ortodonzia

Semplicemente il meglio
www.nuvolaortodonzia.it
 **BIOMAX SpA** **BIOMAX SpA** **BIOMAX SpA**
avere cura info@biomax.it T. 0444 913410 www.biomax.it

EDITORIALE

Intelligenza artificiale in ortodonzia un'alleata e non un sostituto 2

ATTUALITÀ

Il consenso informato in ortodonzia 3

CASE REPORT

Trattamento di una seconda classe scheletrica con l'uso di resine fotopolimerizzabili 4

Ortodonzia funzionale: un caso clinico 6

Workflow digitale in gnatologia. Caso clinico 8

INDUSTRY REPORT

Come gestire in maniera efficiente il passaggio dal carrier motion agli allineatori trasparenti 12

Trattamento di un paziente adulto con affollamento lieve-moderato mediante NOXI, the 3d-printed night aligner 14

IL PROTOCOLLO GBT IN ORTODONZIA




Efficienza in ortodonzia: intervista al Presidente SIDO il Prof. Aldo Giancotti

Patrizia Biancucci

Focus del 54° Congresso Internazionale SIDO sarà l'efficienza dei trattamenti ortodontici e una moderna idea di semplificazione nella ricerca dell'eccellenza. La tre giornate congressuali alla Nuvola di Roma del 12-14 ottobre ospiteranno numerosi relatori stranieri ma anche tanti colleghi italiani che ormai da anni rappresentano nel mondo la qualità della scuola ortodontica italiana. L'intervista al Presidente SIDO Prof. Aldo Giancotti anticipa i temi caldi che saranno affrontati durante l'evento.



Prof. Giancotti, lei, romano "doc", non solo è Direttore della Scuola specializzazione di Ortognatodonzia all'università Tor Vergata, ma è anche una vecchia conoscenza della SIDO: si è iscritto alla Società alla fine degli anni ottanta e successivamente ha rivestito in SIDO diversi ruoli a partire dal 2001 come Revisore dei conti fino all'attuale Presidenza. Dopo il successo dello Spring Meeting, che ha avuto grande successo, ora c'è la prova del 54° Congresso Internazionale SIDO che si terrà a Roma presso il Centro Congressi "La Nuvola". Il focus del programma si evince dal titolo "Efficiency in Orthodontics: Excellence made Essential" che parla di efficienza in Ortodonzia. Che cosa vuol dire?

Questo tema era un po' il mio palino. Avevo due idee da quando nel 2019, proprio alla Nuvola, sono stato eletto presidente della nostra prestigiosa Società. La prima era quella che abbiamo sviluppato nello Spring Meeting

di marzo, dove ci siamo focalizzati sulle procedure ortodontiche in età pediatrica di cui si parlava tanto ed era un argomento molto richiesto, e siccome uno Spring Meeting sul questo tema mancava dal 2014, l'idea è stata quella di far partire la mia presidenza con questo tema. L'altro argomento che mi stuzzicava molto era quello di fare un congresso interamente dedicato all'efficienza. Perché efficienza? Perché noi oggi assistiamo a un grande sviluppo dal punto di vista tecnologico, siamo lanciati verso una interfaccia di intelligenza artificiale importante. Quindi si tratta di una strada che probabilmente ci terrà impegnati per i prossimi anni, occupando molti giovani in questa direzione. L'idea è quella di capire come queste nuove tecnologie impatteranno su quelli che sono i servizi ortodontici.

Pagina 11



fatto adòk



L'elastomero customizzato

Adòk è il primo elastomero digitale realizzato su misura, capace di risolvere le più comuni abitudini viziate, controllare l'eruzione dentale e stimolare la crescita mandibolare dei giovani pazienti.

Adòk è un dispositivo medico su misura realizzato da Digital Service Leone.

Scopri di più su www.dsleone.it

Seguici su   

Leone

Adv

Adv

Intelligenza artificiale in ortodonzia un'alleata e non un sostituto

La relazione tra intelligenza artificiale (IA) e ortodonzia sta diventando sempre più stretta e promettente, aprendo nuove prospettive nel campo dell'ortodonzia e migliorando la cura dei pazienti. In pochi punti chiave richiamo l'attenzione sulla relazione tra intelligenza artificiale e ortodonzia.

Diagnosi accurata

L'IA può essere utilizzata per analizzare le immagini radiografiche e le scansioni 3D dei pazienti, fornendo diagnosi più precise e rilevando anomalie che potrebbero sfuggire all'occhio umano. La cefalometria attraverso l'automatismo della presa dei landmark è diventata più veloce e precisa con diagnosi create dall'automatismo dell'IA. La cefalometria si è evoluta con analisi tridimensionali del cranio e dei tessuti molli e le analisi 3D sono ormai state inglobate in algoritmi di AI che hanno reso il processo di diagnosi cefalometrica quasi immediato veramente alla portata di pochi click.

Pianificazione del trattamento

Grazie all'IA, è possibile creare piani di trattamento personalizzati per ogni paziente, considerando fattori come la struttura ossea, la posizione dei denti e l'occlusione. Ciò porta a risultati più efficaci e tempi di trattamento ridotti.

Simulazioni virtuali

L'IA può generare simulazioni virtuali del processo di allineamento dei denti, consentendo agli ortodontisti di visualizzare in anticipo come i denti dei pazienti potrebbero spostarsi durante il trattamento. Questo aiuta a prendere de-



cisioni informate sulla terapia più appropriata.

Allineatori trasparenti

I dispositivi ortodontici trasparenti, come gli allineatori invisibili, sono sempre più popolari. L'IA può essere utilizzata per progettare e personalizzare questi dispositivi, ottimizzando il processo di progettazione e fabbricazione.

Monitoraggio remoto

Grazie all'IA e all'uso di sensori, i pazienti possono monitorare il loro progresso ortodontico da casa. L'IA analizza i dati raccolti e fornisce

feedback in tempo reale agli ortodontisti, consentendo loro di apportare eventuali aggiustamenti al trattamento.

Assistenza all'ortodontista

L'IA può svolgere un ruolo di supporto per gli ortodontisti, fornendo raccomandazioni e suggerimenti basati su protocolli e linee guida. Questo aiuta gli specialisti a prendere decisioni informate e a offrire una cura più precisa e personalizzata.

Esperienza del paziente migliorata

L'IA sta contribuendo a migliorare l'esperienza complessiva del paziente nell'ambito dell'ortodonzia. Le tecnologie basate sull'IA, come le app mobili e i chatbot, forniscono informazioni, rispondono alle domande e offrono supporto continuo ai pazienti durante tutto il percorso del trattamento.

L'IA offre una serie di vantaggi che migliorano l'esperienza del paziente e supportano gli ortodontisti nel fornire cure più efficaci.

Tuttavia, è importante sottolineare che l'IA impara e migliora se i dati forniti sono selezionati da un'intelligenza umana con capacità critiche e che si basano sull'evidenza scientifica. Altrimenti, nel settore diagnostico, potrebbe verificarsi un rischio di errore ripetuto e difficilmente intercettabile.

In generale, l'IA è il comportamento di entità non biologiche che percepiscono, imparano o reagiscono ad ambienti complessi. L'intelligenza artificiale non è uno strumento computazionale che imita necessariamente il funzionamento del cervello umano; piuttosto, è un insieme di strumenti per il problem solving, ognuno con le proprie regole specifiche.

L'apporto dell'IA consente tempi rapidi, efficienza e precisione nell'acquisizione dell'analisi e della relativa diagnosi, consentendo all'ortodontista di non perdere di vista l'importanza dell'inquadramento nosologico globale del paziente prima di procedere con un trattamento ortodontico.

L'IA è un alleato che non deve sostituirsi alla nostra capacità di elaborare un piano di trattamento customizzato sulle esigenze e sulle caratteristiche dei nostri pazienti. Se è vero che acquisire dati sempre più accurati e in modo veloce ci consente di essere più efficienti e di aumentare la redditività del nostro lavoro, non va dimenticato che la lettura critica delle elaborazioni eseguite con l'IA è un passaggio che non deve essere bypassato dal clinico. La responsabilità deontologica della scelta del trattamento e la cura nel seguire il percorso ortodontico e la verifica dei risultati ottenuti non possono essere delegate a uno strumento digitale.

Il clinico, da parte sua, deve essere consapevole che se si avvale di tecnologie avanzate deve essere in grado di gestirle e utilizzarle al meglio e deve essere consapevole che non è sempre vero che il computer sostituisce l'attività del cervello e la sensibilità proprie dell'essere umano, qualità che a loro volta si arricchiscono anch'esse attraverso lo studio e la dedizione verso la conoscenza.

La efficienza e la velocità sono alleati preziosi per il clinico che sempre di più ha bisogno di stabilire con il paziente una relazione che dimostri come l'operatore sanitario riesce a stare al passo con i tempi e allo stesso tempo sa che non deve rinunciare a mantenere standard di scienza e coscienza durante il suo operato.

**Giovanna Perrotti,
Lake Como Institute**

ORTHO TRIBUNE

The World's Orthodontic Newspaper • Italian Edition

PUBLISHER AND CHIEF EXECUTIVE OFFICER -
TORSTEN R. OEMUS

CHIEF CONTENT OFFICER - CLAUDIA DUSCHEK

DENTAL TRIBUNE INTERNATIONAL GMBH
Holbeinstr. 29, 04229 Leipzig, Germany

Tel.: +49 341 48 474 302 | Fax: +49 341 48 474 173

General requests: info@dental-tribune.com

Sales requests: mediasales@dental-tribune.com

www.dental-tribune.com

Material from Dental Tribune International GmbH that has been reprinted or translated and reprinted in this issue is copyrighted by Dental Tribune International GmbH. Such material must be published with the permission of Dental Tribune International GmbH. Ortho Tribune is a trademark of Dental Tribune International GmbH.

All rights reserved. © 2023 Dental Tribune International GmbH. Reproduction in any manner in any language, in whole or in part, without the prior written permission of Dental Tribune International GmbH is expressly prohibited.

Dental Tribune International GmbH makes every effort to report clinical information and manufacturers' product news accurately but cannot assume responsibility for the validity of product claims or for typographical errors. The publisher also does not assume responsibility for product names, claims or statements made by advertisers. Opinions expressed by authors are their own and may not reflect those of Dental Tribune International GmbH.

**Supplemento n. 1
di Dental Tribune Italian Edition
Anno XVII Numero 10, Ottobre 2023**

MANAGING EDITOR

Patrizia Gatto

CONTRIBUTI

P. Biancucci, C. Clerici, F. Cremonini, G. Fiorelli, A. Landi, L. Lombardo, G. Marzo, A. Nota, S. Padalino, F. Pepe, G. Perrotti, L. Pittari, F. M. Sciarra, G. Siciliani, S. Tecco.

REDAZIONE ITALIANA

Tueor Servizi Srl - redazione@tueorservizi.it

Coordinamento: Adamo Buonierba

Editor: Carola Murari

C.so Enrico Tazzoli 215/13 - 10137 Torino

Tel.: 011 3110675 - 011 3097363

GRAFICA - Tueor Servizi Srl

GRAPHIC DESIGNER - Giulia Corea

STAMPA

Reggiani Print S.r.l.

Via D. Alighieri, 50

21010 Brezzo di Bedero (VA)

COORDINAMENTO DIFFUSIONE EDITORIALE

ADDRESSVITT srl

PUBBLICITÀ

Alessia Murari [alessia.murari@tueorservizi.it]

UFFICIO ABBONAMENTI

Tueor Servizi Srl

C.so Enrico Tazzoli 215/13

10137 Torino

Tel.: 011 3110675

segreteria@tueorservizi.it

Copia singola: euro 3,00

Bambini Felici dal dentista



KIKI WALL

Il monitor touch screen per la sala d'aspetto dello studio odontoiatrico

PER INFORMAZIONI SU NOLEGGIO O ACQUISTO

Tueor Servizi Srl

Tel. 011 311 06 75 info@tueorservizi.it 350 059 09 51



ORTHO TRIBUNE EDIZIONE ITALIANA FA PARTE DEL GRUPPO DENTAL TRIBUNE INTERNATIONAL CHE PUBBLICA IN 25 LINGUE IN OLTRE 90 PAESI

È proibito qualunque tipo di utilizzo senza previa autorizzazione dell'Editore, soprattutto per quanto concerne duplicati, traduzioni, microfilm e archiviazione su sistemi elettronici. Le riproduzioni, compresi eventuali estratti, possono essere eseguite soltanto con il consenso dell'Editore. In mancanza di dichiarazione contraria, qualunque articolo sottoposto all'approvazione della Redazione presuppone la tacita conferma alla pubblicazione totale o parziale. La Redazione si riserva la facoltà di apportare modifiche, se necessario. Non si assume responsabilità in merito a libri o manoscritti non citati. Gli articoli non a firma della Redazione rappresentano esclusivamente l'opinione dell'Autore, che può non corrispondere a quella dell'Editore. La Redazione non risponde inoltre degli annunci a carattere pubblicitario o equiparati e non assume responsabilità per quanto riguarda informazioni commerciali inerenti associazioni, aziende e mercati e per le conseguenze derivanti da informazioni erranee.

Il consenso informato in ortodonzia

Il consenso informato odontoiatrico è un documento che presuppone l'espressione di un'informazione corretta, chiara ed esaustiva resa dal professionista al paziente. La sua raccolta nella pratica quotidiana è fondamentale, in virtù del fatto che rappresenta un'adesione consape-

atori trasparenti, le quali vengono realizzate principalmente durante il periodo pre-adolescenziale o in età adulta, ovvero quando saranno presenti in bocca tutti gli elementi dentali permanenti.

In considerazione di quanto esposto, tanto l'individualità quanto

sanitario contro la propria volontà, qualora questo non sia previsto come obbligatorio per diversa disposizione di legge. Secondo recenti sentenze della Cassazione Civile, la violazione da parte del medico del dovere di informare un paziente può causare al medesimo un danno alla salute e so-

lita, potrebbe asserire che, qualora fosse stato debitamente informato riguardo agli interventi da realizzare e dei relativi rischi, complicazioni ed alternative terapeutiche, avrebbe potuto rifiutare di sottoporsi alle terapie proposte.

Nel caso dei minori, il documento andrà sottoscritto da entrambi i genitori, in quanto esercenti la patria potestà o, in caso di genitori separati, dal coniuge affidatario. Qualora i genitori siano deceduti o siano stati entrambi privati della patria potestà, andrà firmato dal tutore legale.

La sottoscrizione del consenso informato non esime l'ortodontista da possibili profili di responsabilità professionale derivanti da errori di condotta tecnica.

Quanto più complessa sarà la terapia contemplata, tanto più sarà necessario produrre piani di cura alternativi, di cui il paziente dovrà prendere visione poiché il consenso dovrà essere acquisito in modo tale da lasciare al paziente il tempo di rifiutare il trattamento ortodontico illustrato.

Per concludere, è da sottolineare che attualmente le polizze di responsabilità civile professionale contemplano clausole che prevedono carenza di copertura assicurativa in assenza di acquisizione di consenso informato.

Dunque nell'eventualità di un contenzioso medico-legale, il professionista dovrà essere in grado di provare, ex post, di aver fornito l'informazione completa, anche in me-



rito alle alternative terapeutiche illustrate.

Questi e molti altri topic di medicina forense saranno trattati al prossimo congresso della SIOF, dal titolo "L'ODONTOIATRIA FORENSE TRA ATTUALITÀ E FUTURO", che si svolgerà a Siena dal 3 al 4 novembre. Per maggiori informazioni e scaricare il programma è possibile inquadrare il qr-code.



Fabio Massimo Sciarra,
Odontoiatra forense SIOF



vole del paziente alle decisioni sul trattamento propostogli dal professionista tramite un'informazione esaustiva sulle sue condizioni di salute, nonché riguardo alle indicazioni, controindicazioni, limitazioni, alternative di trattamento e rischi connessi alla terapia stessa.

In ambito ortodontico, a seguito dell'esecuzione delle specifiche indagini fotografiche, radiodiagnostiche e inerenti allo studio dei modelli in gesso o in formato digitale, è fondamentale rendere edotto il paziente riguardo alla diagnosi, al tipo di trattamento da realizzare, alle alternative terapeutiche e alle conseguenze in caso di ipotetico rifiuto della terapia proposta.

L'avvento della tecnologia digitale oggi giorno permette di illustrare l'iter terapeutico ortodontico programmato mediante appositi software di simulazione informatica, consentendo ai pazienti di venire a conoscenza dei dettagli specifici di ogni fase.

Il trattamento ortodontico varia a seconda dell'età del paziente e della tipologia delle apparecchiature impiegate.

La terapia di natura intercettiva o funzionale comprende dispositivi fissi o rimovibili e viene effettuata durante la fase di dentizione primaria o mista, periodo nel quale non sono ancora erotti tutti i denti permanenti. Il suo scopo non sarà quello di conseguire il corretto allineamento e livellamento delle arcate, bensì intercettare e rimuovere i fattori responsabili delle malocclusioni. Gli obiettivi principali del trattamento pertanto consisteranno nella prevenzione di future problematiche di sviluppo delle basi ossee e la guida eruttiva dei denti permanenti, creando i presupposti per uno sviluppo più armonico della bocca.

L'allineamento e il livellamento delle arcate dentali, la risoluzione dell'affollamento e delle problematiche inter-arcata ed intra-arcata costituiscono l'obiettivo principale della terapia ortodontica fissa o con alline-

la personalizzazione sono caratteristiche fondamentali del consenso informato ortodontico. Il documento in nessun caso dovrà essere redatto in maniera generica o secondo un formato standardizzato; al contrario, è importante che sia specifico relativamente alla terapia da realizzare mediante l'impiego di dispositivi di ortodonzia intercettiva o funzionale, fissi o rimovibili, apparecchiatura fissa multibrackets tradizionale o linguale, allineatori trasparenti, utilizzo di dispositivi di ancoraggio temporaneo.

All'interno del documento andrà illustrata in primis la diagnosi ortodontica emersa a seguito dell'esame obiettivo odontostomatologico, fotografico, dei modelli/scansioni intraorali e delle eventuali indagini radiografiche.

Successivamente sarà opportuno descrivere in maniera dettagliata le tecniche utilizzate, i dispositivi ed i materiali impiegati durante il loro confezionamento.

Altrettanta importanza rivestirà l'informazione da fornire al paziente riguardo le indicazioni, controindicazioni, rischi, complicazioni, vantaggi e svantaggi della terapia, nonché delle possibili alternative di trattamento da tenere in considerazione.

Il consenso informato è un atto di specifica competenza dell'odontoiatra e quindi non va assolutamente delegato a personale non medico come, ad esempio, le ASO o gli addetti alle mansioni di segreteria.

Deve essere completo, effettivo e consapevole ed è onere di chi lo redige provare di aver adempiuto a tale obbligazione. Al paziente, in quanto persona, compete di decidere se accettare o rifiutare il trattamento proposto.

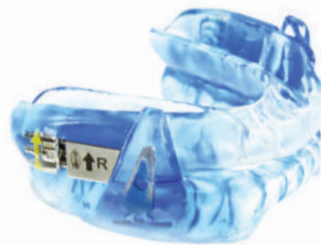L'acquisizione del consenso al trattamento odontoiatrico si ricollega al fatto che la Costituzione garantisce l'inviolabilità della libertà personale e la tutela della salute come diritto dell'individuo, fissando il principio secondo il quale nessuno può essere sottoposto a trattamento

prattutto da lesione del diritto all'autodeterminazione. A tal proposito, nel caso in cui un paziente voglia effettuare un'azione di rivalsa verso il professionista o la struttura a causa di un'inadeguata o assente informa-

REGALA SOGNI D'ORO

TERAPIA DELLE APNEE NOTTURNE CON DISPOSITIVI M.A.D.

FORWARD!



FORWARD!
MAX RETENTION*

TELESCOPIC ADVANCER



TELESCOPIC ADVANCER DUAL*

M.A.D.

MANDIBULAR
ADVANCER
DEVICE
SERIES

*BREVETTATO



Oltre **100 laboratori abilitati** alla costruzione di dispositivi M.A.D. Leone
Supporto tecnico su tutto il territorio nazionale
Collaborazione **altamente specializzata e qualificata**

Trova il MadLab più vicino a te!

Leone S.p.a. - Ortodonzia e Implantologia

Via P. a Quaracchi, 50 • 50019 Sesto Fiorentino (FI) • info@leone.it • www.leone.it

Leone

Trattamento di una seconda classe scheletrica con l'uso di resine fotopolimerizzabili

Dott. Giorgio Fiorelli, libero professionista, Richterswil, Svizzera

Introduzione

Il trattamento delle seconde classi in età adolescenziale è un'eventualità tra le più frequenti nella clinica ortodontica. La terapia della malocclusione di Classe II mira a correggere il rapporto sagittale, modificare il modello di crescita del viso e migliorare il profilo dei tessuti duri e molli. La maggior parte degli studi clinici riconosce l'effetto utile degli apparecchi funzionali nella correzione sagittale della malocclusione, ma concorda sul fatto che il trattamento sia principalmente limitato ai cambiamenti dentoalveolari¹⁻⁴. Cambiamenti scheletrici favorevoli, che possono modificare il modello di crescita, possono anche verificarsi a seconda del potenziale di crescita individuale e al tipo di terapia attuata^{5,6} che può determinare più facilmente movimenti dentali a causa delle forze applicate sui denti, piuttosto che un cambiamento scheletrico.

Nel presente case report, viene illustrata una metodologia che riduce al minimo l'applicazione di forze dirette sui denti, a differenza dei trattamenti con apparecchi come Herbst, Forsus e simili, focalizzandosi invece sulla modificazione della posizione e della funzione della mandibola al fine di correggere la malocclusione di Classe II. Il tutto, mentre si utilizza un apparecchio multibracket, spesso di tipo segmentato, allo scopo di correggere altri aspetti della malocclusione, come, per

esempio, il disallineamento o il morso profondo.

Tale sistema è basato sull'uso di resine fotopolimerizzabili, che si incollano direttamente sui denti a guidare un'occlusione tendente alla classe I.

A differenza di altri dispositivi, questo avanzamento non si ottiene utilizzando forze applicate sui denti, ma tramite una guida occlusale posteriore che cerca di educare la funzione dei muscoli elevatori della mandibola a guidare la mandibola in una posizione più avanzata. Il fatto che lo stimolo occlusale sia applicato ai denti posteriori evita l'applica-

zione di forze sagittali che determinano frequentemente l'effetto di proclinazione incisale inferiore che si ha con l'uso di molti apparecchi funzionali rimovibili. Né forze sagittali sono applicate su molari e premolari come avviene con apparecchi tipo Herbst.

Questo sistema permette di ottenere, in un buon numero di casi, una correzione, soprattutto scheletrica, della classe II, anche praticando un trattamento in un'unica fase.

Questo tipo di trattamento ha prodotto risultati interessanti anche in un discreto numero di pazienti adulti, dove si cercava un riposizio-

namento mandibolare per ridurre situazioni di classe II e asimmetrie scheletriche⁷.

La paziente presentata in questo articolo rappresenta un esempio riuscito di questa strategia terapeutica. Tuttavia, è importante tenere presente che il successo di questo trattamento, così come di tutte le terapie funzionali per la Classe II, dipende strettamente dalla capacità di adattamento neuro-muscolare del paziente alla nuova posizione di massima intercuspideazione e che i risultati positivi di tali terapie non possono essere garantiti in modo assoluto⁸.

Caso clinico

Il caso presentato è di una paziente di anni 12, di sesso femminile, con una grave classe II, sia scheletrica che dentale (Fig. 1).

Il trattamento viene iniziato bondando del TRIAD gel (Dentsply) a livello dei premolari e molari inferiori, che guida la mandibola in una posizione più avanzata di circa 4 mm. Mentre la paziente inizia ad adattarsi alla nuova posizione mandibolare, gli incisivi superiori vengono allineati utilizzando un segmento con anse rettangolari (Fig. 2).

Pagina 5

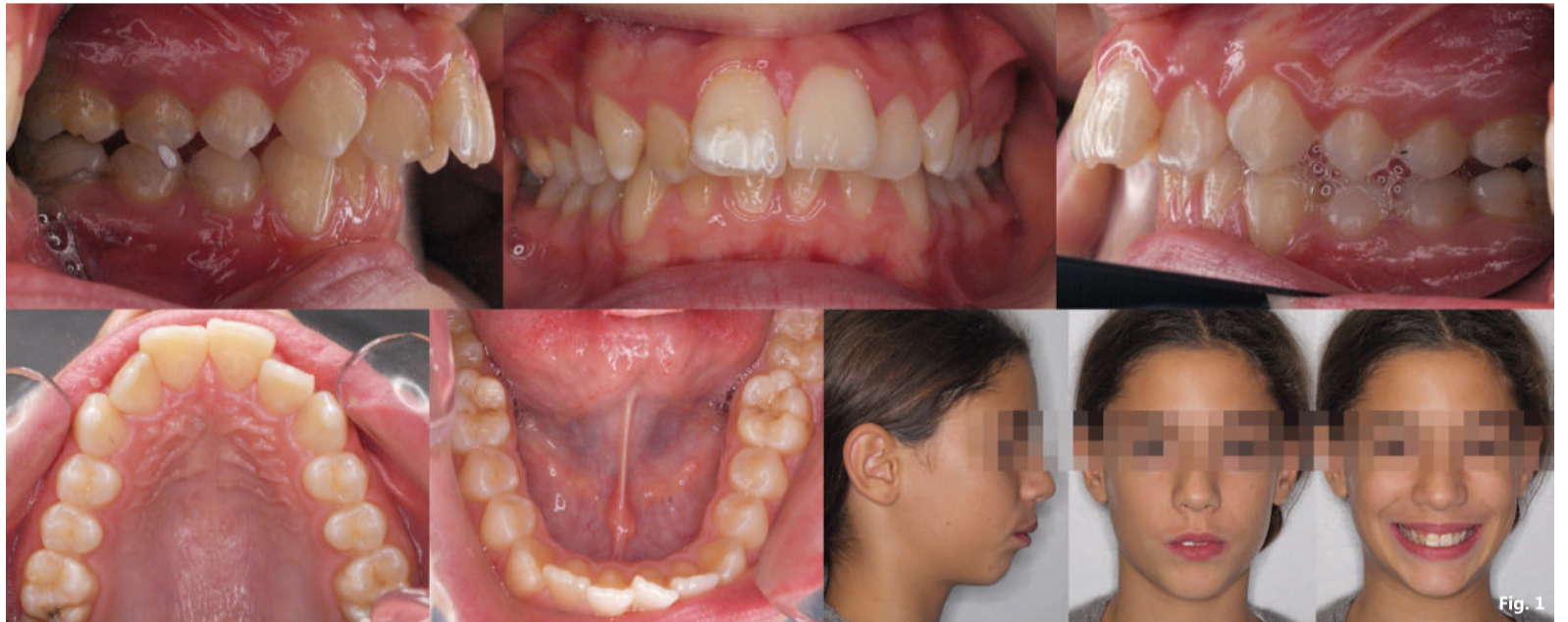

Fig. 1

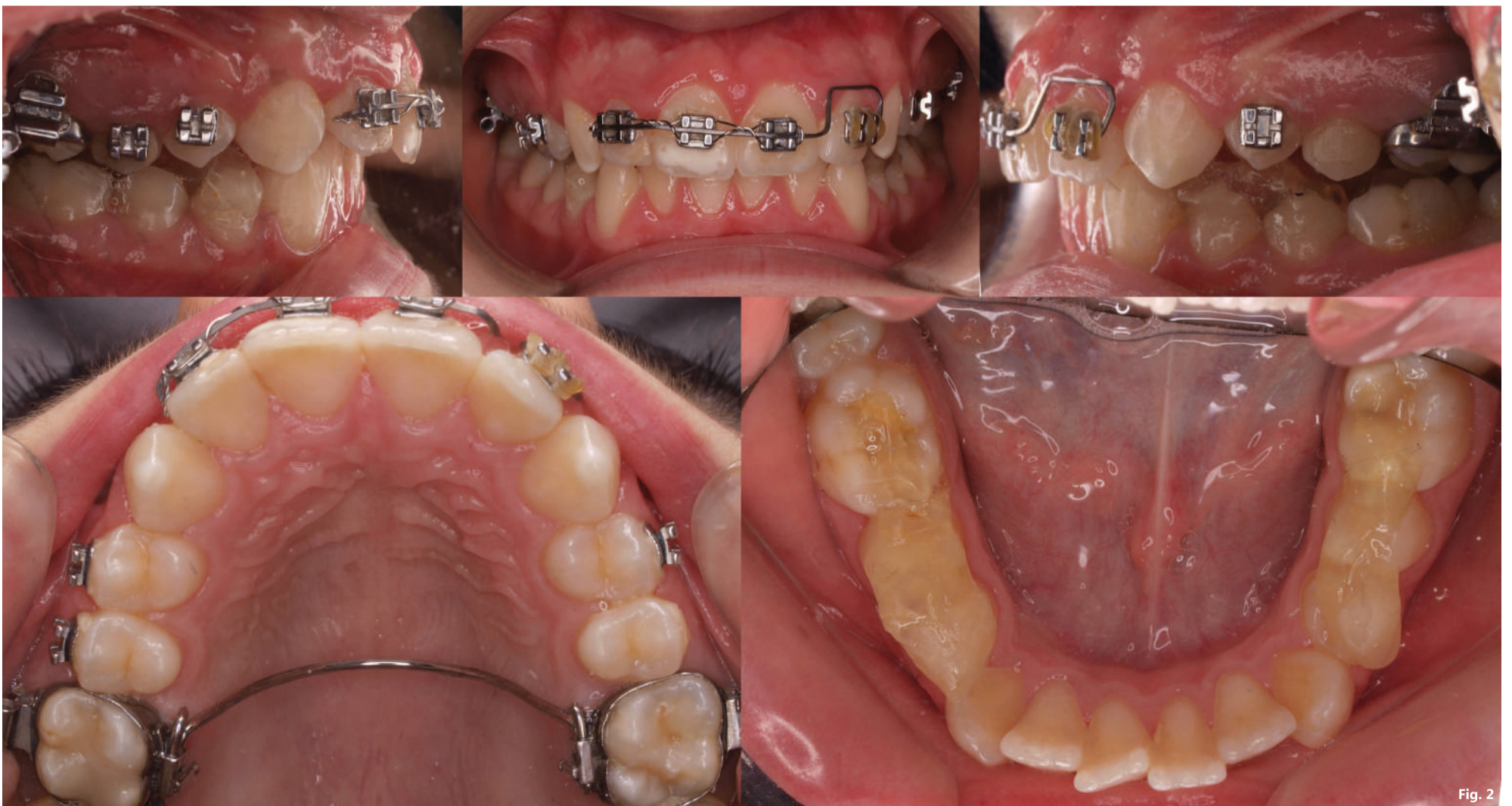

Fig. 2

Fig. 1 - La paziente presenta un grave overjet e relazioni canine di classe II. Si noti l'aspetto convesso del profilo e l'incompetenza labiale a riposo; **Fig. 2** - Il bondaggio della resina (Triad Gel, Dentsply) avviene contemporaneamente all'applicazione di parti dell'apparecchio fisso. La barra transpalatale espande la dimensione trasversale intermolare e il segmento anteriore con anse rettangolari inizia l'allineamento del settore anteriore superiore. Tutto questo avviene mentre la resina consente un riposizionamento anteriore della mandibola. Nota: Il Triad Gel, Dentsply non è attualmente in commercio, e lo abbiamo sostituito con l'Orthocryl LC, Dentaureum.

Pagina 4

Successivamente gli incisivi inferiori sono intrusi e vestibolarizzati usando sempre una meccanica segmentata. Poi quando l'overjet e l'overbite sono ormai normalizzati si inizia la fase di estrusione degli elementi posteriori che dovranno pro-

gressivamente riempire lo spazio occupato dalla resina che viene via via rimossa (Fig. 3).

Dopo alcuni mesi di rifinitura per correzioni minori, il caso viene completato in un periodo totale di 22 mesi. Si noti oltre alla correzione dei rapporti dentali posteriori e anteriori,

il miglioramento dell'estetica del profilo (Fig. 4).

Conclusioni

Questo case report rappresenta un esempio di possibile trattamento funzionale per la correzione di una classe scheletrica e dentale II in fase

di crescita. I vantaggi di questo metodo includono il mantenimento della resina oclusale, il quale elimina la necessità di cooperazione da parte del paziente, e il processo di avanzamento mandibolare basato su un input oclusale seguito dall'adattamento neuromuscolare della posizione della mandibola. Tale sistema

riduce al minimo gli elementi dentali e accentua quelli scheletrici della correzione della classe II. Naturalmente, poiché tale correzione dipende principalmente dall'adattamento neuromuscolare del paziente, non può verificarsi sempre in modo uniforme per tutti i pazienti.

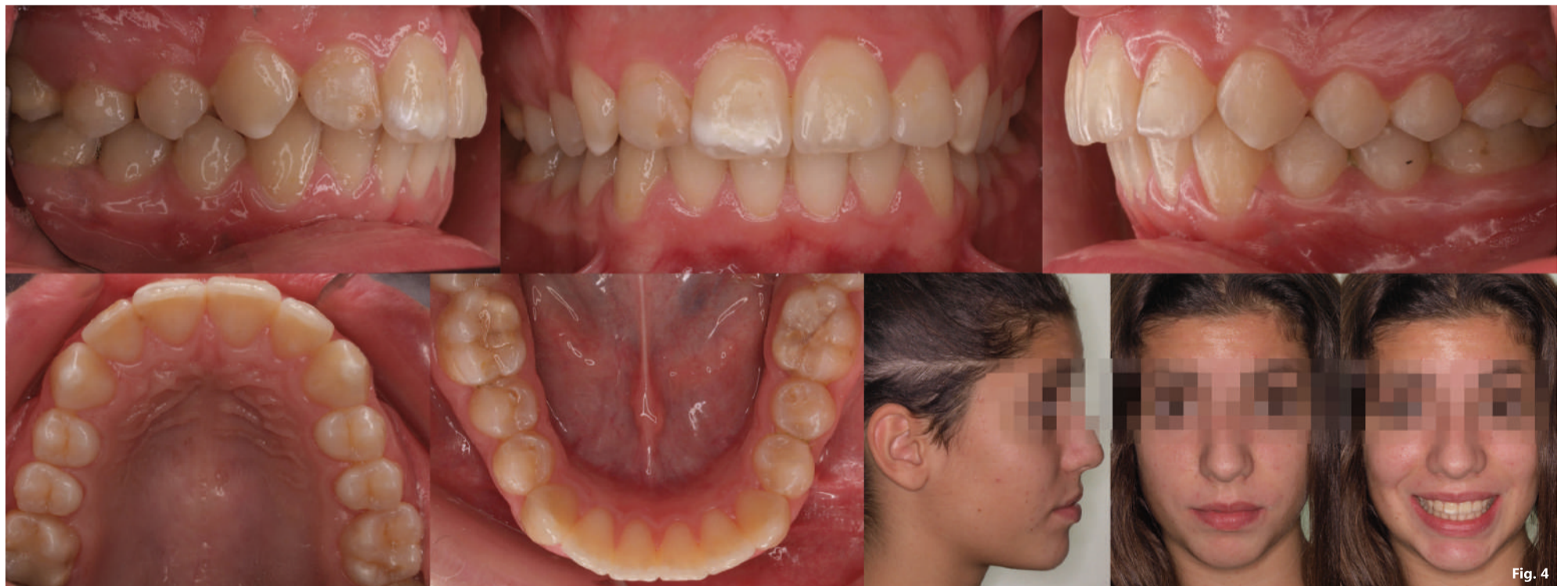
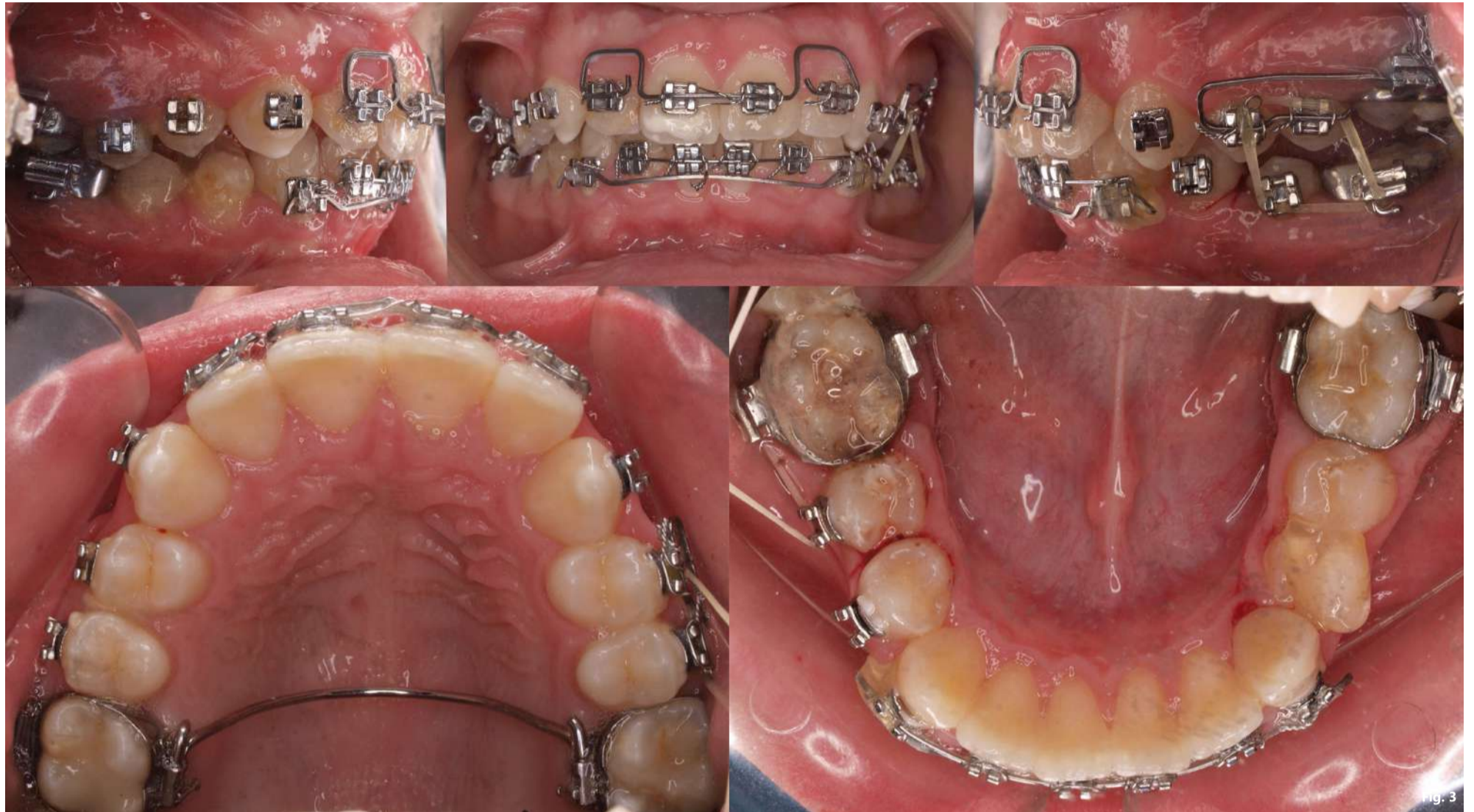
Fig. 3 - In questa fase, dove la correzione delle relazioni sagittali di classe II è stabilmente ottenuta, si procede alla progressiva eliminazione della resina, mentre i settori posteriori vengono fatti erompere passivamente o attivamente, usando elastici intermascellari quando lo spazio interocclusale da riempire è maggiore; **Fig. 4** - Caso a fine cura. La terapia ortodontica è durata complessivamente 22 mesi. Il miglioramento del profilo è l'aspetto più significativo e rilevante del trattamento.

Bibliografia

1. Tulloch JF, Proffit WR, Phillips C. Outcomes in a 2-phase randomized clinical trial of early Class II treatment. *American Journal of Orthodontics and Dentofacial Orthopedics*. 2004;125(6):657-667.
2. O'Brien K, Wright J, Conboy F, et al. Effectiveness of treatment for Class II malocclusion with the Herbst or Twin-block appliances: a randomized, controlled trial. *American Journal of Orthodontics and Dentofacial Orthopedics*. 2003;124(2):128-137.
3. Mills JR, McCulloch KJ, Samman N, Taverne AA. A randomized clinical trial of the Jasper Jumper and PowerScope Class II correction appliances: part 2. Dental and Skeletal changes. *American Journal of Orthodontics and Dentofacial Orthopedics*. 2006;129(5):601-615.
4. O'Brien KD, Jones ML, Richmond S. Craniofacial changes after functional regulator- and Herbst-appliance treatment followed by fixed appliance therapy. *American Journal of Orthodontics and Dentofacial Orthopedics*. 2005;128(3):253-262.
5. Jena AK, Duggal R, Parkash H. Skeletal and dentoalveolar effects of Twin Block and Herbst appliances in the treatment of Class II malocclusion: A comparative study. *American Journal of Orthodontics and Dentofacial Orthopedics*. 2006;130(5):594-602.
6. Türkkahraman H, Sayinsu K. Comparative evaluation of the effects of Jones jig, Herbst, and Twin Block appliances on the skeletal and dental tissues. *The Angle Orthodontist*. 2004;74(5):648-656.
7. Fiorelli G, Merlo P, Dalstra M, Melsen B. Le repositionnement mandibulaire: une alternative à la chirurgie chez des patients adultes? Un suivi sur deux ans [Mandibular repositioning in adult patients. An alternative to surgery in some patients? A two-year follow-up]. *Orthod Fr*. 2018;89(2):123-135. doi:10.1051/orthodfr/2018013.
8. Eisel A., Katsaros C., Berg R. The course and results of the orthodontic treatment of 44 consecutively treated Class-II cases. [Verlauf und Ergebnisse der KFO-Behandlung bei 44 fortlaufend abgeschlossenen Klasse-II-Fällen] *Fortschritte der Kieferorthopädie* 1994, 55, 1-8.

Ortodonzia funzionale: un caso clinico

Dr. Fabio Massimo Sciarra, Odontoiatra forense SIOF

Caso clinico

Si presenta alla nostra attenzione un paziente di 10 anni, sesso femminile.

In sede di prima visita, all'esame obiettivo si rilevano carie destruenti in sede 5.5, 6.5, 8.3, 7.4, 7.5, lesioni cariose distali in sede 5.3, 6.3, residui radicolari in sede 8.4 e 8.5 (Fig. 1).

La radiografia ortopanoramica non mostra particolari criticità per quanto concerne la posizione intra-ossea degli elementi dentali permanenti (Fig. 2).

Materiali e metodi

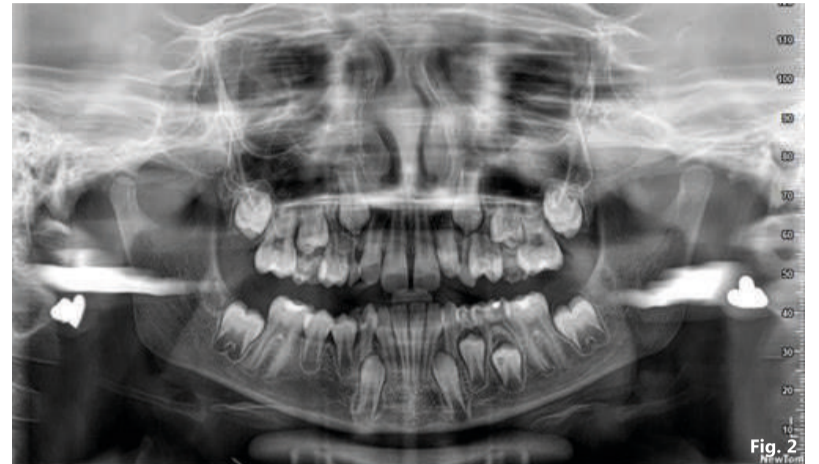
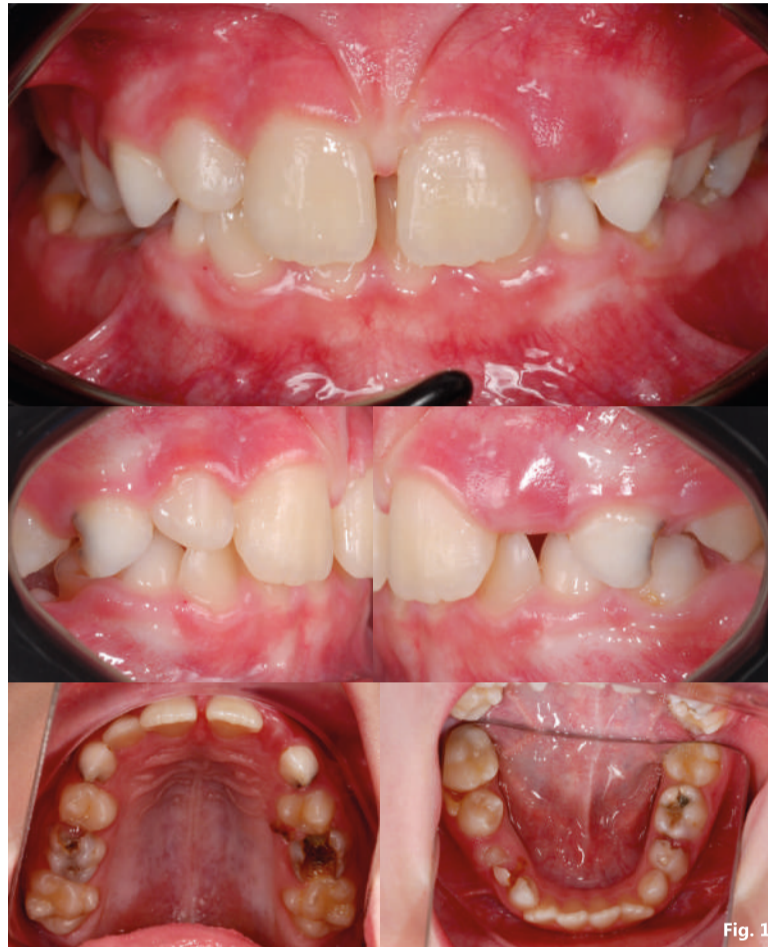Si decide di optare per un approccio di natura conservativa ed estrattiva e, successivamente, rivalutare la paziente dopo 6-9 mesi al fine di effettuare lo studio del caso ortodontico.

Dopo 9 mesi, si esegue nuova valutazione ortodontica. Sono erotti gli elementi dentali 1.5, 2.5, 3.4, 4.4 e 4.5. I denti 3.3 e 4.3 sono in eruzione.

Dall'esame obiettivo si riscontrano una Classe molare II divisione 1, overbite ed overjet aumentati, diastema interincisivo, contrazione lieve delle arcate superiore e inferiore, piano occlusale deviato a sinistra (Fig. 3). Viene eseguita la teleradiografia latero-laterale del cranio e, successivamente, viene effettuata l'analisi cefalometrica (Figg. 4a-4c).

L'analisi cefalometrica mostra una Classe II scheletrica da protrusione mascellare e retrusione mandibolare. Vi è la tendenza al morso profondo e all'overjet aumentato, con endoinclinazione incisiva superiore ed esoinclinazione incisiva inferiore. Si rilevano, infine, tendenza all'iperdivergenza e tessuti molli nella norma.

A seguito dello studio del caso ortodontico, si decideva di effettuare una terapia funzionale della durata di 12-18 mesi mediante



placca mobile di Cervera modificata (PCFB-M). La fabbricazione prevede un doppio bite metallico anteriore, bites metallici laterali, bottone palatale, scudi laterali, arco vestibolare superiore, molle retroincisive di proclinazione, scudo tipo "lip bumper" inferiore e bracci di espansione lenta.

Gli obiettivi prefissati del trattamento consistevano nel miglioramento dei parametri di overbite ed overjet, nonché l'espansione dento-alveolare delle arcate fino a fine permuta e il conseguimento di un equilibrato piano occlusale.

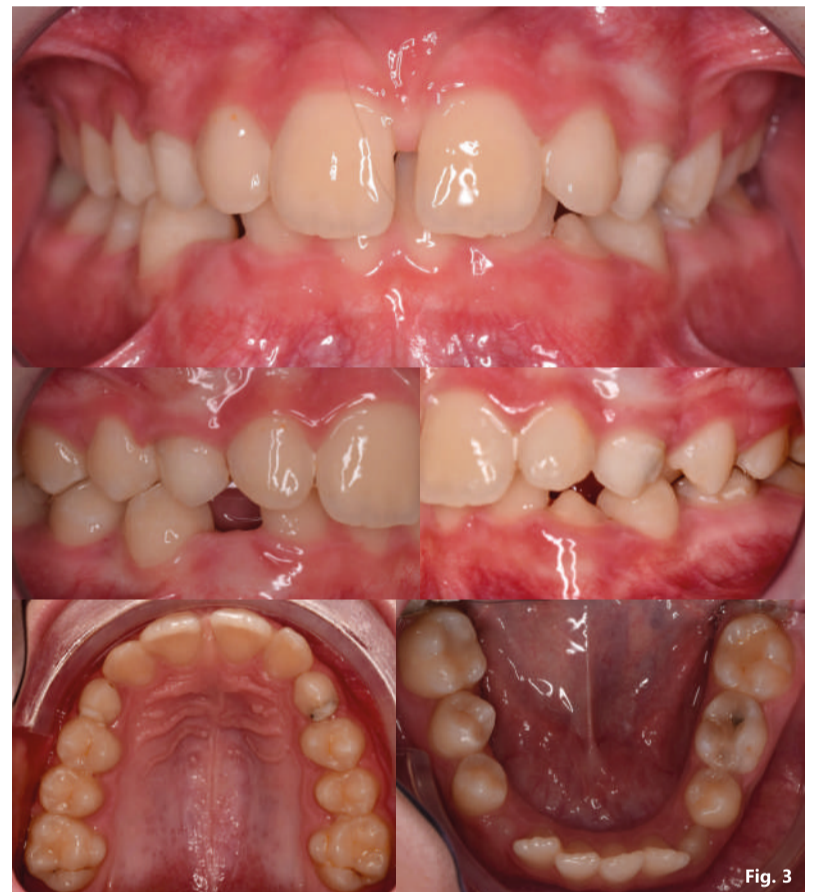Successivamente, a terapia finalizzata, si sarebbe eseguito un nuovo studio del caso ortodontico,

volto al prosieguo della terapia mediante apparecchiatura fissa multibrackets o allineatori trasparenti (Figg. 5a, 5b).

Durante il trattamento, della durata di 16 mesi, è stata effettuata la frenulectomia labiale superiore.

Il risultato finale mostra un netto miglioramento dei parametri di overbite ed overjet, nonché un'espansione dento-alveolare di ambedue le arcate e un congruo equilibrio dei piani occlusali frontale e laterale.

A seguito dell'eruzione degli elementi dentali 1.3 e 2.3, si rivaluterà il caso mediante esame obiettivo e indagini radiografiche, al fine di pianificare la successiva terapia



mediante apparecchiatura fissa multibrackets o allineatori trasparenti.

Il trattamento ortodontico funzionale può considerarsi finalizzato e la placca PCFB-M verrà utilizzata

come contenzione fino al completamento della permuta (Fig. 6).

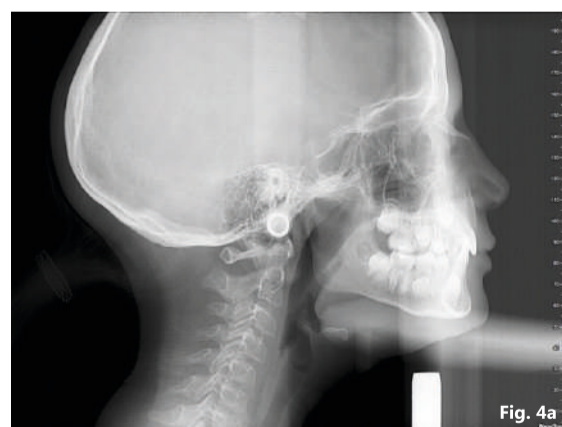

Fig. 4a

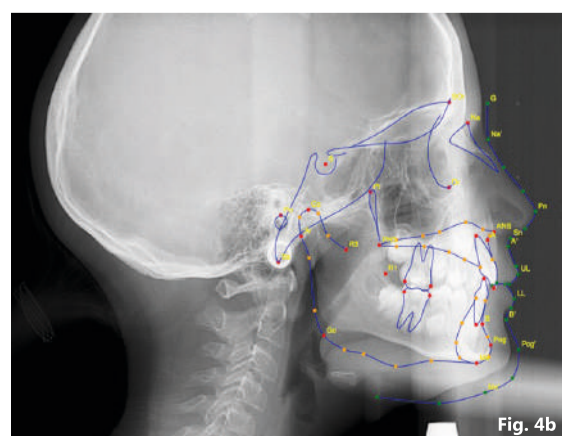


Fig. 4b

- SKELETAL**
- 1 SNA
 - 2 SNB
 - 3 ANB
 - 4 Bjork sum
 - 5 FMA
 - 6 Gonial angle
 - 7 APDI
 - 8 ODI
 - 9 Combination factor
 - 10 A to N-Perp(FH)
 - 11 B to N-Perp(FH)
 - 12 Pog to N-Perp(FH)
 - 13 FH to AB
 - 14 A-B to mandibular plane
 - 15 Wits appraisal
- DENTAL**
- 16 Overjet
 - 17 Overbite
 - 18 U1 to FH
 - 19 U1 to SN
 - 20 U1 to UOP
 - 21 IMPA
 - 22 L1 to LOP
 - 23 Interincisal angle
 - 24 Cant of occlusal plane
 - 25 U1 to NA(mm)
 - 26 U1 to NA(deg)
 - 27 L1 to NB(mm)
 - 28 L1 to NB(deg)
 - 29 Upper incisal display
- SOFT-TISSUE**
- 30 Upper lip to E-plane
 - 31 Lower lip to E-plane
 - 32 Nasolabial angle
 - 33 Extraction Index




Fig. 4c



Fig. 5a

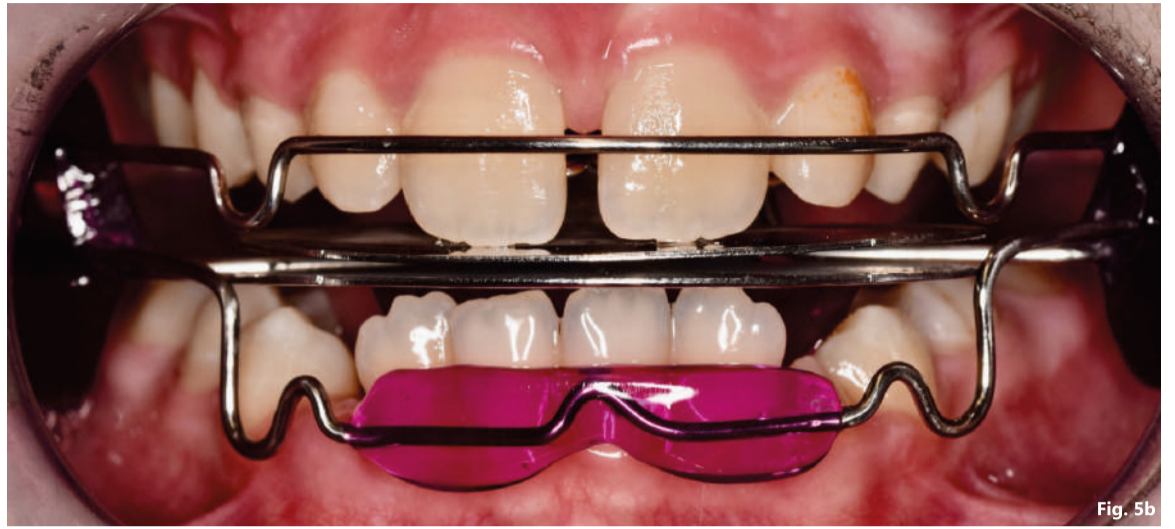

Fig. 5b

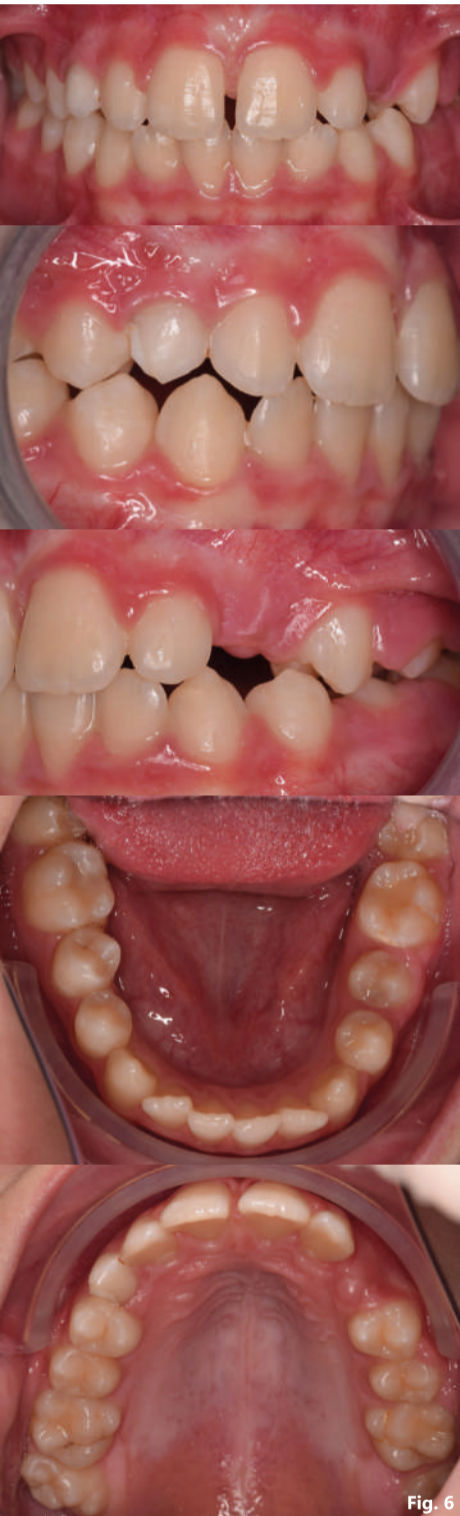

Fig. 6

“ **MOLTI DENTIFRICI INATTIVANO L'AZIONE DELLA CLOREXIDINA** ”

NON TUTTI

SLOCAN.it



I Gel dentifricio Curasept DNA | ADS

sono studiati per ottenere il

100% di performance

dai trattamenti alla Clorexidina.

Molti dentifrici in pasta contengono sali tra cui carbonati, fosfati, tensioattivi anionici come il sodio laurilsolfato. Questi eccipienti si legano alle due cariche positive della molecola di Clorexidina inattivandola e compromettendone parzialmente o totalmente l'efficacia antibatterica.

I gel-dentifricio Curasept DNA | ADS, da oggi anche nelle versioni ad azione specifica Astringente, Rigenerante, Lenitiva e Protettiva, sono studiati per evitare questo problema e garantire il 100% dell'azione della Clorexidina contenuta nel collutorio.

Grazie ad un uso sinergico di collutorio e dentifricio Curasept, è possibile conservare più a lungo i benefici dei trattamenti.



I collutori Curasept 0,20 e 0,12 e il gel parodontale 0,5% sono gli unici Dispositivi Medici con formulazione a base di Clorexidina con ADS + DNA Sodico che in Europa hanno ottenuto la certificazione in Classe III dall'Istituto Superiore di Sanità in conformità alla Direttiva 93/42/CEE.

DETRAIBILI FISCALMENTE

curaseptspa.it



Workflow digitale in gnatologia. Caso clinico

Laura Pittari^o, Alessandro Nota^{*}, Chiara Clerici^{*}, Giuseppe Marzo^o, Simona Tecco^{*}

^{*}Dental School, Università Vita-Salute San Raffaele, I.R.C.C.S. Ospedale San Raffaele, via Olgettina 60, 20132, Milano, email: tecco.simona@hsr.it
^oDottorato di ricerca in Scienze della salute e dell'Ambiente. Università de L'Aquila, Piazzale Salvatore Tommasi 1, Blocco 11, 67010, Coppito, L'Aquila

Abstract

Background

Le tecnologie digitali aprono nuove opportunità per la pianificazione del trattamento dei disturbi Temporomandibolari (DTM), consentendo al clinico di valutare digitalmente la condizione clinica e verificare la stabilità della nuova posizione da un punto di vista funzionale. Il presente caso clinico mostra un esempio di pianificazione e gestione del trattamento con un workflow completamente digitale in una paziente con DTM.

Caso clinico

La paziente adulta con DTM è stata visitata e trattata presso il Dipartimento di Odontoiatria dell'I.R.C.C.S. Ospedale San Raffaele di Milano. Il piano di trattamento è stato programmato con un flusso di lavoro completamente digitale. Dopo la raccolta dei dati anamnestici e clinici, e la visualizzazione delle immagini radiografiche delle articolazioni Temporomandibolari (ATM), è stata analizzata e registrata la cinematica dei movimenti mandibolari, grazie alla quale è stato possibile individuare – nella stessa seduta – la posizione terapeutica, utilizzando il dispositivo Tech in Motion, (MODJAW). I file .stl della posizione terapeutica sono stati poi subito condivisi con il laboratorio odontotecnico presso il

quale i dispositivi progettati sono stati stampati in 3D e consegnati alla paziente in breve tempo.

Discussione e conclusioni

La digitalizzazione della cinematica mandibolare, insieme alla valutazione clinica e anamnestica ed all'analisi delle immagini delle articolazioni consente al clinico di ottenere un quadro diagnostico più accurato, soprattutto in chiave dinamica, e una più rapida progettazione e realizzazione dei dispositivi gnatologici attraverso un flusso di lavoro digitale, che determina un miglioramento della predicibilità della terapia.

Keywords

Odontoiatria digitale; disturbi Temporomandibolari (DTM); splint; cinematica mandibolare; placca occlusale; masticazione.

Introduzione

La riabilitazione dentale complessa inizia spesso con l'utilizzo preliminare di un dispositivo occlusale progettato per far abituare il paziente a una diversa posizione mandibolare che verrà poi utilizzata per la riabilitazione definitiva.

Il riposizionamento mandibolare è studiato in modo da poter garantire un contatto mandibolare stabile nella massima intercuspazione, e un per-

corso simmetrico della mandibola nella lateralità e nella protrusiva.

La verifica della funzionalità della nuova posizione mandibolare è uno dei problemi clinici più complessi in gnatologia. A tal fine, la gnatologia clinica ha sempre mirato a offrire soluzioni "personalizzate" al paziente, puntando a identificare, per ciascun paziente, una posizione mandibolare stabile, dal punto di vista neuro-muscolare, da raggiungere attraverso un riposizionamento mandibolare guidato o spontaneo. I metodi convenzionali adottati per stabilire il riposizionamento mandibolare sono sempre stati test clinici o basati sulla visualizzazione dell'anatomia articolare attraverso la risonanza magnetica delle articolazioni¹⁻³. In una recente revisione sistematica⁴ gli autori hanno sottolineato come la maggior parte di queste tecniche disponibili siano indubbiamente utili per l'uso clinico di routine, ma siano tutte di natura empirica, spesso controverse e prive di supporto scientifico. Pertanto, la conclusione principale di tale revisione è stata che non esiste un metodo pienamente accurato per determinare il riposizionamento mandibolare. Oggi la tecnologia digitale può venire in aiuto a questo scopo, in quanto consente una pre-visualizzazione delle posizioni del condilo e dei suoi movimenti - sia nell'intercuspazione abituale, sia

dopo il suo riposizionamento - consentendo una scelta più razionale di una posizione mandibolare stabile per pianificare l'intero trattamento.

Ciò può essere possibile attraverso la valutazione della cinematica della mandibola mediante il dispositivo Tech in motion (MODJAW) che permette di registrare i movimenti mandibolari reali e di riprodurli in tempo reale sui file .STL delle arcate, esportando i tracciati condilari e migliorando così l'accuratezza della diagnosi, nonché facilitando la progettazione del dispositivo ottimizzato dal punto di vista funzionale sulla base della reale cinematica mandibolare. Questo device è disponibile grazie allo sviluppo di due settori della ricerca tecnologica: quello legato alla registrazione dei movimenti tramite una sofisticata telecamera basata sulla stereofotogrammetria 3D (Fig. 1), e quello relativo alla visualizzazione dei modelli digitali delle arcate dentarie, abbinabili anche alla Tomografia Computerizzata Cone Beam (CBCT) del paziente (nella versione 4.0 di MODJAW), integrando così la valutazione cinematica con la visualizzazione delle ATM, aumentando la precisione e la predicibilità del risultato in casi complessi.

Il presente caso clinico mostra una pianificazione completamente digitale del trattamento in una paziente affetta DTM.

Caso clinico

Il caso in esame riguarda una donna di 45 anni affetta da disturbo Temporomandibolare, in base ai criteri DC/TMD⁵, trattata presso l'Unità Operativa di Odontoiatria dell'I.R.C.C.S. Ospedale San Raffaele di Milano.

All'anamnesi, la paziente riferiva la consapevolezza di soffrire da anni di parafunzione diurna, che si manifestava soprattutto nei momenti di concentrazione e lavoro intellettuale, associata a cefalea a livello delle tempie, a dolore ai muscoli masseteri e, occasionalmente, a un rigonfiamento bilaterale delle aree temporali.

La problematica della paziente veniva quindi diagnosticata come dolore miofasciale dei muscoli masseteri con cefalea associata, incoordinazione condilo-discoale in entrambe le ATM, e tragitto di apertura lievemente ridotto^{6,7}.

All'esame clinico intraorale è stata rilevata un'alterazione del piano occlusale, con numerose faccette di usura, denti posteriori completamente abrasati, con esposizione della dentina (Figg. 2a, 2b). I rapporti occlusali tra le arcate sono mostrati nella figura 3.

La CBCT delle ATM non mostrava segni di un serio coinvolgimento morfologico condilare derivante da infiammazione cronica⁸ ed è stata osservata una leggera riduzione dello spazio intra-articolare (Fig. 4).

Successivamente è stata eseguita l'analisi cinematica dei movimenti mandibolari con il dispositivo Tech in motion (MODJAW). I tracciati sono sommariamente riportati nelle Figure 5-8.

La Figura 5 evidenzia il movimento laterale destro, durante il quale si nota la totale assenza della guida canina, con contatti presenti solo a livello dei molari. Tutti i contatti errati sono identificati in tempo reale durante la prima visita.

La Figura 6 evidenzia il movimento laterale sinistro, con assenza di guida canina e tragitto completamente piano.

La valutazione cinematica⁹ del movimento di protrusione ha mostrato anche il totale appiattimento della guida incisiva con contatti inter-occlusali presenti sui molari, soprattutto a destra, durante il percorso di protrusiva (Fig. 7).

La Figura 8 mostra una deflessione del tracciato di apertura alla massima apertura, con una riduzione dell'ampiezza di apertura (circa 30 mm). La posizione terapeutica ottenuta dopo la pianificazione digitale è stata basata su un riposizionamento dei condili in avanti e verso il basso di circa 1 mm, con il ricentramento della linea mediana. Il file .STL delle arcate in posizione terapeutica evidenzia il gap tra le arcate dentarie (Figg. 9a-9d).

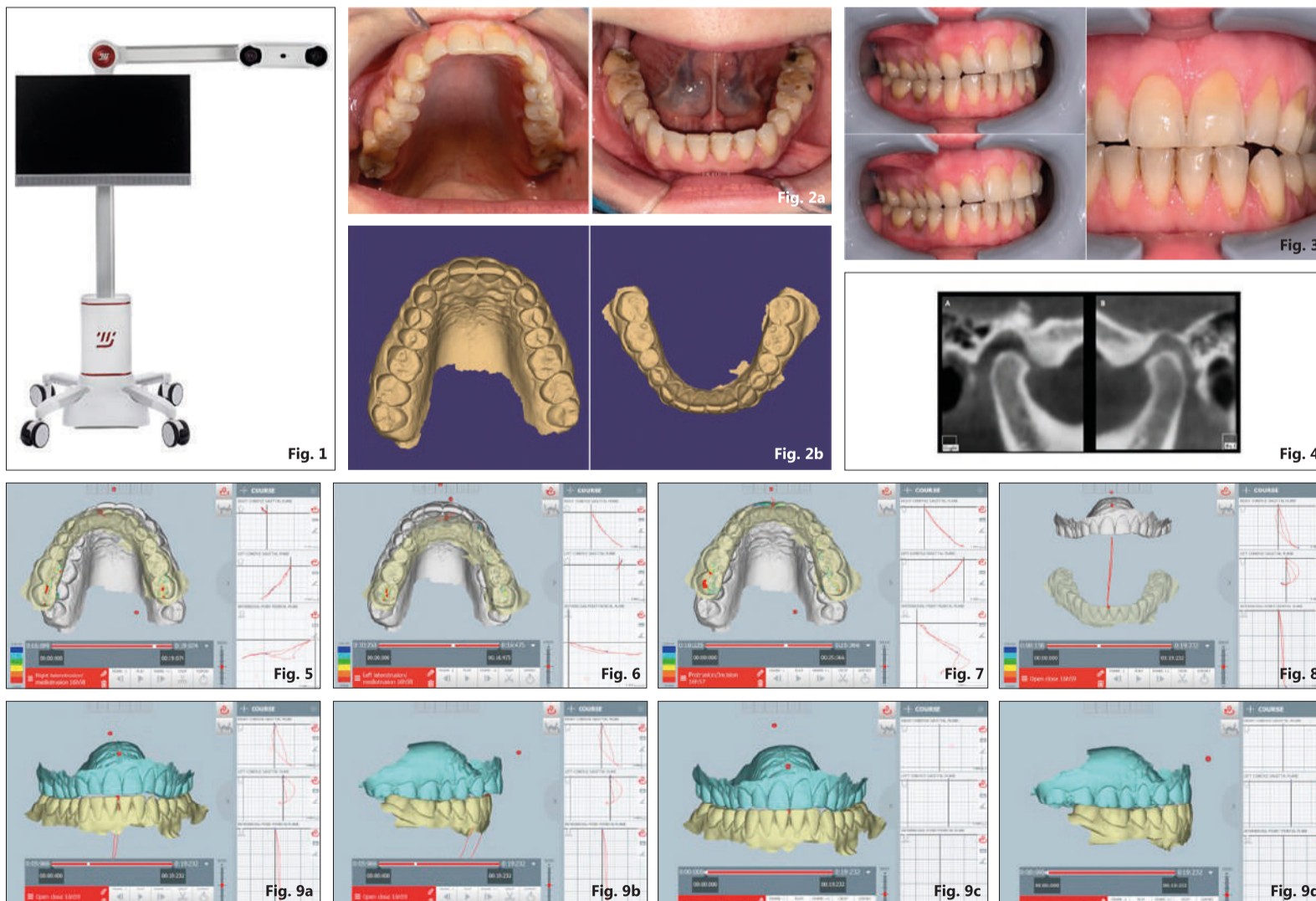


Fig. 1 - Il dispositivo digitale Tech in motion, (MODJAW) dotato di telecamera basata su stereofotogrammetria 3D per riprodurre in tempo reale movimenti mandibolari su modelli .STL delle arcate. **Fig. 2a** - Visione occlusale: immagini cliniche e (b) file .STL; **Fig. 2b** - Visione occlusale: file .STL; **Fig. 3** - Rapporti occlusali della paziente, classe II canina e molare a destra con crossbite, openbite, overjet aumentato, linea mediana inter-incisiva inferiore deviata a destra; **Fig. 4** - CBCT delle articolazioni Temporomandibolari in occlusione abituale; **Fig. 5** - Lateralità destra; **Fig. 6** - Lateralità sinistra; **Fig. 7** - I contatti occlusali registrati durante il movimento di protrusione mandibolare evidenziano contatti anomali a livello dei secondi molari inferiori. Il punto rosso indica un contatto anomalo durante la protrusiva; **Fig. 8** - Tracciato di apertura; **Fig. 9a-9d** - La posizione di occlusione abituale, in visione frontale (a) e laterale (b). La posizione terapeutica ottenuta dopo la pianificazione digitale, riposizionando i condili in avanti e in basso e ricentrando la linea mediana, in visione frontale (c) e laterale (d). La posizione terapeutica è stata pianificata in tempo reale durante il check-up diagnostico della paziente, con un flusso di lavoro one-day completamente digitale.

Pagina 8

La posizione terapeutica è stata quindi esportata mediante file .STL delle arcate (Figg. 9a-9d), che è stato condiviso digitalmente con il laboratorio lo stesso giorno. In questo caso sono stati progettati un dispositivo per l'arcata inferiore e uno per l'arcata superiore, rappresentati nelle Figure 10-11.

Il dispositivo dell'arcata superiore è riportato in Figura 11.

In laboratorio (Laboratorio odontotecnico sig. Valter, Firmo, Brescia) sono stati utilizzati il software Meshmixer per la progettazione e il disegno dei dispositivi e il software Simplyfile 2.0 per la stampa degli stessi. In fase di progettazione è stata prestata la massima attenzione alla fase di verifica degli spessori minimi e delle estensioni ritenive dei dispositivi, con il software Rhino.

La fase di stampa è avvenuta con una stampante light a intensità ottimale, e i dispositivi sono stati poi sottoposti a lavaggio in IPA con prodotti speciali. Successivamente sono stati rimossi i supporti.

Il materiale utilizzato per la stampa è certificato come materiale medicale biocompatibile ed esiste nei colori bianco o trasparente (Fig. 12).

In questo caso la paziente ha ricevuto i dispositivi pochi giorni dopo la prima visita, in quanto il giorno della visita erano state inviate al laboratorio tutte le informazioni necessarie per la stampa. Ma idealmente, questo flusso di lavoro completamente digitale consente di fornire un bite gnatologico al paziente il giorno della visita (protocollo one-day visit), il che potrebbe ridurre ulteriormente i tempi di lavoro. La Figura 13 mostra i dispositivi indossati.

I dispositivi progettati digitalmente sono comodi e precisi e richiedono aggiustamenti minimi alla poltrona, che possono essere eseguiti solo con punte da rifinitura (Fig. 14).

In questo caso clinico, alla paziente è stato chiesto di indossare i dispositivi, alternativamente, di notte e durante il giorno, esclusi i pasti, per un periodo di almeno 4 mesi. Dopodiché, grazie al miglioramento della sintomatologia, è stata consigliata la riduzione lenta e progressiva delle ore di utilizzo del dispositivo inferiore, fino a quando il dispositivo da usare durante il giorno veniva adoperato solo se necessario, "al bisogno", secondo un approccio di trattamento psico-comportamentale. Attualmente la paziente indossa abitualmente il dispositivo solo di notte, e prosegue con il monitoraggio della parafunzione diurna con app¹⁰⁻¹².

Il presente caso clinico è stato gestito attraverso un flusso di lavoro completamente digitale dalla diagnosi alla stampa 3D dei dispositivi.

Discussione

In questo caso clinico la fase preliminare della riabilitazione è stata l'identificazione di una posizione mandibolare terapeutica sulla quale programmare tutti i successivi step del trattamento. A tal fine, oggi, le tecnologie digitali possono offrire al clinico delle soluzioni "personalizzate", mirando a identificare, per ciascun pa-

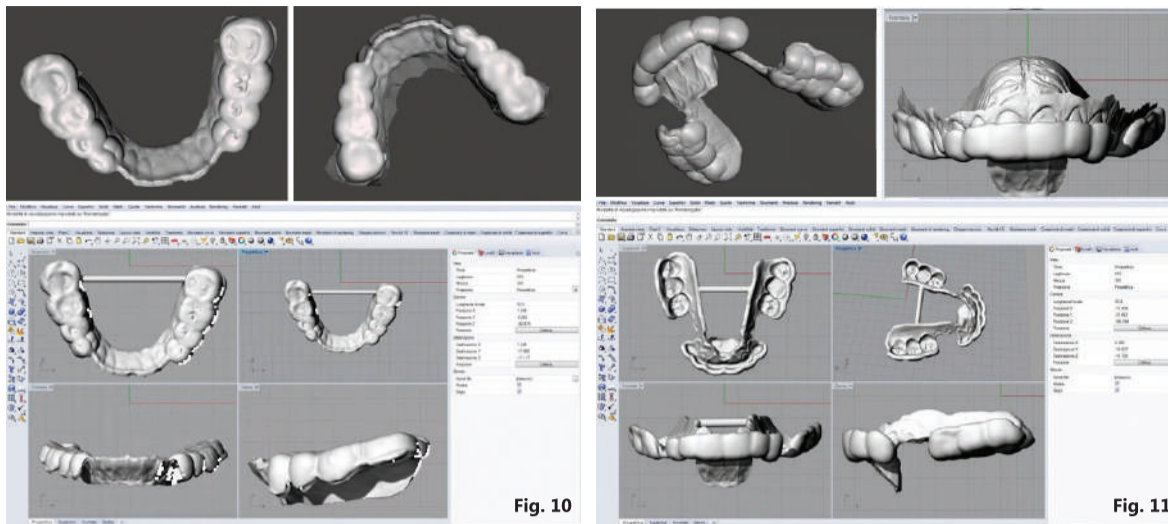


Fig. 10 - Dispositivo dell'arcata inferiore;
Fig. 11 - Dispositivo dell'arcata superiore.

La ricerca a supporto dello **SPECIALISTA**

CURASEPT[®]

BIOSMALTO

7

ANNI DI RICERCA

Il tuo alleato nel trattamento e nella prevenzione della SENSIBILITÀ

Uno studio⁽¹⁾ effettuato da **ISTEC CNR** ha dimostrato che Curasept Biosmalto Denti Sensibili ha **un'eccellente capacità di ripristinare lo smalto demineralizzato** nella sua struttura nativa depositando una **nuova fase cristallina in continuità con quella esistente e occludendo completamente i tubuli esposti di dentina acidata**.
L'efficacia è stata testata qualitativamente in vitro mediante analisi al microscopio elettronico a scansione di emissione di campo (FEG-SEM).

3

BREVETTI INTERNAZIONALI

CURASEPT BIOSMALTO. L'EVIDENZA È SCIENTIFICA.

⁽¹⁾ Characterization of a toothpaste containing bioactive hydroxyapatites and in vitro evaluation of its efficacy to remineralize enamel and to occlude dentinal tubules: Lorenzo Degli Esposti¹, Anna Tampieri¹, Michele Iafisco¹,^{*} Institute of Science and Technology for Ceramics (ISTEC), National Research Council (CNR).

24

STUDI E CASI CLINICI

Mousse Professionale e Domiciliare

Collutorio

Spazzolino

Dentifricio

Sono Dispositivi Medici Leggere attentamente le avvertenze e istruzioni d'uso.