

T3[®] PRO L'impianto conico UNIVERSALE

Inserimento preciso e affidabile

DESIGN ERGONOMICO DEL COLLETTO

AMPIEZZA DELLE SPIRE PROGRESSIVAMENTE CRESCENTE

CORPO IMPLANTARE TOTALMENTE CONICO

SCANALATURE AFFILATE

BIOMAX avere cura www.biomax.it

ZimVie

Adv

Utilizzo di un nuovo hydrogel collagenico nel trattamento di tasche parodontali: un case report

Simone Sevi

Descrizione

Il presente case report riguarda il trattamento non chirurgico di tasche parodontali in un paziente di 66 anni con una storia di familiarità per la parodontopatia. Il trattamento ha previsto l'utilizzo di un nuovo hydrogel collagenico (H42, Bioteck) in seguito al debridement e alla levigatura radicolare degli elementi coinvolti mediante l'impiego di inserti a ultrasuoni dedicati e curette manuali.

Il paziente trattato si presentava alla prima visita odontoiatrica con una forte mobilità degli elementi 1.3, 1.4, 3.1, 3.2, 4.1 e 4.2 e uno stato infiammatorio generalizzato. La profondità di tasca (PPD) iniziale degli elementi era compresa tra 4 e 8 mm, sanguinamento (BoP) e suppurazione

positivi e ipertrofia tissutale edematosa. Si procedeva dunque al trattamento non-chirurgico delle tasche parodontali. A seguito del debridement meccanico, gli elementi 3.1, 3.2, 4.1 e 4.2 venivano trattati con H42. Il sito veniva mantenuto asciutto durante l'applicazione dell'hydrogel, il quale veniva estruso direttamente dalla siringa attraverso opportuno ago, partendo dal fondo della tasca e riempiendola fino a colmare il difetto.

A questo punto il sito veniva mantenuto asciutto per 5 minuti mediante l'utilizzo di un aspiratore chirurgico e il paziente veniva dimesso senza limitazioni nell'igiene orale e nell'alimentazione. Al follow-up a 3 settimane si constatava una riduzione significativa dell'infiammazione e un notevole

miglioramento dei tessuti gengivali. Inoltre la radiografia periapicale di controllo a livello del 3.1 e del 4.1 mostrava un incremento dei tessuti (+ 3 mm) duri. Il follow-up a 12 settimane ha evidenziato un miglioramento di tutti i parametri parodontali, con una diminuzione della PPD a livello di 3.1 e 4.1 di circa 4 mm e l'indice di placca (FMPS) ridotto dal 67% al 28%.

Introduzione

La parodontite è una malattia cronica multifattoriale infiammatoria che colpisce circa 150 milioni di persone in Europa¹.

Pagina 14

Suggerimenti clinici per l'applicazione di un gel di clorexidina a base di xantano

Gianluca Garzetti, Magda Mensi, Antonino Palazzolo

Introduzione

Le malattie parodontali e peri-implantari sono condizioni di grande impatto per la loro elevata prevalenza e per il rilevante impatto negativo sulla salute sistemica, sulla qualità della vita correlata alla salute orale e sul benessere sociale¹⁻⁴.

Se non trattata, la parodontite può portare alla distruzione dei tessuti di sostegno del dente e, infine, alla perdita dei denti. Analoghi effetti possono subire gli impianti dentali affetti da una forma di malattia peri-implantare⁵.

La terapia parodontale non chirurgica (NSPT), è universalmente riconosciuta come una pietra miliare nella parodontologia per il fatto che una componente fondamentale del trattamento parodontale è la disgregazione del biofilm patogeno⁶. Tuttavia l'intera eliminazione dei batteri potrebbe non essere efficacemente raggiunta dalla sola terapia non chirurgica a causa delle peculiarità dei patogeni parodontali e del loro annidamento in nicchie profonde e difficilmente accessibili. Per superare queste limitazioni, numerosi agenti antimicrobici vengono utilizzati come terapia aggiuntiva per il con-

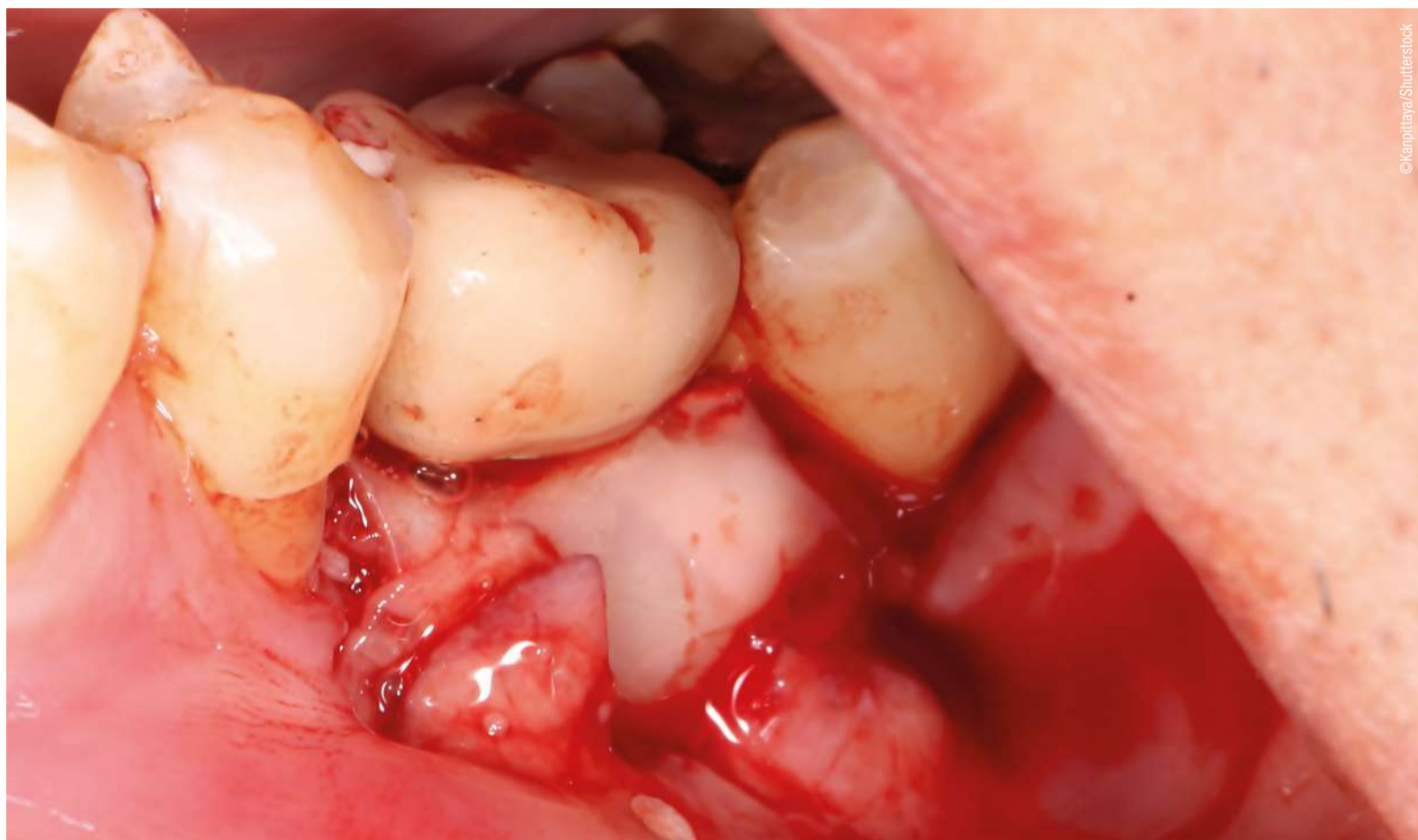trollo della malattia parodontale e peri-implantare^{7,8}.

A tal proposito, nel corso degli anni, sono state testate diverse terapie con antimicrobici topici e sistemici, probiotici, farmaci antinfiammatori e micronutrienti antiossidanti. Ad oggi, gli antimicrobici locali sono disponibili sul mercato sotto forma di gel, chips, fibre o microsfele e vengono applicati in siti non trattati o trattati caratterizzati da scarsa risposta o in caso di malattia refrattaria⁸⁻¹⁵ con lo scopo principale di provvedere la ritenzione a lungo termine di un farmaco altamente concentrato all'interno del tessuto bersaglio¹⁶. Infatti, a differenza dei regimi farmacologici sistemici, i farmaci somministrati localmente possono raggiungere concentrazioni 100 volte superiori alla base della tasca senza rischio di tossicità e senza il rischio di sviluppare tolleranza o resistenza batterica^{17, 18}. Tra gli antimicrobici, la clorexidina (CHX) è considerata il gold standard con una lunga storia in medicina poiché introdotta nel 1953 come crema antisettica¹⁹⁻²¹. È caratterizzata da proprietà antiplacca, attività antimicrobica, sostantività e scarsa tossicità²².

Pagina 16



La stampa 3D non è la risposta perfetta alla rigenerazione parodontale, ma si sta avvicinando ad esserlo



©Kamphitaya/Shutterstock

per l'attacco, la migrazione, la proliferazione e la differenziazione delle cellule. Per ottenere una rigenerazione parodontale di successo, questi scaffold devono soddisfare determinati requisiti per garantire interazioni cellulari e crescita tissutale ottimali. I requisiti ideali per gli scaffold stampati in 3D nella rigenerazione parodontale includono biocompatibilità, porosità e resistenza meccanica.

Poiché la rigenerazione parodontale ha una moltitudine di obiettivi medici correlati, anche la stampa 3D si è evoluta per affrontarli. Questi obiettivi includono la conservazione dell'alveolo, il trattamento della fenestrazione e dei difetti ossei peri-implantari, l'aumento del seno e della cresta e la rigenerazione peri-implantare. Sebbene le opzioni stampate in 3D stiano mostrando risultati eccezionali, ci sono ancora alcune aree in cui la tecnologia è in ritardo. Nel caso della conservazione dell'alveolo, i ricercatori hanno citato uno studio che ha scoperto come uno scaffold personalizzato stampato in 3D, attraverso il polimero biodegradabile policaprolattone, abbia fornito una struttura e un'integrità sufficienti alla cresta alveolare, ma abbia causato una deiscenza dei tessuti molli con una riparazione ossea minima.

Studi più recenti che hanno utilizzato scaffold stampati in 3D realizzati con idrossiapatite e fosfato beta-tricalcico hanno mostrato risultati positivi per il trattamento dei difetti ossei. Poiché lo scaffold dovrebbe favorire la formazione e l'integrazione dell'osso e del tessuto parodontale, dovrebbe garantire il corretto fissaggio delle strutture rigenerate al tessuto naturale esistente. La revisione ha citato diversi studi sperimentali che hanno dimostrato risultati promettenti nell'utilizzo di scaffold stampati in 3D per la rigenerazione dei tessuti in queste aree.

Gli autori hanno notato che la stampa 3D è tutt'altro che perfezionata in termini di terapia rigenerativa parodontale, principalmente a causa dei costi elevati, dei problemi di biocompatibilità e della necessità di biomateriali adeguati. Gli autori hanno anche evidenziato la necessità di ulteriori studi clinici sull'uomo per stabilire solide prove e supportare l'efficacia della stampa 3D in questo contesto.

Nel complesso, questa recensione completa fa luce sull'immenso potenziale della tecnologia di stampa 3D nel rivoluzionare il campo della terapia rigenerativa parodontale e affronta la necessità di ulteriori ricerche per stabilire la sua efficacia e praticità in ambito clinico.

Lo studio, intitolato "Quintessential begin of three-dimensional printing in parodontal regeneration—a review", è stato pubblicato per la prima volta online il 6 luglio 2023 sul *Saudi Dental Journal*.

Anisha Hall Hoppe
Dental Tribune International

Cerchi nuove soluzioni per i tuoi pazienti con mucose orali sensibili?



Tubi riciclabili

SLS free
Vegan

Abbina i nuovi dentifrici TePe Pure™ con i nostri indispensabili scovolini e spazzolini!

- Formula delicata non aromatizzata o dal gusto leggermente mentolato per dare comfort a chi soffre di bocca secca o sensibile.
- Fluoro 1450 ppm.



f in @
www.tepe.com



IN ARRIVO!

AD7354IT

TIRUCHENGODE, India: Secondo l'Organizzazione Mondiale della Sanità, nella popolazione adulta globale, la prevalenza della parodontite è stimata intorno al 19%. Per questo la necessità di una terapia rigenerativa per malattie gravi e i potenziali benefici della stampa 3D non possono essere sottovalutati. Una recente revisione dei ricercatori del Dipartimento di Parodontologia del KSR Institute of Dental Science and Research di Tiruchengode fornisce un'eccellente guida per i medici sul ruolo emergente della stampa 3D nel campo della terapia rigenerativa parodontale.

Poiché l'obiettivo principale della terapia parodontale è ricostruire o rigenerare il parodonto perduto, nel corso degli anni sono state esplorate varie modalità rigenerative, tra cui innesti ossei, membrane tissutali per la rigenerazione guidata, fattori di crescita e tecnologia delle cellule staminali. Tuttavia, la stampa 3D ha recentemente acquisito importanza come nuovo approccio che facilita le interazioni cellulari ottimali e promuove la rigenerazione del tessuto biologico nei difetti parodontali.

Lo studio riguarda alcune delle tecnologie di stampa 3D attualmente disponibili, come la stampa a getto d'inchiostro, la stampa per estrusione, la modellazione a deposizione fusa, la stampa per fotopolimerizzazione e l'elettrofilatura. Per la rigenerazione parodontale in particolare, la stampa 3D include la stampa 3D indiretta e la stampa 3D con cellule vive. Ogni metodo offre vantaggi unici per l'ingegneria tissutale e la fabbricazione di scaffold.

Tuttavia, sono gli scaffold stampati in 3D che svolgono un ruolo cruciale nella rigenerazione parodontale, poiché forniscono una struttura

Le restrizioni dietetiche potrebbero ridurre la progressione della malattia parodontale

LONDRA, UK: Da quando è stato dimostrato che la parodontite provoca infiammazione locale e sistemica, i ricercatori hanno esaminato gli effetti che le restrizioni dietetiche possono produrre sulla risposta al trattamento e sull'infiammazione nella malattia parodontale. Lo studio, che è la prima revisione sistematica di valutazione sui possibili effetti delle restrizioni dietetiche sulla malattia parodontale, ha rilevato come limitare l'apporto calorico possa contribuire a migliorare la condizione parodontale riducendo l'infiammazione locale e sistemica.

La revisione comprendeva quattro studi su animali e due studi sull'uomo. I ricercatori hanno scoperto che alcuni approcci di restrizione dietetica o calorica possono influenzare le condizioni parodontali riducendo l'infiammazione locale e sistemica e migliorando i parametri clinici, limitando così al minimo la progressione della malattia parodontale rispetto a quando si segue una dieta normale.

Tuttavia, i ricercatori hanno osservato come i risultati debbano essere interpretati con cautela, poiché la revisione sistematica comprendeva solo un numero limitato di studi, la maggior parte dei quali sono stati condotti su modelli animali. Inoltre, gli studi sull'uomo sono stati effettuati con un periodo di follow-up di soli quattro mesi. Pertanto, i ricercatori ritengono che si debbano intraprendere ulteriori studi in questo campo.

«Se confermati, i risultati mostrati in questa revisione potrebbero suggerire come una restrizione calorica possa essere un mezzo per ridurre l'infiammazione parodontale e potenzialmente migliorare la risposta al trattamento», ha detto in un comunicato stampa il dott. Luigi Nibali, professore di parodontologia presso la Facoltà di Odontoiatria, Scienze Orali e Craniofacciali del King's College di Londra.

«Finora è stata proposta una restrizione calorica giornaliera per brevi periodi, con o senza esercizio fisico associato. Tuttavia, in futuro potrebbero essere introdotti altri regimi che si dimostrino fattibili ed efficaci», ha concluso.

Lo studio, intitolato "Could dietary restrictions affect periodontal disease? A systematic review", è stata pubblicata online il 18 maggio 2023 su *Clinical Oral Investigations*, prima di essere incluso in un numero.

Dental Tribune International

Una nuova ricerca del King's College di Londra ha dimostrato che limitare le calorie tra 500 e 1.300 al giorno potrebbe aiutare a ridurre la malattia parodontale.



© Josep Suria/Shutterstock



PHILIPS

sonicare

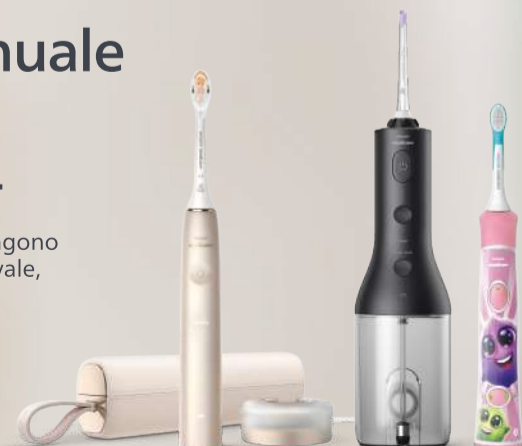OralCare

20 volte più efficace* del tuo spazzolino manuale

Prova ora lo spazzolino elettrico Philips Sonicare e senti la differenza.

La tecnologia sonora crea delle microbolle di ossigeno che vengono direzionate tra gli spazi interdentali e lungo il margine gengivale, favorendo una pulizia delicata e profonda.

Per una sensazione di pulizia mai provata prima.



Philips
Sonicare
30
years



Sustainable product



Per ulteriori informazioni contatta: sonicareitalia@philips.com

*In termini di rimozione della placca con una testina A3 rispetto allo spazzolino manuale.

**Indagine del 2019 su 2900 Professionisti dentali in USA, Cina, Germania, UK, Giappone, Canada, Olanda, Repubblica Ceca, Russia.

Utilizzo di un nuovo hydrogel collagenico nel trattamento di tasche parodontali: un case report

Simone Sevi, Igienista dentale in Domodossola

Pagina 11

La sua causa va ricercata nell'accumulo di biofilm batterico, che, insieme al perdurare della risposta immunitaria dell'organismo porta al progressivo distacco dell'epitelio gengivale dall'elemento dentale^{2, 3}. Ciò determina la formazione di tasche parodontali e il successivo danneggiamento dell'osso alveolare, condizione che, se non opportunamente trattata, può portare alla perdita degli elementi dentali interessati⁴.

Per prevenire e arrestare la progressione della malattia parodontale, il primo passo è quello di un trattamento non chirurgico mediante levigatura radicolare per eliminare i batteri e la placca formata. Tale procedura è considerata il gold standard della terapia non-chirurgica della parodontite⁵ e favorisce la guarigione della tasca.

Tuttavia, è comune osservare una recrudescenza dell'infezione e quindi la necessità di un ulteriore trattamento. Ciò ha portato all'utilizzo di prodotti adiuvanti da applicare successivamente il debridement meccanico, come antibiotici e sostanze battericide. Sebbene tali procedure si siano dimostrate superiori al solo trattamento meccanico, nel caso degli antibiotici vi è un problema legato allo sviluppo di batteri antibiotico-resistenti e ai possibili effetti collaterali; riguardo invece le sostanze battericide, come la clorexidina, è necessario sottolineare che possono avere effetti negativi anche sulla flora batterica orale e creare dunque una disbiosi che può favorire l'insorgenza di malattie dentali⁶. Oggetto del presente articolo è una valutazione dei risultati clinici e radiografici a seguito dell'impiego di un nuovo hydrogel collagenico come coadiuvante del trattamento meccanico delle tasche parodontali al fine di impedire la ricolonizzazione batterica e favorire la guarigione dei tessuti.

Caso clinico

Il presente case report riguarda il trattamento non chirurgico di tasche parodontali in un paziente di 66 anni con una storia di familiarità per la parodontopatia. Il paziente trattato, alla prima visita odontoiatrica rivelava una forte mobilità degli elementi 1.3, 1.4, 3.1, 3.2, 4.1 e 4.2 e uno stato infiammatorio generalizzato. La profondità di tasca (PPD) iniziale degli elementi era compresa tra 4 e 8 mm, sanguinamento (BoP) e suppurazione positivi e ipertrofia tissutale edematosa. Da esame radiografico si evince grossa perdita di tessuto orizzontale e esiti di parodontopatia cronica con presenza di depositi duri sottogengivali e infiammazione di grado moderato dei tessuti gengivali esterni. La diagnosi viene confermata dall'odontoiatra, che dichiara una prognosi infausta degli elementi e ne consiglia l'estrazione per permettere la riabilitazione protesica. Il paziente però si oppone all'estrazione. Quindi viene inviato all'igienista den-

tale per eseguire una terapia parodontale non chirurgica con la speranza di poter migliorare la prognosi.

Segue quindi una fase di valutazione del danno parodontale (con igiene orale professionale preliminare), che prevede: scheda parodontale completa; stadiazione e grading (risultato: stadio IV grado B); Periodontal Risk Assessment (PRA: indicatore del rischio di peggioramento della situazione parodontale - risultato 58.02 Alto); valutazione delle abitudini di igiene orale (Figg 1-5).

La zona centrale inferiore presentava la mobilità più spiccata (esclusi gli elementi 1.6 e 1.5 già in estrusione) con sondaggio parodontale massimo (PPD max) 8 mm; BoP (Bleeding on Probing) e suppurazione positivi. Evidente ipertrofia tissutale e edema. Probabilmente in zona centrale inferiore il danno è stato causato da una lesione parodontale, evoluta poi in lesione endoparodontale con interessamento dell'apice radicolare.

Quindi è stata effettuata subito la terapia parodontale non chirurgica. Nella scelta dell'approccio adeguato si è optato per una terapia parodontale full mouth in seduta unica (scaling & root planing) con aggiunta di irrigazione sottogengivale con 5 cc per arcata di H₂O₂ 10vol. H₂O₂ è stata lasciata agire all'interno dei siti per circa 2 minuti. Dopodiché, veniva rimossa con la pistola aria-acqua. A questo punto,

mantenendo il campo asciutto, veniva aggiunto l'hydrogel H42 0.4 cc (Fig. 6) costituito da collagene di tipo I, polimeri riassorbibili e quantità ancillari di vitamina C per l'ottimizzazione della reologia. Il prodotto è stato estruso mediante l'impiego di aghi smussi per irrigazione di tasche parodontali con Gauge 20, a partire dal fondo della tasca parodontale, fino a colmarla completamente. Durante l'estrusione del prodotto e per i successivi 5 minuti (tempo di "setting"), il sito è stato mantenuto asciutto mediante l'impiego di aspiratore chirurgico. In questo periodo di tempo il prodotto aderisce ai tessuti connettivi. H42 è stato veicolato all'interno delle tasche parodontali degli elementi 4.1, 4.2, 3.1 e 3.2. A fine seduta sono state date al paziente tutte le istruzioni per una corretta gestione dell'igiene domiciliare allo scopo di far diminuire l'indice di placca (FMPS).

La terapia domiciliare prevedeva: spazzolino elettrico; 3 mesi di collutorio con ozono stabilizzato (per aiutare il paziente durante la prima fase di guarigione dei tessuti dall'infiammazione) e a seguire 3 mesi di probiotico (Gum periobalance 1cpr/die - L. reuteri ATCC PTA 5289) + biorepair mousse peribioma 2/die.

A distanza di 3 settimane è stata eseguita una seduta di controllo per valutare l'aderenza del paziente al piano terapeutico. L'indice di placca è

risultato in diminuzione (dal 67% al 28%) e l'aderenza al piano terapeutico era elevata. Durante questa seduta è stato inoltre valutato lo stato dei tessuti parodontali mediante rx periapicale con centratore. La proiezione corretta della radiografia è stata assicurata al fine di comparare l'immagine

presa durante la visita iniziale a quella del controllo a 3 settimane. Analizzando le due lastre si evidenzia una ripresa dei tessuti (delta + 3 mm) in zona 4.1 mesiale (Fig. 7). Edema e ipertrofia notevolmente migliorati.

Pagina 15

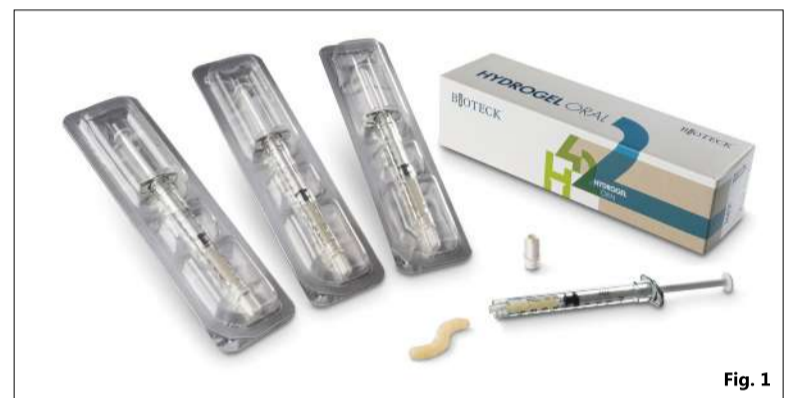

Fig. 1

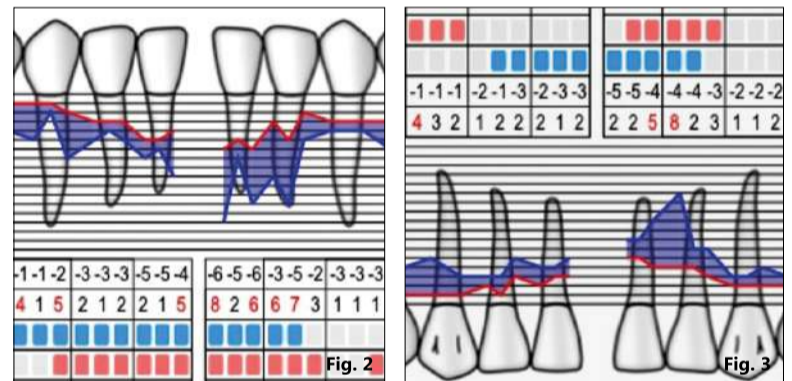


Fig. 2

Fig. 3

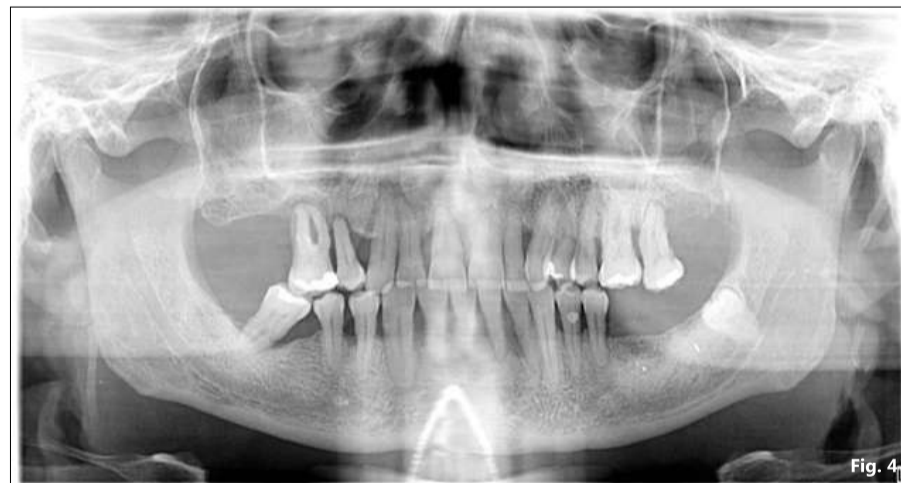

Fig. 4

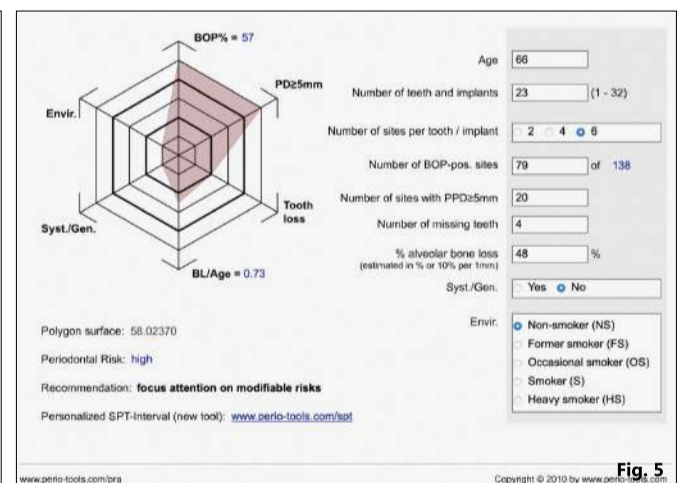


Fig. 5

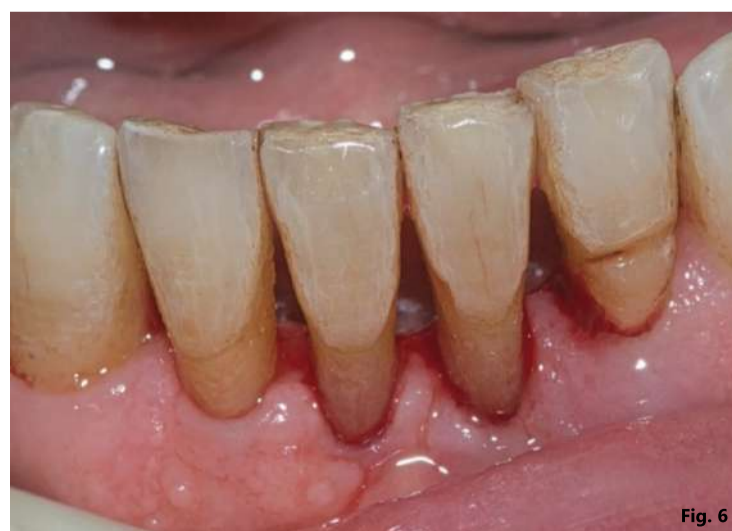

Fig. 6

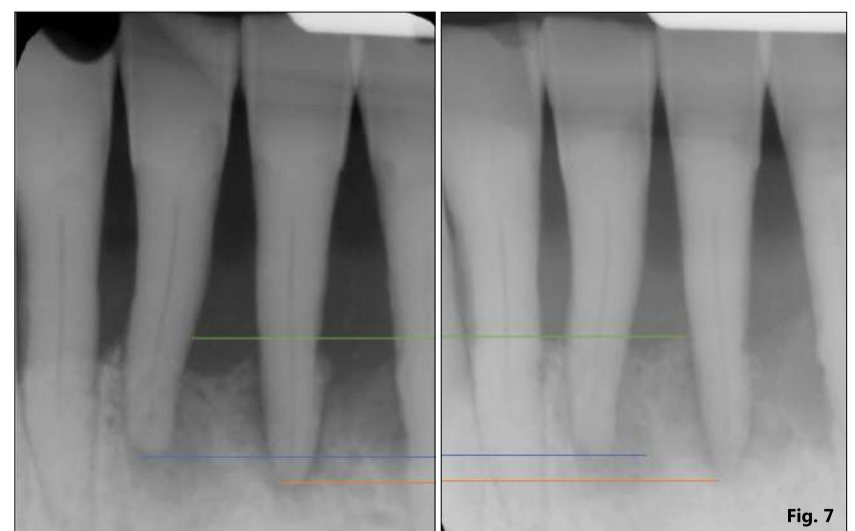


Fig. 7

Fig. 1 - L'hydrogel collagenico H42 si presenta all'interno di siringhe fornite di attacco luer lock maschio, per poter essere abbinate al più opportuno ago; Fig. 2 - Sondaggio parodontale vestibolare iniziale degli elementi 4.1-4.3 e 3.1-3.3. La profondità di tasca è compresa tra 4 e 8 mm; Fig. 3 - Sondaggio parodontale linguale iniziale degli elementi 4.1-4.3 e 3.1-3.3. La profondità di tasca è compresa tra 4 e 8 mm; Fig. 4 - Rx panoramica iniziale; Fig. 5 - Periodontal Risk Assessment (PRA). L'analisi conferma una parodontite allo stadio IV di grado B; Fig. 6 - Visione frontale degli elementi trattati. I tessuti appaiono edematosi; Fig. 7 - A sinistra, radiografia periapicale iniziale degli elementi 3.1 e 4.1. A destra, radiografia periapicale degli elementi 3.1 e 4.1 a 3 settimane dal trattamento con H42. Le linee blu e arancio, indicano l'allineamento degli apici radicolari degli elementi 4.1 e 3.1, rispettivamente. La linea verde indica il livello dei tessuti parodontali a 3 settimane dal trattamento. Si nota l'aumento del tessuto parodontale rispetto alla situazione iniziale.

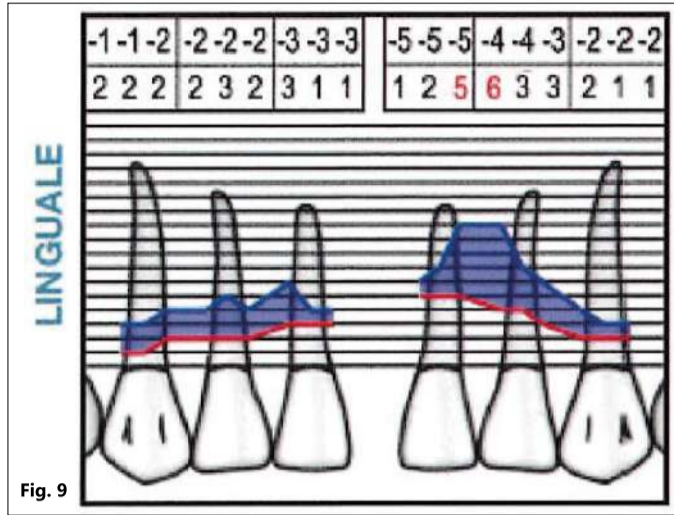
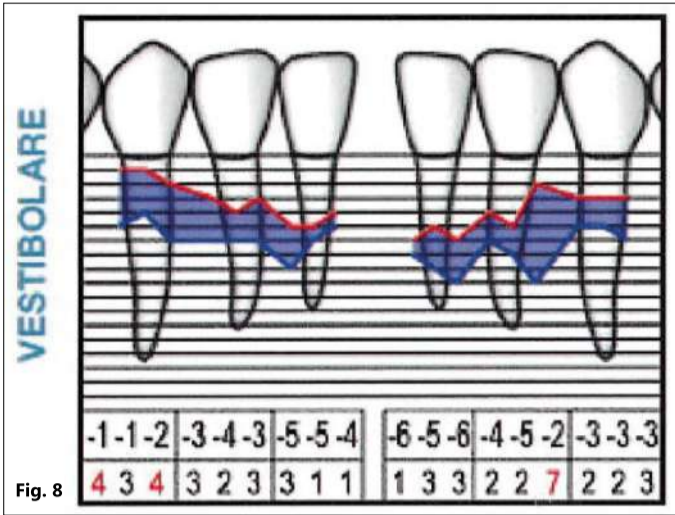


Fig. 8 - Sondaggio parodontale vestibolare a 3 mesi dal trattamento con H42 degli elementi 4.1-4.3 e 3.1-3.3. La profondità di tasca è migliorata in tutti i settori; Fig. 9 - Sondaggio parodontale linguale a 3 mesi dal trattamento con H42 degli elementi 4.1-4.3 e 3.1-3.3. La profondità di tasca è migliorata in tutti i settori.

Pagina 14

Passate 12 settimane dalla terapia parodontale non chirurgica è stata effettuata la rivalutazione parodontale mediante scheda parodontale e rivalutazione del PRA. I sondaggi parodontali risultavano in diminuzione in quasi tutti i siti trattati. Il delta positivo maggiore è stato rilevato a livello del sito mesio-vestibolare di 3.1 (da PPD di 8 mm a 2 mm) (Figg. 8, 9). Il BoP e la suppurazione dei tessuti si sono risolti in tutti i siti trattati con H42. Il PRA è passato da 58.02 a 25.54 mentre la mobilità è migliorata solo negli elementi 4.1 e 4.2. L'ipertrofia iniziale era risolta.

Attualmente il paziente si presenta regolarmente alle sedute di follow-up ogni 2 mesi e viene effettuata una igiene orale professionale ogni 4 mesi.

Conclusioni

Questo caso clinico mostra che l'impiego del nuovo hydrogel collageneo (H42) costituito da collagene di tipo I, polimeri ad alto peso molecolare e quantità ancillari di vitamina C, è efficace nel promuovere la guarigione delle tasche parodontali. A distanza di 3 settimane, la radiografia di controllo mostrava una ripresa dei tessuti (delta + 3 mm) in zona 4.1 mesiale. Edema e ipertrofia erano notevolmente migliorati. L'hydrogel H42 ha esercitato la propria funzione occludente, impedendo la ricolonizzazione batterica e, allo stesso tempo, il collagene ha fornito l'impalcatura necessaria ai fibroblasti per colonizzare il difetto e favorire la rigenerazione dell'epitelio gengivale attorno al dente, chiudendo dunque le tasche parodontali. Nessun effetto collaterale è stato osservato.

Bibliografia

1. Kassebaum NJ, et al. Global burden of severe periodontitis in 1990-2010: a systematic review and meta-regression. J Dent Res, 93, (11), 1045-1053 (2014).
2. Slots J. Periodontitis: facts, fallacies and the future. Periodontol 2000, 75, (1), 7-23 (2017).
3. Papapanou PN, et al. Periodontitis: Consensus report of workgroup 2 of the 2017 World Workshop on the Classification of Periodontal and Peri-Implant Diseases and Conditions. J Periodontol, 89 Suppl 1, S173-S182 (2018).
4. Kwon T, et al. Current Concepts in the Management of Periodontitis. Int Dent J, 71, (6), 462-476 (2021).
5. Loesche WJ & Grossman NS. Periodontal disease as a specific, albeit chronic, infection: diagnosis and treatment. Clin Microbiol Rev, 14, (4), 727-752, table of contents (2001).
6. Chatzigiannidou I, et al. Oral biofilms exposure to chlorhexidine results in altered microbial composition and metabolic profile. NPJ Biofilms Microbiomes, 6, (1), 13 (2020).



CE 0477

**NUOVO
PRODOTTO**

H42[®] INNOVATIVO HYDROGEL COLLAGENICO

H42[®] è biologico e possiede consistenza, malleabilità e adesività controllate, tali da adattarsi perfettamente alla geometria dello spazio in cui viene inserito.

PER IL TRATTAMENTO DELLE TASCHE PARODONTALI E PERIMPLANTARI




PERCHÉ H42[®] È UN PRODOTTO UNICO



ADERISCE AI TESSUTI



EVITA LA COLONIZZAZIONE BATTERICA



È RIASSORBIBILE



FAVORISCE LA GUARIGIONE



www.bioteck.com

Guarda il depliant di H42[®]



Suggerimenti clinici per l'applicazione di un gel di clorexidina a base di xantano

Gianluca Garzetti*, Magda Mensi*, Antonino Palazzolo**

* Section of Periodontics, School of Dentistry, Department of Surgical Specialties, Radiological Sciences and Public Health, University of Brescia, Brescia, Italy.

**Department of Biomedical, Surgical and Dental Sciences, Dental Clinic, School of Dentistry, University of Milan, Milan, Italy.

CHLOSITE

SOLUZIONE NON CHIRURGICA
PER LA RIDUZIONE
DELLE TASCHE PARODONTALI

GEL DI XANTANO CON BI-CLOREXIDINA

ACQUISTANDO CHLOSITE DAL SITO WWW.GHIMAS.COM
POTRAI USUFRUIRE DI UNO **SCONTO DEL 30%**
INSERENDO IL CODICE SCONTO: **SMILE30**

OFFERTA VALIDA FINO AL 15 OTTOBRE 2023

Ghimas
HEALTH INNOVATION

Pagina 11

Nel campo dell'odontoiatria è disponibile in una molteplicità di veicoli e formulazioni come collutori, gel, spray, compresse e vernici. Trattenerla all'interno dei tessuti molli per un periodo di tempo adeguato è da sempre stato uno dei più difficili obiettivi da raggiungere¹⁹; per questo viene solitamente combinata con diverse molecole/veicolanti al fine di ottimizzarne l'attività. Una di queste è rappresentata dallo xantano, un polisaccaride in grado di formare un pseudoreticolo tridimensionale quando posto in soluzione acquosa e dunque di sospendere e trattenere numerose sostanze, rilasciandole gradualmente in base alle loro proprietà fisiche e chimiche^{23, 24}. Sebbene alcuni studi abbiano dimostrato vantaggi aggiuntivi utilizzando tali agenti/dispositivi, il valore clinico concreto di questi effetti e il rapporto costi-benefici di questi trattamenti sono stati e sono oggetto di dibattito che ulteriori RCT e revisioni sistematiche sapranno chiarire. Lo scopo di questo articolo è di fornire dei consigli pratici applicabili in alcune situazioni della clinica odontoiatrica quotidiana.

Indicazioni d'uso e modalità di applicazione

Il gel di clorexidina a base di xantano (CHX-XAN), in grado di subire un progressivo processo di imbibizione e rimozione completa in 10-30 giorni, è una combinazione di due formulazioni CHX: 0,5% digluconato e 1,0% dicloridrato incorporate in un polimero saccaridico, lo xantano. La prima viene liberata nel primo giorno e raggiunge una concentrazione >100 µg/ml, che viene mantenuta per una media di 6-9 giorni, superiore alla concentrazione minima inibente per CHX (0,10 µg/ml). La seconda viene invece rilasciata nei giorni successivi e mantiene le concentrazioni batteriostatiche e battericide per almeno 2 settimane²⁵. In quanto coadiuvante alla terapia non chirurgica il gel è in grado di esprimere la sua massima efficacia solo al termine della strumentazione favorendo una guarigione più rapida o il ripristino di una condizione di salute²⁶. A questo aspetto pratico va aggiunta la necessità di un trofismo tissutale adeguato al contenimento del gel stesso, in modo tale da poterne garantire la permanenza per il periodo adeguato di tempo.

L'applicazione del CHX-XAN gel, possibile in totale autonomia anche da parte degli igienisti dentali, risulta essere particolarmente pratica e non complicata (Figg. 1-3 per gentile concessione dr Gianluca Garzetti):

Pagina 17

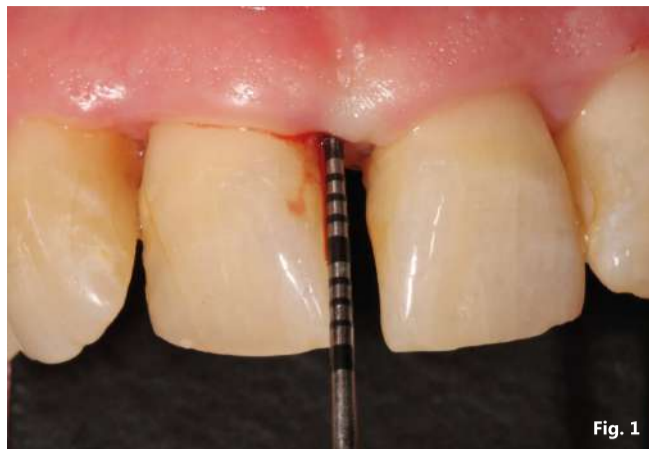

Fig. 1

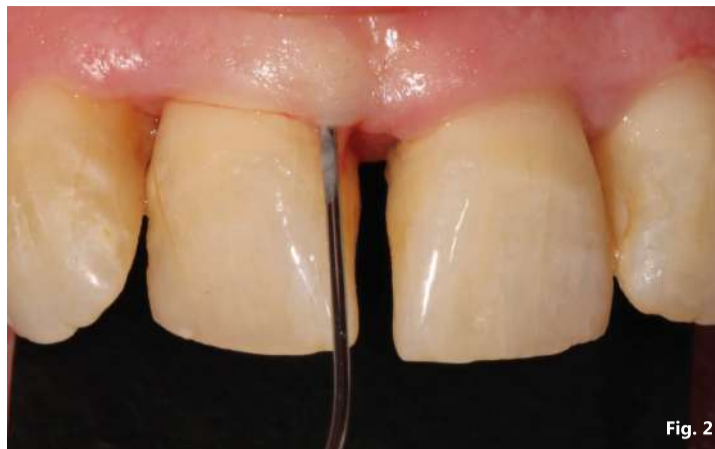

Fig. 2

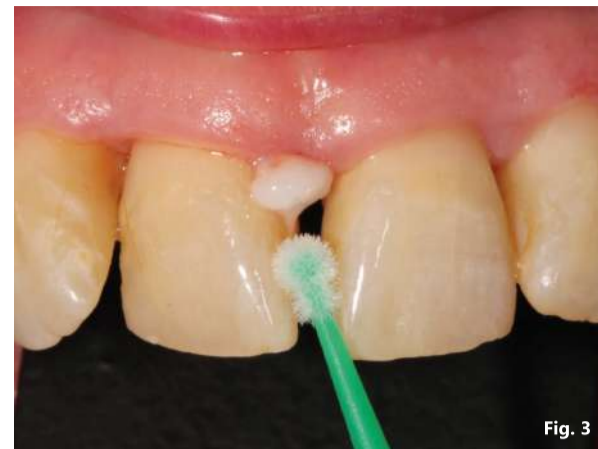

Fig. 3

Pagina 16

- terminare la strumentazione non chirurgica;
- applicare posizionandosi con l'ago smusso sul fondo della tasca ed estrarre gentilmente il prodotto accompagnando con un movimento di fuoriuscita dalla tasca;
- estrarre il prodotto in eccesso in modo da accertarsi abbia riempito in toto lo spazio tridimensionale del difetto parodontale;
- rimuovere gli eccessi con un cotton brush;
- rendere edotto il paziente circa particolari manovre di mantenimento domiciliare nei giorni successivi.

A testimonianza della sicurezza del CHX-XAN, l'evidenza scientifica riguardante potenziali effetti avversi secondari all'applicazione di clorexidina (es. cambiamento nella percezione del gusto, pigmentazioni ai denti, etc.) è mancante e, al momento, nessuno studio ha indagato le Patient Related Outcome MEASURES (PROMs). L'unica controindicazione è l'applicazione del prodotto in pazienti con acclerate forme di allergia e/o intolleranza nei confronti della clorexidina.

CHX-XAN gel nella terapia parodontale non chirurgica

Molti studi hanno evidenziato un benefit in termini di profondità di sondaggio (PPD) e guadagno di attacco clinico (CAL), nell'utilizzo di un gel CHX-XAN come aggiunta alla terapia parodontale non chirurgica in pazienti affetti da malattia parodontale con conseguente riduzione della necessità di intervento chirurgico e tutte le morbilità ad uso associate²⁷⁻²⁹. Più nel dettaglio, Matesanz-Perez et al.³⁰ hanno utilizzato CHX-XAN gel sia nelle tasche residue dopo una prima fase di terapia parodontale non chirurgica sia in pazienti sottoposti a terapia parodontale di supporto osservando miglioramenti nella PPD, specialmente tra l'intervallo di 1 mese e 3 mesi.

Tuttavia l'effetto da un punto di vista clinico nel medio e lungo termine, anche quando statisticamente significativo, è ancora oggetto di dibattito.

Un aspetto interessante da indagare resta l'effetto applicativo del CHX-XAN gel in pazienti anziani, con patologie sistemiche e/o con limitazioni alle ordinarie manovre di igiene orale domiciliare per meglio direzionare le proposte terapeutiche all'interno della quotidianità clinica.

CHX-XAN gel nel trattamento della gengivite

La gengivite placca indotta è generalmente considerata un'infezione sito-specifica transitoria iniziata dall'accumulo di biofilm dentale e caratterizzato da arrossamento gengivale, edema e assenza della perdita di attacco parodontale³¹.

Lo stravolgimento morfo-funzionale, biofilm indotto dell'attacco epiteliale, rispetto alle condizioni di salute, crea uno spazio tridimensionale ideale³² per l'applicazione e il mantenimento nei giorni successivi, del CHX-XAN gel.

Studi randomizzati circa l'effetto aggiuntivo alla terapia parodontale non chirurgica di CHX-XAN gel potrebbero evidenziare, secondo l'opinione degli autori, un benefit clinicamente apprezzabile in termini di tempistiche e qualità della guarigione del sito affetto da gengivite placca indotta.

Un aspetto interessante da indagare resta l'effetto applicativo del CHX-XAN gel in pazienti affetti dalle forme di gengivite non indotte da placca, con l'obiettivo di valutarne l'effetto in termini di riduzione del BOP score.

CHX-XAN gel nel trattamento della mucosite - prevenzione peri-implantite

La mucosite peri-implantare è caratterizzata da infiammazione nel compartimento dei tessuti molli, reversibile se viene attuato un adeguato controllo della placca batterica; studi scientifici riportando che la persistenza di questa situazione clinica possa evolvere in peri-implantite.

La terapia non chirurgica in combinazione con il rafforzamento dell'igiene orale è considerata un trattamento standard non solo per la gestione della mucosite peri-implantare ma anche per la prevenzione di una patologia che possa portare a danni irreversibili a carico di tutto il tessuto osseo peri-implantare³³⁻³⁵.

Da tempo nuovi metodi per migliorare le capacità di decontaminazione della superficie implantare sono stati testati anche in combinazione con diverse aggiunte al mero trattamento non chirurgico³⁶; fra questi alcuni RCT dove sono stati applicati antisettici e antibiotici locali hanno dimostrato risultati talvolta incoraggianti circa l'efficacia in termini di riduzione del sanguinamento al sondaggio (BOP) e riduzione della PPD.

L'importante eterogeneità dei prodotti utilizzati e la difficoltà degli stessi a permanere all'interno del sito patologico interessato, potrebbero

essere stati un limite all'effetto degli stessi: un prodotto quale lo CHX-XAN gel, grazie alle sue capacità di permanenza maggiori, potrebbe estrinsecare un effetto molto più significativo in termini di benefit clinico.

Ulteriori lavori randomizzati controllati dovrebbero essere costruiti e realizzanti per fornire una risposta sempre più efficace per una malattia con un'incidenza in aumento.

A tal proposito un aspetto interessante da indagare sarebbe l'effetto su BOP e sulla stabilità ossea post applicazione di CHX-XAN gel, all'interno dell'impianto prima del posizionamento del restauro protesico (Figg. 4-10 per gentile concessione prof. Magda Mensi).

Conclusioni

Il CHX-XAN gel è statuto dimostrato essere un prodotto ergonomico e sicuro con diversi campi di applicazione nel trattamento e prevenzione di alcune problematiche parodontali e peri-implantari.

Diversi lavori suggeriscono la strutturazione di trials clinici per valutare l'efficacia di CHX-XAN gel nei pazienti sani e con patologie sistemiche affetti da parodontite e peri-implantite per poterne meglio identificare le indicazioni applicative.

Bibliografia disponibile presso l'editore.

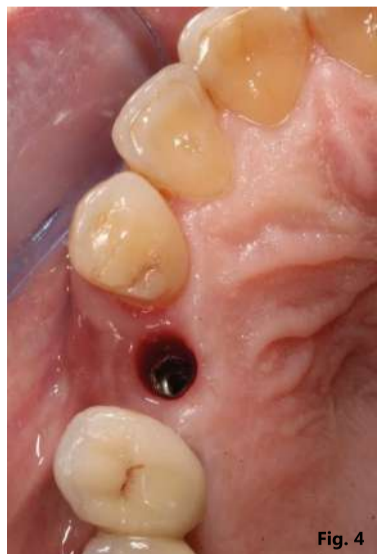

Fig. 4

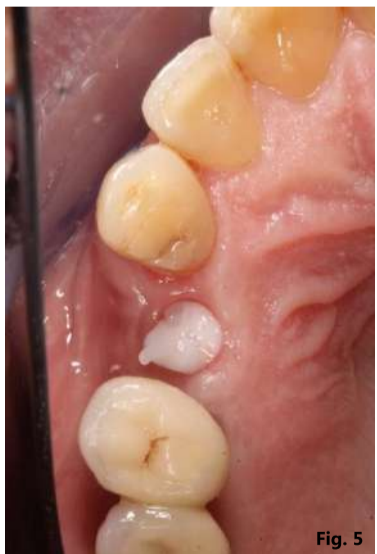

Fig. 5

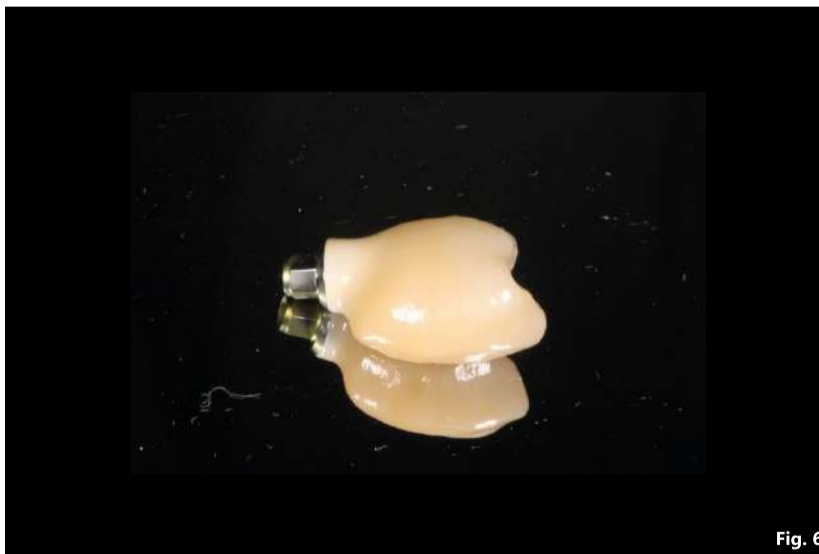

Fig. 6

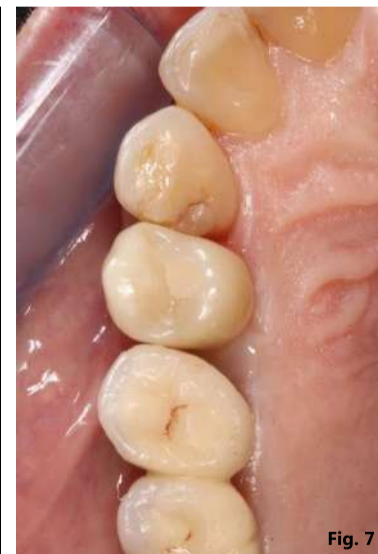

Fig. 7

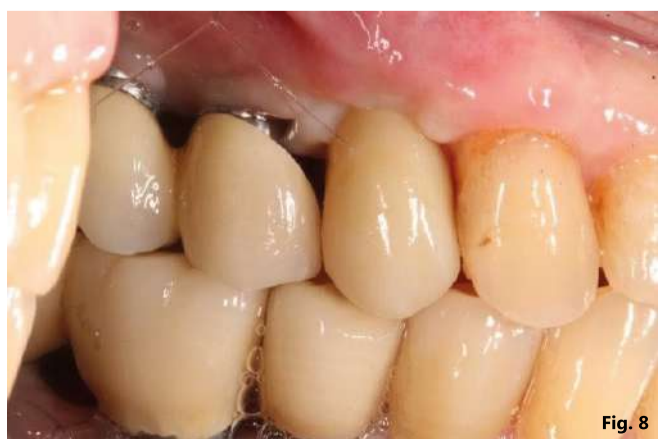

Fig. 8

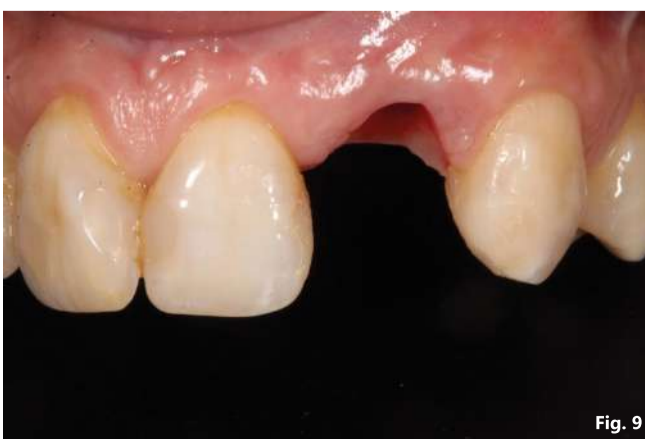

Fig. 9

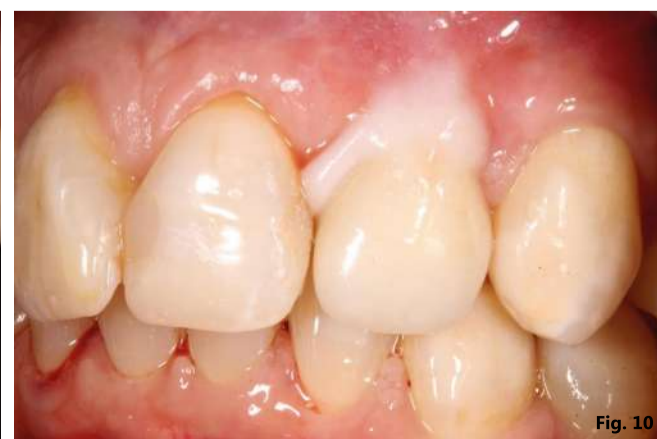

Fig. 10

La mia esperienza GBT

La testimonianza del dott. Mario Gisotti.

È un piacere presentare la testimonianza del dott. Mario Gisotti, rinomato Parodontologo e Implantologo, che ci illustrerà i numerosi benefici della terapia parodontale non chirurgica, con particolare enfasi sul protocollo Guided Biofilm Therapy (GBT). Questa testimonianza offre un'opportunità unica per esplorare un approccio rivoluzionario che sta trasformando la pratica clinica, offrendo risultati eccezionali e un'esperienza di cura ottimale per i pazienti.

Perché considera la terapia non chirurgica così importante?

La terapia Parodontale non Chirurgica è, a mio avviso, una delle terapie più cruciali non solo in Parodontologia, ma forse in tutta l'Odontoiatria. Ci sono molti motivi che lo sostengono, ma se dovessi riassumere solo uno, direi per ragioni epidemiologiche: attualmente, le malattie gengivali e parodontali sono tra le malattie più diffuse nel mondo. Nei paesi occidentali, i dati indicano che circa un adulto su tre presenta qualche forma di malattia parodontale e nelle forme più gravi, tale percentuale supera il 10%. Possiamo considerarla come un'epidemia silenziosa. Immaginiamo quale grande opportunità di cura e prevenzione avremmo tra le mani se questa terapia fosse

ben conosciuta ed applicata correttamente.

Quali protocolli utilizza durante le terapie non chirurgiche?

Prima di descrivere il mio approccio, vorrei sottolineare l'esistenza di linee guida molto chiare pubblicate dalla EFP (Federazione Europea di Parodontologia - efp.org) e adottate anche dalla SidP (sidp.it), che suddividono il trattamento della malattia in 4 fasi, di cui le prime due (e in parte la terza) rientrano nella terapia non chirurgica.

Nella mia pratica clinica quotidiana, nel primo stadio, insieme al team delle igieniste con cui collaboro, dedichiamo molto tempo al counseling e alla spiegazione dell'igiene orale domiciliare; successivamente, passiamo al PMPR (Professional Mechanical Plaque Re-



moval) attraverso una rimozione guidata della placca tramite il protocollo GBT.

Nel secondo stadio, che si concentra sulla strumentazione delle tasche, utilizziamo come principale tecnica la Full-Mouth Ultrasonic Debride-

ment con l'ausilio di strumenti sottili, come PIEZON PS (EMS), e una strumentazione meccanica manuale come rifinitura; nelle eventuali ristrutturazioni dei siti residui utilizziamo lo strumento PERIOFLOW (EMS).

Per leggere l'intero articolo, inquadrare il QR code nell'immagine oppure visitare la pagina <https://gbt-dental.com/Esperienza-GBT-Gisotti>.

EMS

BIOTECK

Un innovativo hydrogel collagenico per il trattamento delle tasche parodontali e perimplantari

H42 è un hydrogel collagenico in siringa creato da Bioteck che possiede funzione coadiuvante nel trattamento di tasche parodontali e perimplantari. La sua azione primaria è quella di sigillare la tasca adattandosi perfettamente alla sua geometria e di

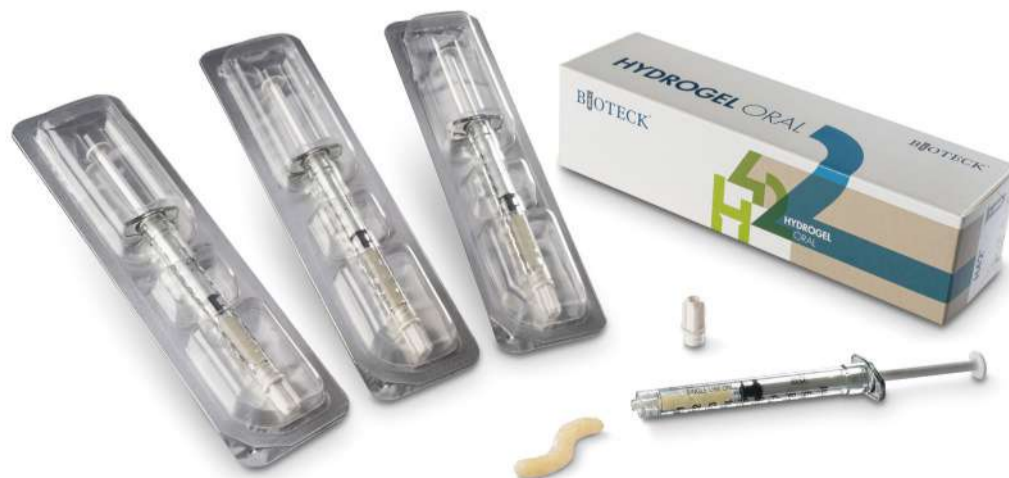impedire la ricolonizzazione batterica per 15-30 giorni, venendo poi riassorbito senza lasciare residui. Di origine biologica e privo di componenti aggressive, grazie alla sua componente collagenica che funge da substrato per la colonizzazione delle cel-

lule, H42 crea un ambiente favorevole alla guarigione naturale del tessuto del paziente. H42 nasce grazie ad Exur-Teck, un processo tecnologico innovativo unico, sviluppato da Bioteck, che permette di combinare componenti naturali, come il collagene di origine equina, a polimeri riassorbibili e a quantità ancillari di acido ascorbico con funzione viscomodulante. H42 può essere veicolato

attraverso un'ampia gamma di aghi (Gauge 22-27, foro multiplo, laterale o frontale) tra quelli più diffusi negli studi odontoiatrici, grazie alle sue peculiari caratteristiche di fluidità e consistenza. Il trattamento con H42 è minimamente invasivo. Viene eseguito dopo il debridement con strumentazione meccanica dell'elemento da trattare, sia esso un elemento dentale o un impianto. H42 è iniet-

tato nel sito mantenuto asciutto, partendo dal pavimento della tasca.

Bioteck spa
Via E. Fermi 49
36057 Arcugnano
0444 289366
www.bioteck.com



CORSO FAD 50 ECM



Edizione 2023

La salute della bocca nell'era del microbioma

Protocolli clinici per l'igiene orale

A cura di Annamaria Genovesi

PER INFORMAZIONI E ACQUISTO
Tueor Servizi | Tel. 011 311 06 75 | info@tueorservizi.it

Prevenzione odontoiatrica materno-infantile: lo stato dell'arte

Il primo congresso di prevenzione orale nato dalla collaborazione tra l'Istituto Stomatologico Italiano e l'Istituto Stomatologico Toscano.

La nuova "odontoiatrica pediatrica" è oggi chiamata "materno-infantile". Questo perché la prevenzione inizia nei primi 1000 giorni, intesi come il tempo che intercorre tra il concepimento e i primi 2 anni di vita del bambino. Si tratta di una finestra temporale fondamentale per l'instaurarsi di tutte quelle buone abitudini in grado di preservare il genoma del nascituro e condizionarne, in senso positivo o negativo, la salute negli anni successivi. Se da un lato la futura mamma deve essere educata fin da subito ad una corretta alimentazione ed igiene orale per se stessa e per il nascituro, dall'altro va sottolineata l'importanza di una prima visita odontoiatrica precoce (e perché no, neonatale) allo scopo di intercettare anomalie di sviluppo e funzione dell'apparato stomatognatico. Con la crescita la suzione non

nutritiva ed altre abitudini viziate devono essere disincentivate ma diventa anche fondamentale adottare tutte quelle misure in grado di prevenire la carie precoce dell'infanzia e le sue (non poche) complicanze, da una dieta povera di zuccheri semplici alle sigillature, passando per l'identificazione del livello individuale di rischio e un'adeguata fluroprofilassi. Tutto ciò presuppone un'efficiente comunicazione con i bambini e i loro caregiver, prerequisito fondamentale per portare a termine con successo le manovre preventive e terapeutiche, per fidelizzare il piccolo paziente e consegnarlo all'età adulta in perfetta salute.

Vi aspettiamo!

Prof.ssa Annamaria Genovesi
Dott. Luigi Paglia

SEDE CONGRESSUALE

Principino eventi

Principino Eventi
Viale Guglielmo Marconi, 130
55049 Viareggio (LU)

Il centro polifunzionale Principino eventi, ex Principe di Piemonte, è tornato a splendere grazie alla ristrutturazione del 2018, ritrovando l'antico fascino di uno dei più prestigiosi edifici storici della città.

Situata sul famosissimo litorale di Viareggio, l'eccezionale location si affaccia sul mare: centro congressi, ristorante e stabilimento

balneare lo rendono un centro polifunzionale unico nel suo genere. Ampi spazi, luce naturale e versatilità, sono ciò che caratterizza gli spazi interni di Principino Eventi.

A pochi passi da alcuni dei più prestigiosi hotel della Versilia, è facilmente raggiungibile dalla stazione di Viareggio e dall'aeroporto di Pisa.



Adv

PROGRAMMA

venerdì 27 ottobre 2023

9.00	APERTURA E BENVENUTO Istituto Stomatologico Italiano e Istituto Stomatologico Toscano	13.00	Workshop & lunch break
9.30	UGO COVANI Lectio magistralis La frenulectomia: child abuse o procedura preventodontica?	14.30	SILVIA FRIULI, LUCA PISONI Assunzione di zuccheri in eccesso: implicazioni orali e sistemiche
10.00	LUIGI PAGLIA I primi mille giorni per la salute orale che dura tutta la vita	15.00	GIUSEPPINA CAMPISI, VERA PANZARELLA Infezione orale da HPV in età pediatrica: stato dell'arte e sfide future
10.30	STEFANIA DE GIORGIO, RICCARDO AIUTO Prevenzione materno-infantile: quali sono i dubbi dei genitori e quali le risposte dei dentisti	15.30	ANDREA BUTERA I sistemi di profilassi per il mantenimento del paziente ortodontico: analisi traslazionale clinica e di laboratorio
11.00	Coffee break	16.00	Coffee break
11.30	MICHELA PAGLIA SARA COLOMBO Prevenzione ortodontica in età prescolare 0-71 mesi	16.30	MARZIA SEGU La diagnosi precoce delle apnee ostruttive nel paziente pedodontico
12.00	SARA ARCARI Approccio e sedazione cosciente nel piccolo paziente	17.00	SAVERIO COSOLA Stress ossidativo
12.30	SERGIO MORENA NICOLO CARUGO L'anestesia generale nel piccolo		

sabato 28 ottobre 2023

9.00	ANDREA BIANCHI Lectio magistralis Dalla Periomedecine alla prevenzione del cancro orale	12.00	GIACOMO OLDOINI Terapia pro attiva
9.30	MARIA GRAZIA CAGETTI Gestione dei difetti dei tessuti duri, congeniti o acquisiti	12.30	GIOVANNI SAMMARCO La saliva nella clinica del paziente cariologico ed eroso
10.00	GIAN MARIA FERRAZZANO Le sigillature: sono ancora una necessità	13.00	TAVOLA ROTONDA Prevenzione odontoiatrica materno-infantile: quali sono le certezze scientifiche, quali le conoscenze attuali della popolazione e come possiamo colmare questo gap?
10.30	ENRICA GIAMMARINARO L'evoluzione del microbiota nelle varie fasce di età		
11.00	Coffee break		
11.30	MATTEO BERETTA Comunicazione dinamica virtuale per il bimbo-famiglia:		

ISCRIVITI SUBITO

SEGRETERIA ORGANIZZATIVA
Tueor Servizi Srl
Tel. 011 311 06 75 | congressi@tueorservizi.it

DENTAL PREVENTION
1° CONGRESSO 2023

UN PROGETTO DI



PREVENZIONE ODONTOIATRICA MATERNO-INFANTILE: LO STATO DELL'ARTE

27/28 ottobre 2023

Principino Eventi - Viareggio



Scarica
la brochure

SEGRETERIA ORGANIZZATIVA
Tueor Servizi
Tel. 011 311 06 75 | congressi@tueorservizi.it