

DENTAL TRIBUNE

The World's Dental Newspaper · Édition Française


DÉCEMBRE 2011 – VOL. 3, No. 12 · 1 €

www.dental-tribune.fr

MES INDISPENSABLES : LA VISTASCAN MINI ?

Compacte et multi – fonction,
la sélection de la rédaction...
Pourquoi ceux qui l'ont testée ne
peuvent plus s'en passer

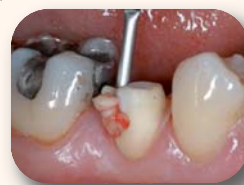► Page 3



CAS CLINIQUE : TRAXODENT

Ou comment avoir des limites bien
définies dans tous les cas de
préparation de bridge et
couronne... Itena vous facilite la
tâche au quotidien.

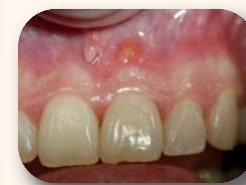► Pages 4 & 5



SPÉCIAL PÉDODONTIE : CAS CLINIQUE (SFE)

Traitement des dents immatures
nécrosées suite à un choc ...
Que faire ? Technique classique
d'apexification ou technique du
« bouchon apical » ?

► Pages 14 & 15



DENTAL TRIBUNE

P1ÀP8

Édito du Dr Bury P1
Actus produits – NTi P2
Mes Indispensables – VistaScan Mini P3
Cas Clinique – Traxodent P4 & P5
L'œil sur eux – Planmecca P6
Comparatif –
autoclave instruments rotatifs P7

SPÉCIAL ODONTOLOGIE PÉDIATRIQUE

P9 À P16

Planète dentaire P9 & P10
Actus produit P11
Pas à Pas – Face Former P13
Cas Clinique – SFE P14 & P15

LASER TRIBUNE

P17 À P24

Planète Laser P17 & P18
Cas Clinique – Dr Berrebi P19 à 21
Cas Clinique – Dr Reyhanian P22 & 23

ESTHÉTIQUE TRIBUNE SPÉCIAL ACIDE HYALURONIQUE

P25 À P32

Interview EXCLUSIVE Dr Couzinou P25
Biologie –
Molécule Acide hyaluronique P26 & P27
Juridique – Dr Salama P28
Pas à Pas – Dr Zbili P30 & 31

Encarts jetés :
Vitale DENTAIRE et SFE

DENTAL TRIBUNE
The World's Dental Newspaper · Édition Française

Une publication de la
Société Dental Tribune International
Société de presse au capital de 116.350 Euros
HRB : 19276

DIRECTION FRANCE
Dental Tribune France
78 Chemin du loup
31100 Toulouse
France
Tel : 09 81 97 40 45

DIRECTEUR DE PUBLICATION :
Torsten OEMUS

DIRECTRICE ADJOINTE DE PUBLICATION ET PUBLICITÉ :
Nadia FOURNOLS
n.fournols@dental-tribune.com
Tel : 06 650 777 24

RÉDACTEUR EN CHEF :
Dr Laurence BURY
l.bury@dental-tribune.com

COORDINATRICE :
Nathalie SCHÜLLER
n.schueller@dental-tribune.com

MAQUETTE :
Matthias ABICHT
m.abicht@dental-tribune.com

SERVICE GÉNÉRAUX :
Nadine PARCZYK
n.parczyk@dental-tribune.com

DEMANDE D'ABONNEMENT ET SERVICE DES LECTEURS :
Dental Tribune France
78 Chemin du loup
31100 Toulouse
abonnement@dental-tribune.com
Abonnement annuel: 10 euros (10 numéros)
Prix de vente au numéro: 1 euro

IMPRIMERIE :
Dierichs Druck+Media GmbH
Frankfurter Str. 168
34121 Kassel – Allemagne

DÉPOT LÉGAL : JUILLET 2011
Commission paritaire : 0212T90301
ISSN : 2105-1364

Cette publication comporte trois cahiers.

ÉDITO

Tout arrive !

Des traumatismes aux petits bobos quotidiens, nous praticiens sommes confrontés régulièrement dans nos cabinets aux parents inquiets, qu'il faut souvent rassurer autant que les enfants. Ce **spécial pédodontie**, au travers de connaissances pointues livrées par la Société Française d'Endodontie, vous permet, sans pour autant être spécialiste, d'obtenir les réponses les plus actuelles et appropriées à une problématique somme toute courante : l'atteinte pulpaire de la dent de 6 ans.

En pédodontie aussi, le laser, technologie du futur, peut avoir toute son utilité : traitement carieux, aseptie...

Dans **LASER TRIBUNE**, vous découvrirez comment, chez les plus grands, pour pourrez pratiquer l'éclaircissement tant souhaité par une patientèle en quête d'un sourire éclatant pour les fêtes et son action sur les poches parodontales.

L'acquisition de lasers trouve un intérêt croissant auprès des confrères. Les facultés ne s'y trompent pas, des programmes d'enseignement sont en train de se mettre en place. Le laser n'est indispensable pour aucun acte dentaire, mais il apporte tellement (atraumatique, préservation des tissus...) à ceux qui savent maîtriser *la bête*.

Enfin je vous propose, dans **ESTHÉTIQUE TRIBUNE**, un dossier complet sur l'acide hyaluronique. Il comprend une interview EXCLUSIVE sur le sujet du Président du Conseil de l'Ordre, Dr Couzinou, et pour une meilleure compréhension, le détail de cette fameuse molécule, les marques en présence, vos obligations juridiques et un pas à pas du Dr Zbili, pour démarrer vos premiers cas cliniques sereinement.

Les canons esthétiques ont toujours existé, quelle que soit l'époque ou la civilisation. Les sociétés dites « traditionnelles » se sont initiées à modeler le

corps humain, et plus particulièrement la sphère oro-faciale, comme objet d'art, lui faisant alors subir déformations et mutilations. En effet, à travers le monde et les civilisations, les dents ont été ou sont encore taillées, limées, incrustées, teintées, recouvertes, avulsées ou déplacées. Les lèvres et les gencives sont également sollicitées. Certaines ethnies les tatouent, les perforent ou les étirent.

Aujourd'hui, les améliorations techniques sans équivoque, l'évolution grandissante des connaissances et les compétences acquises ont significativement transformé le métier de « chirurgien-dentiste ». À tous

ceux qui objectent à notre capacité à réaliser de la médecine dentaire esthétique, nous pouvons rétorquer que c'est notre travail depuis la nuit des temps.

Mais les critères de beauté sont ambigus. La mode peut améliorer ou contredire ce qui fait une personnalité. Chez les êtres humains, les dents apparaissent dans le sourire lorsque les lèvres les découvrent. Agir avec tact et mesure est primordial. Ne pas transformer nos patients en « femmes à plateaux », sous prétexte de ressembler à des stars de cinéma, relève de notre devoir.



Dr Laurence Bury

Abonnez-vous!

ISSN 1616-6245 Vol. 1 - Issue 1/2011

laser

international magazine of laser dentistry

1 2011 édition française

- cas clinique**
Traitement de l'hyperpigmentation gingivale à des fins esthétiques en utilisant la diode laser
- technologie**
Technologie améliorée pour la détection des caries et des options de traitement
- recherche**
Désoperculation d'implant avec un laser Er:YAG (= 2940 nm)

dti] Dental Tribune International


4 numéros par an pour 56 €

Connectez-vous sur www.dental-tribune.com



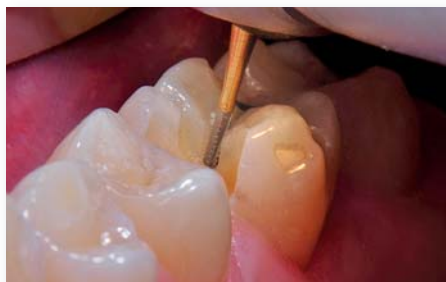
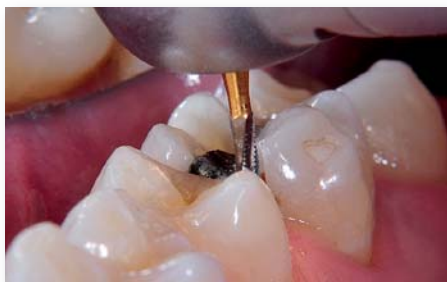
NOTRE QUALITÉ – VOTRE SUCCÈS !



MF-Cut

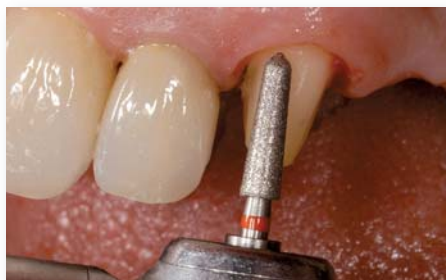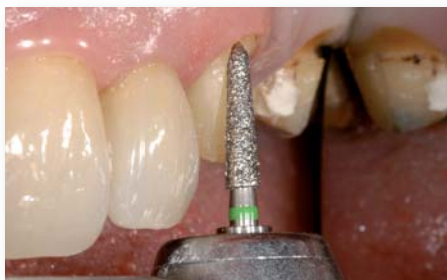Les instruments tranchants multifonctions super-agressifs



- coupe rapide des couronnes en métal
- élimination rapide de l'amalgame et des obturations en composite
- opération efficace et rapide possible

EC-2011 Easy Chamfer

Préparation de moulure concave optimale



- soutien du mouvement avec pointe guidage
- aucun risque de dommages aux gencives
- réduction significative du temps de préparation
- la forme torpille permet une préparation adéquate pour le scanner CFAO

NTI-Kahla GmbH • Rotary Dental Instruments

Im Camisch 3, D-07768 Kahla/Germany
e-mail: nti@nti.de • www.nti.de

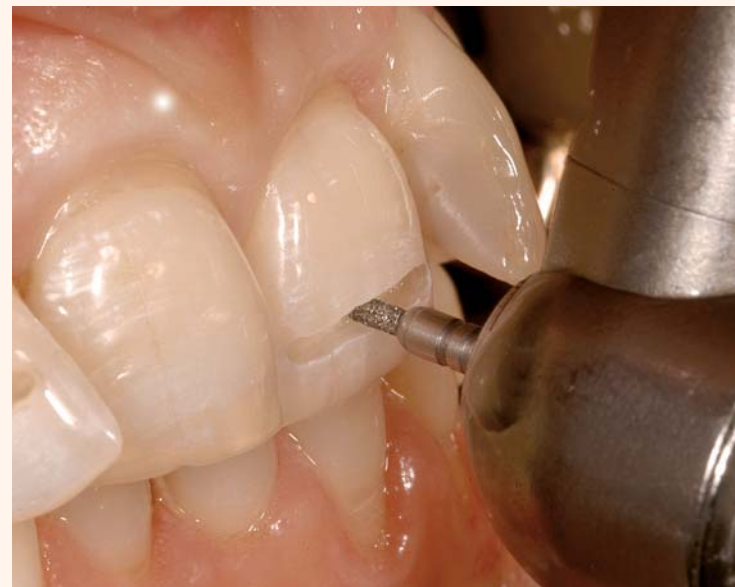NTI, des fraises pour tous les goûts

Instruments MADC selon le Dr Mark J Caldwell

Les éléments prothétiques tout céramique, ou ceux produits par CFAO, exigent un soin particulier en ce qui concerne la préparation clinique. La réussite d'une restauration dépend fortement du

satisfaites de manière sûre et rapide. Quatre instruments permettent de déterminer des profondeurs de préparation de 0,6, 1,0, 1,5 et 2,0.

Les instruments MADC sont dotés, selon la profondeur, d'une



respect d'une épaisseur minimale des parois de la restauration (Teamwork 6/2007 ; Dr Frankenberger et al.).

Avec les instruments diamantés « Caldwell » (selon le Dr Mark J Caldwell), ces conditions peuvent être

marque circulaire correspondante. Ainsi, même en place dans le présentoir, ils sont parfaitement identifiables. Avec ces instruments, toutes les préparations à réaliser sont systématiquement à la profondeur nécessaire.

La prophylaxie globale de NTI-Kahla GmbH

Ces brochettes sont spécialisées pour une finition prophylactique parfaite.

Avec trois degrés de dureté, on procède ainsi à une élimination ciblée des dépôts de tartre chez tout patient.

Les brochettes et polissoirs durs sont destinés pour les dépôts et le tartre coriacés.

La dureté moyenne des instruments permet d'obtenir des résultats parfaits pour les situations du type standard.

Les brochettes et polissoirs doux œuvrent de manière très peu agressive.

Ils simplifient la prophylaxie chez les patients sensibles et assurent un nettoyage en douceur pour des dents et des gencives déjà affaiblies.

Les instruments sont disponibles en tant qu'instruments déjà montés, en versions Snap-on et Screw-Type. Ceci permet une utilisation individualisée.



La radio numérique en toute simplicité

VistaScan Mini / Dürr Dental

Passer du film radiographique argentique à l'écran à mémoire numérique ?

Rien n'est plus simple ! Le déroulement de la radiographie ne change pas, mais le diagnostic s'affine grâce à une détection optimale des détails et à un logiciel d'assistance judicieusement conçu. En effet, les écrans au phosphore à mémoire ressemblent étonnamment aux films radios habituellement utilisés. Fins et flexibles, ils sont agréables pour le patient et ont une longue durée de vie grâce à leur revêtement spécial. Aucun fil de capteur ne les relie à un ordinateur. Tout se fait ensuite par l'introduction du film dans le VistaScan Mini. Cet appareil compact est particulièrement simple à utiliser et ne prend que très peu de place, sa taille se rapprochant de celle d'une mini-chaîne stéréo, il peut donc être placé dans la salle de soins du cabinet. L'avantage : radiographie et numérisation peuvent se faire à proximité directe du fauteuil. Les écrans à mémoire réutilisables existent dans tous les formats intra-oraux. Ils se manipulent plus facilement que les capteurs, se lisent en quelques secondes et offrent une qualité exceptionnelle. Grâce à une détection de détails de 22 paires de lignes/mm, cette résolution d'images est supérieure à celle des films de radiographie conventionnels, et permet ainsi par exemple la visualisation d'une lime ISO-06 sur la radiographie.

L'écran à mémoire fin et souple est placé dans la bouche à l'intérieur d'une pochette de protection, puis exposé. Ce système permet l'utilisation des angulateurs, en option avec les supports d'écrans à mémoire de Dürr Dental (Fig. 1). Après une désinfection (Fig. 2), l'écran à mémoire est retiré de la pochette et placé dans le scanner à l'endroit réservé à cet effet (Fig. 3). Après quelques secondes, l'image s'affiche au moniteur, alors que l'effacement des données d'image a déjà débuté sur l'écran à mémoire (Fig. 4). L'écran à mémoire est éjecté du VistaScan Mini et peut être utilisé pour la prochaine radiographie – et ce plusieurs milliers de fois, grâce à son revêtement spécifique. Grâce à l'écran, le dentiste et ses assistants ont continuellement sous les yeux les principales données de radiographie, telles que le nom du patient et les données d'image.

Via Ethernet ou USB, le VistaScan Mini peut être intégré facilement dans tous les systèmes informatiques. L'équipe l'exploite avec le logiciel d'imagerie DBSWIN ou alternativement avec tout logiciel de radiographie courant déjà disponible.

D'ici peu le VistaScan tournera en version Macintosh et ce sans l'intermédiaire d'un PC comme chez ses concurrents. Pour les utilisateurs Mac, c'est une grande première attendue depuis des années.



Fig. 1

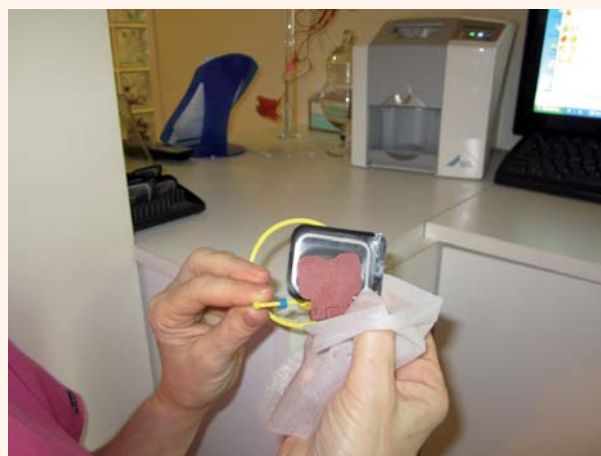

Fig. 2



Fig. 3




Fig. 4

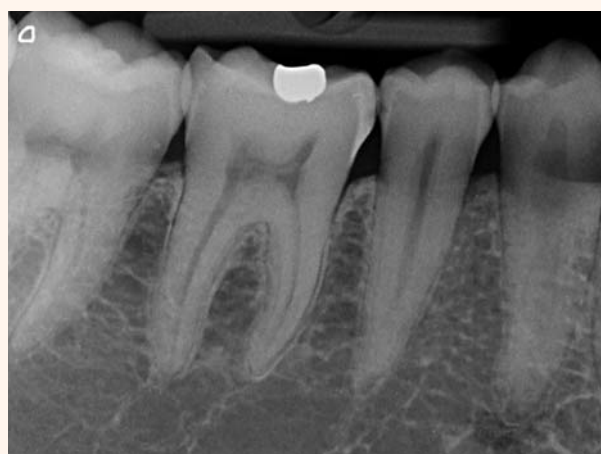

Fig. 5 : Les caries ne pourront plus se cacher, les films n°2 ont été utilisés.

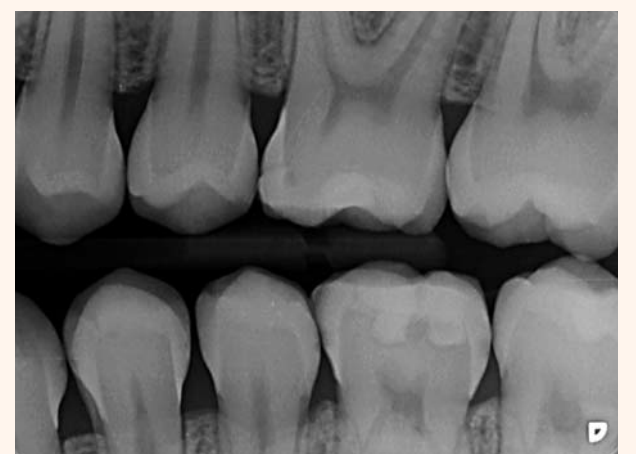


Fig. 6 : Bite wing.

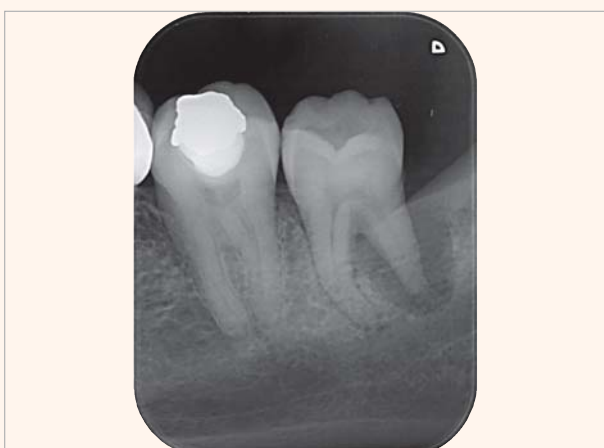

Fig. 7 : Abscès péri apical.

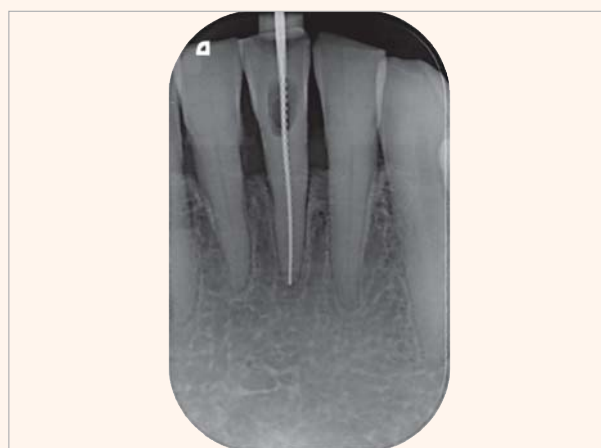

Fig. 8 : Traitement canalair sur une incisive inférieure, le film n°0 a été utilisé.

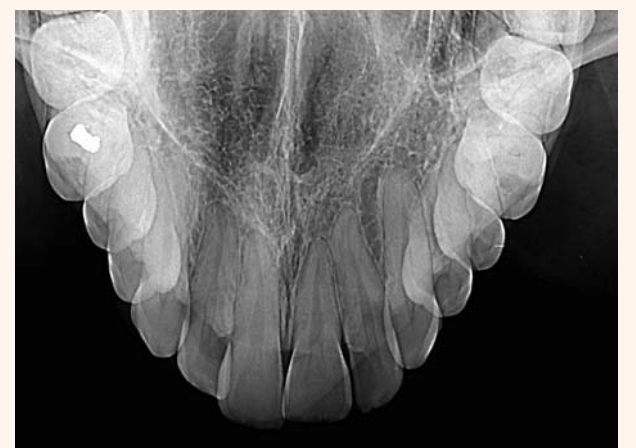

Fig. 9 : Cliché occlusal avec un film n°4.

Hémostase simple et efficace dans le cadre de la préparation de bridges et de couronnes

La préparation de limites bien définies, ayant la bonne profondeur et une position adéquate, est un défi quotidien important dans la dentisterie prothétique fixe. Toutefois, une fois que ces limites ont été créées, leur enregistrement avec une empreinte peut être tout aussi difficile.

Une étude dirigée par Gordon Christensen et publiée dans le *Journal of the American Dental Association* a signalé que le problème le plus fréquemment rencontré par les prothésistes était la qualité très médiocre des empreintes. Des études ultérieures ont fait apparaître que la prévalence d'empreintes de qualité très médiocre pour les procédures de dentisterie prothétique fixe était répandue et posait un problème important. Il existe un grand nombre de facteurs d'imprécision dans la réalisation des empreintes ; toutefois, le problème le plus souvent signalé semble avoir un

rapport avec la précision de l'enregistrement des limites marginales de préparation.

Les limites d'une préparation de couronne peuvent être difficiles à enregistrer dans une empreinte du fait de la rétraction inadéquate des tissus mous, ou du fait d'humidité ou de mauvais contrôle du saignement. On utilisait de préférence traditionnellement des fils de rétraction pour obtenir la rétraction des tissus ainsi qu'une hémostase. Une étude couvrant plus de 1200 membres de l'American College of Prosthodontists (tous spécialisés en dentisterie prothétique) a fait apparaître que 98 % d'entre eux utilisaient des fils de rétraction. Parmi ces derniers, 81 % les trempaient d'abord dans une solution hémostatique, et parmi ceux-ci 55 % utilisaient un chlorure d'aluminium.

Pour bien placer le fil de rétraction, il faut le mettre en place en début de préparation et

bien au fond du sulcus gingival. Des fils plus fins, tressés, sont plus faciles à poser, ceci implique aussi qu'il faut utiliser des instruments de mise en place très fins. Le fil doit rétracter le tissu horizontalement, pas le déplacer verticalement. Le praticien doit avoir une certaine pratique pour pouvoir tourner et enrouler le fil au fur et à mesure qu'il pénètre dans le sulcus, le cordon doit par ailleurs rester dans le sulcus pendant plus de 10 minutes pour obtenir une rétraction efficace et un contrôle hémostatique.

Ce processus compliqué et long a permis l'introduction et l'adoption de techniques alternatives sans fil de rétraction. Le polyvinyle siloxane expansé ainsi que les pâtes à base de kaolin ont été introduits sur le marché en promettant des rétractions plus rapides, plus faciles et plus efficaces. Une étude récente a même laissé penser que ces matériaux peuvent être plus efficaces à utiliser, car ils ont beaucoup moins tendance à stimuler le saignement dans le sulcus gingival, que ce soit durant la pose ou immédiatement après leur retrait, que le fil de rétraction.

L'observation clinique suivante décrit l'utilisation d'un nouveau matériau, le Traxo-

dent du laboratoire Itena. Le Traxodent est une pâte à base d'argile qui contient 15 % de chlorure d'aluminium. La pâte est extrudée directement dans le sulcus à la seringue comme méthode alternative à une solution hémostatique distincte et un fil de rétraction. Elle peut être utilisée pour l'hémostase, ou en combinaison avec des cotons de rétraction (RetraCap d'Itena) si l'on désire obtenir une rétraction gingivale plus importante. Il est conseillé de laisser la pâte en place pendant deux minutes avant de la rincer.

Le patient présentait des symptômes associés à des caries importantes dans la partie distale de la deuxième prémolaire inférieure

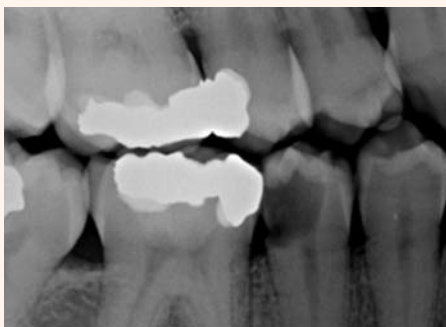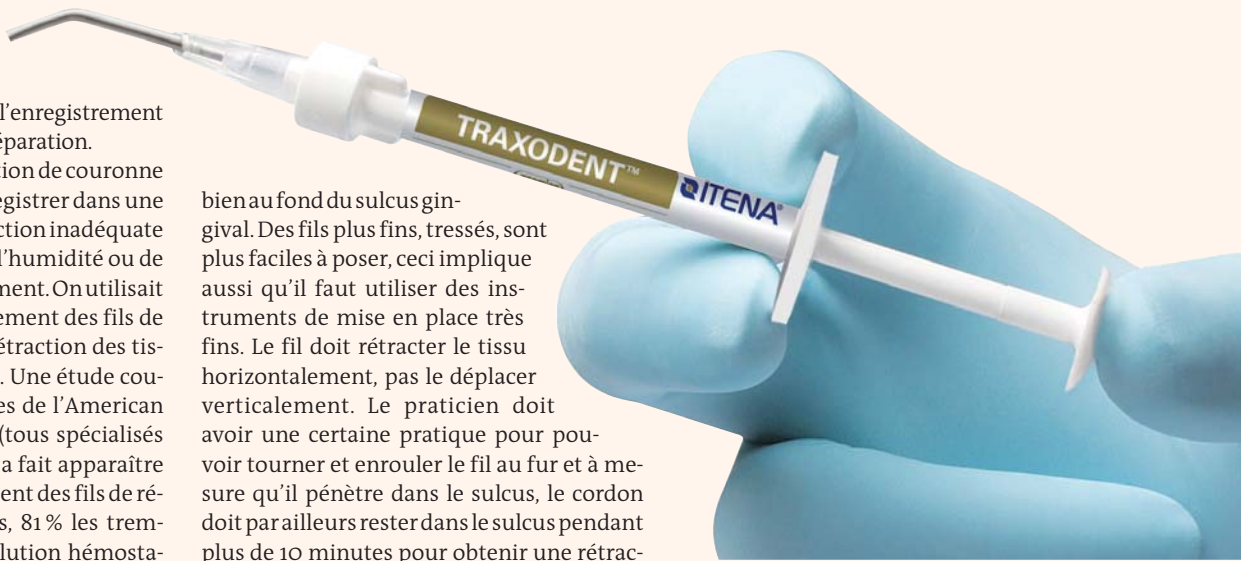


Fig. 1

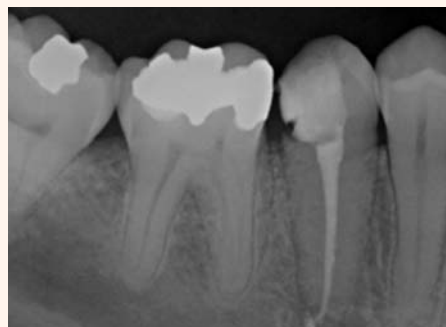

Fig. 2

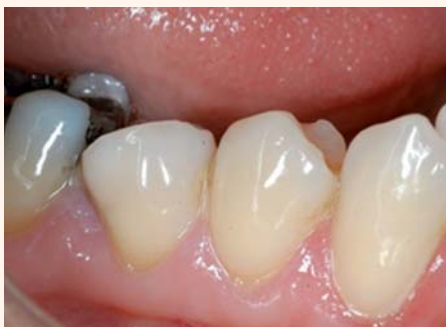

Fig. 3

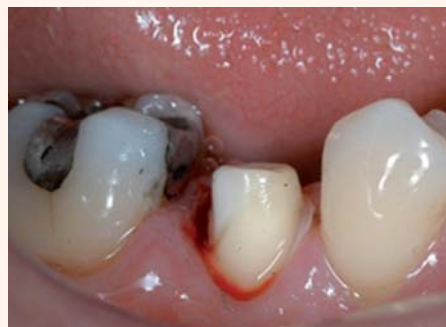

Fig. 4

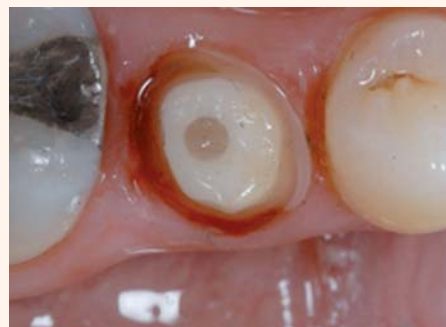

Fig. 5

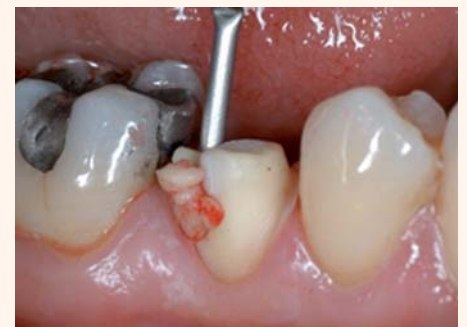

Fig. 6

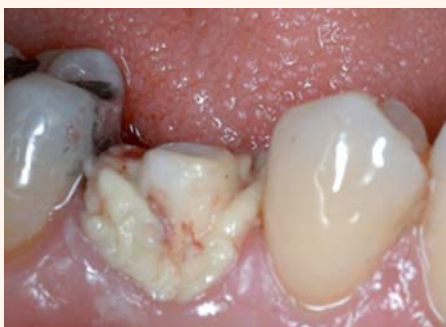

Fig. 7

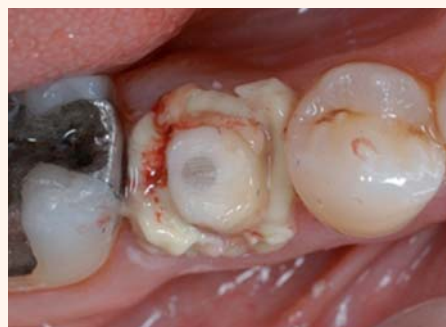

Fig. 8

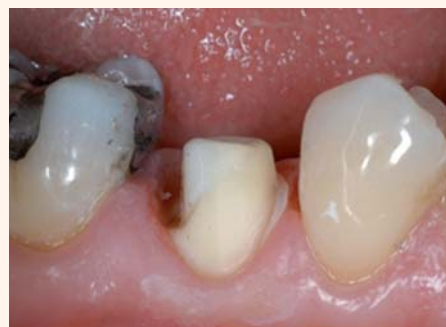

Fig. 9

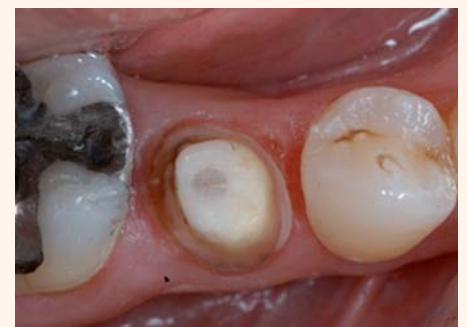

Fig. 10

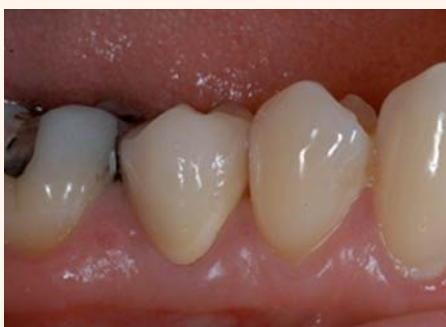

Fig. 11

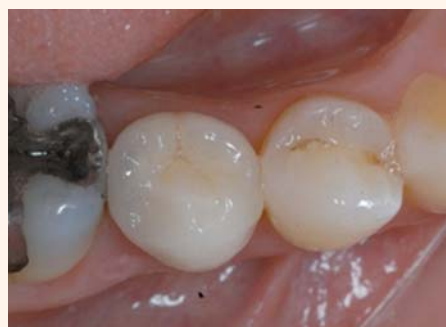

Fig. 12

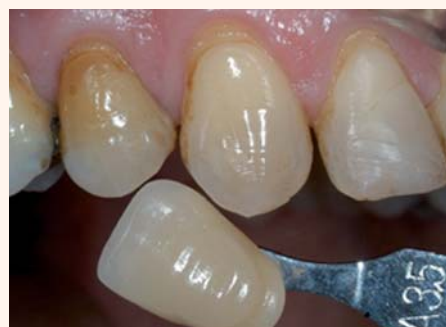

Fig. 13

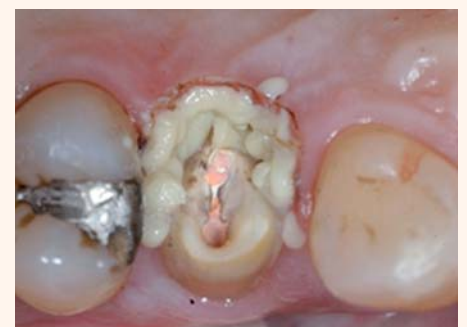

Fig. 14

droite (n° 45). Le patient a été adressé à un collègue endodontiste et la n° 45 a reçu ensuite un traitement radiculaire (Figures 1 à 3).

Après un traitement du canal, la dent a été restaurée avec une reconstitution corono-radiculaire puis préparée pour une couronne Lava zircone. L'étendue des caries signifie

que la limite distale se situait très profondément et dans une position sous-gingivale. Ceci a provoqué un saignement important pendant l'éviction gingivale avec la fraise (Figures 4 et 5).

Une hémostase efficace était nécessaire et Traxodent a été injecté directement à la seringue dans le sulcus gingival et laissé en place pendant deux minutes (Figures 6-8). Il a ensuite été rincé et l'on a constaté que le saignement avait cessé (Figures 9 et 10). Un fil de rétraction a alors été posé et l'empreinte prise.

Environ quatre semaines plus tard, le patient est revenu pour la mise en place de la couronne définitive. Lors de ce rendez-vous, on a constaté que la guérison des tissus mous était bien avancée, sans inflam-

mation résiduelle et sans récession gingivale. La couronne a été ajustée et installée à sa place et la procédure a été exécutée dans un environnement gingival sain (Figures 11 et 12).

L'auteur a trouvé ce matériau incontournable dans des situations de saignements gingivaux excessifs. En particulier, dans le cas de limites sous-gingivales ou lors d'électrochirurgie, j'ai constaté que Traxodent fonctionne très rapidement et efficacement pour contrôler les saignements.

Les six images suivantes (Figures 13-18) montrent une première prémolaire supérieure droite (n°14) qui a perdu son cuspide palatine du fait d'une fracture, presque 3 mm en dessous de la ligne gingivale. Une combi-

naison d'électrochirurgie et de préparation dentaire a provoqué un saignement important qui a ensuite été stoppé par l'application de Traxodent pendant deux minutes. Après avoir rincé le Traxodent, la surface du tissu propre et sèche a alors facilité la prise d'une empreinte précise pour la réalisation d'un inlay-core. La couronne finale a ensuite été fabriquée et scellée.

Remerciements

Je voudrais remercier les équipes de Prestige Milling Services et Slater Dental Studio pour l'excellence de leurs compétences techniques qui ont permis la réussite de la restauration de ces deux cas difficiles.

Dr Michael N Mandikos

Spécialiste diplômé en dentisterie prothétique.

Il a obtenu le diplôme de Bachelor of Dental Science avec mention de l'Université du Queensland, et a suivi un programme de résident à l'Université de New York à Buffalo (USA), en obtenant son diplôme avec un certificat en dentisterie prothétique et un Master en biomatériaux. Sa thèse a porté sur les matériaux en résine composite et il a publié plusieurs articles dans des journaux australiens et internationaux sur des sujets cliniques et portant sur des matériaux dentaires.

Le Dr Mandikos est membre du Royal Australasian College of Dental Surgeons et un dentiste prothétique visiteur de l'Université de la Queensland Dental School et de la Royal Australian Air Force. C'est un réviseur de l'Australian Dental Journal, Quintessence International and Clinica, ainsi qu'un évaluateur de produit pour plusieurs sociétés dentaires.

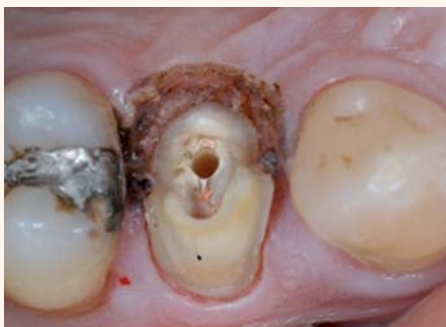

Fig. 15

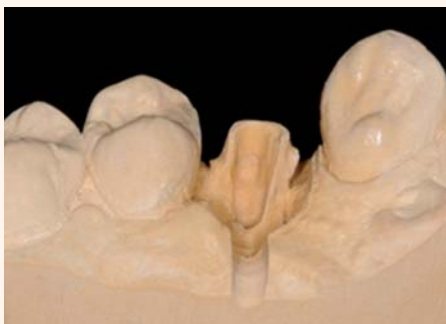

Fig. 16

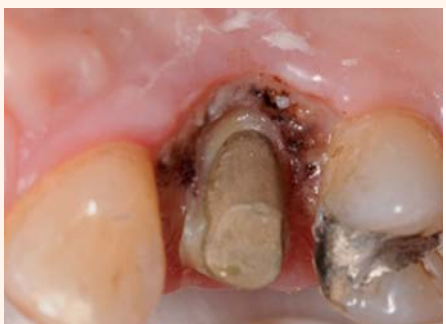

Fig. 17

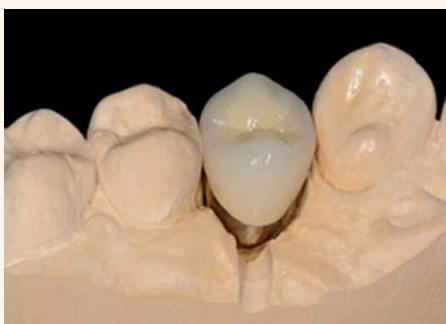

Fig. 18

EMS-SWISSQUALITY.COM

EMS⁺
ELECTRO MEDICAL SYSTEMS

PS - UN SEUL SUFFIT

EMS SWISS INSTRUMENT PERIO SLIM :
LE PS INDICÉ DANS LA PLUPART
DES PROCÉDURES DE DÉTARTRAGE

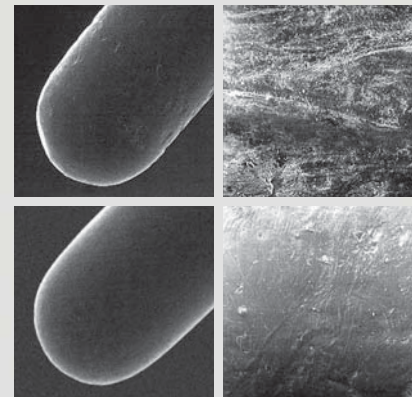
Polyvalence, précision suisse irréprochable et « meilleur accès interproximal et sous-gingival » (CRA - Clinical Research Association, États-Unis) : fort de ces qualités et distinctions, cet instrument indiqué dans 90 % des procédures de détartrage s'élève au rang d'icône parmi les instruments à ultrasons.



L'instrument PS bénéficie d'une conception totalement inédite, fruit de l'ingéniosité de l'inventeur de la méthode Originale Piezon. Cet instru-

ment à nul autre pareil est le résultat d'une démarche constante de perfectionnement. Associé à la pièce à main Originale Piezon, il assure au patient un traitement pratiquement indolore.

Les résultats obtenus et l'instrument lui-même se démarquent très nettement de la concurrence : seul un instrument doté d'une surface parfaitement lisse permet d'obtenir des surfaces dentaires elles aussi parfaitement lisses.



> Instrument à ultrasons générique comparé à l'EMS Swiss Instrument PS

> Surface dentaire traitée avec l'instrument X comparée à une surface dentaire traitée avec la méthode Originale Piezon et l'EMS Swiss Instrument PS

La gamme EMS Swiss Instruments est la gamme d'instruments à ultrasons la plus copiée au monde. On peut certes y voir une reconnaissance de ses qualités, mais cette tendance recèle avant tout des risques, car seul l'original tient ses promesses : des résultats de traitement irréprochables et une durée de vie accrue grâce à l'exploitation optimale de la méthode Originale Piezon.

> Rendez-vous sur le stand EMS T07 niveau 1 de l'ADF ou à l'adresse www.the-PS-survey.com, répondez à quelques questions sur le thème de la prophylaxie et gagnez un insert PS d'une valeur de 118 EUR TTC. Vous pourrez ainsi le tester dans votre cabinet et découvrir par vous-même pourquoi, dans la majorité des procédures de détartrage, un PS suffit.

Récompense pour les 2000 premiers participants. Tous les chirurgiens-dentistes exerçant en libéral en France sont invités à participer. Une seule participation par personne et cabinet. Date limite de participation : 31 mars 2012.

GAGNEZ
1 INSERT
PS



Les maîtres scandinaves de la dentisterie

PLANMECA – par Daniel Zimmermann, DTI

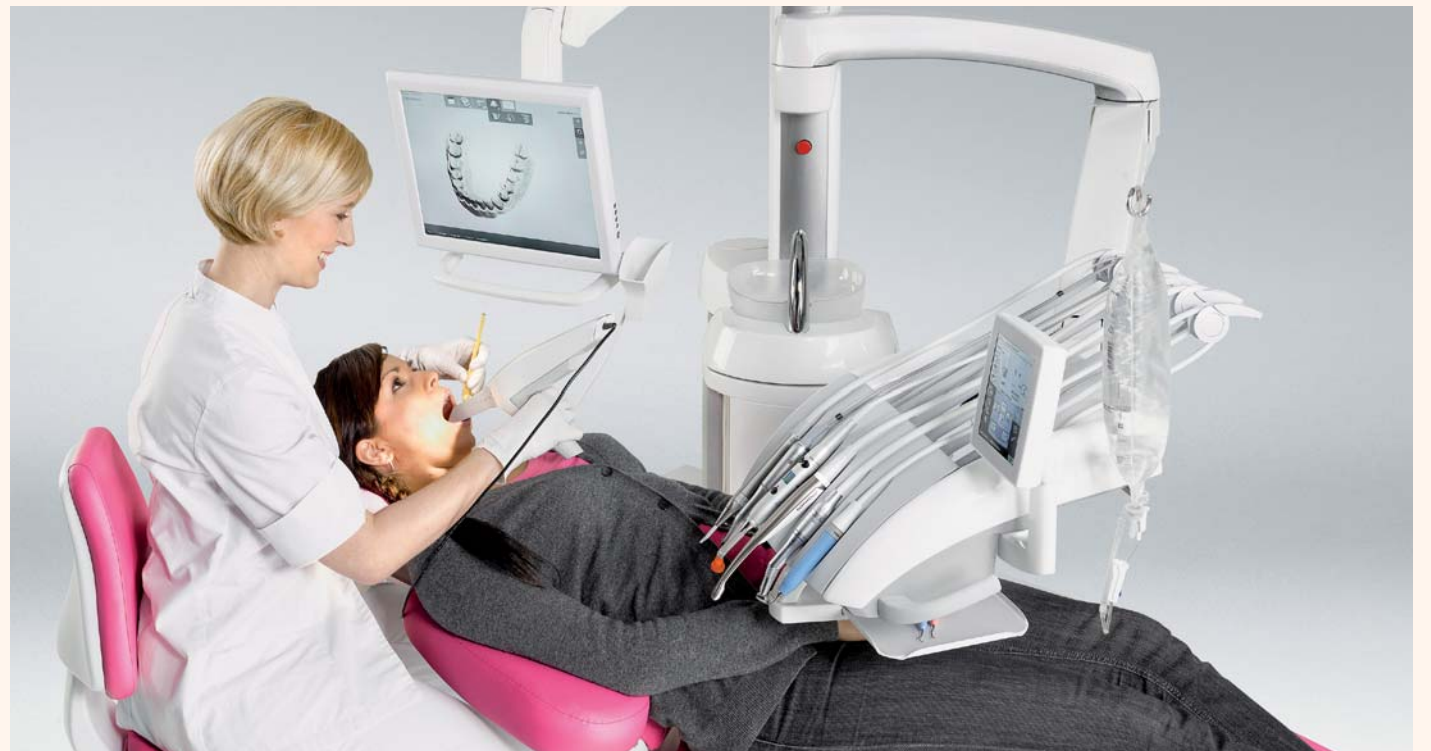HELSINKI, Finlande/LEIPZIG, Allemagne. Être une compagnie socialement responsable avec une vision claire est une chose. Être leader du commerce pendant plus de 40 années en est une autre. Le fabricant dentaire finlandais Planmeca semble se ranger dans les deux catégories.

Établie au début des années 70, quand l'informatique promettait d'ouvrir un nouveau monde dans le design industriel, la compagnie a été la première à incorporer des microprocesseurs dans ses unités dentaires. Depuis lors, cette idée a engendré une nouvelle ère pour la technologie de l'équipement dentaire et a fixé la norme pour l'industrie entière, pour les décennies à venir.

De ce fait, on pourrait limiter les compétences de Planmeca aux seules unités de soins dentaires, comme Compact i, lisse et ergonomique, ou leur produit phare le Sovereign. Mais au fil des ans l'entreprise s'est également régulièrement lancée dans un certain nombre de systèmes de radiographie dentaire et de logiciels d'imagerie qui sont devenus des noms familiers sur le marché, non seulement dans les cabinets dentaires du monde entier, mais aussi dans des lieux improbables comme des bases militaires américaines. Globalement, le Groupe Planmeca, avec ses six partenaires, génère un chiffre d'affaires de 700 M € dans le monde (selon ses propres estimations), un chiffre qui les met facilement à égalité avec les autres géants de l'industrie dentaire, comme Sirona Dental Systems ou KaVo.

Il peut sembler inhabituel que tous ces succès aient été générés et continuent de l'être dans le site plutôt anodin d'Herttoniemi, un vieux quartier industriel, à dix kilomètres à l'est du centre de la ville d'Helsinki. Là, la compagnie a récemment terminé l'expansion de ses locaux de plus d'un tiers, jusqu'à presque 50 000 mètres carrés, un domaine si important qu'il pourrait accueillir maintenant plus de sept terrains de football. En dehors des bureaux administratifs, la nouvelle façade en verre brillant, qui reflète le ciel bleu nordique les journées ensoleillées, masque le bourdonnement des installations de production et un entrepôt entièrement automatisé avec des chariots élévateurs robotisés au rez-de-chaussée.

« La planification de la construction a commencé seulement en avril de l'année dernière,



Le scanner Planmeca PlanScan s'utilise en combinaison avec le fauteuil dentaire Sovereign (photo promotionnelle).

et malgré les conditions hivernales très rudes, la construction a respecté le calendrier prévu », a déclaré Heikki Kyöstila, président et propriétaire, considérant les derniers 18 mois écoulés. « Avec le nouveau site de production, nous pouvons répondre à une demande accrue de façon plus efficace ».

Le Finnois, âgé de 65 ans et golfeur passionné, qui a fondé Planmeca en 1971 comme une petite entreprise d'importation et est resté son président et celui de sa filiale de matériel médical, Planmed, envisage un avenir brillant pour son entreprise, surtout au vu du nombre de nouveaux produits lancés à l'IDS de Cologne, en Allemagne, cette année. La pièce maîtresse récente du marché est son concept d'Intégration Numérique Perfection, qui, selon Planmeca, offre un moyen révolutionnaire de combinaison des données collectées à partir de différents appareils d'imagerie 3D pour offrir aux chirurgiens-dentistes des connaissances cliniques plus détaillées dans la phase préopératoire.

Côté matériel, les professionnels de soins dentaires ont récemment vu le lancement de


deux nouvelles versions de l'unité du cone beam Planmeca 3D ProMax qui offre maintenant un choix étendu de tailles de volumes 3D, allant de 34 x 42 mm à 16 x 16 cm, et sont livrées avec une unité de balayage du visage en 3D intégrée, appelée ProFace, qui permet aux cliniciens de capturer une photo réaliste en 3D du visage du patient, tant en mode autonome qu'en combinaison avec la tomodynamétrie. Selon le vice-président de l'imagerie numérique, Helianna Puhlin-Nurminen, le système ne réduit pas seulement l'exposition des patients aux rayonnements, mais assure également des résultats cliniques et esthétiques améliorés.

En outre, les données des surface intra-orales peuvent désormais être intégrées dans des unités dentaires avec le nouveau scanner Planmeca PlanScan, disponible en version chariot mobile et avec une connectivité ouverte, qui a été conçu pour permettre aux dentistes de saisir les situations intra-orales complètes d'un patient et de les enregistrer comme un modèle 3-D, pour la conception immédiate sans avoir besoin de fabriquer de modèle physique.

Tout cela est rassemblé dans le logiciel Romexis, qui a récemment été étendu avec une application stand-alone pour les appareils iPhone et iPad afin que les cliniciens accèdent et partagent des images en 2-D et 3-D via les réseaux mobiles dans le monde entier. Avec l'application iRomexis, pour la première fois, les dentistes ont également une application native gratuite avec un véritable rendu 3-D du modèle de surface dans la paume de la main, a indiqué la compagnie.

Pour Kyöstila, cependant, ce n'est que le début d'une ère nouvelle en dentisterie. Selon lui, tout se résume à une solution pensée dans son entreprise, la passion pour la mettre en œuvre et l'orienter pour optimiser un flux de travail idéal pour les cabinets dentaires.

« Nous croyons que la meilleure façon de concevoir des produits de pointe qui répondent réellement aux besoins de nos clients est de les écouter attentivement », a-t-il conclu. « Observer et apprendre de leurs flux de travail nous aide à comprendre la signification des petits détails qui peuvent faire un monde de différence pour l'utilisateur ».



Vue de l'extérieur des locaux agrandis et leur immense façade vitrée. (DTI / Photos Planmeca, Finlande)



Les nouveaux locaux, y compris l'entrepôt présenté ici, sont plus grands que sept terrains de football réunis.

Ces automates qui respectent la chaîne de stérilisation tout en assurant une grande longévité à vos instruments !

Depuis l'entrée en vigueur en juillet 1998 de l'ordonnance sur les dispositifs médicaux, les normes européennes concernant le processus de stérilisation ont alourdi de façon considérable les obligations quotidiennes des dentistes.

La qualité comme la sécurité des soins dispensés par le praticien relèvent à la fois, de l'éthique médicale mais également du code de déontologie des chirurgiens-dentistes (article 3-1 et 62). Ainsi, les praticiens doivent prendre « toutes dispositions propres à éviter la transmission



de quelques pathologies que ce soit ».

Aujourd'hui, des autoclaves permettent de simplifier les procédures de désinfection des instruments rotatifs et d'augmenter leur durée de vie. Pensez-vous qu'ils apportent un réel confort dans votre exercice ?

Participez à ce sondage afin d'apporter des informations et propositions intéressantes permettant de simplifier nos contraintes journalières.

www.dental-tribune.fr
ou par fax au
01 43 37 26 06



www.dental-tribune.fr

- Possédez-vous un autoclave pour instruments rotatifs ? Oui Non
- Si OUI, lequel :
- Quattrocare+, Kavo X-Cid 2, Microméga i-care+, NSK Dac universal, W&H
- Autre, précisez _____
- Si NON, pourquoi ? _____
- Exercez-vous seul(e) ou en cabinet ? A combien ?
- 1 2 3 4 5 et plus
- Quels ont été les critères déterminants pour l'achat ? Citez les 3 principaux
- _____
- _____
- _____
- Depuis combien d'années le possédez-vous ?
- Moins d'un an entre 1 et 3ans 3 à 5 ans 6 ans et +
- En êtes vous satisfait ? Notez de 1 à 5 (1 étant pas satisfait et 5, très satisfait) 1 2 3 4 5
- Pourquoi ? _____
- Si vous avez rencontrées des pannes, quelles sont-elles ? _____
- Pensez-vous que vos instruments s'abiment-ils plus vite ? Oui Non
- De combien d'instruments rotatifs disposez-vous ? _____
- Combien de cycles de désinfection réalisez-vous par jour
- de 1 à 3 de 3 à 5 de 5 à 7 plus de 8
- Êtes-vous satisfait du SAV ? Notez de 1 à 5 (1 étant pas satisfait et 5, très satisfait) 1 2 3 4 5
- Y aurait-il des améliorations à apporter à ces autoclaves ? Si oui, lesquelles ?
- _____
- _____
- _____

INFORMATIONS PERSONNELLES

À remplir afin que vos réponses puissent être comptabilisées.

Aucun usage ne sera fait de ces informations, en dehors d'un usage interne à Dental Tribune.

Nom _____

Prénom _____

Adresse postale professionnelle

Rue _____

Ville _____

Code postal _____

Tel _____

Adresse e-mail _____

Êtes-vous chirurgien-dentiste Oui Non

Si NON, précisez : _____

Accepteriez-vous de faire partie de notre panel de praticiens testeurs ? Oui Non

Nous vous remercions du temps que vous avez pris pour participer à ce comparatif.
Les résultats seront publiés dans notre édition de décembre.

VistaScan Mini – la vitesse de manipulation d'un capteur



à partir de
8.990,- €
TTC



reddot design award
winner 2011

- La plus haute définition du marché : 22 pl/mm
- 5 formats de capteurs sans fil (0 à taille 4)
- Connexion USB et Net
- Intégration directe sur Mac OS X (10.5, 10.6, 10.7)

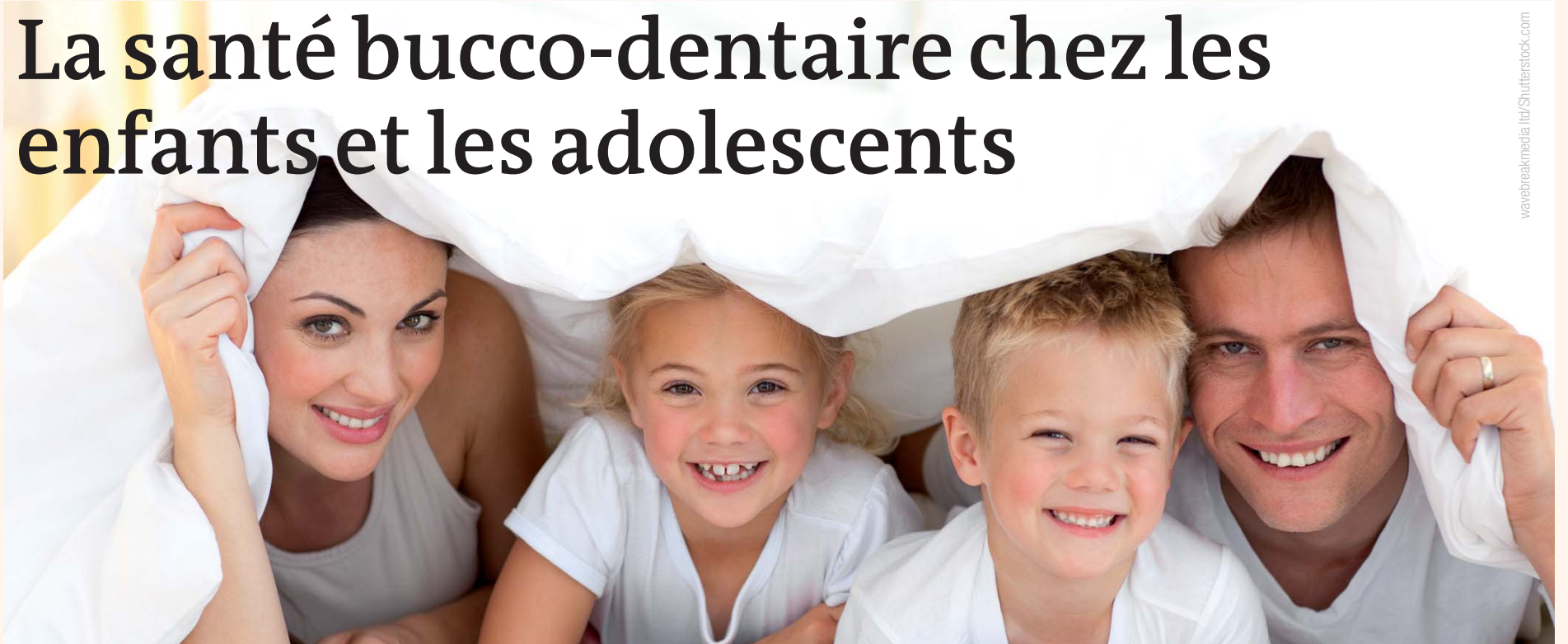Informations complémentaires sur notre site : www.durr.fr

DÜRR DENTAL FRANCE S.A.R.L., 26, rue Diderot, 92000 Nanterre,
Tél. 0 1 55 69 11 50, Fax 0 1 55 69 11 51, e-mail : info@durr.fr



DÜRR
DENTAL

La santé bucco-dentaire chez les enfants et les adolescents



wavebreakmedia ltd/Shutterstock.com

Bien que sensibles à l'importance de l'hygiène dentaire, les français ne se soucient pas encore suffisamment de leurs dents. Les campagnes de prévention mises en place depuis plusieurs années commencent à porter leurs fruits chez les enfants. Tour de France en statistiques sur les dents des enfants et des adolescents.

L'indice CAO est l'indicateur permettant de suivre l'évolution de la santé bucco-dentaire le plus couramment utilisé au niveau international. L'indice CAO moyen est la moyenne qui résulte du nombre total de dents Cariées, Absentes pour cause de carie et Obturées définitivement, d'une population

donnée rapportée au nombre de personnes examinées.

L'indice CAO mixte moyen est établi en tenant compte des dents temporaires et permanentes de l'enfant.

L'objectif a été quantifié par comparaison avec les données disponibles dans d'autres pays d'Europe, en particulier les pays du Nord, dont les indices CAO sont à l'âge de 12 ans très proches de 1. Les âges de 6 et 12 ans ont été choisis car ils sont marqués par deux étapes importantes de la poussée dentaire : 6 ans est l'âge moyen d'éruption de la première molaire permanente ; 12 ans est l'âge moyen d'éruption de la 2ème molaire permanente et c'est aussi l'âge auquel les dents définitives sont en place, à l'exception cependant des dents de sagesse. En outre, le CAO à l'âge de 12 ans est l'indicateur de santé bucco-dentaire le plus couramment utilisé au niveau international.

Résultats

Une pathologie très inégalement répartie :
- 78,5 % des enfants de 6 ans ont des dents indemnes de caries.

- A 12 ans, 6 % des enfants non-indemnes cumulent 50 % des dents atteintes et 20 % cumulent 72 % des dents atteintes.

- La santé bucco-dentaire des adolescents laisse à désirer : 80 % des jeunes de 15 ans ont des dents cariées ou obturées.

- 18 % des 9-12 ans présentent une carie non soignée.

- Les enfants qui fréquentent les établissements privés ont trois fois plus de risque d'avoir des caries que ceux qui fréquentent les établissements publics ($p = 0,0007$).

Des inégalités liées à la situation sociale des parents :

- Les enfants d'agriculteurs, d'ouvriers et de parents sans activité professionnelle, de même que les enfants scolarisés en ZEP, ont respectivement 2,8 et 2,7 fois plus de risque d'avoir des caries que les enfants de cadres.

- Les enfants en cours de traitement orthodontique ont 2 fois moins de risque d'avoir des caries que les enfants qui n'ont pas de malpositions dentaires.

Les habitudes d'hygiène entrent en ligne de compte :

- 62,5 % des ados pensent que la santé dentaire dépend du brossage des dents.

- 50 % assure un brossage correct deux fois par jour : jusqu'à 12 ans le brossage du soir

est plus fréquent que celui du matin. A partir de 13 ans, les habitudes s'inversent et celui du matin devient prépondérant.

- 89 % des jeunes ne se brossent jamais les dents le midi.

- Les filles se brossent les dents plus souvent que les garçons.

- 61 % n'ont pas mis les pieds dans un cabinet dentaire depuis plus d'un an.

- 35 % des moins de 25 ans ont soigné une carie durant les six derniers mois.

La solution

- Le Bilan bucco-dentaire gratuit pour tous les adolescents de 13 à 18 ans : 4,6 millions de jeunes concernés.

- Six ados sur dix ne rencontrent aucun dentiste durant ces années-là.

Tableau 1 • Évolution de l'indice carieux (CAO) et de la proportion d'enfants indemnes de caries entre 1987 et 2006, à 6 ans et 12 ans

	1987	1998	2006
Valeur du CAO moyen			
moyen mixte à 6 ans	3,73	-	1,38
à 12 ans	4,2	1,94	1,23
% d'enfants indemnes de caries			
à 6 ans (coCAO = 0)	30	-	63,4
à 12 ans (CAO = 0)	12	40	56,0

Champ : France métropolitaine.
Sources : UFSBD - DGS.

Tableau 2 • Évolution chez les enfants de 12 ans de l'indice carieux entre 1998 et 2006, par PCS des parents, zone géographique et secteur éducatif

	Indice CAO		CAO = 0 (1)(%)	
	1998	2006	1998	2006
PCS				
Agriculteurs	2,40	1,42	33,3	45,0
Commerçants	1,87	1,15	38,2	55,7
Cadres supérieurs	1,46	0,90	47,2	67,0
Professions intermédiaires	1,71	1,21	43,2	56,9
Employés	1,86	0,97	42,9	60,7
Ouvriers	2,32	1,55	31,6	50,3
Autres (3)	2,43	1,60	29,7	42,5
Zone géographique				
Zones rurales	2,12	1,59	36,1	48,1
Petites agglomérations (2)	2,16	1,16	35,2	58,1
Grandes agglomérations (2)	1,82	1,21	41,2	56,2
Secteur				
Hors ZEP	-	1,18	-	57,3
ZEP	-	1,49	-	48,5
Total	1,94	1,23	39,2	55,9

(1) Proportion d'enfants - totalement indemnes de carie -.

(2) Petites agglomérations : < 20 000 habitants ; grandes agglomérations : > 20 000 habitants.

(3) Chômeurs n'ayant jamais travaillé et inactifs (autres que retraités).

Champ : France métropolitaine.
Sources : UFSBD - DGS.

Abonnez-vous!



cas clinique
Le secret du sourire

rapport de l'industrie
Compond : évolution d'un nouveau matériau de restauration dentaire

technique clinique
Rattachement et reconstruction d'incisives centrales fracturées

dti Dental Tribune International

4 numéros par an pour 56 €
Connectez-vous sur www.dental-tribune.com