

# DENTAL TRIBUNE

The World's Dental Newspaper • Russian Edition

РОССИЯ

Февраль, 2011

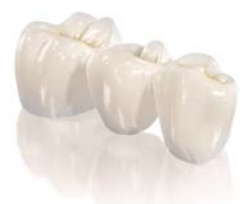№1, Том 10

## Краткие выдержки

### DPI расширяет свой европейский портфель

Компания Dental Tribune International Media Group заключила новое партнерское соглашение с фирмой International Faculty for Executives, португальской дочерней компанией французского транснационального издательства Edition Formation Entreprise (EFE). Соглашение направлено на расширение присутствия печатных изданий DPI и ее программ онлайн-обучения в Португалии, где сегодня насчитывается более 5500 стоматологов. Выпуск нового португальского издания Dental Tribune был приурочен к 19-й ежегодной встрече Португальской стоматологической ассоциации (Ordem dos Médicos Dentistas), которая прошла в Порту с 11 по 13 ноября 2010 г.

Основанное в 1988 г. издательство EFE сегодня располагает пятью дочерними компаниями в Европе, которые обеспечивают информацией 25 тыс. исполнительных директоров, компаний и местных руководителей в сфере сельского хозяйства, логистики и стоматологии. Комбинированный портфель DPI включает более 100 изданий на 25 языках, которые читают свыше 650 тыс. стоматологов в более чем 90 странах мира.



### Значительный рост рынка лабораторных материалов

Согласно данным нового отчета, ожидается, что объем мирового рынка товаров для стоматологических лабораторий к 2015 г. превысит 14,5 млрд дол. США.


Исследование, опубликованное компанией Global Industry Analysts, Inc., американским издателем рыночных исследований, говорит о том, что стоматологические лаборатории переживают неслыханный расцвет вследствие старения популяции и в результате увеличения спроса на ортопедические конструкции и иные реставрации. Исследование также указывает на рост потребительских возможностей поколения «бэби-бума» и другие факторы, способствующие развитию этого рынка.

В рамках исследования также были проанализированы статистические данные продаж на рынке Японии и других стран Азиатско-Тихоокеанского региона.

### Вгрызаясь в криминалистику

Исследователи из Университета Гранады (Испания) продемонстрировали, что по зубам можно установить личность человека с той же степенью надежности, что и по ДНК. Ученые пришли к данному заключению, проанализировав особенности зубных рядов более 3 тыс. человек.

## Эстетическая стоматология

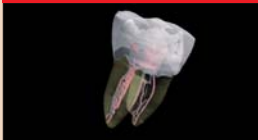

### Фиксация цельнокерамического мостовидного протеза за одно посещение

В описанном ниже случае ключевую роль сыграла система CEREC 3D и обеспечиваемая благодаря этой системе возможность постановки ортопедической конструкции за один визит.

стр. 5

## Эндодонтия



### Успешное эндодонтическое лечение – вечное стремление к совершенству

Сегодня эндодонтия переживает интереснейший период своего развития: период, когда прогрессивные эндодонты получили возможность увеличить эффективность и предсказуемость лечения благодаря новым технологиям.

стр. 10

## Достижения индустрии



### Лечение полной адентии с применением системы CAD/CAM

Ортопедические конструкции могут проектироваться разными способами. Цифровые технологии наложили определенный отпечаток на методы лечения с помощью дентальных имплантатов и дали возможность создания высококачественных решений.

стр. 14

## События



### ICOI впервые проводит конгресс в Москве

Многие российские имплантологи, особенно те, кто интересуется зарубежным опытом, слышали об ICOI. Международная ассоциация дентальной имплантации (ICOI) была основана в 1972 г. в Париже небольшой группой прогрессивных клиницистов, накопивших за свою многолетнюю практику богатый опыт использования различных типов имплантатов. Учредительный конгресс получил название «1-й Всемирный конгресс имплантологов».

стр. 26

## Инфицирование придаточных пазух носа

Филипп Шляйман, Ливан

Однажды ко мне пришла пациентка, не записавшая на прием. Она представилась и сказала, что ко мне ее направил отоларинголог. Я попросил ассистента сделать рентгеновские снимки, провести полное томографическое сканирование и записать пациентку на прием в ближайшее время. Потом, отдыхая за чашечкой кофе, я занялся просмотром результатов компьютерной томографии и решил изучить не только распечатанные на бумаге сним-

ки, но все изображения, записанные на компакт-диск. Просматривая снимки, я обнаружил, что небный и медиальный корни зуба верхушкой корня обращены в верхнечелюстную пазуху и имеется разряжение, что свидетельствует о наличии инфекции (рис. 1). Я перешел к срезу несколькими миллиметрами выше и увидел перфорацию в центре синуса (рис. 2). Теперь я знаю, что, остановившись на этом, я мог совершить роковую ошибку. Не могу

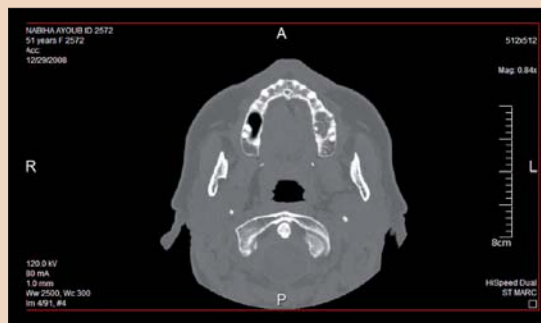


Рис. 1. Небный и медиальный корни перфорировали оболочку пазухи.

объяснить, что заставило меня продолжить изучение снимков, но, к счастью, я поступил именно так.

→ DT стр. 3

## Применение нестероидных противовоспалительных препаратов в амбулаторной стоматологии

С.Т. Сохов

Кафедра стоматологии общей практики и анестезиологии МГМСУ

Большинство стоматологических вмешательств сопровождается болевыми ощущениями большей или меньшей интенсивности, поэтому обезболивание является одной из наиболее актуальных проблем стоматологии.

Широко используемая в стоматологической практике местная инъекционная анестезия является ведущим методом в амбулаторной практике. Эффективность инъекционного обезболивания определяется выбором местного анестетика, его кон-

центрацией, сочетанием с вазоконстриктором, способом введения, инструментами для местного обезболивания, учетом общего состояния пациента, сопутствующей патологией. Вместе с тем наши исследования показали, что в значительном количестве случаев после стоматологических вмешательств пациенты испытывают боль различной интенсивности, при этом не получающей адекватного обезболивания в послеоперационном периоде.

В последние годы в клинической практике широкое распространение получили препараты, обладающие анальгетическими свойствами с одновременно выраженной противовоспалительной активностью. В связи с тем что противовоспалительный эффект является у этих препаратов преобладающим, приближающимся по силе действия к стероидным гормональным соединениям, а вместе с тем они не имеют стероидной структуры, они получили название – нестероидные противовоспалительные препараты (НПВП).

Первым средством, относящимся к НПВП, была ацетилсалициловая кислота, выделенная из коры ивы в 1889 г. и до нашего времени сохра-

няющая особое место в ряду препаратов этой группы. НПВП наиболее широко используются в ревматологии для лечения ревматоидного артрита, а также получили широкое применение в терапии, неврологии, оториноларингологии, гинекологии, хирургии, травматологии и стоматологии при лечении разных воспалительных заболеваний. Несмотря на ряд различий между анальгетиками-антипиретиками и НПВП, провести строгое разграничение между ними не представляется возможным, так как в той или иной степени все препараты этих двух групп оказывают противовоспалительное, анальгезирующее и антипиретическое действие, т.е. влияют на все основные признаки воспаления.

В большинстве развитых стран доля НПВП в лекарственной терапии весьма значительна. Так, ежегодно через национальную систему здравоохранения Испании (Sistema Nacional de Salud, SNS) выписывается НПВП и прочих анальгетиков на общую сумму около 330,33 млн евро, что составляет 3,34% от общего числа выписываемых рецептов.

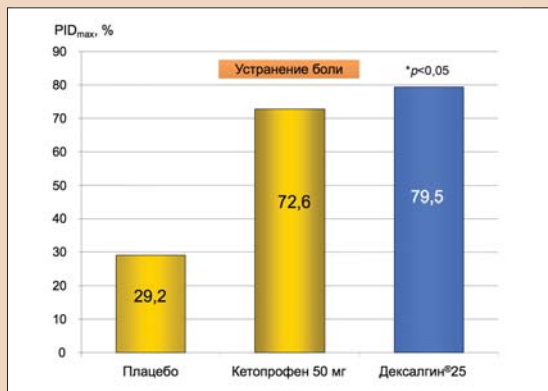


Рис. 1. Анальгетическая активность кетопрофена и дексаметазона в сравнении с плацебо.

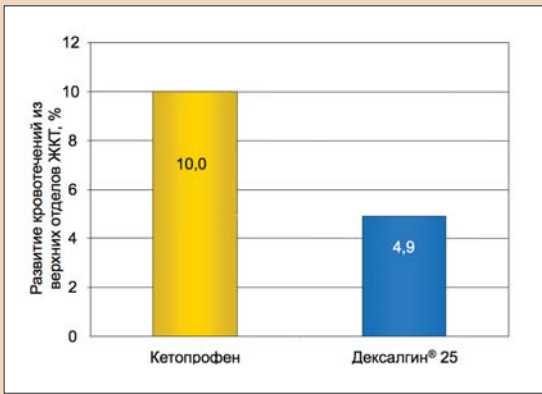


Рис. 2 Риск развития кровотечений из верхних отделов ЖКТ после приема НПВП (Laporte J.R. et al. Drug Safety 2004; 27(6): 411–20).

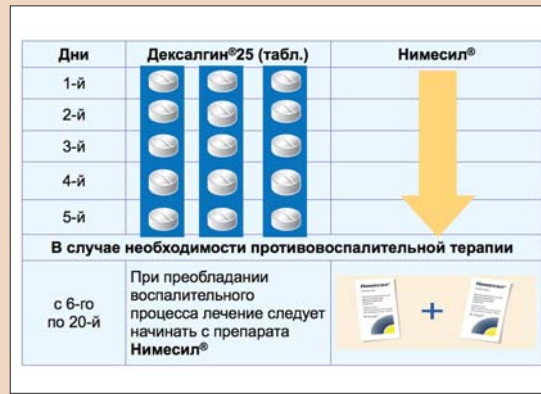


Рис. 3. Схема последовательного назначения НПВП.

#### стр. 1

Большинство НПВП являются неселективными ингибиторами циклооксигеназы (ЦОГ), подавляя действие обеих его разновидностей – ЦОГ-1 и ЦОГ-2. ЦОГ отвечает за выработку простагландинов и тромбоксана из арахидоновой кислоты, которая в свою очередь получается из фосфолипидов клеточной стенки за счет фермента фосфолипазы А<sub>2</sub>. Простагландины являются посредниками и регуляторами в развитии воспаления. Данный механизм был открыт Джоном Вейном, получившим впоследствии Нобелевскую премию за свое открытие.

Известно, что НПВП – это неоднородная группа различных препаратов анальгезирующего, противовоспалительного и жаропонижающего

действия. Не только пациентам, но и врачам нередко сложно из большого количества НПВП выбрать для лекарственной терапии наиболее эффективный и безопасный препарат. Различаясь по химическому составу, фармакологическому действию и происхождению, НПВП обладают схожим механизмом действия.

В амбулаторной стоматологической практике и других областях медицины для купирования острой боли в послеоперационном периоде предпочтение отдается неселективным НПВП с коротким периодом полувыведения (T<sub>1/2</sub>) и выраженной анальгетической активностью. Именно такими характеристиками обладает препарат декскетопрофена (Дексалгин®25, Берлин-Хеми АГ, Германия). T<sub>1/2</sub> препарата Дексалгин®25 составляет 1,65 ч, а анальгетическая

активность сравнима с опиоидными анальгетиками. Анальгетическая активность декскетопрофена в дозе 25 мг сопоставима с 50 мг кетопрофена. Это подтверждено данными плацебо-контролируемого исследования с участием пациентов с умеренной и сильной зубной болью после удаления 3-го моляра (рис. 1).

В другом исследовании сравнивали анальгетическую активность декскетопрофена (25 мг) и ибупрофена (600 мг). Было выявлено, что выраженность анальгетического эффекта декскетопрофена превосходила ибупрофен, особенно в течение первого часа после приема препаратов (p<0,007).

Некоторые НПВП, такие как кетопрофен и кеторолак, представляют собой рацемическую смесь, т.е. содержат активный и «балластный»

изомеры. В отличие от них декскетопрофен содержит только активный правовращающий изомер кетопрофена. Отсутствие «балластного» изомера позволяет снизить лекарственную нагрузку и частоту побочных эффектов. Исследование по оценке риска развития побочных эффектов при применении НПВП показало, что риск развития кровотечений из верхних отделов ЖКТ у препарата Дексалгин®25 в 2 раза меньше, чем у кетопрофена (рис. 2).

Для фармакотерапии воспалительных заболеваний в челюстно-лицевой области широко используется НПВП класса сульфонамидов – нимесулид (Нимесил®), оказывающий противовоспалительное и обезболивающее действие.

Терапевтический эффект препарата Нимесил® обусловлен влияни-

ем на метаболизм арахидоновой кислоты и снижением биосинтеза простагландинов путем ингибирования ЦОГ. За счет преимущественно селективного действия на ЦОГ-2 не нарушается синтез простагландинов с цитопротекторным эффектом в слизистой оболочке желудка, что снижает риск развития побочных эффектов. Кроме того, Нимесил® угнетает образование свободных радикалов, образующихся при воспалении. Эффект препарата развивается быстро, продолжительность терапевтического действия составляет до 6 ч.

При острых болевых синдромах легкой и умеренной интенсивности Дексалгин®25 может применяться в пероральной форме в дозе 25 мг 3 раза в день в течение 3–5 дней. Общая доза не должна превышать 75 мг в сутки. Препарат применяется ситуационно.

Для уменьшения воспалительного процесса применяют гранулированный препарат Нимесил® по 1 пакетику (100 мг) 2 раза в день. Максимальная длительность курса – 15 дней. В статье приведена одна из возможных схем приема препаратов (рис. 3).

Клинический опыт позволяет рекомендовать применение препарата Дексалгин®25 в качестве эффективного средства обезбоживания до и после хирургических вмешательств в полости рта. Купируя болевой синдром (Дексалгин®25) и уменьшая признаки воспаления (Нимесил®), препараты способствуют ускорению и облегчению течения воспалительного процесса, снижают вероятность развития послеоперационных осложнений, повышают эффективность медикаментозного лечения. ■

AD

**Нимесил®**  
нимесулид

Обоснованный подход к лечению боли и воспаления в стоматологии

**Точность попадания в цель!**

- Гранулированная форма – быстрый результат
- Выраженное обезболивание
- Мощный противовоспалительный эффект
- Высокий профиль безопасности

ИМЕЮТСЯ ПРОТИВОПОКАЗАНИЯ. ОЗНАКОМЬТЕСЬ С ИНСТРУКЦИЕЙ

БЕРЛИН-ХЕМИ  
ЛЕКАРСТВЕННЫЕ ПРЕПАРАТЫ

**Дексалгин® 25**

Скорая помощь при острой зубной боли

- Быстрое начало действия
- Выраженный обезболивающий эффект
- Оптимальный профиль безопасности

← DT стр. 1

Еще несколькими миллиметрами выше инфицированная область уже занимала большую часть верхнечелюстной пазухи и выходила за ее пределы (рис. 3). Еще выше – и инфекция обнаружилась в области глазницы (рис. 4). Когда я заметил, что на двух снимках отчетливо видно утолщение пещеристого синуса (рис. 5), я покрылся холодным потом. Теперь любое обострение, воспаление или новая инфекция могли привести к таким тяжелым последствиям, как, например, тромбоз, и жизнь пациентки оказалась бы под угрозой.

Но прежде чем рассказать, чем кончилось дело, позвольте мне дать краткое описание пазух.

**Определение пазухи – физиология**

Пазухи представляют собой наполненные воздухом полости с классическим псевдомногослойным ресничатым эпителием, усеянным бокаловидными клетками. Реснички сдвигают слизь в направлении устья пазухи. Нарушение оттока через естественное соустье пазухи с полостью носа может привести к образованию скопления слизи и снижению оксигенации полости. При этом давление в пазухе может снижаться, что вызывает боль.

**Клиновидные пазухи**

Клиновидные пазухи расположены в теле клиновидной кости и могут распространяться на ее крылья. Они разделяются костной перегородкой на неравные части. Вследствие интенсивной пневматизации (образования воздушных полостей или пазух) тело клиновидной кости весьма хрупкое. Лишь тонкие костные пластины отделяют пазухи от нескольких важных структур: зрительного нерва и хиазмы, гипофиза, внутренней сонной артерии и пещеристого синуса. Каждая клиновидная пазуха посредством апертуры сообщается с клиновидной раковинкой. Питание клиновидных пазух осуществляется через задние решетчатые артерии и задний решетчатый нерв.

**Осложнения синусита клиновидных пазух (диплопия в детстве)**

Наиболее часто встречающимся осложнением синусита клиновидных пазух является менингит. Инфицирована может быть любая ткань, находящаяся в непосредственной близости от пазухи. Имеются сведения об инфицировании II–IV черепных нервов, твердой мозговой оболочки, гипофиза, пещеристой пазухи, внутренней сонной артерии, небной артерии и крылонебного нерва – во всех случаях в результате распространения инфекции за счет анатомической близости к клиновидным пазухам. В литературе описываются такие осложнения заболевания, как глазничный целлюлит, глазничный абсцесс, синдром верхней глазничной щели, слепота, менингит, эпидуральный и субдуральный абсцесс, инфаркт мозга, абсцесс гипофиза, тромбоз пещеристого синуса и внутренней сонной артерии.

В постановке диагноза чрезвычайно важную роль играет клиническая настороженность, поскольку симптомы, анамнез и результаты осмотра пациента не всегда специфично указывают на синусит клиновидных пазух. Для диагностики данного заболевания и его возможных внутричерепных осложнений рекомендуется сделать аксиальную и коронарную компьютерную томографию. Следует, однако, отметить, что изображения черепа, получаемые при помощи магнитного резонанса, превосходят томограммы с точки зрения выявления пора-

жений черепных нервов, пещеристой пазухи и окружающих нейроваскулярных тканей, а также наличия новообразований.

Развитие синусита клиновидных пазух чаще всего связано с такими патогенами, как *Staphylococcus aureus* и *Streptococcus pneumoniae*; в случае пациентов с подавленным иммунитетом нельзя не учитывать возможность влияния некоторых аэробов и анаэробов, в частности *Aspergillus spp.* Группа Uren and Berkowitz сообщила о 8 случаях идиопатического подвздошного стеноза у детей. В 5 случаях эффек-

→ DT стр. 4

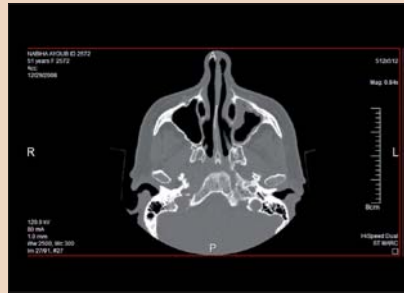

Рис. 2. Наличие перфорации в середине пазухи могло привести к постановке неверного диагноза.

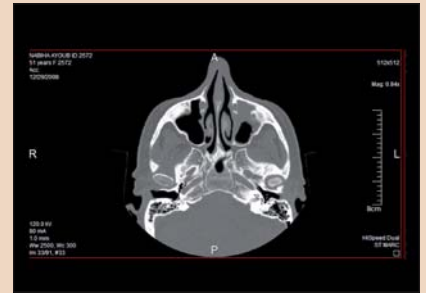


Рис. 3. Инфекция охватила большую часть верхнечелюстной пазухи и вышла за ее пределы.

AD

29-й МОСКОВСКИЙ  
МЕЖДУНАРОДНЫЙ  
СТОМАТОЛОГИЧЕСКИЙ  
ФОРУМ

# 25-28

## апреля, 2011

МОСКВА, КРОКУС ЭКСПО  
ПАВИЛЬОН 2, ЗАЛЫ 5, 8

# СТОМАТОЛОГИЧЕСКИЙ САЛОН 2011

ВЫСТАВКА / КОНФЕРЕНЦИЯ

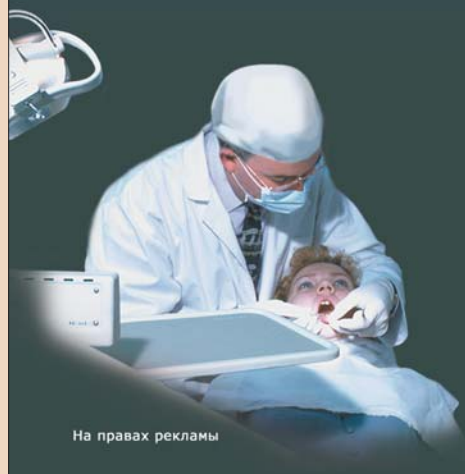DENTALEXPO®

www.dental-expo.com

Спонсоры

Генеральные  
информационные  
партнеры

На правах рекламы



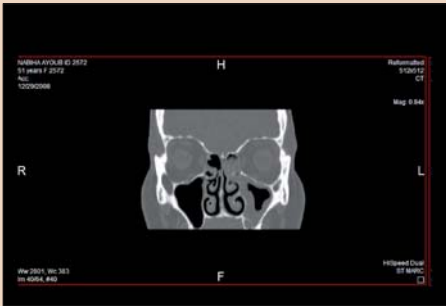


Рис. 4. Инфекция в области гаймачины.

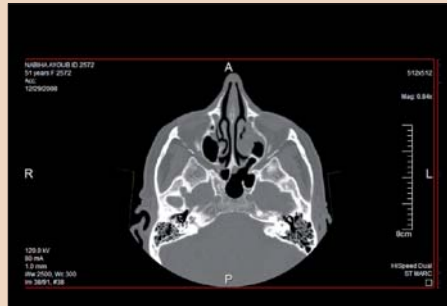

Рис. 5. Утолщение слизистой пазухи.

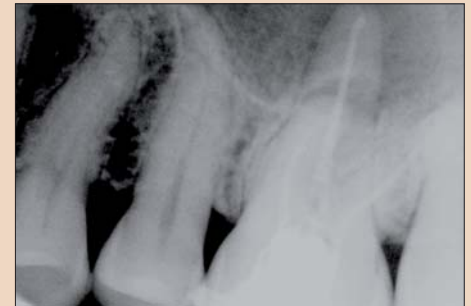

Рис. 6. Рентгенограмма, сделанная сразу после вмешательства.

## ← ДТ стр. 3

тивной оказалась лекарственная терапия. Остальные 3 пациента, которые либо были невосприимчивы к лекарственным препаратам, либо имели осложнения, подверглись эндоскопическому вскрытию клиновидной пазухи. На начальной стадии заболевания следует назначать парентеральное введение антибиотиков, поскольку данная инфекция способна вызвать серьезные и даже фатальные осложнения. В дополнение к антибиотикам рекомендуется применять топические противозастойные средства и промывку физиологическим раствором.

Поскольку клиновидная пазуха анатомически связана с рядом жизненно важных структур, любая отсрочка постановки диагноза и, следовательно, начала быстрого и правильного лечения может привести к тяжелым и угрожающим жизни пациента осложнениям [1], например

ный канал и пещеристая пазуха, с которыми связаны внутренняя сонная артерия и III–VI черепные нервы. Таким образом, при распространении инфекции на эти структуры симптомы могут указывать на другие неврологические заболевания, из-за чего возникает задержка с постановкой диагноза и началом правильного лечения.

### Верхнечелюстные пазухи

С эмбриологической точки зрения верхнечелюстная пазуха является первой, сначала – в результате депрессии стенки носа ниже средней носовой раковины. Рост пазухи связан с развитием и прорезыванием моляров верхней челюсти; пазуха продолжает увеличиваться вплоть до прорезывания постоянных зубов. Верхнечелюстная пазуха, которую также называют гайморовой, является крупнейшей из околоносовых пазух. Дно верхнечелюстной пазухи образуется альвео-

зывать аллергические реакции, химическое раздражение и травмы лица (переломы, затрагивающие стенку верхнечелюстной пазухи).

Пациенты могут жаловаться на ощущение тяжести в области выше щеки, особенно при наклоне вперед. Другие жалобы, связанные с синуситом, могут включать головную боль, лицевую боль и боль при пальпации. Болевые ощущения также могут распространяться на премаляры и моляры, которые становятся чувствительными к перкуссии.

### Связь зубов и верхнечелюстной пазухи

Близость трех моляров верхней челюсти к гайморовой пазухе может создать серьезные проблемы. В ходе удаления моляра или лечения его корней может произойти перелом корня. При попытке удаления фрагмента корня неправильными методами участок корня может быть продвинут вверх, в верхнечелю-

зую. Пещеристая пазуха содержит сплетение чрезвычайно тонкостенных вен, которое расположено между глазничной щелью и верхушкой каменной части височной кости. Венозные каналы пещеристых пазух сообщаются между собой через венозные каналы, проходящие спереди и сзади стебля гипофиза, сами пещеристые пазухи и иногда через верхние и нижние каменные синусы и эмиссарные вены крыловидных сплетений.

Внутри каждой пещеристой пазухи проходит внутренняя сонная артерия с малыми ветвями, окруженная сплетением симпатических нервов, и отводящим нервом (VI черепным нервом). Глазодвигательный (III черепной) и блоковый (IV черепной) нервы, а также два из трех отделов тройничного (V черепной) нерва пролегают в латеральной стенке пазухи. Артерия, несущая теплую кровь, проходит через пазуху, наполненную более холодной, вернувшейся из капилляров периферической кровеносной системы, кровью, за счет чего происходит теплообмен, необходимый для накопления энергии или охлаждения артериальной крови. Считается, что биение артерии в пещеристой пазухе способствует, как и сила тяжести, проталкиванию венозной крови из пазухи [2].

Тромбоз пещеристой пазухи обычно является результатом инфекции, присутствующей в гаймачинах, носовых пазухах и верхней части лица. У пациентов с тромбозом пазухи лицевые вены частично инфицированных тромбов могут проникать в пещеристые пазухи, вызывая тромбоз пазухи. Инфекция, как правило, сначала поражает лишь одну пазуху, но впоследствии может распространиться и на вторую.

Тромбоз пазухи пещеристой пазухи может влиять на отводящий нерв, поскольку он проходит через пазуху, а также на другие нервы, расположенные в латеральной стенке пазухи. Септический тромбоз пещеристой пазухи часто приводит к развитию острого менингита, вследствие чего жизнь пациента может оказаться под угрозой.

### Клинический случай

Проведя обследование пациентки, я связался с ее отоларингологом и неврологом и попросил их встретиться со мной для обсуждения ситуации. Мы решили назначить пациентке 3-дневный курс антибиотиков, который, по нашему замыслу, должен был предшествовать лечению. За эти 3 дня мы успели разработать план консервативного лечения, предусматривавший лечение корневых каналов и реставрацию зуба.

Через 3 дня пациентка пришла в мою клинику, где я вскрыл зуб в условиях строгого инфекционного контроля. При помощи файлов Twisted Files (SybronEndo) каналы были расширены до размера 40 с конусностью 0,04 в апикальной части. Отека не наблюдалось, обтурация была выполнена в рамках того же визита с использованием материала RealSeal (SybronEndo), после чего во избежание какой бы то ни было коронковой протечки сразу

была проведена герметизация коронки (рис. 6).

Пациентка регулярно наблюдалась и проходила компьютерную томографию. Я был чрезвычайно рад видеть положительные результаты и устранение большей части инфекции (рис. 7, 8). Что важнее всего – было отмечено полное излечение пещеристой пазухи (рис. 9).

При осмотре через 18 мес мы констатировали излечение пазухи над моляром.

### Заключение

Решение удалить зуб стало бы неоправданной ошибкой. В сложившихся обстоятельствах это могло бы вызвать обострение, способное привести к тяжелейшим последствиям. Важно подчеркнуть, что мы должны доверять возможностям эндодонтического лечения и применять строгие меры инфекционного контроля в ходе всей процедуры, от обеспечения доступа до формирования канала, особенно его апикальной трети, для расширения которой в данном случае был применен инструмент Twisted File размера 40 с конусностью 0,04. Обтурация была осуществлена с использованием материала RealSeal. Этот материал, обладающий превосходной биологической совместимостью, не содержит цинка и эвгенола, что существенно снижает вероятность аспергиллеза и воспаления пазухи в случае экструзии обтурационного материала за апекс. Окончательным результатом наших усилий стало полное излечение пазух, о чем пациентка узнала, мягко говоря, с облегчением (рис. 10).

Главная идея настоящей статьи заключается в том, что нам следует уделять достаточно времени постановке диагноза в каждом конкретном случае. Наши знания не должны ограничиваться лишь узкой специализацией. Надлежащий подход может обеспечить превосходные результаты даже при самом простом и незатейливом лечении. □

От редакции: полный перечень ссылок можно получить в издательстве.

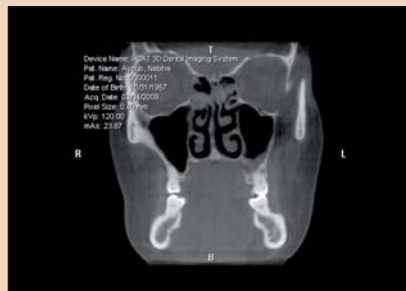
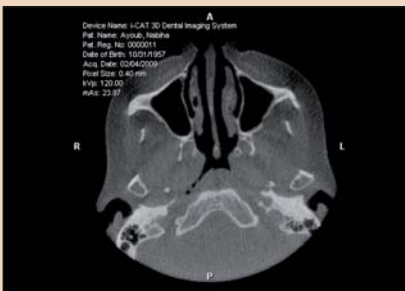
Рис. 7, 8. Изображения компьютерной томографии, демонстрирующие излечение пазух.

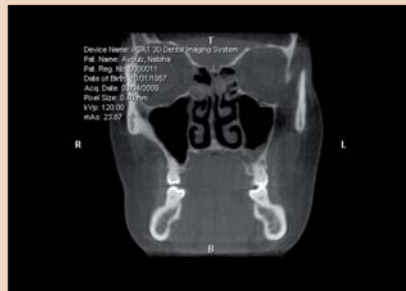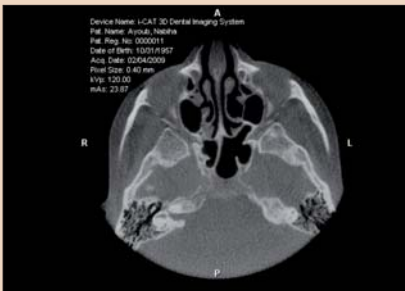


Рис. 9, 10. Излечение пазух.

менингиту, абсцессу гипофиза, окологлазничному и глазничному целлюиту, невриту зрительного нерва, тромбозу сонной артерии и пещеристой пазухи. Сфеноидит обычно связан с воспалением верхнечелюстной пазухи и пазухи решетчатой кости.

При возникновении осложнений пациенты жалуются на лицевую боль, парестезию на уровне областей V1, V2, V3, паралич шестого нерва, расстройств зрения (помутнение, диплопия, слезоточивость, проптоз, птоз, потерю зрения) и изменения психического состояния. Эти осложнения возникают вследствие анатомической взаимосвязи клиновидных пазух с расположенными поблизости жизненно важными структурами, такими как средняя черепная ямка, гипофиз, верхняя глазничная щель, зритель-

ная часть верхней челюсти. Апексы корней зубов на верхней челюсти, особенно двух первых моляров, зачастую проникают в полость синуса.

### Инфекция верхнечелюстных пазух

Синусит (воспаление верхнечелюстной пазухи) может иметь стоматологическое происхождение. К стоматологическим заболеваниям, вызывающим синусит, относятся периапикальные инфекции зубов верхней челюсти, заболевания пародонта и перфорация дна или слизистой пазухи во время удаления зубов. Корни зубов или инородные предметы, проникающие в верхнечелюстную пазуху в процессе вмешательства, также могут быть этиологическими факторами синусита. Среди других причин синусита можно на-

люстную пазуху; то же самое может произойти с обтурационным материалом в ходе эндодонтического вмешательства. В результате может образоваться отверстие, соединяющее между собой полость рта и верхнечелюстную пазуху, что приводит к инфицированию последней. Поскольку верхние альвеолярные нервы (ветви верхнечелюстного нерва) питают как зубы верхней челюсти, так и слизистую оболочку верхнечелюстных пазух, воспаление слизистой пазухи часто сопровождается ощущением одонтогенной боли в области моляров.

### Пещеристая пазуха

Пещеристые пазухи расположены с обеих сторон турецкого седла на верхней поверхности тела клиновидной кости, в которой находятся клиновидные (воздушные) па-

### Информация об авторе



Доктор Филипп Шляйман (Philippe Sleiman)  
Dubai Sky Clinic  
Burjuman Business Tower, Level 21  
Trade Center Street, Bur Dubai  
Dubai, UAE (OАЭ)  
phil2sleiman@hotmail.com

# Фиксация цельнокерамического мостовидного протеза за одно посещение

Крис Лейнвебер, Канада

В описанном ниже случае ключевую роль сыграла система CEREC 3D и обеспечиваемая благодаря этой системе возможность постановки ортопедической конструкции за один визит. Пациентка, страдавшая лицевой миагрией, вряд ли могла вынести еще одно посещение с целью примерки/фиксация протеза.

В анамнезе пациентки сломала зуб 31; линия перелома проходила ниже уровня границы десны. Корень зуба был удален, после чего образовался дефект между зубами. Пациентке предложили устранить

менно с этим зарегистрировали цвет интактных зубов (рис. 1).

Пациентка не хотела, чтобы зубы на нижней челюсти были более ровными, поэтому наша задача заключалась в воссоздании исходной картины. По мнению пациентки, в этом случае ортопедическая конструкция имела бы более естественный вид; ей не хотелось, чтобы при улыбке реставрация была заметна.

После установки временного мостовидного протеза он был покрыт порошком диоксида титана. Таким образом была получена отражаю-

обходима ввиду возможного возникновения погрешностей при съемке. Хотя программное обеспечение CEREC обеспечивает «сведение» изображений, это не означает, что корреляция обязательно будет стопроцентной. Таким образом, даже при использовании виртуальной модели могут возникать погрешности корреляции (рис. 3).

При таком подходе определение границы реставрации можно начинать с любого опорного зуба; необходимо лишь вести линию от межпроксимального пространства.

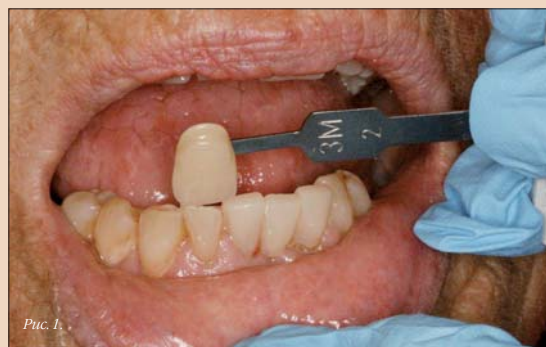

Рис. 1.

дemonстрировать естественный градиент оттенков, поскольку блок VITA Forte состоит из пяти отличающихся по цвету слоев (рис. 5).

Чтобы обеспечить нужный цвет керамики, я использовал материал Quick Match (Hankins Laboratories), при помощи которого можно имитировать цвет опорных зубов (рис. 6). С помощью шкалы Ivoclar Stump Shade Guide я подобрал пра-

размеру коннекторов у меня не было причин беспокоиться о том, что мостовидный протез может сломаться. Я знаю, что полешовитная керамика не является наиболее предпочтительным материалом; тем не менее ее прочность вполне достаточна для того, чтобы мостовидный протез мог вынести нагрузки, приходящиеся на фронтальную группу зубов (рис. 9). [\[4\]](#)

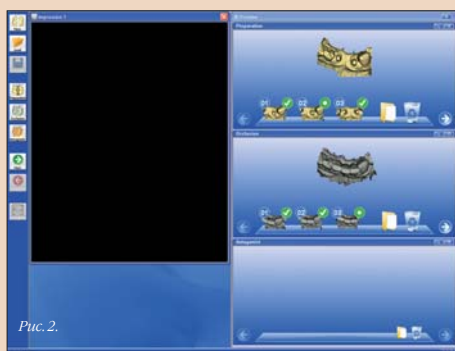

Рис. 2.

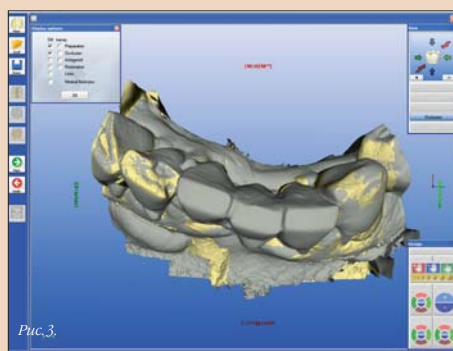


Рис. 3.

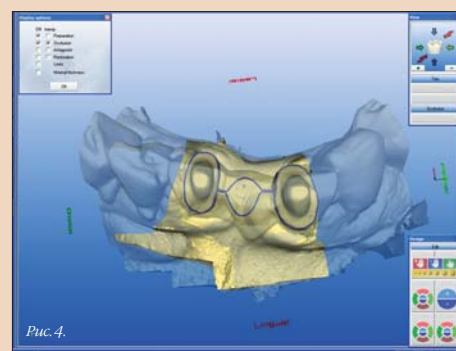


Рис. 4.

косметический дефект с помощью керамического мостовидного протеза за один визит и предупредили ее о том, что процедура будет проводиться в рамках эксперимента, хотя ранее данная методика применялась нами в клинике.

Мостовидный протез был создан совместно с доктором Carl Boyko из клиники «Welcome Smile Dental» (Калгари, Канада). Прежде всего доктор Boyko измерил дефект в зубном ряду, который нужно было заместить протезом. В результате этих измерений установили, что мостовидный протез необходимого размера может быть изготовлен из материала I-14 TriLux Forte (VITA).

Затем доктор Boyko отпрепарировал зубы 41 и 32 под опоры мостовидного протеза. После этого он изготовил временный мостовидный протез, который мог послужить моделью для системы CEREC. Одноре-

щая поверхность, которая позволила получить оптические отпечатки окклюзионных поверхностей при помощи камеры CEREC 3D Bluescam. Затем сняли временную ортопедическую конструкцию и нанесли порошок диоксида титана на опорные зубы мостовидного протеза, оптические отпечатки которых также получили при помощи CEREC Bluescam (рис. 2).

Изображение мостовидного протеза, который требовалось скопировать, было наложено на оптический отпечаток препарированных опорных зубов. Расположенная в нижнем окне модель золотого цвета соответствовала исходным снимкам, а модель серого цвета сверху представляла собой корреляционную модель. Было очевидно, что именно корреляционная модель точно перекрывает отпечаток препарированных зубов. Такая проверка была не-

Прокладывая линию границы, не замыкайте ее вокруг опорного зуба, с которого вы начали. Продолжайте линию вдоль мягкой ткани десны; это позволит прорисовать край вообразимого понтика. Перейдите затем ко второму опорному зубу, проведите линию границы реставрации вокруг него и вернитесь к понтику, чтобы определить его край с язычной стороны. Наконец, проведите язычную границу реставрации у первого опорного зуба и замкните линию. Затем рисунок можно перенести в следующее окно программы. Таким образом программа CEREC воспринимает границу понтика как границу одной коронки (рис. 4).

На рис. 5 показан готовый мостовидный протез, который был получен путем фрезерования из полихромного блока VITA Forte. Окончательная реставрация должна была

вильный оттенок материала. Шприцом я ввел оттеночный материал Quick Match в абатменты протеза и после этого приступил к нанесению глазури, которая позволила выявить оттенки керамики. Такой метод окрашивания очень прост; при необходимости коррекции цвета реставраций процесс может быть повторен несколько раз (рис. 7).

Лично я нахожу, что материал Quick Match не только позволяет правильно воспроизвести оттенок культи, но и чрезвычайно полезен при обжиге абатментов малого размера, которые нельзя надежно зафиксировать на опорах (рис. 8).

Результатом наших усилий стал мостовидный протез, практически соответствующий естественным зубам. Вся работа заняла 2 ч, и пациентка осталась очень довольна изготовленной реставрацией. В данном конкретном случае благодаря

## Информация об авторе



**Крис Лейнвебер (Chris Leinweber)** – владелец лаборатории «Kensington Dental Ceramics» в Калгари (Канада). Он является дипломированным технологом и техником, а также аттестованным ISCD преподавателем методов работы с CEREC. В настоящее время читает два курса по CEREC в Университете Vident CEREC в городе Брея (Калифорния, США). Крис Лейнвебер читает лекции по всему миру и является создателем новаторского учебного курса «CEREC Made Easy», записанного на DVD. Все учебные материалы и расписание курсов доступны онлайн по адресу [www.cerecmadeeasy.com](http://www.cerecmadeeasy.com).

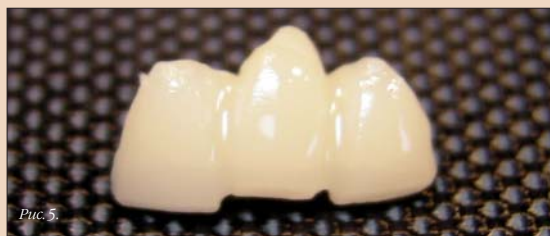

Рис. 5.

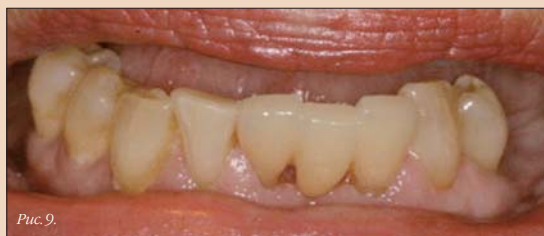

Рис. 9.

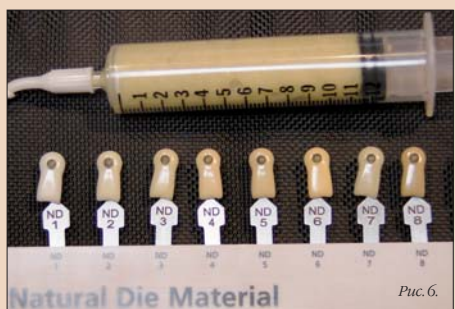


Рис. 6.

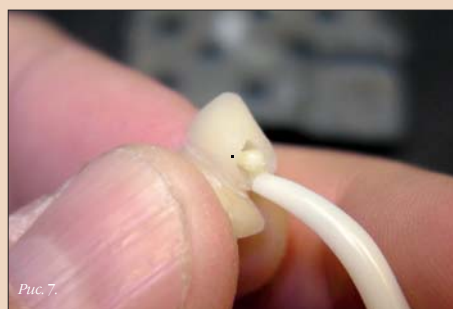

Рис. 7.

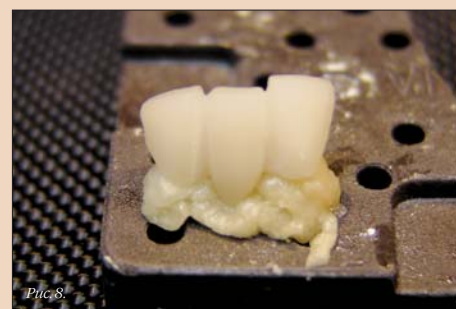


Рис. 8.

# Эндодонтическое лечение временных зубов в стоматологической клинике

Роберт Тойвен, Германия

Наиболее распространенным видом эндодонтического лечения молочных зубов является пульпотомия, к которой прибегают в случае кариозных, ятрогенных или травматических повреждений пульпы. Согласно рекомендациям Германского общества стоматологических и челюстно-лицевых заболеваний (DGZMK) обязательным условием для этой процедуры является отсутствие у пациента клинических симптомов [1]. Британские рекомендации по пульпотомии [2] и Weisshaar [3] указывают на то, что данное условие можно считать выполненным в случае временного дискомфорта или кратковременных спонтанных болей.

При пульпотомии и пульпоэктомии применяются разные материалы. Стандартным средством по-прежнему остается формокрезол: 19% – формальдегид, 35% – крезол, 15% – глицерин и 31% – дистиллированная вода – в виде раствора 1:5.

Weisshaar [3] сообщает, что в 1989 г. формокрезол для пульпотомии применяли 92,4% детских стоматологов Канады и 76,8% детских стоматологов в мире в целом. Хотя применение формальдегида всегда вызывало возражения, группа Tagger и Tagger [4] утверждает, что при пульпотомии формокрезол способствует ретенции молочных зубов, и результаты

его применения превосходят результаты любых других существующих в настоящее время методов.

В своем заявлении в 2002 г. DGZMK рекомендует использовать при пульпотомии гидроксид кальция Ca(OH)<sub>2</sub> [1]. В британских рекомендациях 2006 г. это средство, наоборот, названо неприемлемым [2]. В этом же документе указывается на

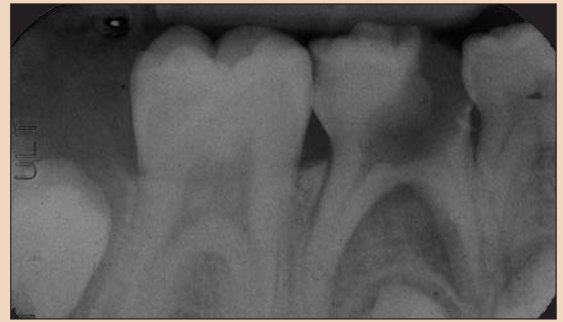

Рис. 1–4. Пациент 11 лет. Лечение 2-го молочного моляра нижней челюсти (гангренозный пульпит). Рис. 1. 19.06.1992 – вид до лечения.

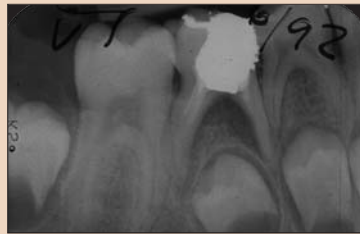


Рис. 2. 19.06.1992 – контрольный рентгеновский снимок после полного пломбирования корневых каналов.

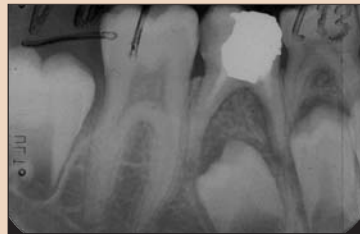

Рис. 3. 12.10.1993 – рентгенограмма через 16 мес.

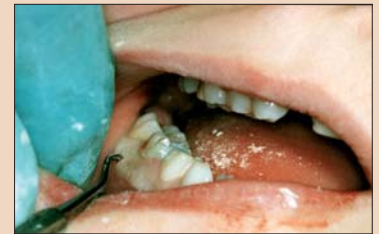

Рис. 4. 19.06.1992 – фистуляция (доступ) через десну.

Лечение молочных зубов с применением материала N2 в 1992 – 1998 гг.	Всего		1 VitA		2 Dev/MoA		3 MoA		4 г.с.ф./Fist		5 г.с.ф. kons		Всего 3–5		Всего 2–5	
	n	%	n	%	n	%	n	%	n	%	n	%	n	%	n	%
Всего	559		460		29		37		22		11		70		99	
Автор	216	38,6	170	37,0	11	37,9	14	37,8	19	86,4	2	18,2	35	50,0	46	46,5
Врач-ассистент	343	61,4	290	63,0	18	62,1	23	62,2	3	13,6	9	81,8	35	50,0	53	53,5
Без возвращения в клинику	66	11,8	47	10,2	8	27,6	7	18,9	2	9,1	2	18,2	11	15,7	19	19,2
Наблюдались	493		413		21		30		20		9		59		80	
Удаления	71	14,4	55	13,3	1	4,8	7	23,3	5	25,0	3	33,3	15	25,4	16	20,0
0–23 мес	17	23,9	11	20	–	–	2	28,6	3	60,0	1	33,3	6	40,0	6	37,5
≥24 мес	54	76,1	44	80	1		5	71,4	2	40,0	2	66,7	9	60,0	10	62,5
Неудачный результат	28	5,7	18	4,4	5	23,8	3	10,0	1	5,0	1	11,1	5	8,5	10	12,5
0–23 мес	22	78,6	14	78	4	80,0	2	66,7	1		1		4	80,0	8	80,0
≥24 мес	6	21,4	4	22	1	20,0	1	33,3	–		–		1	20,0	2	20,0

1 VitA – витальная ампутация – пульпотомия;  
 2 Dev/MoA – девитализация и последующая девитальная ампутация;  
 3 MoA – девитальная ампутация в случае зубов с гангренозным пульпитом; материалом N2 пломбируется только пульпарная камера;  
 4 г.с.ф./Fist – пломбирование корневых каналов с искусственной фистуляцией;  
 5 г.с.ф. kons – пломбирование корневых каналов, консервативное лечение.

## 19 – 21 мая

Выставочный центр «КраснодарЭКСПО»  
г. Краснодар, ул. Зиповская, 5

# ДЕНТИМА /2011

## 11-й Стоматологический форум

**Основные разделы экспозиции**

- Стоматологическая практика |
- Зуботехническая лаборатория |
- Инфекционный контроль и обслуживание |
- Услуги |

**В рамках форума**

- 11-я Всероссийская стоматологическая конференция
- 6-я Международная конференция зубных техников
- 1-я Специализированная конференция «Наука и практика в стоматологии»

**Организаторы**

**КРАСНОДАРЭКСПО**  
создавать события

Выставочный центр «КраснодарЭКСПО»  
Стоматологическая Ассоциация России  
Ассоциация Российских торговых и промышленных предприятий стоматологии  
«Стоматологическая Индустрия»  
НИИАМС  
Краснодарская краевая общественная организация стоматологов  
Клуб зубных техников ЮФО  
Кубанский государственный медицинский университет

**Поддержка**

Администрация Краснодарского края  
Департамент здравоохранения Краснодарского края  
Администрация муниципального образования город Краснодар

**По вопросам участия обращаться в дирекцию форума:**

**Директор проектного департамента:**  
Габехадзе Элла Викторовна,  
тел. +7 (861) 279-3440

**Директор форума:**  
Максимова Екатерина Николаевна,  
тел. +7 (861) 279-3482

Email: dentima@krasnodarexpo.ru  
www.krasnodarexpo.ru

**Генеральный спонсор форума**

**Генеральный информационный партнер**

**Генеральный информационный спонсор**

то, что применение сернокислое железа в концентрации 15,5% раствора (Astringent, Ultradent) по эффективности не уступает 5-минутной обработке формокрезолом. Сернокислое железо, однако, оказывает гемостатическое воздействие при его нанесении на 15 с. Затем тампон с сернокислым железом извлекается из пульпарной камеры, и в каналы вводится цинкоксидаэвгенол. Британские рекомендации ссылаются на исследование, в рамках которого данный метод пульпотомии позволил обеспечить 55% внутреннюю резорбцию – как и при использовании Ca(OH)<sub>2</sub> – и 71% облитерацию корневого канала (рентгенологические данные) [2]. Группа Peng и соавт. [5] продемонстрировала сходные результаты при метаанализе 11 исследований, посвященных сравнению формокрезола и сернокислое железа. В случае применения сернокислое железа доля клинически успешных результатов лечения составляла от 78 до 100%; рентгенологически успешные результаты подтверждались в 42–97% случаев. Критерием включения в анализ являлась сохранность зубов в течение как минимум 12 мес.

Согласно данным Einwag [6], доля клинически успешных случаев пульпотомии при использовании эндодонтического цемента N2 (Ghimas) составляет 90–100% и соответствует показателям, достигаемым при 5-минутной обработке формокрезолом, что неудивительно, учитывая сходный состав этих

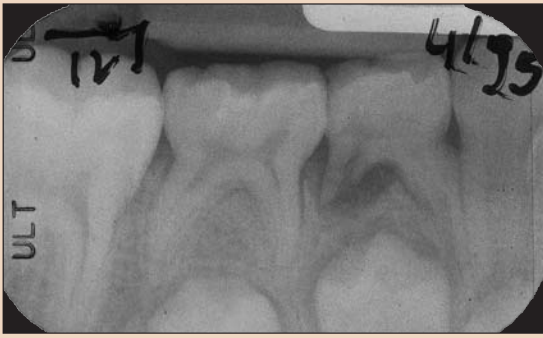

Рис. 5–9. Пациент 13 лет. Лечение 1-го молочного моляра нижней челюсти (гангренозный пульпит).

Рис. 5. 11.04.1995 – вид до лечения.

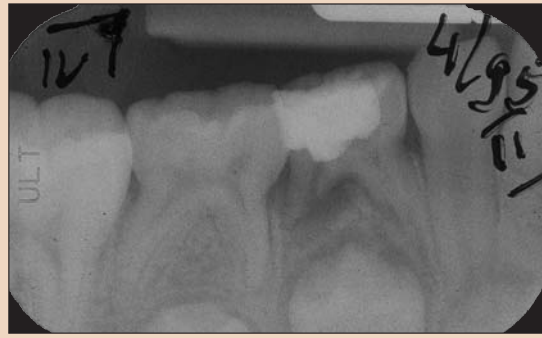

Рис. 6. 11.04.1995 – после девитальной ампутации.

рителя или машинных эндодонтических файлов HERO 642 (MICRO-MEGA).

В случае витальной и девитальной ампутации материал N2 смешивался до получения относительно плотной массы. Сначала выполнялся кюретаж глубоких кариозных поражений. Оставшиеся после кюретажа кариозные ткани удалялись при помощи толстого сферического бора без водяного охлаждения, после чего выполнялось препарирование полости с удалением коронковой пульпы при помощи турбинного бора.

→ **DI** стр. 8

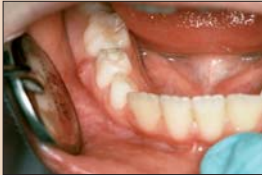

Рис. 7. 11.04.1995 – имеется естественная фистула.

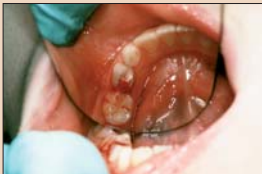

Рис. 8. 11.04.1995 – кровоточивость пульпы, пульпарная камера полностью заполнена материалом N2.

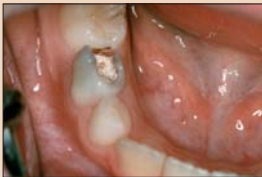

Рис. 9. 17.04.1995 – фистула исчезла (05.01.1996 – панорамный рентгеновский снимок демонстрирует сохранность леченого зуба; 30.01.1997 – в карте зарегистрировано прорезывание постоянного первого моляра).

средств. До проведения сертификации ЕС 14 июня 1998 г. цемент N2 содержал 7% формальдегида; впоследствии концентрация формальдегида была снижена до 5%.

Bürkle [7] сообщает о низкой чувствительности к погрешностям работы и хороших клинических результатах всех альдегидсодержащих материалов, включая формокрезол, глутаральдегид и цемент N2.

#### Материалы и методы

Обязательным условием лечения являлась возможность дальнейшего восстановления зубов. Критерием исключения была повышенная подвижность зуба в отсутствие существенной резорбции корня. Регистрация случаев эндодонтического лечения в период с 1992 по 1998 г. велась на основании этих критериев. Рентгеновские снимки делались в плановом порядке в случае девитальной ампутации пульпы и лечения корневых каналов при гангренозном пульпите молочных зубов. В последнем случае по возможности делались контрольные рентгенограммы.

Витальная ампутация (пульпотомия), девитальная ампутация и пломбирование корневых каналов выполнялись с использованием материала N2 в относительно сухой среде. При лечении корневых каналов порошок и жидкость N2 смешивались до получения однородной массы средней густоты, которая наносилась в области апекса, после чего выполнялось препарирование при помощи ручного каналорасши-



# Federation Dental International Annual World Dental Congress

NEW HORIZONS IN ORAL HEALTH CARE

14 - 17 SEPT. 2011



www.fdi2011.org  
info@fdi2011.org

AD

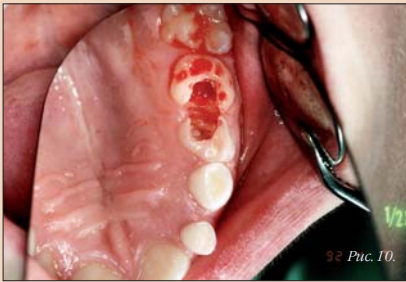

Рис. 10–14 – пациент 10 лет. Пульпотомия 1 и 2-го молочных моляров верхней челюсти.

Рис. 10. 07.04.1992 – вид после препарирования полости: легкая кровоточивость 1-го моляра, умеренное кровотечение из 2-го моляра. Рис. 11. 07.04.1992 – вид после нанесения N2.

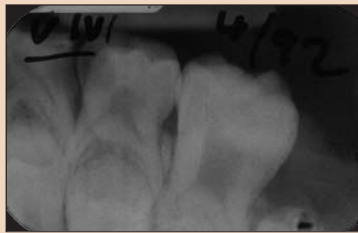
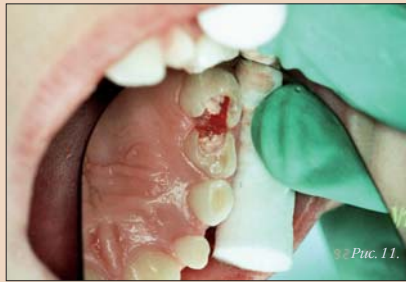
Рис. 12. 07.04.1992 – вид до лечения.

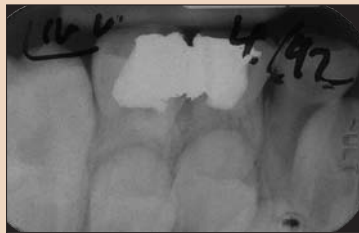


Рис. 13. 07.04.1992 – вид после лечения (N2, пломба из амальгамы).

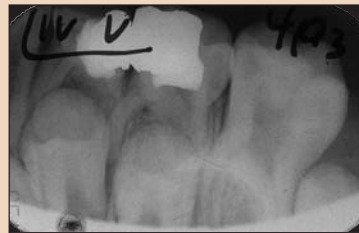

Рис. 14. 15.04.1993 – через 12 мес после витальной ампутации.

← ДТ стр. 7

Нередко после вмешательства наблюдается кровоточивость пульпарной ткани каналов. Легким кровотечением можно пренебречь, но в случае более сильного кровоте-

чения N2 следует ввести в полость на несколько минут. За счет достаточной концентрации формальдегида в материале N2 кровотечение можно остановить относительно быстро. После этого пропитанный кровью объем материала N2 извле-

кается из полости и заменяется свежесмешанным материалом, имеющим твердую консистенцию.

Девитальные ампутации были связаны с девитализацией пульпы при помощи токсовита, а также с лечением гангренозного пульпита. Лечение

девитализированных зубов не отличалось от лечения зубов витальных. В случае гангренозных поражений применялся другой подход. Простые девитальные ампутации выполнялись так же, как витальные. Корневые каналы полностью или частично заполнялись пастой.

Все эндодонтические манипуляции, включая пломбирование, выполнялись в рамках одного визита. Дополнительные визиты назначались только в случае возникновения обильных кровотечений, при необходимости постановки композитной пломбы и в случае девитализации пульпы. В первых двух случаях

полость заполнялась материалом N2 или цинкфосфатцементным цементом после нанесения N2. Нанесение N2 и немедленная герметизация полости при помощи пломбы из амальгамы по-прежнему является наиболее быстрым методом. В исключительных случаях в качестве окончательной реставрации применялась коронка из нержавеющей стали.

#### Результаты

В период 1992–1998 гг. эндодонтическому лечению подверглось 559 молочных зубов. Около 39% случаев прошли непосредственно через мои руки. Пульпотомия выполнялась на 460 молочных молярах, в случае 29 молочных моляров проводилась девитализация при помощи токсовита с последующей девитальной ампутацией пульпы. Из 70 молочных моляров, имевших гангренозные поражения, 37 зубов подверглись простой девитальной ампутации. В 22 случаях пломбирование каналов или девитальная ампутация сопровождалась искусственной фистуляцией. Лечение 11 молочных моляров с гангренозным пульпитом проводилось без фистуляции. Средний возраст пациентов, перенесших пульпотомию:

- 1-й моляр верхней челюсти – 7 лет 6 мес;
- 2-й моляр верхней челюсти – 7 лет 5 мес;
- 1-й моляр нижней челюсти – 6 лет 6 мес;
- 2-й моляр нижней челюсти – 6 лет 6 мес.

После лечения 11,8% (n=66) пациентов больше не посещали клинику, в результате чего наблюдать в клинике мы смогли лишь 88,2% (n=493) исходной выборки. В ходе клинического наблюдения неудачные результаты лечения (боль, опухание и фистулы) были зарегистрированы у 5,7% (n=28) пациентов. У 78,6% (n=22) таких пациентов данные симптомы возникли в течение 23 мес после лечения. У 1 пациента симптомы проявились уже через несколько часов после девитализации и последующей девитальной ампутации. Что касается проведенных удалений зубов, то 76,1% (n=54) удалений было выполнено через 24 мес после лечения или позднее. Проблемы с прорезыванием или повреждением эмали постоянных зубов зарегистрированы не были.

В целом за период наблюдения количество удалений зубов и неудачных результатов лечения в случае девитализированных зубов было в 2 раза большим, чем при витальной ампутации (сравните колонку 1 с колонками 3–5 в таблице).

#### Обсуждение

Количество случаев отказа от повторного обращения в клинику может быть результатом дискомфорта, испытанного детьми во время лечения. Тем не менее DMS III (Третье общегерманское исследование стоматологического здоровья) показало, что в 1997 г. 92,5% 12-летних пациентов предпочитали обращаться к уже хорошо известному, одному и тому же стоматологу [8]. Возможно, что многие из тех пациентов, кто больше не приходил в нашу клинику, испытали неприятные симптомы неудачного исхода лечения, что заставило их родителей обратиться к другим стоматологам, но вероятность этого весьма низка.

Huber [9] проанализировал 179 случаев витальной ампутации с использованием материала N2 у 105 пациентов и зарегистрировал долю неудачных исходов лечения, равную 9,5%. Возраст, в котором эти пациенты утрачивали молочные зубы, соответствовал среднему возрасту прорезывания постоянных премоляров. Наше исследование показало, что при пульпотомии с применением материала N2 доля успешных исходов лечения невелика и составляет 4,4%. Это согласуется с данными Einwag о доле успешных исходов пульпотомии с использованием N2 в диапазоне от 90 до 100% [6].

Даже в отсутствие подробной документации в рамках данного исследования доля случаев возникновения боли представляется незначительной с точки зрения определения успеха пульпотомии с использованием N2. Обострения, часто наблюдаемые при использовании  $\text{Ca}(\text{OH})_2$ , практически никогда не возникают после пульпотомии с применением N2. На этом фоне совершенно непонятна позиция университетов Германии, продолжающих отдавать предпочтение использованию  $\text{Ca}(\text{OH})_2$  при пульпотомии. В этом отношении Британские рекомендации ушли далеко вперед [2].

Для стоматолога важно, чтобы результат лечения был предсказуем, между врачом и юным пациентом существовало взаимопонимание, зуб сохранился вплоть до прорезывания постоянного зуба, а последний не был поврежден.

Стоматолог Gary [10] дал прекрасное описание применения материала N2 при эндодонтическом лечении молочных зубов, которое полностью совпадает с моим мнением: «В тех ситуациях, когда показано эндодонтическое лечение молочных зубов, концепция «тщательного выбора клинических случаев» зачастую является поводом отказаться от лечения зубов, имеющих гангренозные поражения. Однако вышеописанная техника не требует «тщательного выбора клинических случаев» [...]. Цель эндодонтического вмешательства при лечении молочных зубов заключается не в получении рентгенограмм, соответствующих стандартам, которые приняты при лечении зубов постоянных, а в максимально длительном сохранении молочных зубов как гарантов стоматологического здоровья пациента в зрелом возрасте» [10].

От редакции: полный перечень ссылок можно получить в издательстве.

#### Контактная информация

Доктор Роберт Тойвен  
(Robert Teeuwen)  
Berliner Ring 100  
52511 Gellenkirchen  
Germany (Германия)  
Адрес электронной почты:  
robteewen@t-online.de

**TOOLS TO KEEP SMILING**

Целых...  
...4 премьеры!

**IDS 2011**  
Hall 10.2/NS8

**D-RaCe**  
Облегчают распломбировку

**Scout-RaCe**  
Секвенция для механической ковровой дорожки

**FKG RaCe ISO 10**  
Для механического создания конического просвета

**SMG handle**  
Индикатор использования

Для файлов К/Н и дрельборов

www.fkg.ch

**FKG DENTAIRE**  
Swiss Dental Products

www.fkg.ch



## Применение иммуномодулирующего препарата Имудон в комплексной терапии заболеваний слизистой оболочки рта

И.М.Макеева, И.В.Акимова, А.Ю.Туркина

Кафедра терапевтической стоматологии, Первый МГМУ им. И.М.Сеченова

Полость рта является средой с высоким риском развития патологических процессов, обусловленных наличием патогенной микрофлоры. У соматически здоровых лиц в полости рта существует равновесие, обусловленное защитным действием факторов местного иммунитета, к которым относят лизоцим, лактоферрин, комплемент. Важную роль в обеспечении равновесия в полости рта играет слюна и целостность слизистой оболочки. Неповрежденная слизистая оболочка представляет собой физиологический барьер для проникновения инфекционных агентов.

Пока между защитными факторами полости рта и микробной флорой существует равновесие, можно говорить об отсутствии патологических изменений слизистой оболочки. Однако ослабление факторов общей и местной защиты в сочетании с ускоренным размножением патологической микрофлоры (в частности, связанное с несоблюдением гигиенического ухода) вызывает возникновение заболеваний. Причем известно, что заболевания слизистой оболочки рта характеризуются воспалительной реакцией тканей, рецидивирующим течением и устойчивостью к различным методам лечения.

Постоянный рост числа пациентов с заболеваниями слизистой оболочки полости рта заставляет современных стоматологов уделять вопросам нормализации местного и общего иммунитета при воспалительных и эрозивно-язвенных процессах слизистой большое внимание. При таких заболеваниях, как герпес, красный плоский лишай (рис. 1, 2), афтозный стоматит (рис. 3, 4), необходимо не только создать условия для обезболевания и эпителизации поражений, но и обеспечить нормализацию микрофлоры, стимулировать факторы местной

защиты. Комплексное лечение заболеваний слизистой оболочки рта должно включать:

- обязательное устранение болевого синдрома, что позволит пациенту принимать пищу, проводить чистку зубов, препятствуя образованию микробного налета;
- стимуляцию эпителизации очага поражения путем назначения кератопластиков;
- использование препаратов, обеспечивающих нормализацию микрофлоры полости рта и стимуляцию факторов иммунной защиты.

Последнее из условий может обеспечить иммуномодулятор местного действия – препарат Имудон, представляющий собой поливалентный антигенный комплекс, состав которого соответствует возбудителям, наиболее часто вызывающим патологические процессы в полости рта. По мнению И.М.Рабиновича (2003 г.), препарат Имудон представляет собой сухую вакцину для местного применения, которая обеспечивает противовоспалительное и противoinфекционное действие за счет усиления фагоцитарной активности, стимуляции иммунокомпетентных клеток, стимуляции секреторных иммуноглобулинов класса А. Включение препарата Имудон в комплексную терапию заболеваний слизистой оболочки рта способствует ослаблению болезненности эрозивных поражений, ускоряет их эпителизацию, снижает вероятность присоединения вторичной инфекции. Терапевтическое действие препарата Имудон направлено на борьбу с основными проявлениями воспалительных изменений органов и тканей полости рта: болезненностью, отеком, гиперемией, кровоточивостью десны, возникновением эрозивно-язвенных дефектов.

Мы широко применяем препарат Имудон в комплексном лечении пациентов, страдающих герпетиче-

ским и рецидивирующим афтозным стоматитом. У пациентов с рецидивирующим афтозным стоматитом препарат назначали по следующей схеме: на высоте обострения, сопровождающегося максимальной болезненностью, назначали по 8 таблеток в день в течение 7–10 дней (в зависимости от количества элементов поражения и их болезненности). Затем в качестве поддерживающего курса пациенты принимали по 6 таблеток в день в течение 7–10 дней. Как правило, комплексная терапия позволяла добиться устранения болевого синдрома к 3-му дню приема препарата Имудон, а полной эпителизации – к 5–7-му дню лечения. Пациенты отмечают приятный вкус препарата Имудон, его способность стимулировать слюноотделение, отсутствие побочных эффектов.

Препарат Имудон необходимо применять в комплексном лечении поражений слизистой оболочки рта как средство эффективной стимуляции местного иммунитета за счет активации факторов специфической и неспецифической защиты. ■

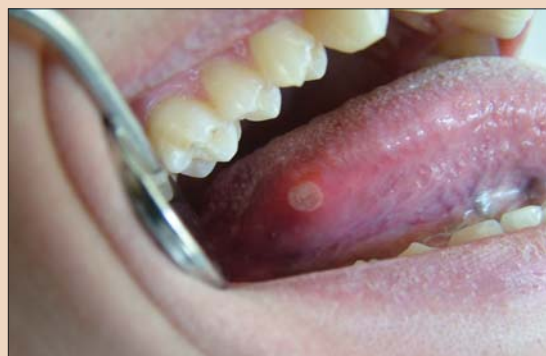

Рис. 3. Рецидивирующий афтозный стоматит. Афты локализуются на боковой поверхности языка.

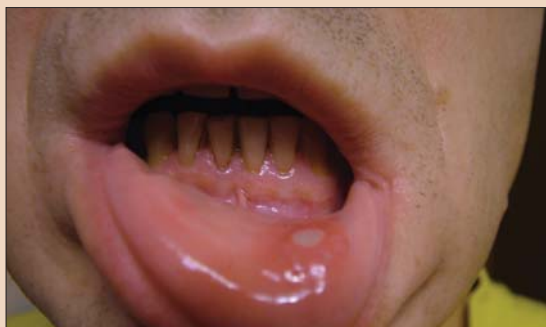

Рис. 4. Рецидивирующий афтозный стоматит. Афты локализуются на слизистой оболочке нижней губы.

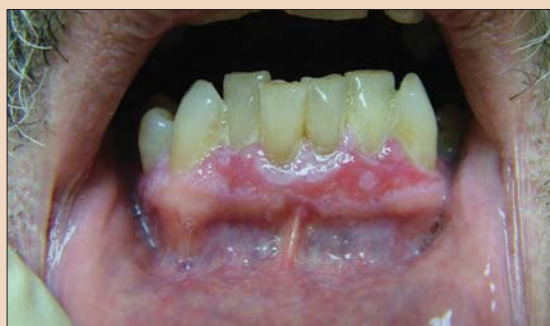

Рис. 1. Красный плоский лишай слизистой. Локализация поражения – слизистая оболочка десны. Крайняя болезненность при чистке зубов – причина низкого уровня гигиены полости рта.

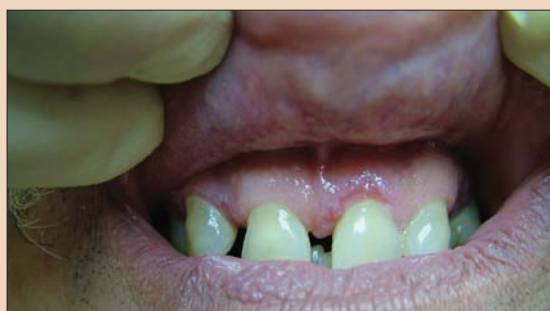

Рис. 2. Красный плоский лишай. Локализация поражения – слизистая оболочка десны.

# ИМУДОН®


**ВИРУСЫ**

**БАКТЕРИИ**

**ГРИБКИ**

## ТРОЙНОЙ ЭФФЕКТ

Эффективная защита слизистой оболочки глотки и полости рта



40 таблеток для рассасывания

**ИМУДОН®**  
Imudon®

Для лечения и профилактики инфекционно-воспалительных заболеваний полости рта и глотки

- пародонтоз • парадонтит • стоматит • гингивит
- глоссит • афты • профилактика изъязвлений, вызванных зубными протезами

- профилактика и лечение воспаления после удаления зубов, имплантации искусственных зубных корней

ИНФОРМАЦИЯ  
ДЛЯ СПЕЦИАЛИСТОВ



**Abbott**  
A Promise for Life

119334, г. Москва, ул. Вавилова, 24, этаж 5  
Тел.: (495) 411-89-11, Факс: (495) 411-89-10  
www.abbott-products.ru  
www.dentalsite.ru