

НОВИНИ

→ СТР. 3

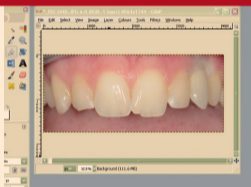

Нобеловата награда за медицина е присъдена на изследователи на стволови клетки

Разбит е митът за смятаната досега за необратима клетъчна диференциация. Как може процесите да поемат обратен ход и какво медицинско приложение може да има откритието, четете в броя.

ТЕХНОЛОГИИ

→ СТР. 9



Клинична дигитална дентална фотография

Денталната фотография е съществена част от денталната медицина, намираща приложение не само за архивиране, но и за демонстрационни и образователни цели. Затова и отделяме подобаващо място на денталната фотография в броя.

МЕНИДЖМЪНТ

→ СТР. 12



Управление на времето в денталната практика

Какъв е ефектът от липсата на време и наличието на стрес в работата и как да управляваме правилно времето си, четете в материала от рубрика „Мениджмънт“.

ИНТЕРВЮ

→ СТР. 13



Поглед в бъдещето: денталните лазери

Екипът ни разговаря с трима авторитетни дентални лекари, прилагащи лазери в лечението си, и научи за техните възгледи и за това, защо си струва да сме в час с модерните технологии.

„Медикус, Денто, Галения“ с 5% ръст на изложителите

„ДЕНТАЛ ТРИБЮН БЪЛГАРИЯ“

Това сочат официалните данни от информационната система на организаторите на 18-ото издание на изложението за медицина, стоматология и фармация, което се провежда от 17 до 20 октомври 2012 г. в Международен панаир-Пловдив – организатор на проявата заедно с Асоциацията на денталните гилдии в България.

Въпреки че коментарите на изложителите бяха разнородни, официалните данни на Международен панаир-Пловдив са, че тазгодишното изложение е отбелязало 5-процентен ръст на директните изложители и увеличение на ангажираните площи с 11%. Близо 20% от участниците са дошли за първи път или са се завърнали след кратко прекъсване. С 19% повече са били посетителите специалисти в първия ден на „Медикус, Денто, Галения 2012“ в сравнение с началото на миналогодишното издание. Близо 1800 специалисти са с онлайн ре-



Министърът на здравеопазването Десислава Атанасова пререза лентата на изложбата „Медикус, Денто, Галения 2012“ в Международен панаир-Пловдив.

гистрация за посещение, гавеща право на безплатен достъп през цялото време на проявата, още преди нейния старт. Обичайно над 60% от посетителите са собственици на фирми, предприемачи и представители на висшия мениджмънт.

МИНИСТЪР АТАНАСОВА: ИЗЛОЖЕНИЕТО „МЕДИКУС, ДЕНТО, ГАЛИНИЯ“ ЗАСЛУЖАВА ПОДКРЕПА

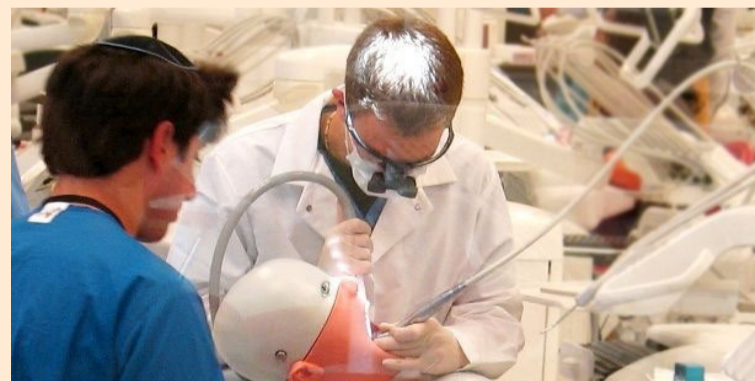„Освен класически бизнес форум изложбата „Медикус, Денто, Галения“ е и средище за повишаване на информа-

ността на хората за здравословния начин на живот. Това е европейска и световна практика, която заслужава подкрепа от държавните институции и я има в мое лице“ – това заяви министър-

→ стр. 5

Planmеса разширява университетска мрежа със споразумение за 70 млн. евро

DENTAL TRIBUNE INTERNATIONAL



Дентални студенти от факултета към University of Maryland на обучение с оборудването, предоставено от Planmеса. Учебното заведение има договорни отношения с финландската фирма от 2009 г. насам. (DTI/ Photo courtesy of University of Maryland, USA)

Производителят на дентално оборудване Planmеса сключи договор с два дентални факултета – във Финландия и в Близкия изток. В официално съобщение компанията казва, че е подписано споразумение за гоставка и монтаж на дентално оборудване, оценено на над

70 милиона евро, за King Saud College of Dentistry в Riyadh, Саудитска Арабия. Стотици дентални юнители и апарати за образна диагностика ще бъдат гоставени и за University of Eastern Finland в Куопио според второто сключено споразумение.

Договорите включват допълнителни бизнес отношения с Planmеса. Компанията

декларира 700 милиона евро годишни постъпления за миналата година. Оборудването ще бъде гоставено и инсталирано в двата дентални факултета в рамките на идните два месеца, като ще бъдат на разположение за започващата академична година, казаха от финландската компания.

Planmеса вече е снабдила с дентално оборудване факултети и институции в над 25 страни по света. По-рано тази година компанията започна да снабдява един от най-големите факултети в Малайзия – този в Куала Лумпур – с дентални юнители, интраорални и панорамни рентгенови апарати.

Прегоставеното оборудване за колежите в Рияд и Куопио включва дентални юнители Planmеса Sovereign и Compact I; Planmеса

ProMax 3D рентгенови апарати и PlanmесаProX дигитален интраорален рентген. След като бъдат инсталирани и свързани помежду си, те ще предоставят допълнителни възможности за интерактивно обучение за студентите и ще допринесат за подобряване на качеството на денталните грижи, казвам от компанията. DT

Да не забравя:
Абонамент 2013 г.
за „Дентал Трибюн“ на
www.dental-tribune.net
или да се обади на
тел. 02 416 71 73
до 30 ноември,
за да не изпусна
отстъпката от 15%

Скъпи четящи,

Акцент в броя, който гържите, са новите технологии. Защото сме съгласни с мнението на една от интервюираните в броя личности, че „човек трябва да следва промените в света, защото те се случват твърде бързо“ (виж интервюто на стр. 13 с г-р Алфредо Арагуес и г-р Антони Рахайел). А „който не напредва всеки ден, всеки ден остава“ – би добавил Конфуций.

Ето защо ви представяме разговор по актуалната тема за широкото приложение на лазерите в денталната медицина с трима чужди автори, които посетиха България и изнесоха лекции по време на различни научни прояви.

Денталната фотография е тема, която става все по-популярна. Зъболекарите, които са в крак с новите тенденции, вече са наясно, че е задължително да разполагат с качествен фотоапарат, за да заснемат ако не всички случаи от своята практика, то поне сложните и интересните. В изпълнение ще припомним гумите на големия Паскал Мание, който сподели в интервю, публикувано в предходен брой на в-к „Дентал Трибюн“, че фотоапаратът е третото му око. Затова взехме решение в броя да намери своето място една изключително полезна и добре систематизирана статия на английския автор Амит Пател, посветена на

клиничната дигитална дентална фотография (стр. 9).

Когато живеем и работим така, че да сме в час с всичко ново и актуално, да сме успешни и едновременно с това да сме изпълнили графика си, ни се налага да се справяме с един сериозен проблем – негостига на време. Какъв е ефектът от липсата на време и наличието на стрес в работата, чете на стр. 12 в материала от рубрика „Мениджмънт“.

Приятни и полезни минути с в-к „Дентал Трибюн“!

От Редакцията

Твоята усмивка
е най-ценна за нас!



Via G. Mameli, 50/52
35020 Albignasego (PD) - Italy
Tel. +39 049 862 96 12 - 862 96 05
Fax +39 049 862 98 16
info@isomed.it - www.isomed.it



За контакти:
г-р Илинов – 0889475887
illinov@yahoo.com

International Imprint

Licensing by Dental Tribune International
Publisher Torsten Oemus

Group Editor
Daniel Zimmermann
newsroom@dental-tribune.com
+49 341 48 474 107

Clinical Editor
Magda Wojtkiewicz
Online Editor
Yvonne Bachmann

Editorial Assistance
Claudia Duschek

Copy Editors
Sabrina Raaff
Hans Motschmann
Publisher/President/CEO
Torsten Oemus

Director of Finance & Controlling
Dan Wunderlich

Media Sales Managers
Matthias Diessner

Vera Baptist
Peter Witteczek
Maria Kaiser

Marketing & Sales Services
Nadine Parczyk

License Inquiries
Jörg Warschat

Accounting
Manuela Hunger

Business Development Manager
Bernhard Moldenhauer

Executive Producer
Gernot Meyer

International Editorial Board
Dr Nasser Barghi, USA – Ceramics

Dr Karl Behr, Germany – Endodontics

Dr George Freedman, Canada – Aesthetics

Dr Howard Glazer, USA – Cariology

Prof Dr I. Krejci, Switzerland –
Conservative Dentistry

Dr Edward Lynch, Ireland – Restorative

Dr Ziv Mazar, Israel – Implantology

Prof Dr Georg Meyer, Germany –
Restorative

Prof Dr Rudolph Slavicek, Austria –
Function

Dr Marius Steigmann, Germany –
Implantology

© 2012, Dental Tribune International
GmbH. All rights reserved.

Dental Tribune makes every effort to report clinical information and manufacturer's product news accurately, but cannot assume responsibility for the validity of product claims, or for typographical errors. The publishers also do not assume responsibility for product names or claims, or statements made by advertisers. Opinions expressed by authors are their own and may not reflect those of Dental Tribune International.

Dental Tribune International

Holbeinstr. 29, 04229 Leipzig, Germany
Tel.: +49 341 4 84 74 302 | Fax: +49 341
4 84 74 173
www.dental-tribune.com | info@dental-
tribune.com

Regional Offices

Asia Pacific
Dental Tribune Asia Pacific Limited
Room A, 20/F, Harvard Commercial
Building, 111 Thomson Road, Wanchai,
Hong Kong
Tel.: +852 3113 6177 | Fax: +8523113 6199

The Americas
Dental Tribune America
116 West 23rd Street, Ste. 500, New York,
N.Y. 10011, USA
Tel.: +1 212 244 7181 | Fax: +1 212 224
7185

Офис България

Издава Dental Tribune България ЕООД
София 1421, кв. „Лозенец“,
ул. „Крум Понев“ 56-58
тел./факс: +359 2 416 71 73
office@dental-tribune.net
www.dental-tribune.net
www.dental-tribune.com

Действителен собственик:

Уляна Винчева

Представената информация
е съгласно чл. 7а, ал. 3 от ЗЗДПД.

Главен редактор

Уляна Винчева

Отговорен редактор

Ива Димчева

Редактори

г-р Владимир Ашиков

г-р Надежда Кулумджиева

Дизайн и предпечат

Антоанета Волева

Превод

г-р Надежда Кулумджиева

г-р Александър Апостолов

Ива Димчева

Коректор

Гая Христова

Реклама

Николина Илиева 0897 958 321

Автори в броя

Ива Димчева, г-р Брем Е. Гилберт,

г-р Амит Пател, г-р Рьоне Амалбер

Калоян Пенчев, David Landes

Печат: „Спектър“ АД

Българското издание на Dental Tribune

е част от групата Dental Tribune

International – международно издание

на 20 езика, разпространявано в над 55

гържави.

Съдържанието, преведено и публикувано в този брой от Dental Tribune International, Германия, е с авторското право на Dental Tribune International GmbH. Всички права запазени. Публикувано с разрешението на Dental Tribune International GmbH, Holbeinstr. 29, 04229, Leipzig, Германия. Възпроизвеждането по какъвто и да било начин и на какъвто и да е език, изцяло или частично, без изрично писмено разрешение на Dental Tribune International GmbH и Dental Tribune България ЕООД е абсолютно забранено. Dental Tribune е запазена марка на Dental Tribune International GmbH.

Редакцията не носи отговорност за съдържанието на публикуваните реклами в броя.

Възстановяването на пациента с трансплантирано лице надминава очакванията

DENTAL TRIBUNE INTERNATIONAL

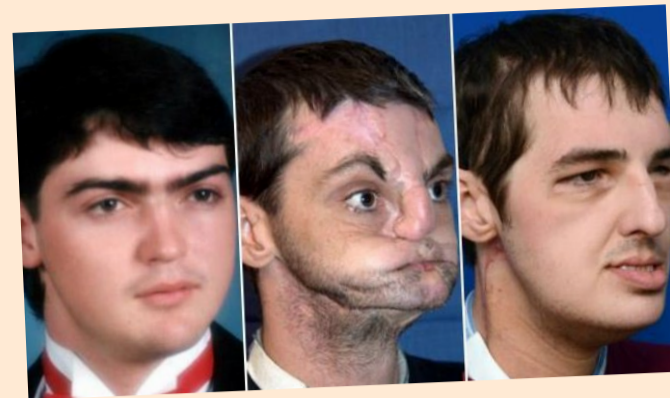БАЛТИМОР, САЩ: 37-годишният пациент, на когото бе направена най-екстензивната трансплантация на цяло лице досега, се възстановява по-бързо от добре. Според докторите пациентът е възстановил нормални функции и може да се храни, да усеща вкус и мирис седем месеца след хирургичната интервенция. Както Dental Tribune съобщава по-рано тази година, Ричард Лий Норис от Хилсвил, Вирджиния, претърпя 36-часова транспланта-

ция на цялото лице в Медицинския център към Университета в Мериленд, която включваше двете челюсти, зъби, език, кожа и подлежащи нерви и мускули от скална до шията.

Няколко дни след операцията с пациента започнаха да работят специализирани терапевти с цел да се възстанови функцията на новото му лице, език и челюсти. Рехабилитационният екип работи с него, тренирайки нервите, кошто са запазени от лицето на донора, в опит да се укрепят лицевите му мускули.

От университета казват, че Норис продължава да възстановява чувствителността на лицето си, може да се усмихва и да използва мимики. Двигателната функция от лявата страна на лицето е около 80% възстановена, а отляво – около 40%.

„В последните 15 години живях откъснат, кривички се зад хирургическа маска. Сега мога да изляза навън, без никой да се обръща, за да ме гледа. Сега мога да започна да изграждам новия живот, който ми бе гаран“, казва Норис.



Ричард Лий Норис – 114 дни след приложената екстензивна реконструктивна лицева хирургия. (Photo courtesy of University of Maryland Medical Center, USA)

Въпреки че възстановяването на Норис надминава очакванията на хирургите, той продължава да посещава контролни прегледи при няколко лекари, физиотерапевти и логопеди.

Норис остава обезобразен след стрелба през 1997 г. Освен че губи устните и носачи, челюстите му са почти разрушени, оставяйки му много малка възможност за отваряне на устата. **ДТ**

Нобеловата награда за медицина е присъдена на изследователи на стволови клетки

DAVID LANDES



Двамата Нобелови лауреати – John Gurdon (вляво) и Shinya Yamanaka.

Нобеловата награда в категория физиология и медицина за 2012 г. е присъдена на John B. Gurdon и Shinya Yamanaka за изследванията на стволови клетки.

„Нобеловата награда е за приноса на двамата учени, които са открили, че зрели специализирани клетки могат да бъдат репрограмирани така, че да претърпят обратно развитие в незрели клетки, способни да се развиват до клетки от всички тъкани в тялото. Техните открития направиха революция в разбиранията ни за това, как клетките и организмите се развиват“, написа Нобеловият комитет в института „Каролинска“.

Локалният комитет запита по време на дискусияния панел как откритието ще повлияе на разискванията за моралната страна на изследванията със стволови клетки. „Ние имаме отворен научен дебат. Нобеловият комитет не участва толкова много в него, но ние, учените, като отделни личности и лекари, участваме. Въпросът се развива според общия консенсус за това, какво е приемливо за обществото“, каза Ана Уегел, професор и изследовател в института „Каролинска“. „Всяко велико откритие в биологията, което има приложение за нуждите на хората, трябва да бъде обсъдено и всъщност

това се прави. Опитваме се да допринесем за доброто на знанието.“

Gurdon е открил през 1962 г., че диференциацията на клетките е обратен процес. Той замени ядро на незряла жабешка яйцеклетка с това на диференцирана чревна клетка. Модифицираната яйцеклетка се развила в нормална попова лъжичка. Изборът бил, че зрялата клетка също имала цялата необходима информация, за да образува всички клетки и тъкани на жабата.

Yamanaka открива повече от 40 години по-късно, през 2006 г., как интактните зрели клетки при мишки могат да бъдат репрограмирани така, че да се превърнат в незрели стволови клетки. Изненадващо, чрез повлияване само на няколко гена, той репрограмирал зрелите клетки до получаване на плурипотентни клетки, т.е. незрели клетки, които могат да се развият до всички типове клетки в тялото.

Според Jonas Frisén, професор и изследовател на стволови клетки в „Каролинска“ и член на Нобеловата асамблея, откритията на Gurdon и Yamanaka могат да доведат до откриване на „ключо“ на клетъчната биология. „Тук могат да се осъществят две големи открития. Едното е цялата наша концепция за това, как клетките са се самоаключили в специализираната си форма,

и за това, че всъщност е възможно този процес да се отключи и да се върне назад“, каза още той. „Другото важно откритие е във връзка с приложението на тези открития. Резултатът е технология за генериране на стволови клетки, от които могат да произлязат всички клетъчни типове в тялото, а това е изключителен практически прогрес.“


Frisén спомена за неврологични разстройства, които биха могли да се излекуват като резултат от тези

открития, като Паркинсонова болест.

„Вече е възможно да вземем клетка от кожата на пациент и да обрнем развитието ѝ до стволова клетка, а след това от последната могат да се получат нервни клетки“, обяснява още той.

Успоредно с големия интерес за прилагането на лечебните методи при нервни болести, те могат да бъдат част от лечението на много други – от порок на сърцето до гуабем. Frisén гобави, че все още е много рано

да се каже точно кога трансплантацията на клетки ще започне да се извършва при хората. Това е едно от приложението, кошто благодарение на откритията на Нобеловите лауреати за 2012 г. вече е теоретично възможно. „Засега наистина не е възможно да се каже. Ще проследим клиничните проучвания в немного далечно бъдеще. Невъзможно е да се каже дали и кога пациентите могат да се възползват от клетъчна трансплантация“, каза той. **ДТ**



Те всички изглеждат еднакви докато не започнеш работа

SPI - Оригиналният спираловиден имплант

Алфа Био бе първата компания, която разработи и въведе заострен имплант с широка нарязана стъпка и нови характеристики, уникални за света на имплатологията. Оригиналният спираловиден имплант е най-популярният и най-широко използваният имплант на Алфа Био. Имплатолозите по света твърдят, че „Спираловидният имплант осигурява висока първична стабилност и е лесен и удобен за употреба. Нищо чудно, че толкова много се опитаха да го имитират.“



AlphaBio^{TEC}
Simplantology

Оторизиран дистрибутор за България

„Медина Био“ ООД

Централен офис
Гр. София ж.к. Овча купел
Ул. Костур №18 офис 2

Tel : +359 899 145 801
+359 893 617 866
+359 893 617 829

Офиси в градовете
Варна Пловдив
Хасково Габрово

www.alpha-bio.NET

Европейските страни отделят почти 80 милиона евро за орално здраве

DENTAL TRIBUNE INTERNATIONAL

Според доклад на Платформата за по-добро орално здраве в Европа 27-те страни – членки на Европейския съюз, отпускат 79 милиона евро за орално здраве през 2012 година и биха отделяли до 93 милиона евро през 2020 година. Докладът също така обобщава последните данни за пародонтопатии и орални неоплазии и отправя препоръки към европейските законодатели за подобряване на оралната здравна грижа.

Оралните заболявания, като зъбния кариес, пародонтозитите и оралния карцином, са много разпространени и съставляват голяма част от патологията на обществено ниво по света. Има липса както на достатъчно информация относно състоянието на оралното здраве, така и на политическо внимание, фокусирано върху превенцията на оралните заболявания в Европа. Идеята за нов доклад дойде от желанието на Платформата за по-добро орално здраве в Евро-

на (Platform for Better Oral Health in Europe) да разшири базата данни и да търси по-нататъшно съдействие с европейските законодатели да подобрят политическите стратегии в тази насока и да ускорят работещите механизми. От името на платформата генералният съветник г-р Рина Пател изследва ключовите проблеми в оралното здраве, включително разпространението и тенденциите при оралните болести и оценката на тяхното икономическо влияние.

ТЕНДЕНЦИИ ПРИ ОРАЛНИТЕ ЗАБОЛЯВАНИЯ

Според доклада въпреки глобалното намаляване на разпространението на кариеса той остава проблем за много групи хора в Източна Европа, а също така и за хората с по-нисък доход от страни в целия Европейски съюз.

Оценката сочи, че повече от 50% от населението в Европа страда от някоя от формите на пародонтозит, а при повече от 10% се срещат



тежките му форми. Разпространението във възрастта от 60 до 65 г. се увеличава от 70 на 85% от случаите. Пародонтозитното здраве в Европейския съюз се влошава вероятно поради увеличаващия се брой на възрастното население, което запазва зъбите си, а също така и заради увеличеното разпространение на диабета.

В доклада се посочва, че оралният карцином е осмият по честота в световен мащаб. В Европейския съюз карциномът на устната и на оралната лигавица е 12-ият по честота карцином

при мъжете. През 2008 г. в Европа са регистрирани около 132 000 случая на карциноми на главата и врата, от които 62 800 са завършили летално. Най-високите нива на разпространение са открити в Унгария и Испания. Последните тенденции в разпространението на оралния карцином показват увеличена заболеваемост при жени и при младежи. В допълнение нивата на морталитет вследствие на орален карцином продължават да се покачват в няколко държави – членки на Европейския съюз.

ИКОНОМИЧЕСКИ АСПЕКТ НА ОРАЛНИТЕ ЗАБОЛЯВАНИЯ

Калкулирането на разходите за осигуряване на оралното здраве е предизвикателство поради недостига на данни, трудностите за изчисляване на собствените разходи и индиректните социални щети, произтичащи от лошото орално здраве. Ето защо могат да бъдат оценени само парите, отделени за орално здраве.

През 2010 г. обществените и личните разходи на настоящите 27 държави – членки на ЕС, се изчисляват на 76 милиона евро. През 2012-а те са 79 милиона евро. Ако тази тенденция се запази, те ще бъдат 84 милиона през 2015 година и 93 милиона през 2020 година (разходите на всяка държава членка са поотделно детайлизирани в доклада).

Според доклада разходите за оралните заболявания са много високи и е вероятно да надхвърлят тези за борбата с рака, сърдечносъдовите заболявания, инфаркта на миокарда и геменцията.

НЕРАВНОПОСТАВЕНОСТ ПРИ ЛЕЧЕНИЕТО НА ОРАЛНИТЕ ЗАБОЛЯВАНИЯ

Неравнопоставеността при хора с различно образование, професия и доходи се

открива във всички държави на ЕС. По-ниските социално-икономически групи са по-податливи към лоши хранителни навици и злоупотреба с цигари и алкохол, които са важни рискови фактори за много заболявания и състояния. Според доклада има и други сериозни различия на територията на Европейския съюз, свързани с оралното здраве, според социално-икономическия статус, възрастта, пола и общото здраве на индивидите.

Посещаването на генерален лекар зависи главно от структурата за предоставяне на здравни услуги. Хората в страни, където публично се осигурява генерална грижа, посещават стоматолога си по-често в сравнение с по-слабо развитите страни, с по-малко развито или липсващо генерално осигуряване.

ЗАКЛЮЧЕНИЯ

„В много държави от Европейския съюз грижата за оралното здраве не е напълно интегрирана в националните или обществени здравни програми“, заключава авторът на доклада. „Има осезаема липса на проучвания на промоцията на оралното здраве. Съществуват малко на брой висококачествени мерки за оценка на здравната политика. Този проблем се усложнява от липсата на рутинно достъпни и сравними данни за оралното здраве в ЕС.“

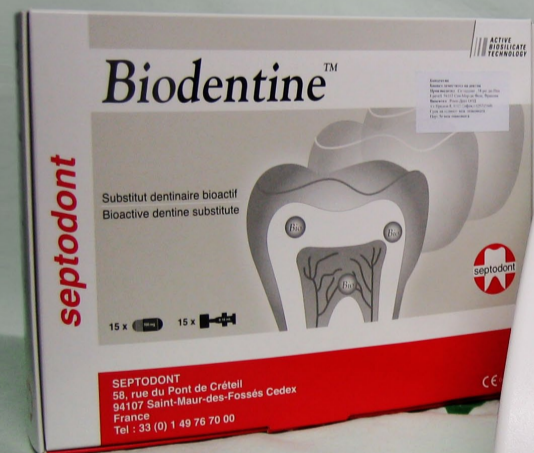Авторът препоръчва следното на европейските законодатели: да се подобри оралното здраве като част от политиката на ЕС за 2012 г., да се съобрази повишаващата се здравна неравнопоставеност, да се подкрепят и споделят работещите вече механизми, да се усъвършенстват базата данни и знания и да се насърчи развитието на генералните лекари в Европа.

Платформата за по-добро орално здраве в Европа е инициатирана на Европейската асоциация за обществено генерално здраве, Асоциацията на генерално обучение в Европа, Програмата за орални здравни грижи на Wrigley's, GlaxoSmithKline и Съвета на генералните лекари в Европа.

Целият доклад, наречен „Състоянието на орално здраве в Европа“, може да бъде свален от сайта на платформата www.oralhealthplatform.eu. DT



С ИЗКЛЮЧИТЕЛНО ПРЕДЛОЖЕНИЕ ЗА ВАС



Биодентин 15 дози
на цена 292 лв.



Капсулобъркачка
„Техномикс“
на цена 590 лв.



882 лв.

730 лв.

Само сега
може да се възползвате
от нашата промоция,
валидна до 24.12.2012 г.

Зъботехническа лаборатория



Пловдив, бул. Марица №48
тел.: 032 648 215
моб.: 0898 502935
e-мил: lab@magicdent-bg.com

www.magicdent-bg.com

- изключително атрактивни цени;
- безпрепарационни керамични фасети;
- прескерамика;
- цирконий;
- протезиране върху импланти;



Dental Tribune стартира студентска кампания за 2013 г.

През 2013 година специализираните издания в-к Dental Tribune, сп. Cosmetic Dentistry и сп. My Smile ще бъдат достъпни за студенти на промоционална цена с -40% отстъпка. Тази линия е заложена в новата абонаментна кампания за 2013 г. на издателство „Дентал Трибюн България“ ЕООД.

Информация за уникалността, която дава възможност на студентите да четат още преди дипломирането си професионалните ден-

тални издания на световно ниво, вече е разпространена във факултетите по дентална медицина в София, Пловдив и Варна. Част от новата политика на издателството по отношение на студентите е и предоставянето на безплатни пакетни абонаменти по повод студентски промоции и други мероприятия. Първата активност от този род бе реализирана по време на промоцията на випуск 2012 във ФДМ–Варна в началото на октомври, когато първите 5 студенти с най-висок общ успех получиха награда

годишен пакетен абонамент за трите издания на „Дентал Трибюн България“ ЕООД.

Ето и имената на наградените:

1. Полина Асенова Велчева от Варна;
2. Камелия Евгениева Георгиева от Варна;
3. Десислава Михайлова Муртева от Пазарджик;
4. Гергана Йорданова Иванова от Варна;
5. Антония Пламенова Помакова от Варна.

Повече информация за студентската абонаментна кампания вижте на www.dental-tribune.net DT



„Медикус, Денто, Галения“ с 5% ръст на изложителите



Министър Атанасова е приветствана от г-жа Благоева Алексова – изпълнителен директор на фирма „МиПлант“.



Министърът на здравеопазването, г-р Борислав Миланов – председател на УС на БЗС, и бизнесменът Георги Гергов разглеждат една от иновациите, представени на изложението на щанда на фирма „Дентакон“.

← **Продължава от стр. 1**

ръст на здравеопазването Десислава Атанасова в своето приветствие при откриването на форума.

В рамките на изложбата бяха представени експонати на над 100 фирми от 12 държави, като, както подчерта и самата министър Атанасова, сред тях 20 на брой са върховите изделия. „Това е значително постижение и доказва, че България е добра дестинация за бизнес проекти“, заяви още Десислава Атанасова.

Според нея „представянето на най-съвременните и значими технологии и продукти ще допринесе за обновяването на материалната база на здравните заведения, за подобряване на лечението и за развитие на здравния туризъм в България“.

Изложението скъсява пътя на иновациите до лекарските кабинети, подчерта в словото си при откриването главният директор на Международен панаир-Пловдив Иван Соколов. С това се обяснява 5-процентният ръст на директните изложители и увеличението на ангажираните площи с 11%. Близо 20% от участниците са дошли за първи път или са се завърнали след кратко прекъсване.

От създаването на изложбата до сега фирмите от нашия бранш винаги са тук, заяви Маргарита Тотева, председател на Асоциацията на денталните гилъри в България (АДДБ).

Дентални услуги в България ползват клиенти от Гърция, Италия, Германия, Швейцария и други държави, но се надяваме, че тази тенденция ще се развие по-бързо

и по-организирано през следващите години, прогнозира г-р Нелия Михайлова, заместник-председател на Асоциацията на денталните мениджъри в България (АДМБ), по време на пресконференцията по откриването на медицинското изложение. У нас вече има кластер „Здравен туризъм“, който обхваща туроператори, хотелиери, медуци и застрахователна компания, и работи по европейски проект, аргументира се тя.

Както винаги по време на изложения посетителите можеха да видят топизделия в областта на меду-

цинската техника и болничното обзавеждане, оборудването на дентални кабинети и зъботехнически лаборатории, съоръжения и химикали за дезинфекция, препарати за профилактика и хигиена на устната кухина, консумативи и материали за медицината, стоматологията и зъботехниката, прибори и инструментариум, помощни средства за инвалиди.

СЪПЪТСТВАЩАТА ПРОГРАМА – ВАЖЕН ЖОКЕР ЗА ВСЯКО ИЗЛОЖЕНИЕ, ИЗПЪЛНИ СВОЯТА ЗАДАЧА И ТОЗИ ПЪТ

В деловата програма

на изложението бе включен Седми научен симпозиум на БЗС, както и Седми международен конгрес по възстановителна дентална медицина на тема „Естетиката в ежедневната практика – дефиниции на успеха“.

В рамките на съпътстващата програма на „Медикус, Денто, Галения 2012“ бяха наградени и победителите в четвъртия конкурс „Мениджър на дентална практика“. Той се организира от Асоциацията на денталните мениджъри в България, в. „Стоматологичен свят“ и Асоциацията на денталните гилъри в България, а претендентите се състезаваха в четири категории – мениджмънт на клиника, на кабинет, на зъботехническа лаборатория и екипен мениджмънт от стоматолог и зъботехник, като последният раздел се въвежда за първи път.

Голямата награда спечели г-р Спаска Фезова от Благоевград, която закупила и превърнала в ултрамодерен комплекс последния етаж на денталната поликлиника в града.

Наградата „Мениджър на

дентален кабинет“ бе присъдена на г-р Ели Бацелова, дентален кабинет „Д-р Ели Бацелова“, Пловдив. Д-р София Бугжева – клиника „Бургасдент“, Бургас, получи отличието „Мениджър на дентална клиника“. Бяха раздадени и наградите „Мениджър на зъботехническа лаборатория с персонал до трима души“, „Мениджър на зъботехническа лаборатория с персонал над трима души“, „Българска зъботехническа лаборатория с европейски измерения и технологии“, както и много допълнителни грамоти и отличия.

За първи път от името на Асоциацията на денталните мениджъри в България бе връчен призът „Ключ към успеха“. Негов носител стана г-р Михаил Далемски от София. Наградата за „Екипен дентален мениджмънт“ получи екипът на дентален кабинет „Д-р Борислав Михов“, Сливен, и зъботехническа лаборатория „Станидент“ – Стоян Христов, Сливен.

По традиция официалната церемония по награждаването се състоя във Виенския павилион на Международния панаир. DT

Добре дошли в Креди Агрикол!

Френската банкова група Crédit Agricole е една от водещите финансови институции в Европа

54 милиона клиенти по света

118 години история

credit-agricole.bg
facebook.com/creditagricolebg

 **CRÉDIT AGRICOLE**

Ендодонтско релечение

Повторен опит за успех

Д-Р БРЕТ Е. ГИЛБЕРТ

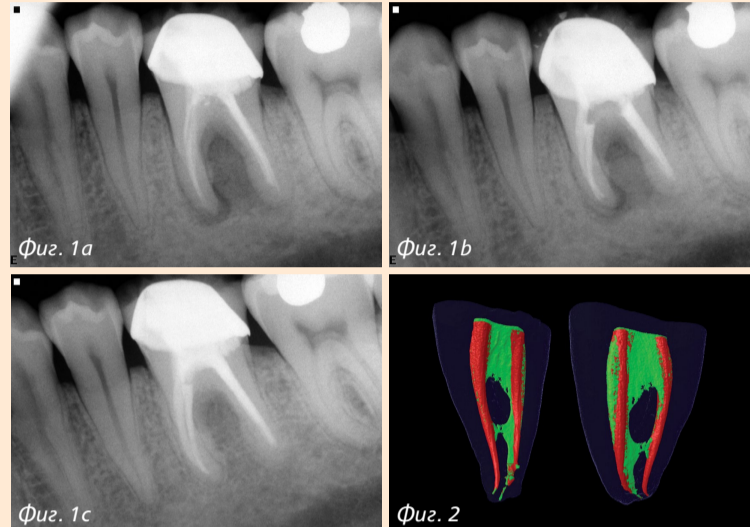
Установено е, че честота на успех при кореново лечение е 92%¹. С напредъка на изследователските методи клиницистите трябва да разчитат на най-добрите налични данни, за да предвидят резултатите от своето лечение. Най-висока степен на достоверност и най-добри доказателства за клиничния успех от ендодонтското лечение имат метаанализите на литературата. Метаанализ на Ng и сътр. от 2007 г. прави задълбочен преглед на честотата на успех след ендодонтско лечение при различни класически проучвания. Те установяват обща претеглена честота на успех от 68 до 85% след период на проследяване от най-малко една година². Този преглед възприема най-стриктните критерии за дефиниране на успешно ендодонтско лечение и в него са

включени много проучвания, които са били извършени преди възвеждането в клиничната практика на генталните микроскопи и друга модерна апаратура.

Когато се обмисля ревизия на зъб с недобро кореново лечение, трябва да бъдат преодолени много предизвикателства, за да се гарантира успехът на повторната терапевтична намеса. Съвременната апаратура и техники ни дават възможност да дезинфекцираме достатъчно добре кореново-каналната система след настъпване на рецидив след първоначалното ендодонтско лечение.

Установено е, че честотата на успех след релечението е около 80%. Фази III и IV на Toronto Study показва такава честота на излекуване четири до шест години след нехирургично релечение³. В систематичен преглед, извършен от Тора-

бинеджаг и сътр., сравняващ нехирургичното прелечуване с ендодонтската хирургия, беше демонстрирано, че след четири до шест години нехирургичното релечение има честота на успех от 83% в сравнение със 71.8% за ендодонтската хирургия⁴. Наличието на предходен периапикален периодонтит е фактор, който намалява честотата на успех. При липса на периапикален периодонтит е установена десетгодишна честота на успех от 92 до 98% както за първоначалното ендодонтско лечение, така и за релечението. При предходен периапикален периодонтит честотата на успех спада до 74 до 86% за период от десет години⁵. Тези данни показват, че посредством прелечуване можем да постигнем ендодонтско оздравяване, което ни дава възможност да запазим естествените зъби на наши-



Фиг. 1а: Зъб #36 е с периапикална лезия, видима като слаба сянка около медиалния корен и в областта на фуркацията; **фиг. 1б:** Постоперативна рентгенография; **фиг. 1с:** Рентгенография една година след интервенцията. (Предоставена от д-р Брет Е. Гилберт); **фиг. 2:** Непрепарирани пулпни тъкани (в зелено) и постоперативно почистените и инструментирани зони (в червено), показващи комплексния характер на кореново-каналната анатомия и трудностите при пълното ѝ почистване. (Предоставена от rootcanalanatomy.blogspot.com)

те пациенти (фиг. 1а–б). Въпреки че алтернативната лечебна възможност за поставяне на имплант е ефективен метод за заместване на липсващ зъб, съхраняването на здравето на естественото съзъбие трябва да остане основна цел.

Посттерапевтичният рецидив неизбежно е резултат от наличие на бактерии и от отговора на макроорганизма към тях. Тези микроорганизми са най-критичният етиологичен фактор за ендодонтски неуспех, тъй като те присъстват в кореново-каналната система на зъб с предходно ендодонтско лечение вследствие на комбинация от негостатъчно добре извършени ендодонтски техники, ятрогени фактори и некачествено възстановяване. Бактериите в кореново-каналната система са основният етиологичен фактор за ендодонтския неуспех⁶, а ургидацията на тези бактерии е основната цел на прелечуването.

Бактериите, намиращи се в кореново-каналната система на ендодонтски лекувани зъби, са упорити и резистентни на методите за отстраняване. Бактериите могат да се поселят и да преживеят в разклоненията на каналите, апикалните делти, неравностите и в гентинните тубули⁷. На фигура 2 са представени сложната предоперативна кореново-канална анатомия (зелените зони) и минималното почистване на стените на кореновия канал, постигнато след кореново-каналното инструментирание (червените зони). Останалите зелени зони илюстрират пространството, което не е обработено и което става източник на бактериална реинвазия и субстрат за развитието на интраканалната ин-

фекция. Потенциалните субстрати, които се откриват в кореновия канал и които могат да подпомогнат развитието на бактериите, могат да включват неотстранена пулпна тъкан, наличието на биофилм и тъканна течност. Тяхното наличие в канала може да бъде обяснено с некачествено коронарно или кореново запечатване и с бактериален растеж. Наличието на недобро запечатване, на бактерии и на субстрат за техния растеж формират идеалните условия за персистиращо възпадение и хронично заболяване⁸.

Бактериите, намиращи се в първоначалната инфекция на кореновия канал, се различават съществено от тези, предизвикващи възпадение на зъби с предходно ендодонтско лечение. Флората преди лечението е полимикробна, с еднакво количество грам-отрицателни и грам-положителни бактерии. Бактериите след лечение са преобладаващо грам-положителни¹⁰ и за тях е установено, че могат да преживеят в неблагоприятни условия и са резистентни на много от терапевтичните методи. Открива се голямо количество ентерококи¹¹. Така например *Enterococcus faecalis* се изолира от 27 до 77% от зъбите с усложнение след кореново лечение¹². Контаминираното канално пространство може да е следствие от недобро първоначално почистване или от последващо просмукване в кореново-каналното пространство след ендодонтското лечение.

След като е попаднал в каналите, *E. faecalis* разчита на редица предимства, които му позволяват да се प्रतिбави и на най-упоритите ни усилия да го отстраним от кореново-каналната система, включител-



грижим се за здрави усмивки



TePe Angle™

- образува ъгъл за по – добър достъп

НОВО

Четчицата TePe Angle е приятна и е създадена за по-добър достъп до всички междузъбни пространства. Деветдесет градусовият ъгъл на четчицата позволява лесен достъп до дисталните участъци.

Добрият дизайн позволява лесно и ефективно почистване. Дългата и плоска дръжка осигурява едно естествено, ергономично захващане, което позволява почистването да се осъществява чрез устойчиви движения.



За да може да навлиза както в тесни така и в по-широки междузъбни пространства TePe Angle се предлага в шест цветни кодирани големини, в съответствие с оригиналните четчици за зъби на TePe. Всички големини разполагат с тел, с пластмасово покритие за леко почистване. Дръжката е изработена от рециклиран полипропилен.



Почистване на задните зъби от страни.



Почистване на задните зъби от страната на езика.



Почистване на предните зъбите от страната на езика.



Почистване на имплантите от страни.



Почистване на имплантите от страната на небцето.

- Глава, която образува ъгъл за по-добър достъп.
- Тел с пластмасово покритие.
- Ергономична дръжка.

Опаковка блистер от 6 броя с една и съща големина или миксирана с всички размери, която включва и една прозрачна, защитна капачка.

Цена за стоматолози: 4,68 лева

Произведено в Швеция

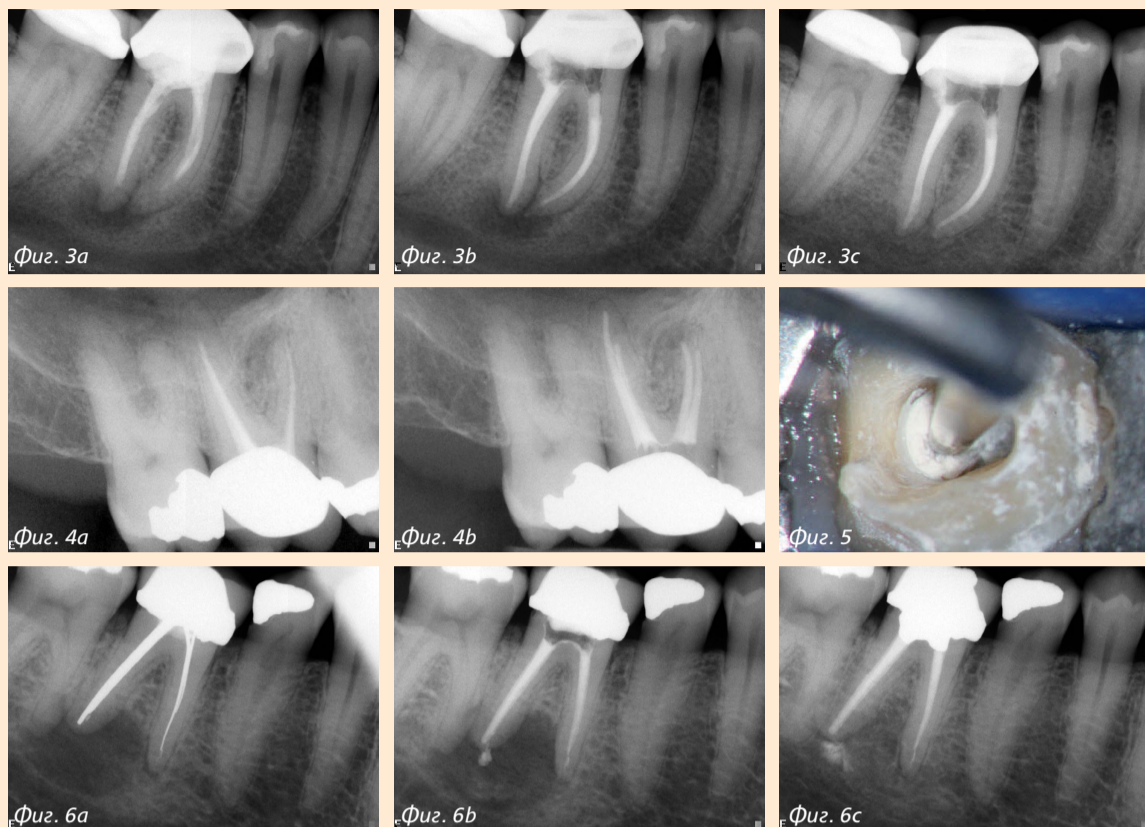


Find us on Facebook



Продукти за орална хигиена

ул. Дойран 15, 1680 София
тел: 02 / 8583272
www.placaid.com
e-mail: placaidbg@gmail.com



Фиг. 3а: Зъб #46 е със слаба сянка на периапикална лезия и с данни за незадоволителни почистване, механична обработка и obtуриране; **фиг. 3б:** Постоперативна рентгенография; **фиг. 3с:** Рентгенография при контролния преглед след тринадесет месеца. (Предоставена от д-р Брет Е. Гилберт); **фиг. 4а:** Зъб #16 е със слаба сянка на периапикална лезия около медиовестибуларния апекс; **фиг. 4б:** Постоперативна рентгенография, показваща лечението на втория медиобукален канал и правилните дължини при релечение на дистобукалния и палатиналният канал (Предоставена от д-р Брет Е. Гилберт); **фиг. 5:** Снимката показва превъзходната видимост и увеличение на пулпната камера с ултразвуков накрайник. (Предоставена от д-р Скот Бентквер, САЩ) **Фиг. 6а:** Зъб # 16 със сребърен щифт в медиалния корен и голям щифт в дисталния канал. Видима е голяма периапикална лезия като слаба сянка около дисталния канал; **фиг. 6б:** Постоперативна рентгенография; **фиг. 6с:** Рентгенография при контролния преглед след тринадесет месеца. (Предоставена от д-р Брет Е. Гилберт)

но способността му да навлиза в генталните тубули и да се свързва с колагенните влакна¹³. Освен това той е резистентен към калциевия хидроксид, поставен в каналната система, който е междинна вложка за подпомагане отстраняването на микроорганизмите и техните продукти (камо липополизахариди) от каналното пространство^{14,15}. Устойчивостта на *E. faecalis* към действието на калциевия хидроксид се дължи на способността му да изпомпва водородни йони чрез протонна помпа. Водородните йони се свързват с хидроксидните йони от калциевия хидроксид и неутрализират високото рН¹⁶. *E. faecalis* успява на действие в каналната калциевия хидроксид и чрез интегрирането си в защитната структура на биофилма. Защитата на бактериите в матрикса на биофилма възпрепятства контакта им с промивните течности и с медикаментите и подпомага кооперирането между бактериите за повишаване на преживяемостта им^{17,18}. Наличието на *E. faecalis* е добре документирано, но неговата роля в обострянето след ендодонтско лечение предстои да бъде категорично доказана¹⁹. Факторите, обуславящи неговата вирулентност, обаче хвърлят светлина върху механизмите, благоприятстващи резистентността на бактериите, а нашите клинични техники трябва да бъдат насочени към тяхното елиминиране.

Ятрогенните фактори при първоначалното кореново лечение могат да бъдат причина за вътреканална бактериална инфекция. Те могат да включват перфорация, непълно почистване и механична обработка, неадекватно разширение на ка-

нала, пропуснати канали, образуване на праг, транспортиране на канала, свързване на канала, свързване на канала с отпилаки или счупен инструмент.

Неизползването или използването на прекалено малък обем от подходящ иригант, като натриев хипохлорит, е ятрогенна грешка. Установено е, че 6% натриев хипохлорит има силно антимикробно действие и може да разтвори тъканите и да разруши бактериалния биофилм^{20,21}. Тези му качества на иригант са идеални за отстраняване на резидуалните бактерии и на остатъчните тъкани. Използването на кофердам за изолиране на работното поле е стандарт в ендодонтското лечение. Неизползването му може да бъде една от основните причини за неуспех от ендодонтското лечение. Следният случай илюстрира възможността да се ревизира едно неуспешно ендодонтско лечение и да се постигне успешен оздравителен процес (фиг. 3а–в).

КЛИНИЧЕН ПРИМЕР

Непълното коронарно възстановяване е честа причина за неуспех на ендодонтското лечение. Ненавременното поставяне на ефективна херметична реставрация може да доведе до реконтаминация на кореново-каналната система вследствие на коронарно просмукване. Просмукване под ръбовете на поставена коронка също може да е причина за навлизането и поселването на бактерии. Кариозните тъкани на зъб с проведено ендодонтско лечение са друг източник на бактериална контаминация. Структурното увреждане на зъба от травма, слукване или фрактура може да осигу-

ри входна врата за бактериална инвазия в кореновия канал. Нашите пациенти носят отговорност за личното си орално здраве и трябва да използват ефективни техники за поддържане на орална хигиена. Пренебрегването ѝ може да е причина за неуспех дори и на най-добре проведеното кореново-канално и ресторативно лечение. С предизвикателствата, които поставя бактериалната контаминация пред клиниците, техниките, използвани при релечението, трябва ефективно да елиминират бактериите и субстратите за тяхното развитие. Използването на гентален микроскоп и ултразвукови инструменти позволява на генталните лекари да разкрият цялата анатомия на кореново-каналната система, за да осигурят пълното ѝ почистване. Следният клиничен случай (фиг. 4а и б) илюстрира мащабите на каналното пространство, което е оставено непочистено по време на първоначалното кореново лечение, като не е обработен адекватно медиовестибуларният канал и не е локализиран и почиствен вторият медиовестибуларен канал. Ендодонтските ултразвукови накрайници са високо ефективни за отстраняването на изграждания, запълвания с паста, на щифтове и на сребърни щифтове, както е демонстрирано на фигура 5. Тези инструменти дават възможност да се съхрани кореновият гентин, като осигуряват превъзходна видимост по оперативния микроскоп и значително подобряват успеха от релечението на каналите (фиг. 6а–в). Източник на топлина като накрайника на System B (Axis, SybronEndo) е ефективен за отстраняването на гута-

перча и на смолисти материали от коронарната прета. С ръчни и машинни канални инструменти могат да се отстраняват каналопълнежни средства и да се обработят каналите до необходимата дължина. Съвременните NiTi машинни инструменти са с висока еластичност и са устойчиви на фрактура, като позволяват безопасно и ефективно механично разширение на апикалната прета на кореновия канал, без да се променя естествена му морфология, която позволява ефективна иригация за достигане на сложната апикална кореново-канална анатомия, където бактериите са трудностъпни за почистващите процедури.

След като каналите са локализиран и препарирани, възможността за извършва-

не на ефективно промиване е най-важната предпоставка за успеха на цялото лечение. Разтворът за промивки въздейства върху бактериите, които се стремим да отстраним. Независимо че натриевият хипохлорит е мощен и доказан антимикробен агент и разтворител на тъкани²², установено е, че 2% разтвор на хлорхексидин прегодвратява адхезията на *E. faecalis* към гентина²³. EDTA 17% се използва често като ефективно средство за отстраняване на размазания слой²⁴. Ето защо механичното почистване и инструментване на канала осигуряват път за следващите многократни иригации с химични агенти в дълбочина на канала.

Пасивното ултразвуково промиване позволява на кли-

Carestream
DENTAL

Kodak Dental Systems

ИЗТЪНЧЕН **NEW**
УСЪВЪРШЕНСТВАН

CS 8100

CS 8100

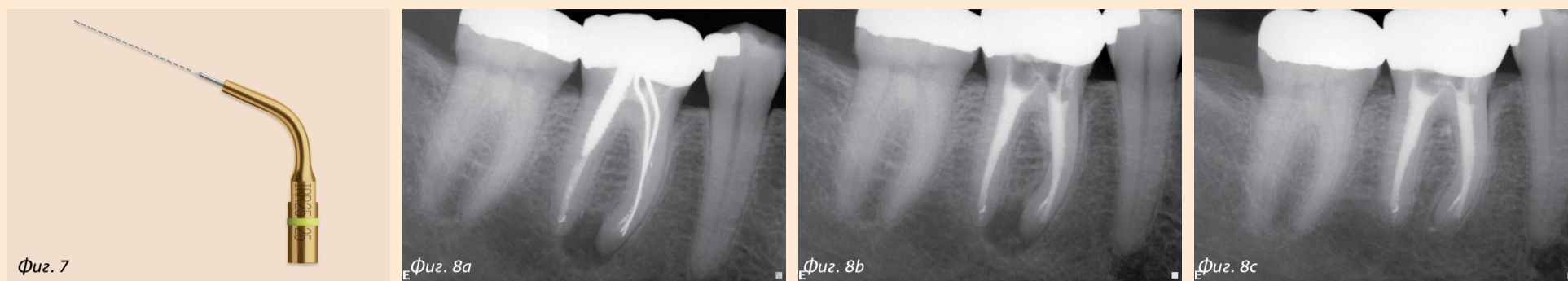
Simply sophisticated



ВСИЧКО, ОТ КОЕТО
СЕ НУЖДАТЕ В
ЕЖЕДНЕВНАТА ПРАКТИКА

ПАНОРАМЕН АПАРАТ С
УНИКАЛНА 2D+
ТЕХНОЛОГИЯ

Бизнес партньор за България - АЛБА ТМ
1233 София, ул. Клокотница 35-37, вх. Г
Тел. /Факс: 02-9315434, 02-8320067
e-mail: carestream_albatm@abv.bg
www.albatm-carestream.com



Фиг. 7: Накрайникът Irrisafe от Satelec. (Предоставена от Acteon Group, France); Фиг. 8a: Зъб #46 със сребърен щифт в медиалния канал и щифт в дисталния канал. При препарирането медиалният канал е транспортиран към медиалния. Вижда се слаба сянка на периапикална лезия; Фиг. 8b: Постоперативна рентгенография; Фиг. 8c: Контролен преглед след петнадесет месеца. (Предоставена от д-р Брет Е. Гилберт)

ницата да въведе разтвор за промивки в пулпната камера и да го активира при движението му в апикална посока. Накрайникът Irrisafe от Satelec (Acteon; фиг. 7) е

пасивен ултразвуков инструмент, който се поставя във всеки канал и се движи двупосочно във вертикално направление за три цикъла по 20 секунди. Установено е, че

пасивната ултразвукова иригация промива латералните канали по-добре на 4.5 и 2 mm от работната дължина в сравнение със самостоятелното промиване със сприн-

цовка²⁵. Демонстрирано е, че това пасивно ултразвуково промиване може да отстрани дентинови отпалки до 3 mm пред върха на накрайника в апикална посока в прави

или криви канали²⁶. Тези данни показват, че ефективният поток на ириганти може да помогне за почистването на зъби с промени във формата на канала след първоначалното кореново лечение.

Следният пример (фиг. 8a–c) със сребърен щифт, с голям щифт в дисталния канал и с апикално транспортиране в медиалния корен демонстрира успешния оздравителен процес, настъпил след прелекуването с подходяща дезинфекция на кореново-каналната система. Този случай илюстрира причината прелекуването да е основният терапевтичен избор при неуспех от ендодонтското лечение. След почистването и дезинфекцията на кореново-каналната система се използват подходящи методи за запълване на каналното пространство. Топлата вертикална техника, използваща гутаперча или смола с подходящ сийлър, осигурява цялостно запълване на добре почистените и оформени канали. Окончателното възстановяване трябва да осигури подходящо запечатване на пулпната камера, за да се предотврати коронарното микропросмукване.

Настоящите данни показват, че можем ефективно и успешно да прелекуваме зъби с предходно ендодонтско лечение. Доказателствата от литературата показват, че специфични бактерии, като *E. faecalis*, са способни да преживеят в един вече obturiran канал. Използването на дентални микроскопи, ултразвукови инструменти, ириганти, машинни NiTi инструменти и подходящи obturirani материали подобрява възможностите ни да постигнем добър оздравителен процес след релечението. Тъй като се стремим да съхраним естествените зъби на нашите пациенти, ендодонтското релечение трябва да бъде първи избор за пациентите с рецидив след кореново лечение. DT

Пълен списък с библиографията е на разположение при издателя.

Информация за автора:

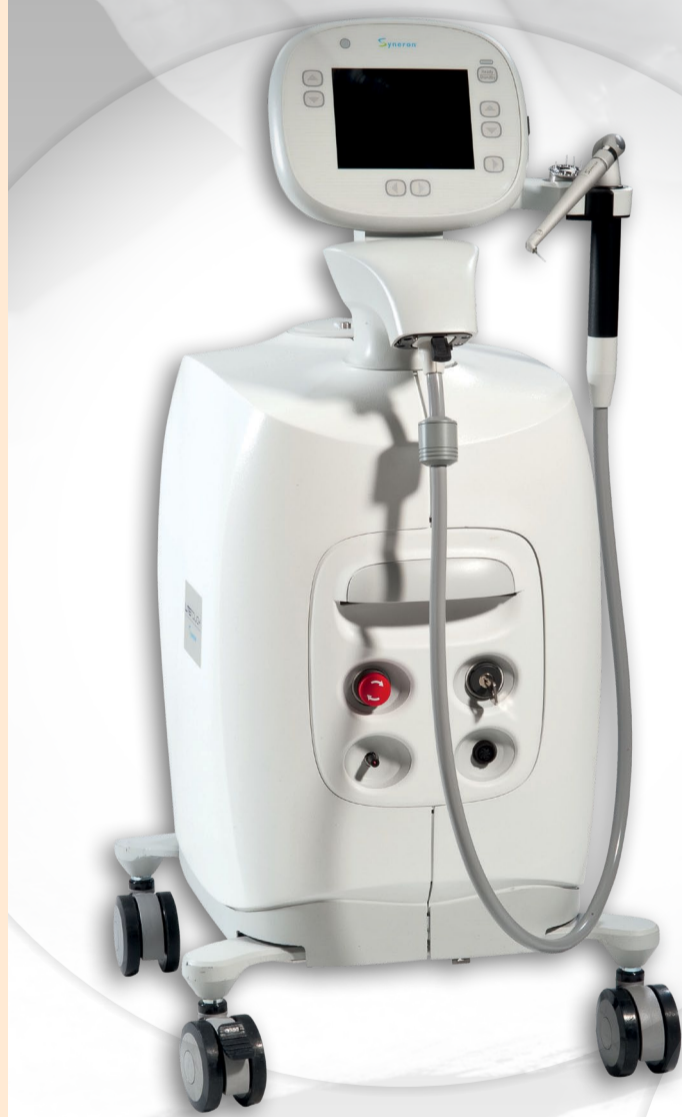

Д-р Брет Е. Гилберт има постоянна практика, специализирана в областта на ендодонтията, в Нил, Илинойс, САЩ. С него можете да се свържете на: kingendo@kingendo.com.

LITETOUCH™

Единственият в света лазер в ръкохватка-последна иновация в лазерната дентална медицина

Express your mastery

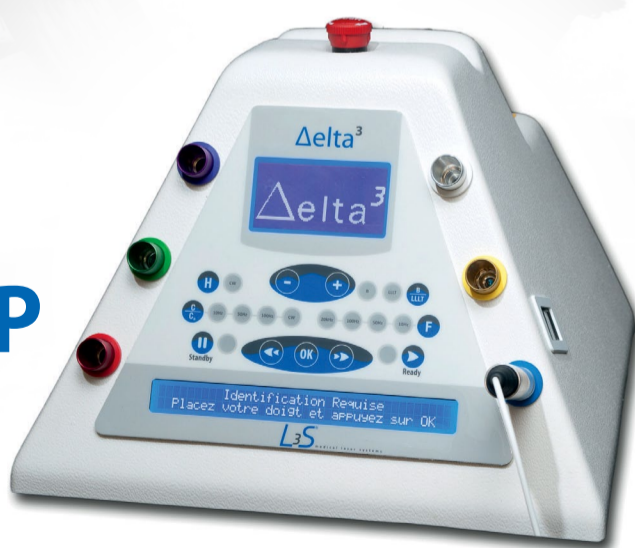

D-Touch™

Компактен, интелегентен и многофункционален диоден лазер

Delta Cube ЛАЗЕР

Единственият лазерен апарат с три работни дължини на вълната



официален представител
DENTA CON

Пловдив, бул. „Васил Априлов“ 92, тел.: 032/ 263 263, 644 552, 0888/ 983 483;
София, бул Черни връх №47, тел.: 02/ 953 03 20; 0888450667
Варна, ул. „Васил Кънчев“ 11, тел.: 052/ 64 50 65, 0885/ 16 18 93;
dentacon@yahoo.com; www.dentaconbg.com; www.dentallasers.info

Клинична дигитална гентална фотография

Д-Р АМИТ ПАТЕЛ, ВЕЛИКОБРИТАНИЯ

Във време, когато пациентите поставят изключително високи изисквания към генталните лекари, а съдебното разрешаване на възникнали спорове е ежедневие, особено по отношение на козметичната гентална медицина, необходимостта от съхраняване на подходящата документация придобива все по-голямо значение. Клиничната фотография е важен инструмент в общата практика за документиране на проведеното лечение, особено при предявяване на високи естетични и козметични изисквания от страна на пациентите¹.

В областта на клиничната фотография и на академичните презентации през последните десет години настъпиха съществени промени². В миналото презентациите на диапозитиви бяха златният стандарт както в областта на общата, така и на генталната медицина.

През изминалото десетилетие напредъкът в цифровата фотография, мултимедийните системи и компютърните програми за дигитални презентации предизвика революция в методите на обучение.

Преди развитието на цифровата фотография закупуването на специализирано 35-милиметрово гентално фотографско оборудване и аксесоари беше скъпа инвестиция, която си позволяваха най-често гентални лекари, увличащи се по фотографията³. С масовото разпространение на дигиталните фотоапарати тяхната цена спадна значително. Това ги направи по-достъпни за повечето гентални лекари в ежедневната им практика. Основните предимства на цифровата пред лентовата фотография са незабавното визуализиране на заснетия образ, намалените разходи за проявяването му и относително лесното боравене с дигиталните фотоапарати.

Трудно е да сме постоянно в крак с всекидневния технологичен прогрес и не очаквайте новият ви фотоапарат да е актуален десетилетия напред; само след няколко години той вече ще е морално остарял. С течението на времето и с усъвършенстването на нашите умения и познания в областта на генталната фотография възниква стремеж към подобряване на постигнатите от нас резултати. Ето защо reinvestирането в нови технологии е част от предизвикателството в търсене на съвършенството.

Едно от най-големите предимства на цифровата фотография е възможността за незабавно визуализиране на заснетите снимки и за разнообразните начи-



Фиг. 1а



Фиг. 1б

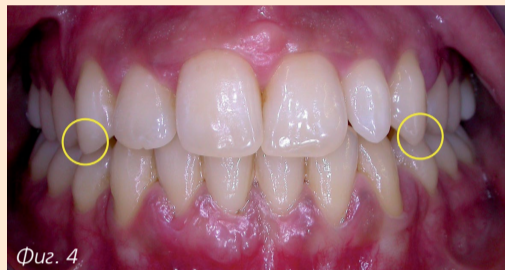

Фиг. 2

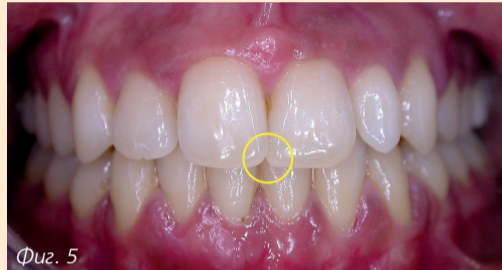

Фиг. 3

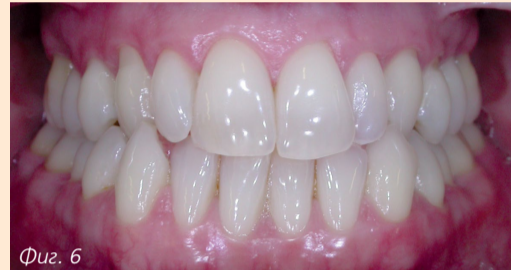Фиг. 1а и б Canon EOS 40D 105 mm обектив с кръгова светкавица и двойна светкавица (SLR); **фиг. 2** Nikon Coolpix 4500 (тип „насочи и снимай“); **фиг. 3** Nikon Coolpix 4500 с кръгова светкавица („насочи и снимай“).



Фиг. 4



Фиг. 5



Фиг. 6

Фиг. 4 Малката апертура дава широка дълбочина на рязкост; **фиг. 5** Големата апертура дава тясна дълбочина на рязкост.
Фиг. 6 Фронтален изглед.

ни за тяхното редактиране, като подобряване на яркостта и контраста, изрязване, промяна в нюанса и наситеността, добавяне на текст и символи с помощта на специални компютърни програми.

ВИДОВЕ ФОТОАПАРАТИ

Цифровите огледално-рефлексни (digital single-lens reflex (DSLR)) фотоапарати са най-съвременните фотоапарати за полу- и професионално приложение (фиг. 1а и б). Напоследък повечето водещи производители на фотоапарати пуснаха на пазара гостъпни DSLR фотоапарати, с чиято помощ постепенно бихме могли да придобием и развием умения за клинична фотография и да повишим стандартите в своята практика.

DSLR фотоапаратите имат възможност за смяна на обективите, включително използването на макро- и телеобективи, метрични обективи и на двойни светкавици. Могат да се избират и фотоапарати с ръчна настройка на фокуса или такива с автофокус. Въпреки че съвре-

менните фотоапарати имат възможност да контролират редица ключови параметри на експозицията и настройките на светкавицата, те обикновено могат да бъдат зададени и ръчно.

Тези фотоапарати понякога са скъпи и обемисти за приложение в клиничната фотография. На пазара се предлага гостъпен избор на цифрови фотоапарати от типа „насочи и снимай“, които са на разумна цена и които заснемат отлични клинични фотографии дори и в макро-режим. Аз използвам Nikon Coolpix 4500 (фиг. 2 и 3) от 2003 година, който позволява заснемане на макрофотографии до 2 см от обекта и с който съм получавал много добри резултати (фиг. 6–14).

Предимствата на фотоапаратите тип „насочи и снимай“ пред DSLR камерите са, че те са по-компактни и леки и работят добре при повечето клинични ситуации. Освен това нямам нужда от смяна на различни обективи.

ТЕРМИНОЛОГИЯ НА ЦИФРОВИТЕ ФОТОАПАРАТИ

Дигиталните фотоапарати заснемат образите пог-

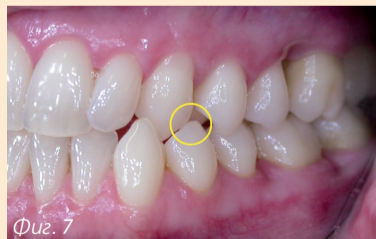формата на елементи, наречени пиксели. Един мегапиксел е равен на един милион пиксела. Колкото повече пиксели се съдържат в едно изображение, толкова по-голяма е разделителната способност (резолюция) на снимката. Резолюцията има значение основно за размера на принтиране и за подробността от снимката, която могат да бъдат установени при визуализирането ѝ върху монитор със 100% увеличение.

Снимките с повече мегапиксели дават по-добри резултати при отпечатването им. Много любители и професионални цифрови фотографи изрязват своите фотографии, като понякога драматично намаляват техния размер, за да се фокусират върху ключов елемент от снимката. Очевидно колкото повече пиксели има в една снимка, толкова повече тя може да бъде изрязана, без да се влошава съществено качеството на изображението.

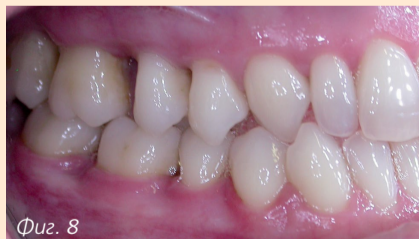Според мен шест мегапиксела са достатъчни за използване в клиничната дигитална фотография. Те дават възможност за приложение на снимките за презентации

пред пациентите и за лекции с помощта на компютърни програми като Microsoft PowerPoint (www.microsoft.com) или на общодостъпни програми в интернет като OpenOffice (www.openoffice.org) и да се принтират фотографии в задоволителен размер (300 x 450 мм) за посетителни презентации.

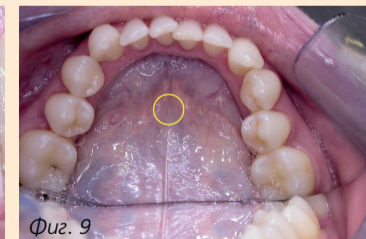
Снимките могат да бъдат съхранявани например на CompactFlash карта (CF карта) или на Secure Digital карта (SD карта). Съществуват различни видове файлове (RAW, JPEG и TIFF) за различни цели. RAW файлът може да бъде сравнен с образа върху експониран, но непроявен филмов кадър. С него фотографът може да постигне максимално качество на образа в момента или по-късно. Този формат се използва най-вече в професионалната фотография. JPEG файлът е компресиран файл, който при запазване в паметта влошава качеството си. Това понижава качеството на фотографиите и намалява обема на файла. За редица приложения обаче качеството на образа е повече от задоволително. По-малкият обем на файла улес-



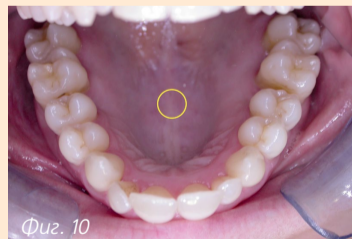
Фиг. 7



Фиг. 8

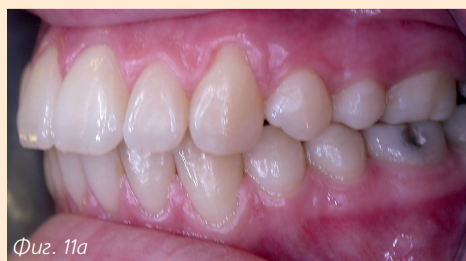

Фиг. 9

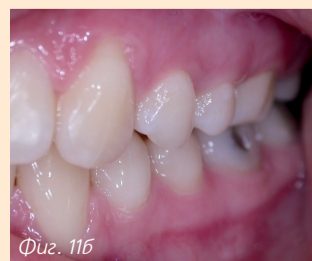

Фиг. 10

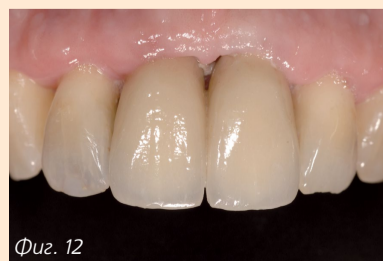Фиг. 7 Изглед с огледало отзад; **фиг. 8** Изглед с огледало отляво; **фиг. 9** Оклузален изглед на горна зъбна дъга с огледало; **фиг. 10** Оклузален изглед на долна зъбна дъга с огледало.



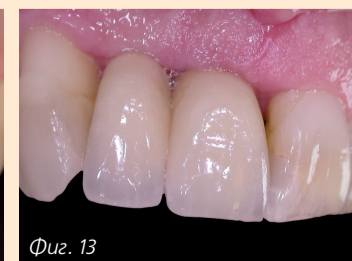Фиг. 11а



Фиг. 11б



Фиг. 12



Фиг. 13

Фиг. 11а Изглед с огледало отзад; **фиг. 11б** Дясна страна с ретрахиран устни и без огледало; **фиг. 12** и **13** Черният фон подобрява качеството на снимките и подчертава трансlucentните зони на зъбите.