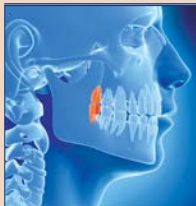


DENTAL TRIBUNE

The World's Dental Newspaper · Swiss Edition 

No. 12/2014 · 11. Jahrgang · 3. Dezember 2014 · PVSt. 64494 · Einzelpreis: 3.00 CHF



Weisheitszähne im Blick

DVT ist zu einem Beinahe-Standard für die Bildgebung im Zusammenhang mit Weisheitszähnen geworden. Von PD Dr. Dr. Heinz-Theo Lübbers und PD Dr. Dr. Astrid Kruse Gujer, Zürich.

► Seite 4f



Vision bessere Mundgesundheit

Die Schweizer Marke Curaprox ist in über 50 Ländern erfolgreich. Zahnärzte und DHs haben dabei eine entscheidende Bedeutung. Ueli Breitschmid und seine Töchter Christine und Laura im Interview.

► Seite 8f



Giornate Romane 2015

Die Implantologieveranstaltung, die am 19. und 20. Juni stattfindet, setzt auf die Verbindung von erstklassigen Wissenschaftsbeiträgen, praktischen Demonstrationen und italienischer Lebensart.

► Seite 10

ANZEIGE

MEIN POLIERER

KENDA DENTAL POLISHERS

www.kenda-dental.com

Phone +423 388 23 11

KENDA AG

LI - 9490 VADUZ

PRINCIPALITY OF LIECHTENSTEIN

Der Wettlauf um die Patienten

Neues Zahnarztzentrum öffnete die Türen.



Was die Zunge verrät

Vitamin- oder Nährstoffmangel erkennbar.

KÖLN – Der Zahnarzt entdeckt beim Blick in den Mund nicht immer nur Zahnschäden, sondern gelegentlich auch Anzeichen für andere Gesundheitsprobleme. Hat ein Patient beispielsweise eine glatte, knallrote und manchmal brennende Zunge, kann dahinter ein Vitamin-B12-Mangel oder ein Folsäure-Mangel stecken. Auch eine Lebererkrankung sei eine mögliche Ursache für die Beschwerden, erläutert die Initiative proDente.

Bei Kindern lässt sich zum Beispiel Scharlach an der Zunge erkennen: Ist sie hochrot und sind die Geschmackspapillen himbeerartig geschwollen, sind das proDente zufolge Hinweise darauf. Hat das Kind ausserdem Fieber, Hautausschlag und geschwollene Gaumenmandeln, ist eine Scharlacherkrankung sehr wahrscheinlich. [DTI](#)

Quelle: dpa

BASEL – Die Schweiz ist allgemein, was das Verhältnis von Ärzten je Einwohner betrifft, zahnärztlich sehr gut versorgt. In grossen Städten und Ballungsräumen herrscht sogar eine Überversorgung. Rund um den Basler Bahnhof SBB wurde das ab Anfang November noch deutlicher. Fast gegenüber der Praxis „Die Zahnärzte“ wurde ein neues „Zahnarztzentrum“ eröffnet.

Für die Patienten ist das natürlich ein Pluspunkt. An jedem Tag im Jahr ist es in den Praxiszentren möglich, sich behandeln zu lassen. Nicht nur bei Notfällen. Auch die langen Öffnungszeiten kommen jedem entgegen, der durch späten Feierabend in seinem Behandlungszeitfenster eingeschränkt ist. Spezialisten aller Fachgebiete finden sich in einer Praxis und können gezielt die Bedürf-

nisse der Patienten erfüllen. Ob es genug Kundschaft für das neue Zahnarztzentrum gibt, wird sich zeigen. Die Praxen mit nahezu gleichem Angebot müssen nun um Arbeiter und Pendler konkurrieren. Die spannende Frage, ob sich eine Praxis durchsetzt oder beide genug Anlauf haben werden, wird sich in den nächsten Monaten beantworten lassen. [DTI](#)

Quelle: ZWP online

Das Basler Stimmvolk darf entscheiden

Referendum zum neuen Basler Zentrum für Zahnmedizin steht.

BASEL – Im September beschloss der Grosse Rat mit nur fünf Stimmen Mehrheit, dass die Volks- und die Schulzahnklinik gemeinsam mit den Universitätskliniken zu einem Uni-

mehr als nötig, bei der Basler Staatskanzlei eingereicht.

Über die Auslagerung der öffentlichen Zahnkliniken soll nun das Basler Stimmvolk entscheiden.

Die Kliniken sind heute noch auf drei Standorte verteilt und sollen bis 2018 in einem Neubau auf dem Campus Rosental zusammengeführt werden.



versitären Zentrum für Zahnmedizin (UZB) zusammengeführt werden soll. Nun hat sich Widerstand formiert. Am 31. Oktober haben SP, Juso, BastA!, Grüne, das junge grüne Bündnis und die Gewerkschaft VPOD die Bögen mit rund 2'700 Unterschriften, 700

REFERENDUM

„Es besteht die grosse Gefahr, dass bei einer Auslagerung einzelne Leistungen der Zahnpflege entfallen werden, weil sie sich nicht rentieren“, so die Basler SP-Präsidentin Brigitte Hollinger.

Das Referendum richtet sich, laut der Initiatoren, nicht gegen die eigentliche Zusammenarbeit unter einem Dach. „Wir stellen die Synergien mit der Lehre und For-

Fortsetzung auf Seite 2 →

ANZEIGE

Streuli
pharma

Der «Local» Hero

streuli-pharma.ch

Für mehr Sicherheit

Ansprechpartner für den medizinischen Notfall.

BERN – Dr. med. et med. dent. Martin von Ziegler aus Zürich wurde vom SSO-Vorstand zum neuen Beauftragten für lebensbedrohliche Zwischenfälle in der Zahnarztpraxis ernannt. Er folgt Dr. med. dent. Milan Schijatschky im Amt.



Dr. med. et med. dent. Martin von Ziegler

Ein medizinischer Notfall gehört nicht zum Alltag eines Zahnmediziners. Oft sind die ersten Minuten entscheidend. Um bei lebensbedrohlichen Zwischenfällen die richtigen Massnahmen ergreifen zu können, bedarf es regelmässiger Weiterbildung sowohl für Zahnärzte

als auch für das gesamte Praxisteam. Darum kümmert sich seit vielen Jahren auch die Zahnärzte-Gesellschaft SSO.

Dr. Martin von Ziegler erteilte als ausgebildeter Mediziner selber Notfallkurse. Er studierte in Zürich: 1977–1983 Medizin an der Universität und promovierte 1985 an der Medizinischen Poliklinik. 1987–1990 absolvierte er ein Zahnmedizinstudium und eröffnete 1994 seine Praxis in der Mühlebachstrasse. [DT](#)

Quelle: SSO

Falscher Zahnarzt rehabilitiert?

Urteil gegen Schwyzer Zahntechniker aufgehoben.

SCHWYZ – Er ist Zahntechniker und Zahnprothetiker, hat aber wie ein Zahnarzt behandelt. In circa 2'300

wurde der Zahntechniker verurteilt. Nun wurde das Urteil vom Bundesgericht aufgehoben.

Der Schwyzer Zahntechniker wurde für seine Behandlungen ohne die Berechtigung, diese durchführen zu dürfen, bereits vom Bezirksgericht zu einer Geldstrafe von 25'000 Franken und zur Abschöpfung seines daraus erzielten Gewinns verurteilt. Dennoch zog er weiter ans Kantonsgericht Schwyz. Dieses bestätigte das Urteil, sprach ihn aber in 133 der vorgeworfenen Fälle frei. Nun bearbeitete das Bundesgericht den Fall. Scheinbar ergaben Prüfungen der Patientenakten Unstimmigkeiten. Ein daraus erstelltes Gutachten zeigt inhaltliche Widersprüche. Somit sah das Bundesgericht Grund genug, den Fall zurückzuweisen und ihn neu prüfen zu lassen. Das zuvor verhängte Urteil, so entschieden die Richter in Lausanne, ist damit aufgehoben. [DT](#)

Quelle: ZWP online



Fällen soll er unrechtmässig Eingriffe, Zahnreinigungen und Narkosen durchgeführt haben. Dafür

Verpfuschte Zahnextraktion

Australierin erhält 800'000 Dollar (ca. 771'000 CHF) Schadensersatz.

BOOKHAM – Um sich wegen akuter Zahnschmerzen bei ihrem Zahnarzt behandeln zu lassen, suchte eine australische Patientin im Jahr 2009 dessen Praxis auf. Dieses Vorhaben endete in einem dentalen Desaster und nun vor dem Richter. Eine erste Diagnose in der zuständigen Zahnarztpraxis lautete damals: Karies unter der Füllung und damit einhergehender Zerfall des Zahnes. Schnell entschied sich die Patientin nach Abwägen einer Wurzelbehandlung und auf Anraten des Behandlers für die

Extraktion des geschädigten Zahnes. Jedoch brach dem Zahnarzt beim Entfernen des desolaten Zahnes die Krone ab. Er beseitigte zwar einen Teil der Wurzel, drückte aber unglücklicherweise restliche Teile des Zahnes in die Kieferhöhle. Er verschloss daraufhin die Wunde und überwies die Patientin an den örtlich ansässigen Kieferchirurgen. Infolge einer Infektion erlitt sie eine Fazialislähmung im rechten Gesichtsbereich. Jegliches Gefühl im Oberkiefer, in den Zähnen und dem Zahnfleisch ging verloren.

Eine Woche nach der fehlgeschlagenen Extraktion beim Erstbehandler konnte mittels OP der Rest des Zahnes erfolgreich aus der Kieferhöhle entfernt werden. Im Zuge dieses Eingriffes erlitt sie wenig später eine schwere Infektion im Kieferknochen, dessen Behandlung sich bis 2011 hinzog.

Durch die anschliessende, langwierige Behandlung musste sie ihren Beruf als Tierärztin an den Nagel hängen und reichte Zivilklage gegen den Zahnarzt ein – mit Erfolg. Der Beklagte wehrte sich zwar im Prozess vehement und brachte vor, er habe die Behandlung nur auf Wunsch seiner Patientin fortgeführt. Der zuständige Richter entschied jedoch zugunsten der Geschädigten und sah in dem Fall eindeutig eine Verletzung der Sorgfaltspflicht seitens des Behandlers. Egal ob es der Wunsch der Patientin gewesen sei, die Behandlung fortzuführen – er als Spezialist hätte die Risiken abwägen müssen. Die Geschädigte erhielt mehr als 800'000 Dollar für Schäden, Verlust von Einkommen und Folgekosten der zahnmedizinischen Behandlungen. [DT](#)

Quelle: ZWP online



© PathDoc

Sensations-OP: 202 Zähne aus Kindermund entfernt

Odontom liess das Gesicht eines siebenjährigen Mädchens extrem anschwellen.

NEU-DELHI – Zahnmediziner des All India Institute of Medical Sciences in Neu-Delhi machten im Mund einer Siebenjährigen eine erstaunliche Entdeckung. Sie wies nicht, wie gewöhnlich bei einem Kind, 20 Zähne, sondern 202 Zähne vor, die das Gesicht im Kieferbereich extrem anschwellen liessen. In einer aufwendigen Operation wurden die über-

schüssigen Zähne jetzt entfernt. Laut Dr. Ajoy Roychoudhary, dem Leiter der Mund- und Kieferchirurgie am Institut, handle es sich bei der Erkrankung des Mädchens um ein Odontom, einem Gebilde aus Zahnschubstanz. Ein Odontom kann aus einer Fehlbildung vom Zahnkeim entstehen. Meist verursacht es keine Symptome und wird zufällig, etwa auf einer

Röntgenaufnahme, entdeckt – wie bei der Kleinen. Erst nachdem sie wegen Schmerzen beim Zahnarzt vorstellig wurde, offenbarte das Röntgenbild die zahnähnlichen Gebilde. In einer aufwendigen Operation wurden die überschüssigen Zähne jetzt entfernt. [DT](#)

Quelle: ZWP online

← Fortsetzung von Seite 1
Das Basler Stimmvolk darf entscheiden

schung nicht infrage“, so Hollinger. Die Gefahr bestünde jedoch, dass sich die Möglichkeit des Kantons zur Einflussnahme reduziere und damit Leistungen gekürzt werden könnten.

Aufgrund der Tatsache, dass das linksgrüne Bündnis bei der Sammelaktion für ein Referendum von vielen Unterzeichnenden intensiven Zuspruch erhalten hat und ihnen zahlreiche Befürchtungen in Richtung Leistungsabbau mitgeteilt wurden, sind die Initiatoren zuversichtlich,

dass die Vorlage an der Wahlurne abgelehnt werden wird.

Reaktionen von FDP, CVP und SVP

Die Basler Bürgerlichen haben bereits mit einem Communiqué auf die Aktion reagiert. So vermerkt die FDP, dass durch das Referendum der Zusammenschluss von sozialer und universitärer Zahnmedizin verhindert werden könne, die ja letztlich eine Verbesserung der Patientenversorgung zum Ziel hat.

Der CVP wiederum fehlt der Gegenvorschlag. Eine reine Ableh-

nung der Pläne bringt für die zahnmedizinische Versorgung der Basler Einwohner keinen Nutzen.

Ohne das neue Kompetenzzentrum müssten, so die SVP, erhebliche Umbaumassnahmen an den bestehenden drei Standorten durchgeführt werden, und das wäre zudem um ein Vielfaches teurer.

Auf das Ergebnis des Referendums im kommenden Jahr dürfen wir gespannt sein. Was wollen die Basler Bürger: Baustart oder „Alles auf Anfang“? [DT](#)

Quelle: Tageswoche

DENTAL TRIBUNE

IMPRESSUM

Verlag
OEMUS MEDIA AG, Holbeinstr. 29
04229 Leipzig, Deutschland
Tel.: +49 341 48474-0
Fax: +49 341 48474-290
kontakt@oemus-media.de
www.oemus.com

Verleger
Torsten R. Oemus

Verlagsleitung
Ingolf Döbbecke
Dipl.-Päd. Jürgen Isbaner
Dipl.-Betriebsw. Lutz V. Hiller

Chefredaktion
Dipl.-Päd. Jürgen Isbaner (ji), Vi.S.d.P.
isbaner@oemus-media.de

Redaktionsleitung
Majang Hartwig-Kramer (mhk)
m.hartwig-kramer@oemus-media.de

Redaktion
Marina Schreiber (ms)
m.schreiber@oemus-media.de

Anzeigenverkauf
Verkaufsleitung
Dipl.-Betriebsw. Lutz V. Hiller
hiller@oemus-media.de

Projektmanagement/Vertrieb
Nadine Naumann
n.naumann@oemus-media.de

Produktionsleitung
Gernot Meyer
meyer@oemus-media.de

Anzeigendisposition
Marius Mezger
m.mezger@oemus-media.de

Bob Schliebe
b.schliebe@oemus-media.de

Lysann Reichardt
l.reichardt@oemus-media.de

Layout/Satz
Matthias Abicht

Lektorat
Hans Motschmann
h.motschmann@oemus-media.de

Erscheinungsweise

Dental Tribune Swiss Edition erscheint 2014 mit 12 Ausgaben (zwei Doppelausgaben 1+2 und 7+8), es gilt die Preistabelle Nr. 5 vom 1.1.2014. Es gelten die AGB.

Druckerei

Dierichs Druck+Media GmbH, Frankfurter Str. 168, 34121 Kassel, Deutschland

Verlags- und Urheberrecht

Dental Tribune Swiss Edition ist ein eigenständiges redaktionelles Publikationsorgan der OEMUS MEDIA AG. Die Zeitschrift und die enthaltenen Beiträge und Abbildungen sind urheberrechtlich geschützt. Jede Verwertung ist ohne Zustimmung des Verlages unzulässig und strafbar. Das gilt besonders für Vervielfältigungen, Übersetzungen, Mikroverfilmungen und die Einspeicherung und Bearbeitung in elektronischen Systemen. Nachdruck, auch auszugsweise, nur mit Genehmigung des Verlages. Bei Einsendungen an die Redaktion wird das Einverständnis zur vollen oder auszugsweisen Veröffentlichung vorausgesetzt, sofern nichts anderes vermerkt ist. Mit Einsendung des Manuskriptes geht das Recht zur Veröffentlichung als auch die Rechte zur Übersetzung, zur Vergabe von Nachdruckrechten in deutscher oder fremder Sprache, zur elektronischen Speicherung in Datenbanken zur Herstellung von Sonderdrucken und Fotokopien an den Verlag über. Für unverlangt eingesandte Bücher und Manuskripte kann keine Gewähr übernommen werden. Mit anderen als den redaktionseigenen Signa oder mit Verfasseramen gekennzeichnete Beiträge geben die Auffassung der Verfasser wieder, welche der Meinung der Redaktion nicht zu entsprechen braucht. Der Autor des Beitrages trägt die Verantwortung. Gekennzeichnete Sonderteile und Anzeigen befinden sich ausserhalb der Verantwortung der Redaktion. Für Verbands-, Unternehmens- und Marktinformationen kann keine Gewähr übernommen werden. Eine Haftung für Folgen aus unrichtigen oder fehlerhaften Darstellungen wird in jedem Falle ausgeschlossen. Gerichtsstand ist Leipzig, Deutschland.

Frohe Weihnachten und einen guten Start ins neue Jahr

wünscht Ihnen das Team der DENTAL TRIBUNE SCHWEIZ!

Schöne Haare – schöne Zähne?

Genmutationen: Auswirkungen auf Zahnschmelz & Schmelzhärte.

BETHESADA – Gibt es einen Zusammenhang zwischen der Haarstruktur und dem Zahnschmelz?

NIH, Bethesda, Maryland, USA, so existiert eine Verbindung. Grundlage ist die Bildungsfähigkeit von Keratinen, die auch für starke und glänzende Haare verantwortlich sind.

Für ihre Studie, die im *Journal of Clinical Investigation* veröffentlicht wurde, führten die Forscher bei 1'092 Probanden, darunter 386 Kinder, genetische Tests und eine Zahnuntersuchung durch. Die Personen, die Polymorphismen an den Genen KRT75A161T und KRT75E337K aufwiesen, litten verstärkt unter Karies. Diese Genmutationen sind im Zusammenhang mit Störungen der Haarstruktur bekannt. Sie untersuchten die Zähne der Probanden genauer, die unter dem Polymorphismus an KRT75A161T litten. Es zeigte sich, dass sie eine veränderte Struktur des Zahnschmelzes und eine deutlich geringere Schmelzhärte aufwiesen. Daraus schlossen die Forscher, dass ein funktionierendes Keratin-Netzwerk Voraussetzung für die Stabilität des Zahnschmelzes ist. [DI](#)

Quelle: ZWP online

Glaubt man Wissenschaftlern des Laboratory of Skin Biology, National Institute of Arthritis and Musculoskeletal and Skin Diseases (NIAMS),



Mucine im Speichel schützen vor Karies

Forscher des Massachusetts Institute of Technology (MIT) und der Harvard-Universität haben dies kürzlich genauer untersucht.

CAMBRIDGE – Die Mucine im Schleim des Speichels schützen uns aktiver vor Karies als bislang vermutet. Sie halten nicht nur den Schleim dauerhaft elastisch, sondern schützen aktiv vor Pathogenen wie *Streptococcus mutans*. Auch wenn sie die tatsäch-

Laut Erica Shapiro Frenkel (Harvard), der Hauptautorin der Studie, ist es für die Mundflora besser, wenn gewisse Bakterien nicht abgetötet werden, sondern weiterhin im oralen Mikrobiom enthalten bleiben, nur in verringerter Menge.

In einer anderen Studie der University of California (UCLA) wurde indessen daran gearbeitet, einen Speicheltest zu entwickeln, der bei der Früherkennung von Krankheiten eingesetzt werden soll. Über die Erkennung von Krankheiten durch den Speichel lieferten vor einigen Monaten bereits schwedische Forscher neue Erkenntnisse (*ZWP online* berichtete). Die neuesten Ergebnisse versprechen eine Früherkennung bei Krebs, Diabetes und sogar Autoimmunerkrankungen. Es wird davon ausgegangen, dass Merkma-

le in Molekülen der RNA im Speichel genauso zu finden sind wie im Blut – und dort über frühe Stadien von Erkrankungen Auskunft geben können. Der vollständige Bericht dazu wird im Januar 2015 in einer Sonderausgabe des Magazins *Clinical Chemistry* unter dem Titel „Molecular Diagnostics: A Revolution in Progress“ erscheinen. [DI](#)

Quelle: ZWP online



(Ausdauer-)Sport schadet Zähnen

Das Austrocknen der Mundschleimhaut als Hauptursache erkannt.

HEIDELBERG – Dass Boxer und andere Risikosportler einen Zahnschutz tragen müssen, ist klar. Wer will schon, dass beim nächsten Treffer das Gebiss k.o. geht? Leider sieht es so aus, als sei Sport überhaupt eine ungesunde Sache – jedenfalls für unsere Zähne.

Das ergab jetzt eine Studie der Universitätsklinik Heidelberg. Die Mediziner untersuchten den Zahnstatus von 35 Triathleten und 35 gesunden Nichtsportlern, befragten sie über Zahnpflege, Ess- und Trinkgewohnheiten und gegebenenfalls über ihre Fitnessroutine. Das Ergebnis: Je regelmässiger, intensiver und länger die Sportler trainierten, umso schlechter war der Zustand ihrer Zähne.

Als Ursache nennt die Studie in erster Linie das Austrocknen der Mundschleimhaut. Es macht sich bereits nach 35 Minuten körperlicher Anstrengung bemerkbar. Auch konsequentes Trinken kann diesen Prozess nicht verhindern, allenfalls verzögern. Zweitens verändert sich wäh-


rend des Trainings die chemische Zusammensetzung des Speichels hin zu einem alkalischen pH-Wert. Der temporäre basische Speichel greift offensichtlich Zahnschmelz und Zahnfleisch an, unter anderem weil er die Bildung harter Beläge, also Zahnstein, begünstigt.

Wie schlecht es um die Zahngesundheit auch von Spitzensportlern steht, machte bereits 2012 ein zahnmedizinischer Check während der Olympischen Spiele in London deutlich. 55 Prozent von 278 untersuchten internationalen Athleten hatten Karies, 76 Prozent Zahnfleischentzündungen, 45 Prozent Abnutzungen, rund die Hälfte der Teilnehmer hatte sich beim Sport bereits einen Zahn beschädigt. Während man aber bislang vor allem mechanische Einflüsse wie starkes Pressen der Zähne wäh-

rend des Trainings, die stark zuckerhaltigen Sportgetränke, Energiegele und -riegel sowie eine auf Kohlenhydraten basierende Ernährung verantwortlich machte, weist die Heidelberger Studie in eine neue Richtung.

Eine Lösung für dieses Problem gibt es: Dr. Costin Marinescu von der Ästhetischen Zahnheilkunde München hat eine Beisschiene aus Kunststoff entwickelt, die das Gebiss von Sportlern schützt. [DI](#)

Quelle: Ästhetische Zahnheilkunde München



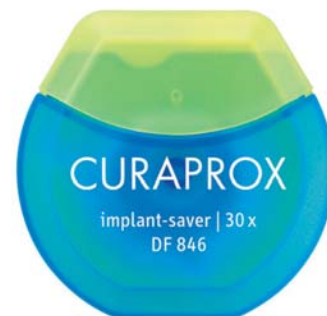ANZEIGE

CURAPROX

WELTNEUHEIT

für Ihre Patienten mit Implantaten

Periimplantitisprophylaxe.



Anspannen. Entspannen. Sauber.

MIND THE GAP!

Oder kurz: «Implant-Saver». Dieser elastische Mikrofaser-Floss pflegt den Sulcus rund um Implantate auf eine völlig neue Weise – und das ohne zu verletzen, angenehm und wirkungsvoll. Statt langer Worte: Bestellen Sie jetzt Ihr Muster und Ihre Offerte: info@curaden.ch oder 041 319 45 50.

curaden
BETTER ORAL HEALTH FOR ALL

CURADEN International AG | 6011 Kriens
www.curaprox.com

SWISS PREMIUM ORAL CARE

Bildgebung in der 8er-Region

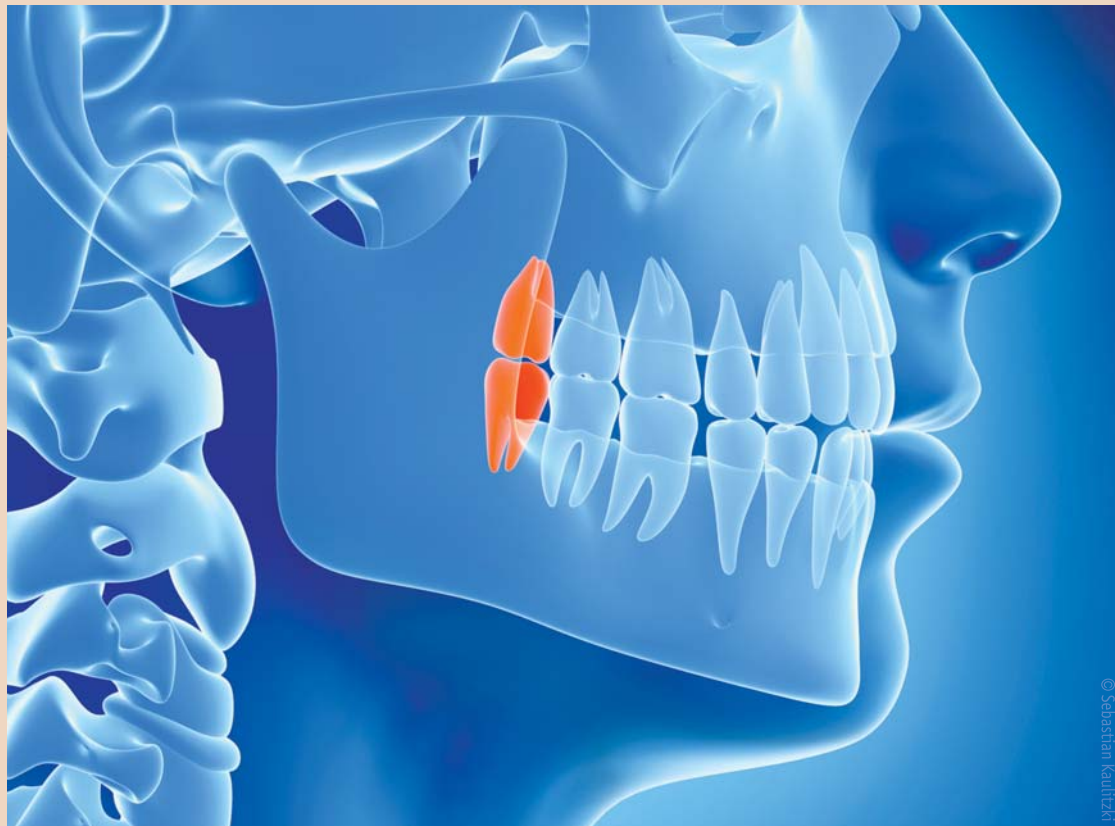Die digitale Volumentomografie ist zu einem Beinahe-Standard für die Bildgebung im Zusammenhang mit Weisheitszähnen geworden. Warum ist das so und warum ist nicht immer eine dreidimensionale Bildgebung notwendig? Von Priv.-Doz. Dr. Dr. Heinz-Theo Lübbers und Priv.-Doz. Dr. Dr. Astrid Kruse Gujer, Zürich.

Die Entfernung der Weisheitszähne stellt einen häufigen mund-, kiefer- und gesichtschirurgischen Eingriff dar. In Anbetracht des niedrigen Patientenalters und des prophylaktischen Charakters der Operation sind besonders exakte Indikationsstellung und Patientenaufklärung unabdingbar.

Im Unterkiefer stellen Schäden am Nervus mandibularis eine seltene aber typische Komplikation des Eingriffes dar. Über sie ist aufzuklären.¹⁻³ Sursala und Dodson⁴ geben eine Häufigkeit von ein bis 22 Prozent für eine postoperative Gefühlsstörung der Unterlippe an. Unterschiedliche Einflussgrößen (Patientenalter, Erfahrungsgrad der Chirurgen, Impaktionstiefe des Zahnes) sind beschrieben.⁵⁻⁷

Eine Kieferhöhleneröffnung oder auch das Zurücklassen von Zahnanteilen sind weitere Problembereiche bei der Weisheitszahnentfernung.

Oft genügt die Orthopantomografie (OPT) zur Einschätzung der Situation und ihrer immanenten Risiken. Die anatomische Vielfalt bei retinierten Weisheitszähnen macht eine präoperative Einschätzung der Gefahren aber gelegentlich



schwierig. Wann immer das OPT etwas nicht klar aufzeigen kann, gibt es quasi keine „typische Anatomie“, die angenommen werden kann.

Die Zähne sind bezüglich aller relevanten Faktoren äusserst variabel. Zum Beispiel verläuft der Nervus alveolaris inferior in nahezu 50 Pro-

zent der Fälle eben nicht – wie häufig als „normal“ angenommen – vestibulär des retinierten Weisheitszahnes.^{8,9} Etliche Studien haben

welche Informationen aus ihr zusätzlich zu erwarten sind.

Darstellung von dreidimensionalen Datensätzen

Eine ideale Darstellungsebene für retinierte untere Weisheitszähne existiert nicht. Die dynamische Darstellung des vollständigen Datensatzes ist Goldstandard. Die Schnittebenen müssen individuell eingestellt und „durchgescrollt“ werden (Abb. 1). Nur so ist eine vollständige Analyse der Situation möglich.²⁰

Angulation und Position

Im OPT werden vertikale Position und mesiodistale Angulation sicher dargestellt. Zu Schwierigkeiten kommt es bei der orolingualen Zuordnung: Bei einer Überlagerung mit dem mesial stehenden Molaren kann ein direkter Kontakt nicht von getrennt stehenden Zähnen unterschieden werden, und bei entsprechend gekippten Zähnen bleibt offen, ob die Zahnkrone oral oder lingual liegt.

Von besonderer Relevanz für die Entfernung über den in Europa verbreiteten vestibulären Zugang ist die – nur im DVT zu beant-

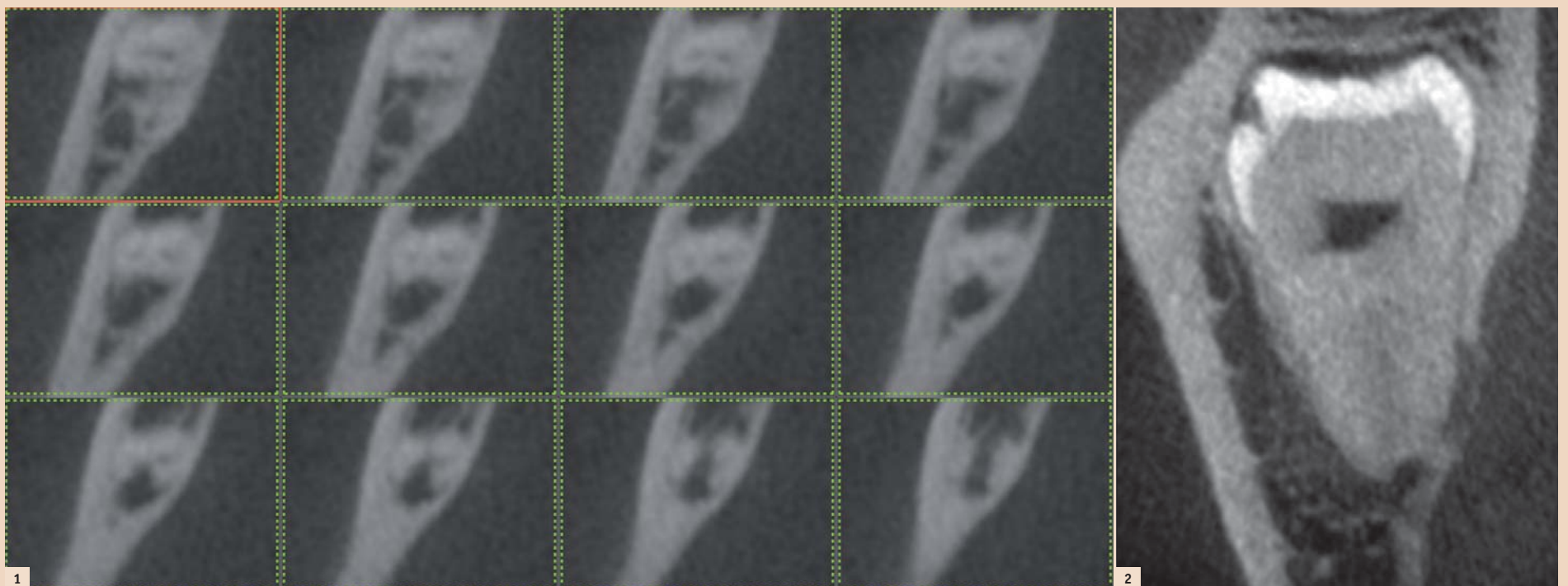


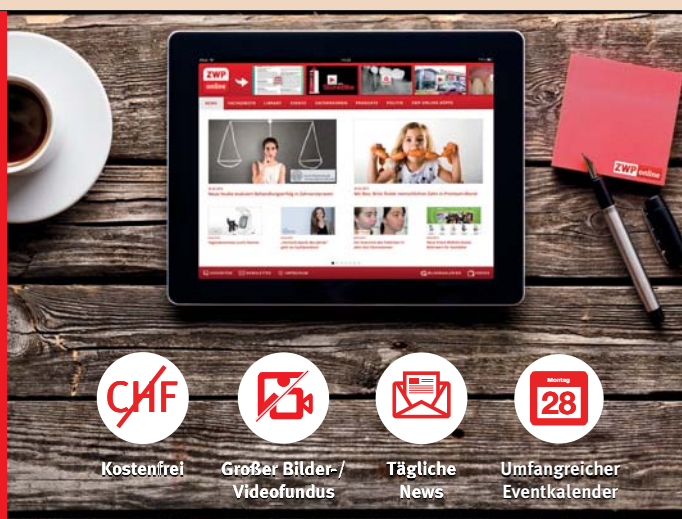Abb. 1: Näherungsweise axiale Schnittbilder, welche aufzeigen, wie der Nervkanal beim „Durchscrollen“ (Bildfolge von links oben nach rechts unten) durch ein Volumen erkannt werden kann. Er läuft hier zunächst vestibulär an der distalen Wurzel 48 vorbei, um dann zwischen den zwei Spitzen der mesialen Wurzel hindurchzuziehen. – Abb. 2: Axiales Schnittbild eines retinierten Weisheitszahnes: Deutlich erkennbare Schmelzläsion mit entsprechender Indikation zur Entfernung des Zahnes. Lingual gelegener und ovalär deformierter Nervus alveolaris inferior in direktem Kontakt zur Zahnwurzel.

ANZEIGE

ZWP online App
Zahnmedizinisches Wissen für unterwegs



www.zwp-online.ch
FINDEN STATT SUCHEN. ZWP online



Kostenfrei



Großer Bilder-/
Videofundus



Tägliche
News



Umfangreicher
Eventkalender

sowohl in der konventionellen^{10,11} als auch in der dreidimensionalen^{4,11-14} Röntgenbildgebung radiologische Zeichen beschrieben, die eine Risikosituation anzeigen sollen.

Die dreidimensionale Bildgebung für dentale Indikationen ist eine Domäne der digitalen Volumentomografie (DVT). Diese garantiert eine detaillierte Darstellung bei niedriger Strahlendosis.¹⁵⁻¹⁷ Dem OPT – und anderen konventionellen Techniken – ist sie bezüglich diagnostischer Genauigkeit überlegen.^{8,14,18,19}

Der vorliegende Artikel soll den Indikationsbereich der DVT vor operativer Weisheitszahnentfernung abgrenzen und darlegen,


wortende – Frage, ob eine intakte Kortikalis möglichen Luxationen von Zahnteilen in Richtung Mundboden entgegensteht oder mit besonderer Vorsicht agiert werden muss.

Anatomie und Pathologie

Neben der Wurzelzahl können auch Krümmungen graziler Wurzelteile nur in der Schnittbildgebung sicher eingeschätzt werden. Gerade bei dieser Fragestellung ist es wichtig, das Volumen zu nutzen, um jede einzelne Wurzel in ihrer Längsachse darzustellen.

Gelegentlich kommen in der DVT kariöse Läsionen an (teil-)retinierten Weisheitszähnen zur

2. Giornate Romane



Implantologie ohne Grenzen

19./20. Juni 2015

Rom/Italien | Sapienza Università di Roma

Neues
Veranstaltungsdatum:

19./20.
Juni 2015

Veranstalter/Organisation

OEMUS MEDIA AG
Holbeinstraße 29 | 04229 Leipzig | Deutschland
Tel.: +49 341 48474-308 | Fax: +49 341 48474-290
event@oemus-media.de | www.oemus.com

Wissenschaftliche Leitung

Prof. Dr. Mauro Marincola/Rom
Prof. Dr. Andrea Cicconetti/Rom



VIDEO
Giornate Romane 2013



SAPIENZA
UNIVERSITÀ DI ROMA

damis

Faxantwort: +49 341 48474-290

Bitte senden Sie mir das Programm zum Kongress *Giornate Romane – Implantologie ohne Grenzen* am 19./20. Juni 2015 in Rom/Italien zu.

Titel | Vorname | Name

E-Mail-Adresse (bitte angeben)

Praxisstempel

Darstellung (Abb. 2). Für die Frage der OP-Indikation und -Dringlichkeit ist dies von ausgesprochener Bedeutung.

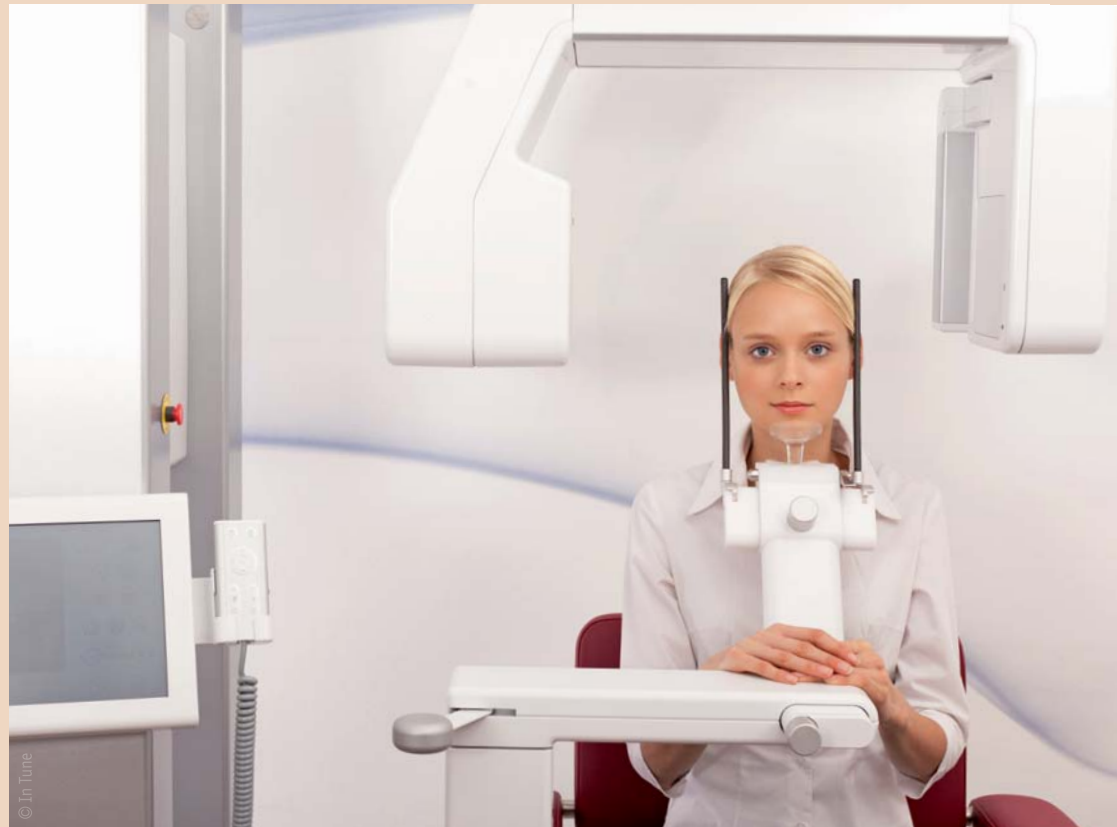Mandibularkanal

Das OPT kann über statistische Zeichen hinaus keinerlei Beitrag zur Aufklärung der Lagebeziehung zwischen Zahnstrukturen und Mandibularkanal leisten.^{12, 21, 22} In der DVT hingegen kann die Nervlage und auch seine Form leicht erkannt werden.

Etwas über dreimal erhöht ist das Risiko für eine postoperative Nervläsion, wenn ein direkter Kontakt (Abb. 2) zwischen Zahnanteilen und Nerv besteht. Eine Einengung (Abb. 2) des Nervkanals erhöht das Risiko um das Dreieinhalbfache.¹⁴

Relativierung für den Oberkiefer

Bezüglich der erforderlichen radiologischen Abklärung bei retinierten Weisheitszähnen sind Ober- und Unterkiefer getrennt zu betrachten. Einen Nervus alveolaris superior gibt es nicht und komplexe Wurzelkonfigurationen machen



aufgrund des spongiösen Knochens weniger Probleme. Die extrem palatinale Lage des Zahnes ist selten und zu Beginn der OP schnell

erkennbar, sodass der Zugang modifiziert werden kann und keine wesentlich erhöhte Morbidität resultiert.

Die Lagebeziehung zur Kieferhöhle ist von geringer klinischer Relevanz, da gerade bei vollretinierten oberen Weisheitszähnen der Verschluss einer Mund-Antrum-Verbindung eigentlich immer problemlos ist. Leicht könnte der Bichat'sche Wangenfettpfropf als zusätzliche Schicht eingelegt werden, aber meistens ist nicht einmal eine Periostschlitzung für den spannungsfreien primären Verschluss erforderlich.²³

Es bleibt eine mögliche Vorhersagekraft für Luxationen von Zahnanteilen in die Kieferhöhle. Diese können jedoch bei korrekter Arbeitsrichtung vermieden werden. Umgekehrt wird auch eine radiologisch erkennbare Knochenbarriere bei ungünstiger Krafrichtung regelmässig zu schwach sein, um eine Zahnluxation in die Kieferhöhle zu verhindern. Am Ende ist ein in die Kieferhöhle gelangter Zahnanteil ein verhältnismässig leicht zu korrigierendes Problem. Die grössere Sorge muss den Luxationen des Zahnes nach retromaxillär, pterygopalatinal und infratemporal gelten. Für deren Risikoabschätzung bietet die DVT aber keinen Mehrwert.

Interessant ist die DVT im Rahmen der Thematik von Oberkiefer-9ern. Kleine 9er sind im OPT oft nicht sicher zu identifizieren und es kann aufgrund der eingeschränkten Übersicht auch nicht davon ausgegangen werden, dass sie im Rahmen der OP immer sicher gesehen werden.

Diskussion

Ob das Wissen über individuelle Risikofaktoren zu einer niedrigeren Komplikationsrate beiträgt, ist unbewiesen.¹⁴ Relativierend muss festgestellt werden, dass gute Evidenz in vielen Einsatzgebieten der Bildgebung ebenfalls nicht vorhanden ist. Hier gilt der gesunde Menschenverstand.

Die individuelle Situation inkl. spezifischer Risiken zu kennen ist ein Gewinn für die informierte Einwilligung des Patienten. Sie kann fundierter erfolgen.^{8, 14} Der Allgemeinpraktiker kann gezielt Fälle einem Spezialisten zuführen.

Immer abzuwägen ist die für den Patienten entstehende Strahlen-

belastung. Für ein Ganzkörper-CT (45-jähriger Patient) wird von Brenner und Elliston eine Wahrscheinlichkeit von 0,08 Prozent angegeben, als Strahlenfolge an einer bösartigen Erkrankung zu versterben.²⁴ Natürlich ist diese Gefahr für ein DVT des Ober- oder Unterkiefers um Grössenordnungen niedriger. Uns sind keine belastbaren Daten oder gar Studien zur Risikoabschätzung bekannt, aber naturgemäss verbleibt ein Restrisiko. Besorgniserregend ist vor allem, dass sich viele medizinische Fachpersonen dieser Gefahren nicht bewusst sind.²⁵

Klinische Schlussfolgerungen

Vor geplanter operativer Entfernung von Weisheitszähnen ist das OPT die radiologische Basisdiagnostik. Sobald das OPT eine enge Relation zwischen Mandibularkanal und Anteilen des zur Entfernung anstehenden Weisheitszahnes nicht ausschliessen kann, empfiehlt sich eine digitale Volumentomografie.

Ferner kann in speziellen Situationen die Indikation zur dreidimensionalen Schnittbildgebung bestehen: Bei alio loco anoperierten Weisheitszähnen muss mit iatrogenen Veränderungen der lokalen Anatomie gerechnet werden. Dies führt – neben zusätzlichen forensischen Überlegungen – zu einer grosszügigen Indikationsstellung für eine DVT.

Insgesamt scheint die dreidimensionale Schnittbildgebung für potenziell schwierige Situationen gerechtfertigt. Eine Routine-diagnostik für retinierte untere oder gar obere Weisheitszähne ist sie jedoch nicht. Diese Rolle bleibt weiterhin beim OPT. Dies mag sich jedoch in Zukunft aufgrund des technischen Fortschritts ändern. Bereits liefern modernste DVT-Geräte 3-D-Aufnahmen der 8er Region mit weniger Strahlenbelastung als typischerweise für ein OPT benötigt. [\[1\]](#)



Literaturliste



Priv.-Doz. Dr. Dr. Heinz-Theo Lübbers
Oberarzt

Klinik für Mund-, Kiefer- und Gesichtschirurgie
Zentrum für Zahnmedizin der Universität Zürich
Plattenstr. 11, 8032 Zürich, Schweiz
Tel.: +41 44 6343420
Fax: +41 44 6344323
t.luebbers@gmail.com



Priv.-Doz. Dr. Dr. Astrid Kruse Gujer
Oberärztin
astridkruse@gmx.ch

ANZEIGE

PeerEquities
HealthcareEquities DoctorEquities PharmEquities DentalEquities* OpticEquities ChiroEquities LawEquities
www.DrEB5.com

EB5 PROGRAM

FOR PROFESSIONALS BY PROFESSIONALS

Invest in your profession, which you know best and get a USA green card and US Citizenship for you and your family

more on www.DrEB5.com

Benefits of the EB-5 Program

By investing \$1,000,000 you will obtain not only a great return on your investment but also permanent residency in the USA ("the Green Card") and later on USA Citizenship for you and your whole family.

GREEN CARD FOR YOU AND YOUR WHOLE FAMILY

Move to USA. Continue to earn money from Healthcare as an investor.

USA CITIZENSHIP FOR YOU AND YOUR WHOLE FAMILY

Only 5 years after receiving the green card you will also receive full US citizenship.

RETURN ON YOUR INVESTMENT

It's time to let the money work for you, in the same field that you know so well. Sit back and enjoy the American Dream.

AFTER YOU AND YOUR FAMILY HAVE OBTAINED **PERMANENT GREEN CARDS**, YOU MAY ELECT TO **KEEP YOUR INVESTMENT** IN DENTAL EQUITIES, OR **GET YOUR INVESTMENT BACK, PLUS INTEREST**

LIVE EB5
WEBINARS

Join us LIVE on www.DrEB5.com
and learn more about this great opportunity

ARRIVE, STRIVE, THRIVE
LIVE THE AMERICAN DREAM

Group Vice President verkündet seinen Abschied

**DENTSPLY Implants:
Dr. Werner Groll verabschiedet sich ins Privatleben.**

MANNHEIM – „Ich habe mich entschieden, nach 31 Jahren im Unternehmen zum Ende dieses Jahres in einen neuen Lebensabschnitt zu gehen, mehr Zeit für die Familie zu haben und das Leben aus einer anderen Perspektive zu genießen.“ Mit diesen Worten verkündete Dr. Werner Groll auf einer internen Betriebsversammlung seinen Abschied.



Dr. Werner Groll

Dr. Groll war zuletzt als Group Vice President für die Ländergesellschaften und den internationalen Vertrieb bei DENTSPLY Implants verantwortlich und blickt auf eine aussergewöhnliche Karriere im Bereich der dentalen Implantologie zurück. Über eine Nachfolgeregelung, die einen nahtlosen Über-

gang gewährleisten soll, wird das Unternehmen in Kürze informieren.

Dr. Karsten Wagner, Managing Director von DENTSPLY Implants Deutschland, würdigt seinen Chef: „Dr. Groll war innerhalb unseres Unternehmens immer eine Vertrauensperson, die grosse Souveränität und Sicherheit ausstrahlte. Er legte den Grundstein dafür, dass wir uns heute so gut

positionieren können. Für ihn war es immer wichtig, dass sich das Wachstum unseres Unternehmens kontinuierlich, aber auch marktgerecht entwickelte. Wir müssen seinen Entschluss, sich zurückzuziehen, akzeptieren, bedauern ihn aber sehr.“

Quelle: DENTSPLY Implants

Dentalhygiene Journal heisst ab 2015 Prophylaxe Journal

Umfassender Relaunch der kompletten Journalreihe.

LEIPZIG – Im IDS-Jahr erfährt die komplette Journalreihe der OEMUS MEDIA AG einen umfassenden Relaunch. Neben einer durchgängigen

Schwerpunkte, führte aber oft zu Verwechslungen im Hinblick auf die Praxishygiene. So soll der Fokus des Berufsfeldes der Dentalhygienikerin hinsichtlich der Schwerpunkte Prophylaxe, Erhaltungs- und Nachsorge parodontaler und periimplantärer Erkrankungen spezieller aufgegriffen werden.

Das neue *Prophylaxe Journal* richtet sich gleichermaßen an präventionsorientierte und parodontologisch tätige Zahnärzte sowie Praxisteams im deutschsprachigen Raum. Die Zeitschrift hat sich im 18. Jahrgang als aufgabenstarkes Fachmedium bei 5'000 regelmässigen Lesern etabliert. Das *Prophylaxe Journal* fördert vor dem Hintergrund der zunehmenden Präventionsorientierung der Zahnheilkunde u. a. die Entwicklung der entsprechenden Berufsbilder wie DH, ZMF oder ZMP. Die

spezialisierten Leser erhalten durch anwenderorientierte Fallberichte, Studien, Marktübersichten, komprimierte Produktinformationen und Nachrichten ein regelmässiges Update aus der Welt der Parodontologie und der Perioprophylaxe.

Das *Prophylaxe Journal* kann auf www.zwp-online.ch als ePaper überall auf der Welt und zu jeder Zeit gelesen werden. Benötigt werden lediglich ein Internetanschluss und ein aktueller Browser. **DI**

Quelle: ZWP online



Überarbeitung des Layouts und der Erweiterung des Themenspektrums der einzelnen Ausgaben betreffen die Veränderungen beim *Dentalhygiene Journal* zusätzlich auch den Titel, sodass die Zeitschrift ab 2015 als *Prophylaxe Journal* erscheint.

Der Verlag verspricht sich von der Titeländerung eine klarere Ansprache der Zielgruppe. Der Begriff Dentalhygiene und das damit verbundene Berufsbild der Dentalhygienikerin verbindet zwar inhaltlich in idealer Weise die thematischen

Digital abformen und die Restauration online ordern

Sirona Connect Portal auf Erfolgskurs: Jetzt in acht Sprachen verfügbar.

BENSHEIM – Sirona Connect verbindet Zahnärzte und Zahntechniker auf sehr moderne Weise: Über das Portal tauschen beide einfach und sicher ihre Daten aus. Dabei ist die Portaloberfläche in die Software beim Zahnarzt und beim Zahntechniker integriert – unabhängig davon, welche Version der Software beide nutzen. Das erleichtert den Workflow sehr.

Diesen Service nutzen immer mehr Zahnärzte und Zahntechniker. „Wir rechnen in diesem Jahr weltweit mit 60 Prozent mehr Bestellungen über das Portal als im Vorjahr“, sagt Ronny Kucharczyk, Product Manager Digital Impression. „Das entspricht einem Umfang von ca. 100'000 Restaurationen.“

Als Grund dafür sieht er zum einen CEREC-Anwender, die bei bestimmten Indikationen oder Materialien auf die Dienste des Labors zurückgreifen. „Das sind Zahnärzte, die be-



Sirona Connect verbindet Zahnarzt und Zahntechniker auf einfache und sichere Weise.

stimmte Versorgung aus verschiedenen Gründen nicht selbst fertigen können oder wollen.“ Zum anderen wächst die Zahl der Nutzer von reinen digitalen Abformsystemen wie APOLLO DI oder CEREC AC Connect mit Omnicam, die ihre Restaurationen über das Portal ordern. „Die grosse Nachfrage spiegelt den Alltag in den Praxen wieder“, erklärt Kucharczyk.

Diese Nutzer kommen vorrangig aus Europa und den USA. Doch die Zahl der Bestellungen aus Ländern wie China, Korea und Brasilien steigt. Hintergrund ist vor allem, dass sich die digitale Abformung in den Praxen immer stärker durchsetzt, gerade auch in diesen Ländern. Daher ist das Portal Sirona Connect dort nun auch in der jeweiligen Landessprache verfügbar. Insgesamt können Zahnärzte und Zahn-

techniker über das Portal von Sirona, dem globalen Markt- und Technologieführer in der Dentalindustrie, jetzt in acht Sprachen kommunizieren. Neben Deutsch und Englisch sind das Französisch, Italienisch, Spanisch, Chinesisch, Koreanisch und Portugiesisch. **DI**

Quelle: www.sirona-connect.net

ANZEIGE

Streuli
pharma



Der «Local» Hero

Rudocain® und Rudocain® forte
Das Lokalanästhetikum – Swiss made



Die potenten Lokalanästhetika mit dem bewährten Wirkstoff Articain zu attraktiven Preisen. Hergestellt in der Schweiz.

Rudocain® / Rudocain® forte, Injektionslösung: Z: Articaini hydrochloridum (40 mg/ml), Adrenalinum (5 µg/ml bzw. 10 µg/ml) ut Adrenalini hydrochloridum. I: Infiltrations- und Leitungsanästhesie in der Zahnheilkunde. D: Zangenextraktion von Oberkieferzähnen: vestibuläres Depot von 1.7 ml pro Zahn, gegebenenfalls Nachinjektion von 1–1.7 ml. Schnitt oder Naht am Gaumen: palatinales Depot von ca. 0.1 ml pro Einstich. Zangenextraktionen von Unterkiefer-Prämolaren: Terminalanästhesie von 1.7 ml pro Zahn, gegebenenfalls vestibuläre Nachinjektion von 1–1.7 ml. Empfohlene Maximaldosis Erwachsene: 7 mg Articain pro kg KG im Verlauf einer Behandlung. Bei Kindern von 4–12 Jahren soll die Dosis 5 mg/kg KG nicht überschritten werden. KI: Überempfindlichkeit gegenüber Wirk- und Hilfsstoffen, Lokalanästhetika vom Typ Säureamid und sulfithaltige Präparate; intravenöse Anwendung; Kinder unter 4 Jahren; schwere Störungen des Reizungs- oder Reizleitungssystems am Herzen; schwere Hypo- oder Hypertonie; paroxysmale Tachykardie; hochfrequente absolute Arrhythmie; Kammerengwinkelglaukom; dekompensierte Herzinsuffizienz; Hyperthyreose; Phäochromozytom; dekompensierte diabetische Stoffwechselerkrankung; Anästhesien im Endstrombereich; Patienten mit Asthma. VM: Sulfit-Überempfindlichkeit; Asthmastiker; Gabe von hohen Dosen; Cholinesterasemangel; schwere Nieren- oder Leberfunktionsstörung; Angina pectoris; Arteriosklerose; erhebliche Störungen der Blutgerinnung. IA: Trizyklische Antidepressiva; MAO-Hemmer; nicht-kardioselektive-Blocker; orale Antidiabetika; Halothan; Hemmstoffe der Blutgerinnung. UAW: Dosisabhängige zentralnervöse und / oder kardiovaskuläre Erscheinungen, Unverträglichkeitsreaktionen. Swissmedic. B. Vertrieb: Streuli Pharma AG, 8730 Uznach. Ausführliche Angaben entnehmen Sie bitte www.swissmedicinfo.ch.

4012_06_2014_d

streuli-pharma.ch

„Prävention ist eine kulturelle Errungenschaft“

Die Schweizer Marke Curaprox ist nicht nur in der Schweiz erfolgreich: Die Marktanteile wachsen weltweit. Zahnärzte und DHs haben dabei eine entscheidende Bedeutung. Welche, das sagen Ueli Breitschmid und seine Töchter Christine und Laura im Interview mit der *Dental Tribune D-A-CH*.

Bereits 1972 hat Ueli Breitschmid, 69, die ersten Interdentalbürsten für gesunde Anwender produziert. Seither sind seine Firma und die Marke Curaprox auf Erfolgskurs.

Dental Tribune: Ueli Breitschmid, Sie wollten eigentlich Chemiker werden, sind jetzt seit Jahrzehnten im Dentalgeschäft. Wie das?

Ueli Breitschmid: Ich habe den Einstieg als Chemiker nicht geschafft. Und aus Bequemlichkeit nahm ich die Offerte meines Vaters an, in seinem Betrieb als Dentalkaufmann zu starten. 1965 schickte er mich nach Deutschland, da durfte ich in einem Dentaldepot in Bonn ein Praktikum absolvieren und erlangte den Abschluss als diplomierter Dentalkaufmann.

Wann wurde die Marke Curaprox etabliert?

U. B.: Das war als wir entdeckten, dass kaum jemand die Zwischenräume korrekt reinigt. Ausser Zahnseide gab es nichts, nur für offene Zwischenräume. Das Potenzial für feine Interdentalbürsten, die auch im geschlossenen Interdentalraum verwendet werden können, hat Curaprox entdeckt. Damals gab es nur Butler-Produkte, hauptsächlich für Perio-Care. Curaprox war bereits ab 1972 auf die ästhetischen Bedürfnisse der damaligen Front-Zahnersatz-Lösungen ausgerichtet, und ab 1982 haben wir die weltfeinsten Interdentalbürsten vermarktet, das waren die Curaprox CPS 10. Und die konnten eben auch im geschlossenen Interdentalraum angewendet werden. Die Zahnärzte waren begeistert. Heute haben wir noch feinere Bürstchen.

Wie ist es dazu gekommen, die Interdentalbürsten noch weiter zu verfeinern?

U. B.: Ich habe den Uni-Assistenten Jiri Sedelmayer aus Hamburg kennengelernt und mit ihm über Zahnpflege gesprochen. Und so habe ich ab 1994 die noch feineren



Ueli Breitschmid inmitten seiner Familie: Carla und Nora, Ehefrau Erika, Laura und Christine (v.l.n.r.).

und noch biegefesten Curaprox CPS prime zur Primärprävention entwickelt. Wichtig war auch, dass

fache Prinzipien: Prophylaxe soll wirken, keinesfalls verletzen und so einfach wie möglich sein.

L. B.: iTOP-Seminare werden von unabhängigen Zahnärzten und Dentalhygienikerinnen geleitet.

„Wir haben eine gemeinsame Vision, und zwar die einer besseren Mundgesundheit für alle.“

wir die dazugehörige Schule iTOP ins Leben gerufen haben.

Laura Breitschmid, da ist Ihr Stichwort: Was ist iTOP?

Laura Breitschmid: Individuell trainierte orale Prophylaxe – iTOP ist ein Trainingssystem für Dentalprofis. Dabei geht es um drei ein-

Einfach?

L. B.: Ja, Dentalprofis sollen Prophylaxe leicht in ihre Arbeit integrieren können und Patienten sollen Prophylaxe genauso leicht umsetzen können.

In welchem Zusammenhang steht iTOP mit Curaprox?

Diese haben die iTOP-Ausbildung absolviert und arbeiten seit mehreren Jahren mit iTOP. Die Zusammenarbeit basiert auf gegenseitigem Interesse: iTOP arbeitet mit Mundhygienemitteln, die eine traumatische und effiziente mechanische Primärprophylaxe ermöglichen. Solange Curaprox die iTOP-Anforderungen erfüllt, werden wir Curaprox-Produkte empfehlen. Gleichzeitig profitiert Curaprox von den Feedbacks und Erkenntnissen der Dentalprofis. Wir haben eine gemeinsame Vision, und zwar die einer besseren Mundgesundheit für alle. Und weil die mechanische Plaquekontrolle nach wie vor nicht als Standard im Lehrplan zur Ausbildung zum Zahnarzt steht, arbeiten wir zusammen, um die individuell trainierte orale Prophylaxe vorwärts zu bringen.

iTOP richtet sich also an Zahnärzte und DHs, und das auf dem Gebiet, das Zahnärzte und DHs wohl am besten verstehen. Woher nimmt iTOP die Kompetenz, die Glaubwürdigkeit?

L. B.: iTOP wird von Dentalprofis selber geleitet, und es entstand ja aus ihrer eigenen Motivation: Jiri Sedelmayer, Gründer von iTOP, arbeitete jahrelang als Zahnarzt und an der Universität mit den Studenten. Die Glaubwürdigkeit kommt

daher, dass die Referenten bereits aus der eigenen Praxis wissen, was für einen Unterschied es macht, wenn man selber individuell trainiert wurde und dies an die Patienten weitergibt – im Vergleich dazu, wie ihre Arbeit und Erfolge mit den Patienten vor iTOP waren. iTOP setzt ja genau da an, wo die praktische Ausbildung im Bereich Mundhygiene und individueller Prophylaxe fehlt.

Herr Breitschmid, Ihre Zahnbürste CS 5460 ultra soft gibt es jetzt in 36 Farben. In wie vielen Ländern der Erde ist sie anzutreffen?

Ueli Breitschmid: Heute verkaufen wir sie in über 50 Ländern. In der Slowakei, Slowenien und Tschechien ist sie die meistverkaufte Zahnbürste, und auch in ihrem Herkunftsland Schweiz entwickeln sich die Verkaufszahlen hervorragend.

Diese CS-Zahnbürste gibt es seit 1979 in unveränderter Form. „Pfeifengerade soll sie sein“, steht in Ihrem Magazin spirit. Warum wurde sie in den letzten 35 Jahren niemals überarbeitet?

U. B.: Manchmal gibt es Produkte, deren Design nicht mehr verbessert werden kann. Dies trifft auf die CS 5460 zu. Verändert haben wir die Farben, die Verpackungen und besonders die Borsten: Mit den geschützten CUREN®-Filamenten ist es möglich geworden, viel feinere Borsten zu verwenden, ohne dass sich die Zahnbürste wie ein Pinsel anfühlt. Und wir kreieren Sonderausgaben wie „Copacabana“, „Hawaii“, „Winter“ oder „Valentines“, es gibt bereits Sammler. Und Zehntausende von Zahnärzten lieben und empfehlen unsere Zahnbürste seit Jahrzehnten.

Sie haben eine sehr voluminöse elastische Zahnseide, den Implant-Saver, und seit einiger Zeit eine Schallzahnbürste, die Hydrosonic, neu im Angebot. Worauf liegt der Fokus, wenn Sie ein neues Produkt entwickeln: Marketing oder Medizin?

U. B.: Curaprox ist Prävention. Und das ist mehr als Zähneputzen oder Flossen. Prävention ist eine kulturelle Errungenschaft, verbunden mit Wissen, Können und Wollen. Wir verstehen uns eigentlich als eine „Mundpflege-Kultur-Veränderungsorganisation“ mit iTOP als Instrument. Neue Produkte müssen etwas besser machen als bisherige Produkte. Das kann auch bloss das Design sein, weil jedermann gerne Produkte verwendet, die auch gefallen. Wir legen immer grossen Wert darauf, dass Curaprox-Produkte vom Anwender geradezu geliebt und nachhaltig angewendet werden. Aber das hat sehr viel mit der iTOP-Schulung und der zahnärztlichen Empfehlung zu tun.

Zugrunde liegen also medizinische Überlegungen?

U. B.: Klar, die sind der Anfang, sei es bei den Interdentalbürsten oder bei chirurgischen Zahnbürsten



Der CURAPROX-Stand zum 39. Jahreskongress von Swiss Dental Hygienists.

oder bei den Mundspülungen. Auch bei den Baby-Schnullern stand das Medizinische im Vordergrund, sogar bei der Zahnbürste mit ihrem Achtkantgriff für den richtigen Putzwinkel, dem kompakten Kopf und den weichen, dicht angeordneten Borsten. Und bei der Schallzahnbürste wollten wir nicht einfach eine Handzahnbürste mit Motor, sondern eine richtig gute, eine also, die nicht nur mechanisch, sondern auch hydrodynamisch reinigt, und das hochwirksam und ausgesprochen sanft.

Ihr Chlorhexidin-Produkt Curasept ADS® stand vor einiger Zeit in der Kritik. Es wirke wie Wasser, sagte Prof. Lang, das Anti-Verfärbungssystem verhindere die CHX-Wirkung. Wie ist Ihr Unternehmen mit dieser Kritik umgegangen?

U. B.: Curasept ADS® ist seit Jahren extrem erfolgreich, allein 2014 werden sechs Millionen Einheiten verkauft. Wie immer gibt es Studien, die etwas zeigen, und Studien, die genau das Gegenteil belegen. Klar, es kann sein, dass die reine Desinfektionswirkung von anderen Produkten etwas besser ist; dafür ist die Akzeptanz anderer Produkte viel geringer. Auch wenn also Curasept ADS® vielleicht weniger desinfiziert, ist die Wirkung besser, weil das Produkt tatsächlich konsequent angewendet wird. Davon kann sich jeder Zahnarzt persönlich überzeugen. Zum Beispiel eben durch diese hervorragende Akzeptanz bei den Patienten und entsprechend guter Verheilung von Wunden. Die Zahnärzte, mit denen ich diesbezüglich gesprochen habe, bestätigen mir, dass Curasept ADS® ihren Patienten hilft.

Hat Sie solche Kritik auch persönlich getroffen?

U. B.: Nein. Es war eher eine Motivation, noch besser zu werden. So haben wir aufgrund der seit Jahren anhaltenden Rechtsstreitigkeiten mit einer grossen Pharmafirma ein neues Produkt entwickelt, Curasept HAP. Das bietet mit einer CHX-Konzentration von unter 0,1 Prozent in Kombination mit Hyaluronsäure und PVP-Copolymeren erstaunlich guten Schutz, und die Heilungsverläufe sind komplikationsfrei. Ohne die ständigen Angriffe dieser Pharmafirma hätten wir niemals ein Produkt entwickelt, das aufgrund der tiefen CHX-Konzentration nicht mehr angreifbar ist und für identische Wirkung in der Anwendung sorgt.

Zur Curaden International AG gehört nicht nur Ihre Marke Curaprox, sondern auch Vital Swiss und swiss smile. Die eine hat etwas mit Ginseng zu tun, die andere ist eine Luxus-Zahnkosmetik-Linie. Wie passt das zusammen?

U. B.: Dadurch, dass man sich rundum wohlfühlen muss, und das betrifft eben nicht nur Mund und Zähne, sondern auch Körper und Geist. Da passt der original koreanische Ginseng, seine Vitalisierungswirkung ist frappant.

swiss smile deckt die Bedürfnisse nach Luxus in der Mundpflege ab, qualitativ und designmässig. Zum Beispiel mit der neuen swiss smile Zahnpasta mit 23,75 Karat Gold,



Dr. Beat Wäckerle, Präsident der SSO, und Ueli Breitschmid, Präsident des Arbeitgeberverbandes der Schweizer Dentalbranche, eröffnen die DENTAL BERN 2014.

„Neue Produkte müssen etwas besser machen als bisherige Produkte.“

die mit einer vergoldeten CS 5460-Zahnbürste im Set zum Preis von etwa 100 Euro verkauft wird und sich zum Renner entwickelt.

Und das Dentaldepot ist auch international aufgestellt?

U. B.: Wir haben beschlossen, Curaden zu einem IT-Konzern mit Dentalhandel, mit E-Learning, mit Praxismanagement-Software und Vollintegration von Digital Dentistry umzuwandeln. So, wie es zum Beispiel Google, Amazon, Apple und

Lieferpartner für Verbrauchsmaterial und als zuverlässiger Kundendienst für Dentalgeräte, CAD/CAM, Praxishygiene. Aber viele dieser Dienstleistungen werden künftig vermehrt via Software optimiert, weil die Peripherie mehr und mehr digitalisiert ist. Wir glauben, dass wir mit unserem sehr starken Standbein in der Mundpflege für die tüchtigsten Praxismanager und -inhaber ein Idealpartner sind. Dies international, aufgrund der IT-Möglichkeiten.

Christine Breitschmid, Sie sind zurzeit oft in Frankreich unterwegs, weshalb?

Christine Breitschmid: Wir sind seit knapp drei Jahren in Frankreich präsent, seit zwei Jahren mit einer eigenen Niederlassung. Meine Aufgabe ist der Aufbau dieser Niederlassung und des Marktes, das beansprucht Präsenz. Ausserdem pflegen wir mit der Universität Lyon eine Zusammenarbeit: Wir wirken hier bei der Gestaltung des Prophylaxemoduls für die Dental-Studierenden mit.

„Wir haben beschlossen, Curaden zu einem IT-Konzern mit Dentalhandel, mit E-Learning, mit Praxismanagement-Software und Vollintegration von Digital Dentistry umzuwandeln.“

Ebay vormachen. Wir glauben, dass auch der konservative Zahnarzt, vorab in den Schwellenländern und in Asien, die Swissness von Curaprox und Curaden via Internet und durch unsere Produkte schätzen wird.

Was sind die grössten Herausforderungen für Sie im Moment?

U. B.: Ganz wichtig ist uns, dass unsere Konsumenten überall Zugriff auf Dentalprofis haben, die iTOP-geschult sind. Die grösste Herausforderung sehe ich darin, Fachpersonal für Schulung und Mundpflegetraining sowie zur Betreuung unserer Kunden in allen Ecken der Welt zu gewinnen. Neben dem erwähnten Umbau des Unternehmens zum IT-basierten Dentalkonzern ist es uns wichtig, auch vor Ort präsent zu sein: als zuverlässiger

Wie sieht Ihrer Ansicht nach die Zahnarztpraxis der Zukunft aus?

U. B.: Es gibt keine Patienten mehr, sondern nur noch Kunden und Gäste in einer Atmosphäre des Wohlfühlens. Die Anleitung der Kunden zur erfolgreichen Mundhygiene zu Hause hat absolute Priorität, dazu gehört die persönliche Empfehlung von individuell optimalen Pflegemitteln. Man geht mehrmals pro Jahr in die Wohlfühlpraxis, nämlich so regelmässig wie zum Friseur oder zur Massage. Neben den Spezialgebieten der Zahnheilkunde gibt es auch Gesichtskosmetische und andere kosmetische Dienstleistungen. Diese Zukunft ist übrigens sehr nah – schauen Sie sich die Praxis KU64 von Dr. Ziegler am Kurfürstendamm in Berlin an.

Was sind die grössten Herausforderungen im französischen Markt?

Ch. B.: Die vorherrschende Lehrmeinung in Frankreich besagt, dass Interdentalbürsten ausschliesslich in Fällen von Parodontalerkrankungen angewendet werden sollen. Das heisst, dass wir mit unseren CPS prime ein Produkt anbieten, von dem selbst die meisten Zahnärzte nicht einmal ahnen, dass so etwas überhaupt existiert.

Das heisst, es geht darum, zunächst Wissen aufzubauen?

Ch. B.: Ja, und das gilt übrigens auch hinsichtlich der Zahnbürsten. Denn so weiche Zahnbürsten wie unsere sind in Frankreich gänzlich unbekannt. Was da als weiche Zahnbürste gilt, wäre im Schweizer Markt

im besten Fall medium. Da liegt tatsächlich sehr viel Aufklärungsarbeit vor uns.

Wie bekannt sind Interdentalbürsten in den anderen Ländern, die Sie betreuen?

Ch. B.: In Italien sind wir schon viel weiter, da wir mit Curaprox bereits über 15 Jahre dort präsent sind. Ausserdem haben wir in den letzten vier Jahren sehr viele iTOP-Trainings mit den DHs durchführen können, und diese geben dann ihr Wissen ihren Patienten weiter. In Tunesien und Marokko sind Interdentalbürsten noch sehr unbekannt. Da hilft es, dass wir eine Marke aus der Schweiz sind.

Wie wichtig sind Zahnärzte und Dentalhygienikerinnen für Ihr Unternehmen?

Ch. B.: Aus meiner Sicht sind sie der Schlüssel für unser Geschäft. Interdentalbürsten korrekt anzuwenden, das kann nur mit professioneller Begleitung gelernt werden. Und das kann niemand anderes sein als ein Zahnarzt oder eine DH.

Herr Breitschmid, Sie haben ja Ihr Pensionsalter erreicht. Wann lehnen Sie sich zurück?

Ueli Breitschmid: Vor Jahren sagte ich meinem Vater: Dein grösstes Privileg als Unternehmer ist, dass dich niemand in Pension schiebt. Es ist wirklich ein grosses Privileg, dass ich weiterhin meine Visionen und Lösungen einbringen darf. Aber es ist auch richtig, dass es meine schwierigste Aufgabe ist, die Unternehmensverantwortung in die Hände der nächsten Generation zu geben. Umso schöner ist es, zu sehen, wie sich Christine und Laura im Betrieb einbringen.

Aber natürlich geniesse ich es, gemeinsam mit meiner Frau die Zeit auf unserem Familien-Weingut in Sizilien zu verbringen und unsere Weine zu probieren. Ich bin wohl bald der grösste Konsument meines Palmeri BLU, einem Blend von Nero D'Avola mit Syrah und Cabernet ...

Wir danken Ihnen allen für das interessante Gespräch!



www.curaprox.com
www.curaden.ch

Ueli Breitschmid, 69, ist Inhaber des Schweizer Dentaldepots Curaden und der Curaden International AG, zu der die Marken Curaprox, swiss smile und Vital Swiss gehören. Ausserdem pflegt Breitschmid seine Weingüter am Vierwaldstättersee und auf Sizilien. Mit seiner Frau Erika hat er vier Töchter.

Christine Breitschmid, 29, hat nach ihrem Master in European Studies ein Praktikum in der Schweizer Botschaft in Rom absolviert und ist seither in Teilzeit als Area Manager bei Curaprox verantwortlich für die Länder Frankreich, Tunesien, Marokko und Italien.

Laura Breitschmid, 27, ist nach ihrem Bachelor of Arts in Kunstgeschichte und Wirtschaftswissenschaften zu Curaprox gekommen, wo sie die Prophylaxe-Schulungen rund um iTOP weiterentwickelt und organisiert. Ebenfalls in Teilzeit führt sie einen unabhängigen Kunst-raum in Luzern.