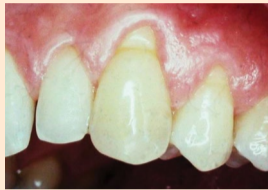

Подходи | РОЗОВА ЕСТЕТИКА

Естетична пародонтална хирургия: бариери за успех

Авторът – д-р Дейвид Хокстър, описва значението от прилагане на мембрани при покриването на коренови рецесии, използвайки техниката на направлявана тъканна регенерация (НТР) с резорбируеми материали.



▶ стр. 4

ИНТЕРВЮ

Нека стигнем до момента, в който възстановителните материали ще бъдат рядкост

Интервюто с изпълнителния директор на IADR Кристофър Фокс ще ви накара да си представите момента, в който развитата превенция на оралните грижи ще гонее до намаляваща необходимост от възстановителни материали.

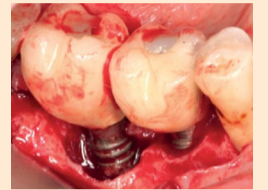


▶ стр. 9

Усложнения | ИМПЛАНТОЛОГИЯ

Съвременни схващания за периимплантитите

Статията на д-р Вирхиния Гарсия ще ви покаже нуждата от продължаващи поддържащи грижи на пациентите с имплантите. Материалът показва на читателя как тези грижи са решаващи за добрата прогноза на лечението след първоначалната еуфория от поставените възстановявания.



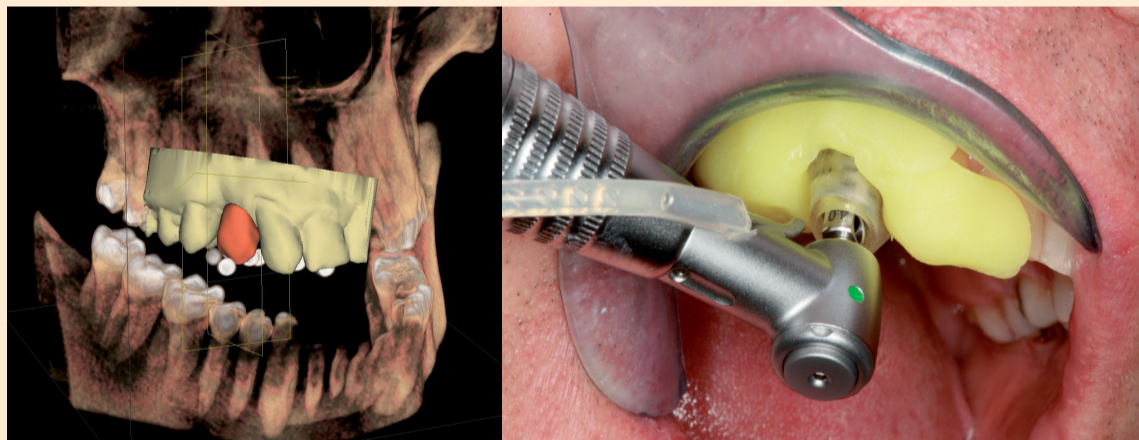
▶ стр. 10

Направлявано имплантиране в едно посещение с помощта на CAD/CAM и СВСТ

ДЖОУЗЕФ КУНКЕЛА, ЧЕХИЯ

До съвсем скоро пациентите ми биха сметнали комплексно възстановително лечение с керамични корони или мостове в едно посещение за научна фантастика. CAD/CAM технологията напредва с бързи темпове, давайки възможност да се провежда лечение на едно съвсем ново равнище.

Настоящият материал показва процедура, която позволява лечението на пациент, на



който му е екстрахиран зъб. В едно посещение той може с изчакване да получи своя имплантат с помощта на имплантатен водач. В допълнение в същото посещение в зависимост от индикациите и диагнозата може да бъде извършено изработването на индивидуална надстройка или поставянето на солиден титаниев абатмънт с временна корона или постоянна керамична корона.

▶ стр. 6

Dental Tribune International става на 10 години

DENTAL TRIBUNE INTERNATIONAL

На 9 декември миналата година Dental Tribune International (DTI) отпразнува един важен момент в историята на денталната публикация. Датата отбелязва десетия юбилей от основаването на компанията през 2003 година. „Това, което започна преди около 20 години в Германия, се разви в международна дентална и образователна мрежа през последното десетилетие. Въпреки че първото издание е публикувано през 1993 година, истинската глобализация на бизнеса започна с включването на издателски партньори от цял свят. Днес вече сме способни да създа-

ваме уникални статии с местно съдържание, но с наистина глобална перспектива.“

Днес DTI предлага повече от 130 печатни издания и множество уебсайтове, които достигат до повече от 650 000 зъболекари в повече от 90 държави и се разпространяват на 27 езика. След създаването си през 2003 година издателството стана официален медиен партньор на множество важни събития, посветени на денталната индустрия, например на Международното дентално изложение, Greater New York Dental Meeting, годишния конгрес на FDI и IDEM-Сингапур. Като допълнение към своите

печатни и онлайн издания, групата се обърна към проектите си в областта на денталното обучение и по-специално – водещата платформа за онлайн обучение Dental Tribune Study Club. От основаването си през 2009 година онлайн порталът се превърна в съществена част от DTI и вече служи на повече от 180 000 дентални специалисти по цял свят. Днес DTI също така осигурява следдипломно обучение чрез своята образователна програма – Tribune CME, която предлага цялостно обучение в областта на естетиката, ортогонтията и имплантологията, а също така и в други области на денталната медицина.

Със своето седалище, базирано в Лайпциг, Германия, издателството има повече от 34 лицензирани партньори, покриващи повече от 90 дентални пазара, включително Китай, Бразилия, Южна Африка, САЩ и Близкия изток. Отскоро към групата се присъедини и нов партньор

в лицето на Израел. Преговорите за бъдещи проекти в Швеция и Украйна в момента са в ход. Групата е в очакване на празненството по случай годишнината си заедно със своите партньори на Годишната сбирка на издателите, която ще се състои в Торино през юли 2014 г. DT

Портфолиото на Dental Tribune включва над 130 печатни издания. (Снимка: Клаудия Душек, DTI)



Скъпи четящи,

Държете в ръцете си бр. 1 за 2014 година на вестник Dental Tribune, който за първи път е придружен от специализираното приложение Endo Tribune. То, както вероятно знаете, е едно от шестте приложения, които ще получите тази година заедно с броевете на вестника.

Нашата идея е с тези приложения да предоставим специализирана информация за различните дентални специалисти.

Ето и най-интересното от първия за годината брой на вестник Dental Tribune:

На стр. 4 поместваме статия на автора г-р Дейвид Хокстър, която описва използването на мембрани за постигане на предсказуемо регенеративно покритие на коренова рецесия, използвайки техниката на направлява на тъканна регенерация (НТР) с резорбируеми материали.

Текстът от клиничната статия от заглавната страница за „Направлявано имплантиране в едно посещение с помощта на CAD/CAM и СВСТ“ продължава на стр. 6. В материала на г-р Джоузеф Кункела от Чехия ще откриете реалистичен подход

за възстановяване на липсващ зъб с имплантат и конструкции, даващ възможност за лечение на едно ново равнище.

Интервюто с изпълнителния директор на IADR Кристофър Фокс, което дискутира постепенното намаляване употребата на денталната амалгама, ще ви накара да си представите момента, в който превенцията на оралните грижи ще бъде на толкова високо ниво, че възстановителните материали ще бъдат използвани все по-рядко. Интервюто ще откриете на стр. 9.

Какво притеснява вашите пациенти, когато прекриват прага на кабинета ви, и как можете да смекчите техните тревоги и да направите посещението при зъболекаря по-приятно, четете в текста на Елга Медиявия и Марио Утрия, чиито материали в сферата на денталната психология и мениджмънт често споделяме с вас. Съветите им ще откриете на стр. 12.

Пожелаваме ви една по-добра 2014 година, изпълнена със здраве, любов и щастливи мигове!

От Редакцията

СРК направи подарък на зъболекарките, родили през годината

DENTAL TRIBUNE BULGARIA



40 млади майки, практикуващи дентална професия, получиха финансово подпомагане от СРК.

На фона на спада в раждаемостта за страната в зъболекарското съсловие нещата изглеждат госта по-позитивно.

Това стана ясно няколко дни преди Коледа (19 декември 2013 г.), когато в офиса на Столичната районна колегия на БЗС се състоя събитие, на което тържествено беше връчено гласуването на Управителния съвет подпомагане за жените зъболекарки, родили през изминалата година. За първи път подпомагане получиха толкова много

млади майки – общо 40.

Офисът на СРК беше препълнен с млади и усмихнати дами и някои от техните малки nasledници.

Специален гост на срещата беше проф. Апостол Стратиев. Учителят на столични зъболекарки стана почетен член на СРК по време на Третия научен конгрес на СРК през ноември, а също така бе избран за почетен член на БЗС по време на извънредния конгрес на БЗС в Златни пясъци. На срещата с младите майки проф. Стратиев получи своя диплом за почетно членство в БЗС. **DT**

Бичачо, Джованович и Мангани ще журират отново в конкурса „Усмивка на годината 2014“

DENTAL TRIBUNE BULGARIA

Световноизвестните професионалисти Нитцан Бичачо, Саша Джованович и Франческо Мангани потвърдиха за втора година участието си в журито на конкурса „Усмивка на годината 2014“, организиран от в. „Дентал Трибюн“.

Българските дентални специалисти, които имат желание да представят своите успешни и естетически издържани клинични случаи, ще имат възможността да получат обществено признание за работата си в седмата поред напревара в областта на денталната медицина. Крайният срок за подаване на документи за участие е 10 април 2014 г. До тази дата всички български лекари по дентална медицина и зъботехници, които прак-

тикуват денталната си професия на територията на Р България, могат да изпращат свои клинични случаи съгласно регламента на конкурса, публикуван на уебстраницата на проявата www.usmivkanagodinata.com.

Участвайки в конкурса, българските професионалисти ще получат безценната възможност клиничният им случай да бъде анонимно разглеждан и оценяван от най-добрите световни професионалисти в денталната естетика. Освен високата стойност на моралния приз и тази година партньорите на събитието ще осигурят големи материални и интелектуални награди за победителите.

Резултатите от журирането ще бъдат обявени на официална церемония по награжда-



ването, която ще се състои на 21 май 2014 г. (сряда). Частът и мястото на събитието ще бъдат допълнително оповестени. Всичко от церемонията ще бъде

отразено на страниците на в. „Дентал Трибюн“.

Очакваме кандидатурите ви в конкурса, създаден за българския дентален професионалист. **DT**

DENTAL TRIBUNE

INTERNATIONAL IMPRINT

Licensing by Dental Tribune International
Group Editor Daniel Zimmermann
newsroom@dental-tribune.com
+49 341 48 474 107

Clinical Editor Magda Wojtkiewicz
Online Editors Yvonne Bachmann
Claudia Duschek
Sabrina Raaff
Hans Motschmann

COPY EDITORS
Publisher/President/CEO Torsten Oemus
Director of Finance Dan Wunderlich
& Controlling
Business Development Claudia Salwiczek
Manager

Media Sales Managers Matthias Diessner
(Key Accounts)
Melissa Brown International
Peter Witteczek (Asia Pacific)
Maria Kaiser (USA)
Veridiana Mageswki
(Latin America)
Helene Carpentier (Europe)
Esther Wodarski
Nicole Andra
Karen Hamatschek
Anja Maywald
Gernot Meyer

Marketing & Sales Services
Accounting
Executive Producer

© 2014, Dental Tribune International GmbH.
All rights reserved.

Dental Tribune International
Holbeinstr. 29, 04229 Leipzig, Germany
Tel.: +49 341 4 84 74 302 | Fax: +49 341 4 84 74 173
www.dental-tribune.com
info@dental-tribune.com

Regional Offices

Asia Pacific
Dental Tribune Asia Pacific Limited
Room A, 20/F, Harvard Commercial Building,
105-111 Thomson Road, Wanchai, Hong Kong
Tel.: +852 3113 6177 | Fax: +852 3113 6199
The Americas
Tribune America, LLC
116 West 23rd Street, Ste. 500, New York, N.Y.
10011, USA
Tel.: +1 212 244 7181 | Fax: +1 212 224 7185

ОФИС БЪЛГАРИЯ

Издава Dental Tribune България ЕООД
София 1421, кв. „Лозенец“,
ул. „Крум Попов“ 56-58
тел.: +359 2 416 71 73
office@dental-tribune.net
www.dental-tribune.net
www.dental-tribune.com
Действителен собственик:
Уляна Винчева
Представителна информация
е съгласно чл. 7а, ал. 3 от ЗЗДПД.
Главно редактор Уляна Винчева
Отговорен редактор г-р Ива Димчева
Редактори г-р Владимир Ашкова
г-р Надежда Куомджиева
Дизайн и предпечат Петър Парнаров
Превод г-р Надежда Куомджиева
г-р Ива Димчева
Папел Илиев
Гая Христова
Коректор Николина Илиева
Реклама тел.: 0897 958 321

Автори в броя
г-р Джоузеф Кункела, г-р Дейвид Л. Хокстър,
г-р Виржиния Гарсия Гарсиал, Даниел Цимерман,
Елга Медиявия и Марио Утрия, Робърт Селек
Endo Tribune: г-р Гари Гласман, г-р Иван Йовчев,
г-р Росен Венелинов, г-р Йордан Търпоманов,
г-р Милен Димитров, г-р Божидар Кафелов,
г-р Венцислав Стаменов, г-р Емил Димитров,
г-р Илия Попов
Печат „Снекър“ АД

Българското издание на Dental Tribune е част от групата Dental Tribune International – международно издание на 20 езика, разпространявано в над 55 държави.

Съдържанието, преведено и публикувано в този брой от Dental Tribune International, Германия, е с авторското право на Dental Tribune International GmbH. Всички права запазени. Публикувано с разрешението на Dental Tribune International GmbH, Holbeinstr. 29, 04229, Leipzig, Германия. Възпроизвеждането по какъвто и да било начин и на какъвто и да е език, изцяло или частично, без изричното писмено разрешение на Dental Tribune International GmbH и Dental Tribune България ЕООД е абсолютно забранено. Dental Tribune е запазена марка на Dental Tribune International GmbH. Редакцията не носи отговорност за съдържанието на публикуваните реклами в броя.



Кажете ни какво мислите!

Имате ли коментари и препоръки, които искате да споделим? Има ли конкретна тема, която искате да се засегне в Dental Tribune? Пишете ни на: office@dental-tribune.net

Очакваме ви!

Ако желаете да промените данни от абонамента си (име, адрес или гр.), пишете ни на същия e-mail и се уверете, че сте посочили изданието, за което имате запитване.

NSK пуска на пазара нови продукти през 2013 г., планира други за 2014 г.

РОБЪРТ СЕЛЕК, ДТА

NSK сами извършват всяка стъпка от разработването на нов продукт – проучване, дизайн, производство и тестване. Поради тази причина обратната връзка от клиентите може бързо да стигне до хората, които са в състояние да вземат съответните мерки.

„Ние непрекъснато търсим и получаваме препоръки по отношение на разработването на продукти. Искаме да позволим на денталните лекари да бъдат по-продуктивни. Опитваме се да направим живота на зъболекарите по-лесен, а този на пациентите – по-комфортен.“

През 2013 г. NSK представи два основни продукта. Прегледа края на годината се очаква най-малко още един. И за поне още

два продукта вече е предвидено да бъдат представени през 2014 година.

Ti-Max Z45L ELECTRIC CONTRA-ANGLE

Едно от нещата, които инженерите на NSK се питат, е следното: „Какво можем да направим, за да подобрим достъпа и видимостта при работа върху труднодостъпни молари?“. Отговорът на компанията беше представянето Ti-Max Z45L през месец май.

Според NSK турбината може да се похвали с две иновации – това е първата в света 45 градуса контраангулирана електрическа турбина и притежава първата двойна система за водно впръскване (аерозол или струя). Спо-

ред компанията крайният дизайн осигурява безпрепятствен достъп до задните молари, които се постига много трудно със стандартна турбина.

Растящият брой привърженици на турбината я намират много удобна при сепарирането за екстракция на трети молари. Стресът за пациента и клинициста е намален.

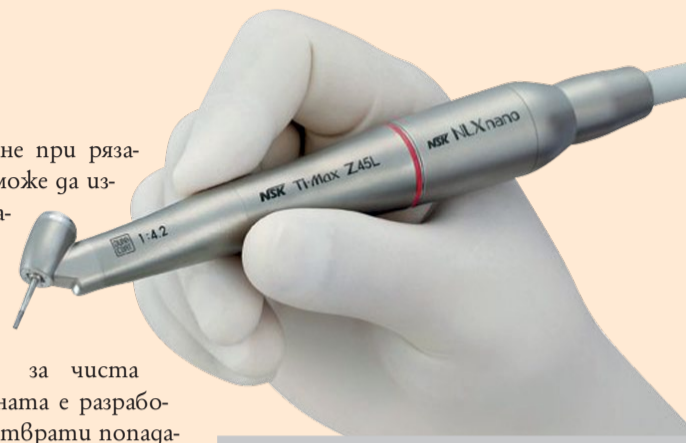Възможността мигновено да се превключва между впръскване на водата като струя или аерозол прави турбината подходяща за по-голям набор от процедури, като например препариране на трети молари или при откряване на орифициуми.

Впръскването като струя се използва, за да се предотврати възможен емфизем при хирургични процедури. Аерозолът спо-

мага за охлаждане при рязане. Турбината може да използва богат набор от борчета – от стандартни 20 мм до 25 мм.

Механизмът за чиста глава на турбината е разработен, за да предотврати попадането на орални флуиди и други замърсители в главата на турбината, удължавайки живота ѝ. Микрофилтърна система спира малките частици от попадане във водновпръскващата система, за да се осигури постоянно и оптимално охлаждане.

Солидното титаниево тяло е с 30% по-леко от неръждаемата стомана, като освен това е по-гъвкаво и резистентно на корозия.



Първият в света електрически наконечник с ъгъл 45 градуса – Ti-Max Z45L от NSK. (Снимка: NSK Dental)

Уникално разработената глава на турбината създава система против прегряване, която спомага да се ограничи отделянето на топлина при работа – за по-голяма безопасност и комфорт на пациента. **DT**

ГРЪЦКО ОБЩЕСТВО ПО ПАРОДОНТОЛОГИЯ
&
БЪЛГАРСКО ОБЩЕСТВО ПО ПАРОДОНТОЛОГИЯ И
ОРАЛНА ИМПЛАНТОЛОГИЯ
организируют двудневен семинар



по Клинична
Пародонтология в
ежедневната практика

7- 8 март 2014, София
Кемпински Хотел Зографски

За регистрация тел: 02 / 8583272
e-mail: office@placaid.bg

Семинарът е разделен на две части:

Теоретична част 7-8 март:
Вход свободен.

Практическа част (курс) 7-8 март:
Ограничен брой участници: 30-40 човека.
Такса участие: 120 лв. с ДДС.



На семинара ще бъде представена съвременната клинична пародонтология. В продължение на 30 години Гръцкото Общество по Пародонтология обучава гръцки зъболекари с голям успех. Вярваме, че сътрудничеството с Българското общество по Пародонтология и Орална Имплантология ще бъде полезно и за българските зъболекари, и ще отвори нови пътища към знанието. Лекторите са двама от най-добрите клиницисти и академични кадри в областта на пародонтологията в Гърция.

Проф. Антонис Константинос
Професор и ръководител на катедрата по Превантивна Стоматология, Пародонтология и Биология на Имплантите, факултет по дентална медицина на Аристотелия университет в гр. Солун. Следдипломна квалификация: Tufts University School по дентална медицина, гр. Бостон, САЩ, Септември 1978 Сертификат и Доктор по пародонтология от Ноември 1981 г. Публикации: Учебник по клинична пародонтология (3 тома, 2000 страници) Той е бил председател на Гръцкото Дружество по Пародонтология 2005-2009.

Доцент Д-р. Йоаннис Вурос
Катедра по Превантивна Стоматология, Пародонтология и Биология на Имплантите, факултет по дентална медицина на Аристотелия университет в гр. Солун. 1981-1982 г. специалност орална хирургия, Klinik für Kiefer- und Gesichtschirurgie, Universitätsklinikum Essen 1982-1985г. специалност пародонтология, Poliklinik für Zahnerhaltung und Parodontologie, University of Bonn, Germany 1985 г. Доктор по дентална медицина, Rheinische Friedrich-Wilhelms-Universität Bonn Председател на Гръцката асоциация по пародонтология

Д-р Панайотис Дагалис
Асистент по пародонтология и Биология на Имплантите, факултет по дентална медицина на Аристотелия университет в гр. Солун. През 1985-1986 г. завършва следдипломна квалификация в Dental School - University на Уелс, Великобритания, и получи Bp.BM Диплома и M.Sc.D. Степен. Той е член на борда на директорите на Гръцкото Дружество по Пародонтология и от 2012 г. е генерален секретар.

Д-р Андреас Параскис
Асистент в катедрата по пародонтология, Tufts University, Бостън, Масачузетс, САЩ. Той учи в Tufts University 1983-1985 г. и завършва със сертификата по пародонтология. Той е автор на глави в учебници и атласите Furcation Involvement and Clinical Application Computer-Guided Implant Surgery. Той е бил председател на Гръцкото Дружество по Пародонтология за два мандата 2001-2005.

Д-р Спирос Й. Василиулис DDS, MSc,
Преподавател в Университета в гр. Атина, Гърция Октомври 1998 - юни 2001: аспирант в Катедрата по Пародонтология, факултет по дентална медицина, Университета на гр. Атина, Гърция 2001: Сертификат по пародонтология, Факултет по Дентална медицина, Университет на гр. Атина, Гърция, 8 юни 2001: Магистър по дентална медицина, Факултет по Дентална медицина, Университет на гр. Атина, Гърция, 8 юни (Отличен) 2008: Докторска степен по стоматология (Dr Dent), Факултет по Дентална медицина, Университет на гр. Атина, Гърция, 17 юни (Отличен) Юни 2009 г. - януари 2010 г.: постдокторантско обучение в Катедрата по пародонтология, Tufts University, Факултет по дентална медицина. Boston, Massachusetts

За повече информация за семинара и лекторите посетете www.placaid.bg или PlacAid страницата във Фейсбук.



С изключителната подкрепа на



БЪЛГАРСКО ОБЩЕСТВО
ПО ПАРОДОНТОЛОГИЯ И
ОРАЛНА ИМПЛАНТОЛОГИЯ



ул. Дойран 15, 1680 София
тел: 02 / 8583272
www.placaid.bg
e-mail: office@placaid.bg

Естетична пародонтална хирургия: бариери за успех

Д-Р ДЕЙВИД Л. ХОКСТЪР, САЩ

Настоящият материал на тема естетична пародонтална хирургия разглежда различни бариерни мембрани, които в миналото са били използвани за подпомагане на пародонталната регенерация. В тази статия се описва използването на бариери за постигане на предсказуемо регенеративно покритие на неестетична коренова рецесия, използвайки техниката на направлявана тъканна регенерация (НТР) с резорбируеми бариери. Включен е случай на използване на мембрана от полимлечна киселина за възстановяване на кореновото покритие при клинично забележима коренова рецесия.

Пародонтитът води до деструкция, при която нежеланите клетки са намалили количеството на поддържащите тъкани. Правилната операция за коригирането на пародонтита зависи най-вече от правилното възстановяване на загубената тъкан.

Възстановяването на изгубения пародонт включва регенериране на изгубените подкрепящи структури, включително алвеоларна кост, съединителна тъкан, кератинизиран епител, пародонтален лигамент и цимент. Чрез поставянето на бариера за инхибиране на нежеланите клетки и позволяването на желаните прогениторни клетки да се размножават ние можем изборително да направляваме желаното възстановяване на изгубения пародонт.

За последните 50 години регенерацията на пародонтита, включително на костта и меките тъкани, е постигната успешно чрез използването на бариери. Най-популярната бариера към

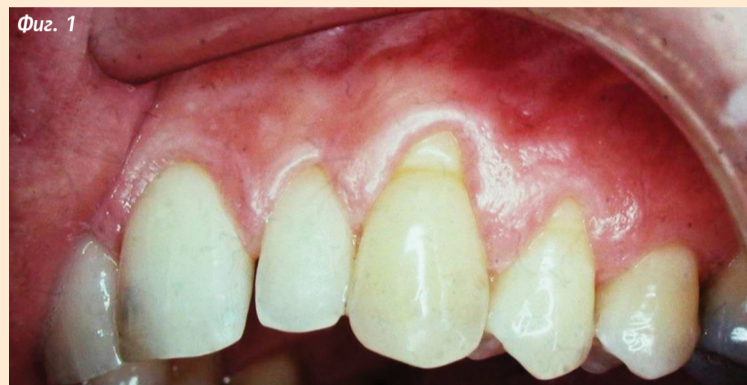днешна дата е мембранната, макар че съществуват няколко други вида бариери, използвани при разработването на техниката.

Бариерата трябва да създаде и поддържа достатъчно пространство, където да има достатъчен приток на кръв, за да се даде възможност за постигането на регенерация. Разстоянието трябва да бъде запазено за определен период от време, като бариерата трябва да стои неподвижна през този период. Бариерата трябва да запазва това пространство, като предотвратява мигрирането на епителни клетки и клетки на съединителната тъкан в него. Бариерата също така трябва да е пореста, така че метаболитите да могат да проникнат през нея, за да се запази развиващата се регенерация.

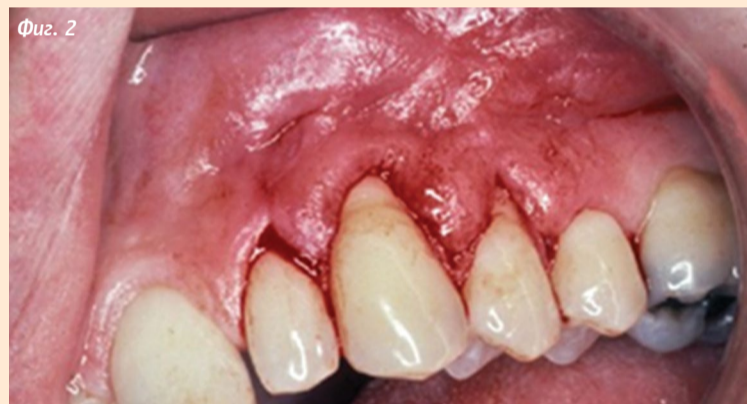С техниката на НТР, популяризирана от д-р Нийман, ние можем да инхибираме факторите, причинители на пародонтита, като по този начин предотвратяваме рецидива и позволяваме правилната клетъчна регенерация.

Тази техника включва формиране на пореста презградна мембрана, която изключва нежеланите клетки, но запазва трофиката чрез своята пореста структура, за да помогне на селективното размножаване на недиференцирани мезенхимни клетки за подобряване на регенерацията.

Исторически погледнато, са били разработвани различни материали, за да действат като бариери за използване в техниката на НТР. Първоначално са използвани нерезорбируеми мембрани. Тефлоновата разширена политетрафлуоретиленова (ePTFE) пореста мембрана бе популяризирана от Гор. Тази ePTFE, подобно на своя по-икономичен ек-



Фиг. 1. Рецесията на зъб 23 е от основно значение за пациента. Налична е също рецесия на зъб 24, което не притеснява пациента. След дискусия за възможностите за лечение пациентът реши да не се използва мембранна бариера при лечението на зъб 24.



Фиг. 2. Хирургичното поле се разкрива след прилагане на локална анестезия. Преди операцията не се установява чувствителност към температурни промени при зъби 23 и 24.

вивалент – Сарториус, както и други нерезорбируеми бариери, като милипоровите филтри, се прилагат добре. Въпреки това, тъй като те са нерезорбируеми, те изискват втора хирургическа намеса след завършване на оздравителния период, обикновено няколко месеца по-късно, за да бъдат отстранени. Тази втора процедура изисква ново поставяне на локална анестезия и нов оздравителен период.

На разположение са и други непорозни и нерезорбируеми тефлонови мембрани, но те не се препоръчват за НТР, защото

липсата на поръзност пречи съществено на трофиката, като по този начин блокира новообразуващото се кръвоснабдяване, необходимо за регенерацията. Тези тефлонови мембрани всъщност притежават същите регенеративни свойства като кофердама и не трябва да се използват за НТР.

Ограниченията на първите бариери накараха компаниите да започнат да развиват резорбируеми бариерни мембрани, които елиминират необходимостта от втора хирургическа процедура, което е добре и за лека-

ря, и за пациента. Тези мембрани имат всички желани качества като тези на нерезорбируемите мембрани, но не се нуждаят от втора хирургична процедура, при която да се отстраняват. Различни материали водят до различно време на абсорбция. Използването на различни материали може да доведе до различни резултати.

Резорбируемите бариерни мембрани са използвани най-често при коренови рецесии и са разделени в три основни групи въз основа на използвания материал: 1) полилактинова киселина; 2) полимлечна киселина; и 3) колаген.

Полилактиновите и полимлечните мембрани са сходни с изключение на това, че мембраните от полимлечни киселини съдържат естер на лимонената киселина, което им придава гъвкавост.

Резорбируемите полимлечни бариерни мембрани са били първите популярни резорбируеми мембрани, одобрени от FDA. Произвеждан под търговското наименование Guidor, продуктът е разработен за НТР процедури. Неговата добра пластичност прави клиничната работа по-лесна. Резорбцията на този материал е чрез хидролиза. Резултатите не показват реакция на меките тъкани по време на постоперативния период. Налице са намалени стойности на сълбочина на гъбова и установимо възстановяване на клиничния аташман. Тази статия е посветена на проблема с използването на НТР при регенерацията на рецесии.

Мембранните бариери от полилактинова киселина все още се използват, след като Guidor получи одобрение от FDA. Въпреки това един от принципите при използване на регенера-



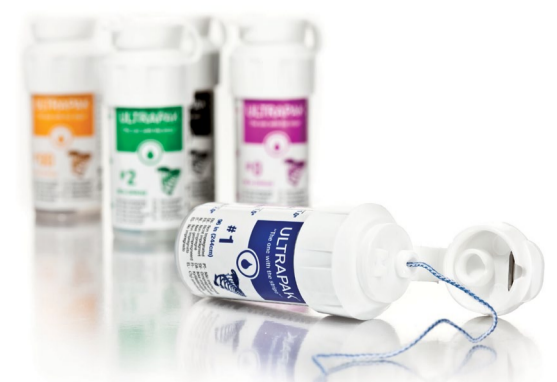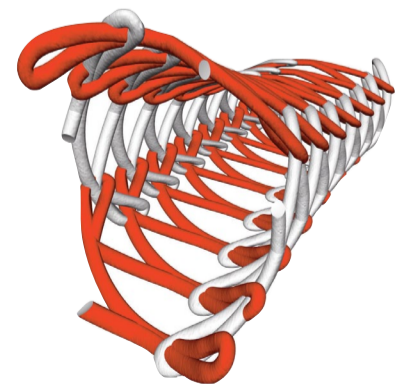
ОРИГИНАЛНИТЕ КОНЦИ С РЕЗАЧКА И ИЗМЕРИТЕЛНА ЛИНИЯ

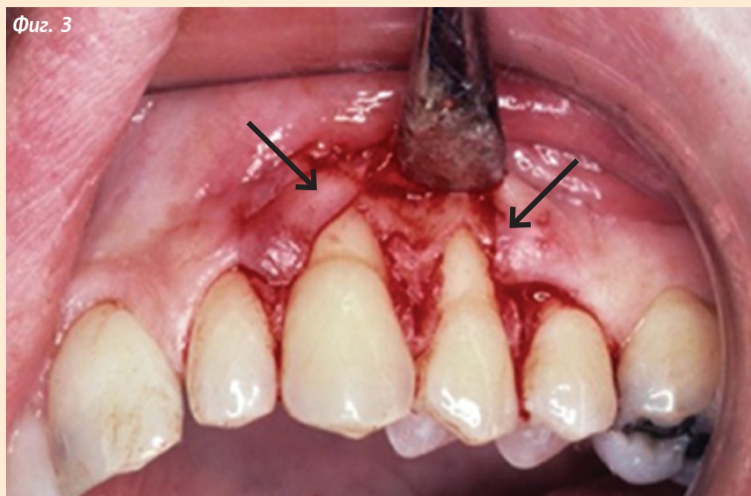
Лесно поставяне, отлична абсорбция, изключителна ретракция

Ultrapak® Knitted Cord

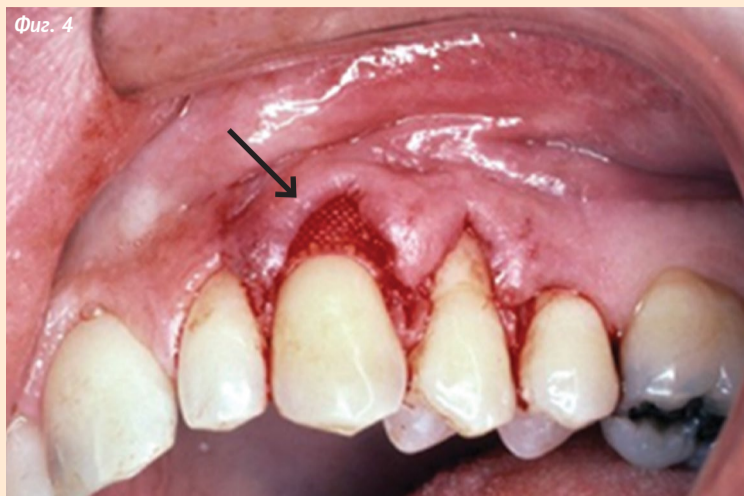Когато тъканният мениджмънт е ключов

Техният специален оплетен дизайн позволява **лесно поставяне** в сулкуса, **абсорбиране** на течностите и адекватна **ретракция**, по-добра от сплетените и усукани конци. Ultrapak конците ви осигуряват максимален контрол с минимални усилия.





Фиг. 3. Отпрепарирано е вестибуларно ламбо. Сулкуларният разрез се извършва от гингивата до костния гребен. Забелязва се еднаквата степен на оголване на корените на зъби 23 и 24. Това се прави, за да се запази кератинизираната гингива, която е необходима за постигането на крайната ни цел.



Фиг. 4. Полимечната/полилактиновата мембрана се поставя при зъб 23 и както е дискутирано с пациента, не се поставя бариера при зъб 24.

тивната мембрана е периодът на времето за действие. Прието е, че бариерата трябва да бъде стабилна и да присъства в желаната позиция за най-малко шест до осем седмици. Полигалактановите бариери се резорбират последователно. Докладите за времето на резорбцията им варират. Тази статия насочва вни-

ята на горния ляв кучешки зъб (зъб 23). Не е имало чувствителност към температурни промени. Пациентът беше агресивен по отношение на оралната си хигиена, особено при четкането. Забелязахме абразията при корена на зъб 23. Пациентът се притесняваше, че изглежда състарен, а не толкова от това, че зъбът

инцизия от гингивата до алвеоларната кост (фиг. 3). Това се прави, за да се запази кератинизираната гингива, което е необходимо за постигането на крайната ни цел.

Вестибуларното отпрепаране на ламбо с помощта на периосталния разпорот Ноехтер на Ну-Friedy разкри степенята на ре-

Поставя се мембрана Guidor, обхващаща кореновата рецесия на зъб 23 (фиг. 4). Лабиалната рецесия на зъб 24 остава без мембрана. Не се извършва скейлинг или медукация на кореновите повърхности.

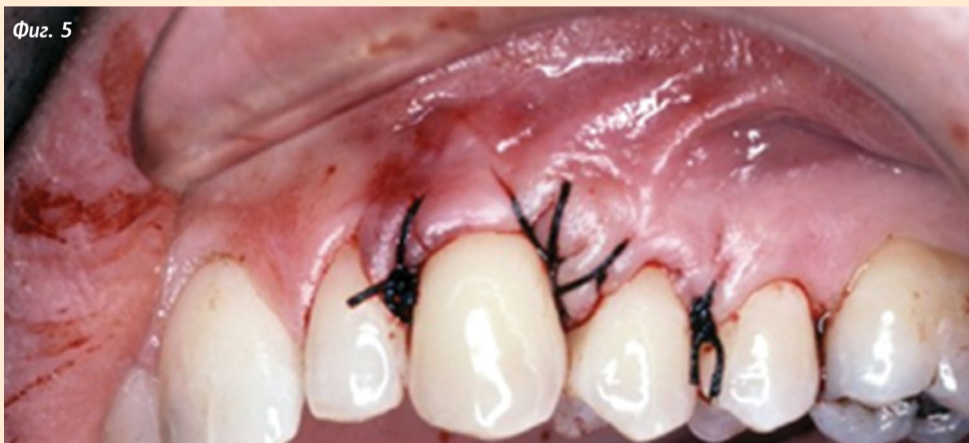След това се извършва техника за коронарно репозиционирано ламбо. Така гингивалната тъ-

волителен оздравителен процес. Забележете също, че в тъканите в областта на зъб 24, при които не е предприета НТР, не се наблюдава регенерация на гингивалното покритие и ситуацията се връща към първоначалното ниво на рецесия (фиг. 6). Пациентът беше много доволен от постигнатите резултати и продължава да поддържа своята орална хигиена с нашата професионална помощ. Резултатите са непроменени вече повече от 11 години.

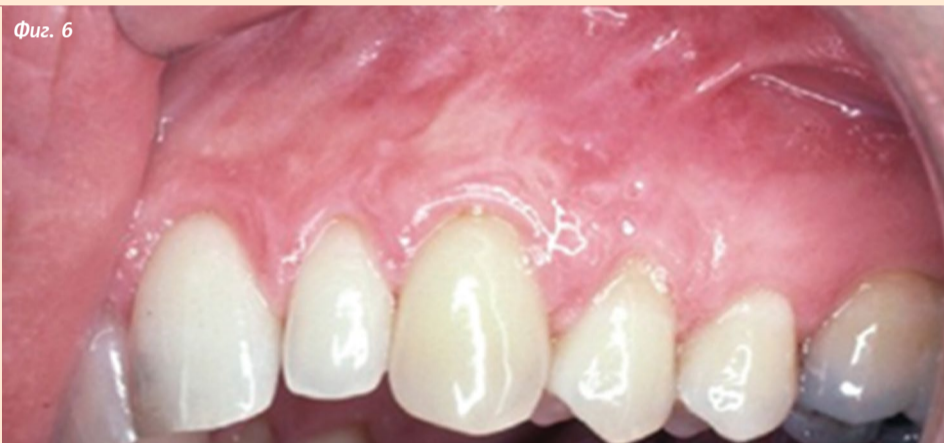ЗАКЛЮЧЕНИЕ

Покриването на гингивална коренова рецесия с техниката на НТР (с полимечна бариера от Guidor в описания случай) доведе до възстановяване на меките тъкани. Използването на същата техника на съседен зъб на същия пациент, но без бариера доведе до връщане на рецесията до първоначалното ѝ ниво.

Следва да отбележим, че преди да се прави каквато и да е техника на кореново покритие, първо трябва да се обърнем към причи-



Фиг. 5. Коронарно репозиционираното ламбо, затворено в желаната позиция за покриване на гингивалната рецесия на зъби 23 и 24.



Фиг. 6. Постигнато е гингивално покриване при рецесия на зъб 23. Цветът на новоприкрепената кератинизирана гингива се слива със симетричната околна тъкан, давайки желания естетичен вид – докато се възстановява и здравето на самата тъкан. Забележете, че при зъб 24 без използването на бариера за направлявана тъканна регенерация не се постига регенерация с гингивално покритие и това води до възникване на нова рецесия. (Снимки: д-р Дейвид Л. Хокстър)

манието си към използването на полимечната (полилактиновата) мембрана, която се характеризира с постоянство по отношение на необходимия период за заздравяване.

ПРЕЗЕНТАЦИЯ НА КЛИНИЧНИЯ СЛУЧАЙ

31-годишен мъж дойде в кабинета ми с гингивална рецесия. Главното му оплакване бяха венците му и по-точно рецесията

му изглежда по-сълъг от нормалното (зъб 23).

Вестибуларно на горния ляв първи премолар (зъб 24) също имаше рецесия и оголване на корена, въпреки че не беше забележимо за пациента. Двамата зъба 23 и 24 са асимптоматични, но само зъб 23 притесняваше пациента визуално (фиг. 1).

Приложихме локална анестезия. След това, използвайки лезвие №15, извършихме сулкусна

инцизия на кучешкия зъб и премолара откъм букално. Най-важно е запазването на интерпроксималната тъкан. Запазването на интерпроксималната гингива е от първостепенно значение за снабдяването на тъканите с кръв. Това предотвратява зазуба на индъргентални тъкани, което би довело до появата на тъмни интерпроксимални празни пространства, наречани „черни триъгълници“.

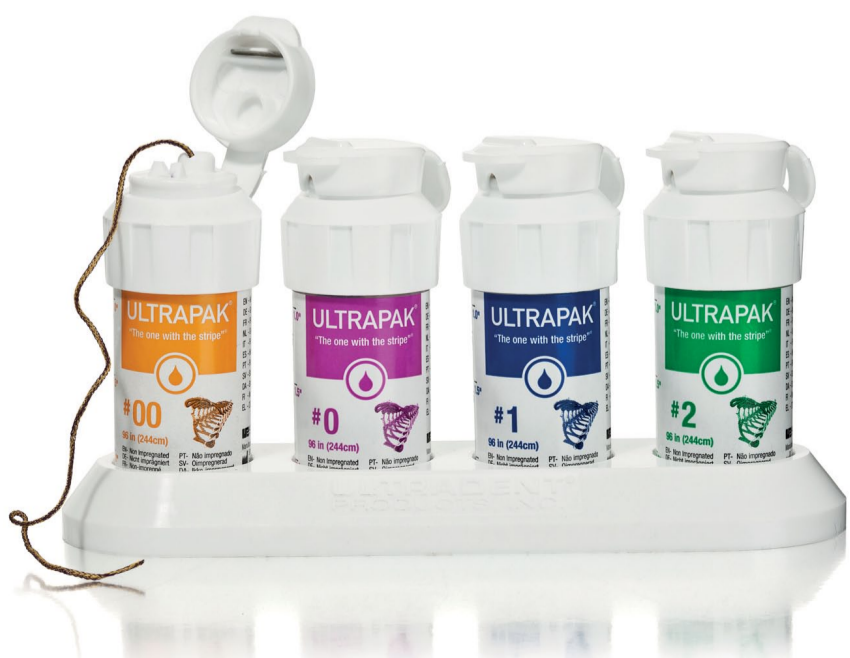кан се репозиционира коронарно, особено запазената кератинизирана гингива. Тъканта се зашива в желаната позиция. Така тъканта ще обхване цялата рецесия, както и мембраната (фиг. 5).

Фигура 6 показва сливането на цвета на новоприкрепената кератинизирана гингива с околната тъкан, постигнато след коригиране на рецесията на зъб 23, постигайки естетичен вид, успоредно с постигането на задо-

ната за възникването на рецесията, например четкането на зъби, абразията или някои оралнохигиенни навици (особено оклузалната травма), или каквито и да било локални причини. В този случай с помощта на пародонтална хирургична интервенция пациентът остана очарован от постигнатите резултати.

Забележка: Статията е публикувана в Dental Tribune САЩ Edition, Vol. 8, бр. ноември 2013. www.dentaltribune.com

-10% на първите 10, поръчали Cord Kit



Ние работим за успеха ви!

www.miplant.bg



Направлявано имплантиране в едно посещение...

ДЖОУЗЕФ КУНКЕЛА, ЧЕХИЯ

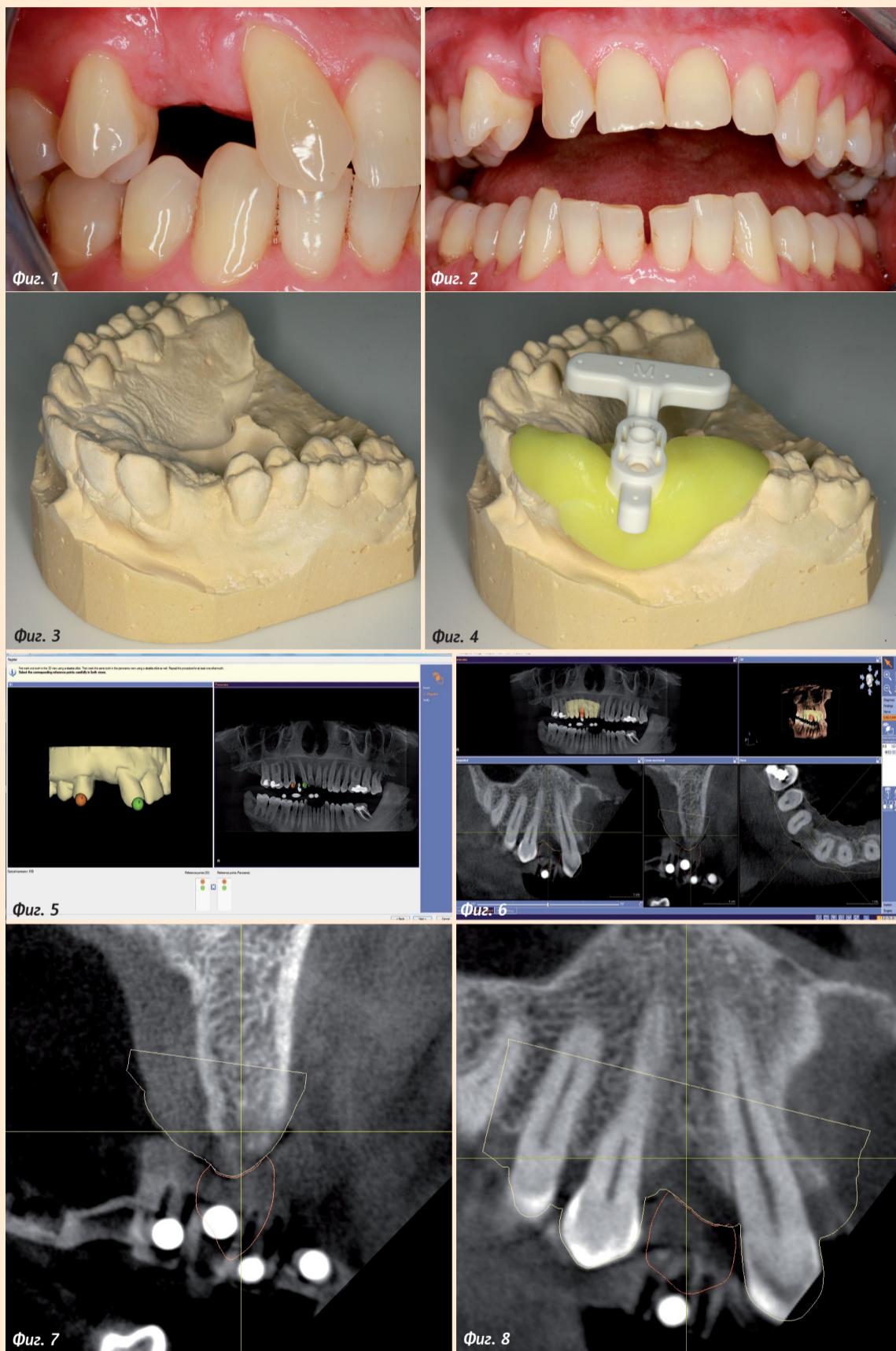
Продължение от стр. 1

Имплатният водач, изработен в момента, в който пациентът изчаква (CEREC Guide, Sirona), съкращава много целия процес заради изключително прецизното локализиране с помощта на 3D конично-лъчева компютърна томография и софтуерите за визуализиране GALAXIS и GALILEOS (и двата са на Sirona). Нещо повече, това също така позволява имплантиране без отпрепарирание на ламбо. Иmediатното изработване и използване на имплатният водач е още по-важно при имедиатното имплантиране след екстрахиране на многокоренови зъби, където свободното имплантиране „на ръка“ е изключително трудно (или почти невъзможно).

В допълнение на CEREC Guide можем да поръчаме и използваме CLASSICGUIDE (SICAT), където се снима конвенционален отпечатък, или пък OPTIGUIDE (SICAT). Този водач се изработва без отпечатъци и регистриране на захатка. Изисква се само дигитално сканиране на устата на пациента с CEREC AC (Sirona) и изследване с СВСТ (с помощта на GALILEOS или ORTHOPHOS XG 3D). От тези три водача, които могат да бъдат използвани, само водачът CEREC Guide може да бъде изработен имедиатно в кабинета. Той е използван в клиничния случай в следващите редове.

Клиничен случай

55-годишен пациент с хиподонтия на зъб 12 отказва ортодонтико лечение за преместване на зъб 13 в правилна позиция за осигуряване на място на възстановяване на зъб 12. Пациентът се е хранел с помощта на зъб 53, който е бил екстрахиран около 14 дни преди процедурата за импланти-



ране. Фиг. 1 показва свободното пространство след екстракцията на зъб 53. Зъб 13 беше медиализиран към свободното пространство (фиг. 2). Пациентът беше в добро общо здраве и нямаше наследствени заболявания.

В този случай започнахме лечението със снемане на конвенционален отпечатък от челюстите, планирайки да поставим имплатът за заместване на липсващия зъб. Използвахме бързотвърдяващ гипс за изработване на гипсов модел (фиг. 3). Поставихме референтното тяло в гипсовия модел на мястото, планирано за имплантиране, за да изберем правилния размер. Налични са три размера – малък, среден и голям. Референтното тяло трябва да служи за опора на околните зъби и да запълва възможно най-голяма част от пространството, но не трябва да се заклеца по време на имплантирането. Веднъж след като определим оптималния размер, трябва да намокрим гипсовия модел с вода и да използваме термопластичен материал, размекнат с топла вода, за да покривем с него идеално по един до два зъба от всяка страна. Правилно затопленият материал изглежда прозрачен като стъкло. Транспарентността му помага за ориентация за времето, в което материалът е пластичен. След като цветът стане opakерен, втвърдяването е започнало. Докато материалът беше все още топъл и вече адаптиран към гипсовия модел, ние поставихме референтното тяло (което в този случай беше средно по размер, фиг. 4). Когато термопластичният материал все още е прозрачен, можем да наблюдаваме и да проверяваме как референтното тяло се отнася към обеззъбеното пространство. В този момент все още могат да бъдат направени корекции, преди материалът да стане opakерен. Подмоделите на гипсовия модел могат да бъдат коригирани предварително, например с композитен материал (но не и с восък), за да позволят по-лесно отделяне на термопластичния материал с референтното тяло от модела. Аз лично не коригирам подмоделите, за да мога да

PEAK
UNIVERSAL ADHESIVE SYSTEM



PEAK® UNIVERSAL BOND
Light-Cured Adhesive with Chlorhexidine

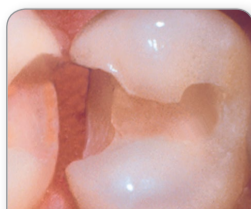

Първите 10 поръчки за бонг PEAK Universal ще включват:

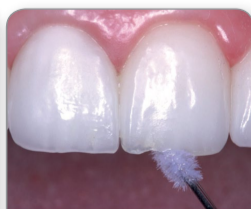SE Primer – 37 лв. (праймер и ецващ гел в едно)

PermaFlo – 42 лв. (течлив композит)

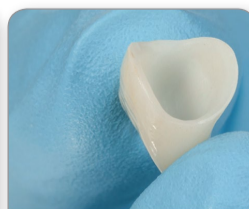Peak Universal Bond – 48 лв. (бонг с хлорхексидин)



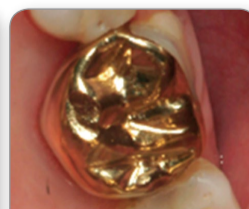Dentin and Enamel



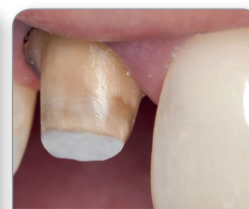Porcelain



Zirconia



Metal



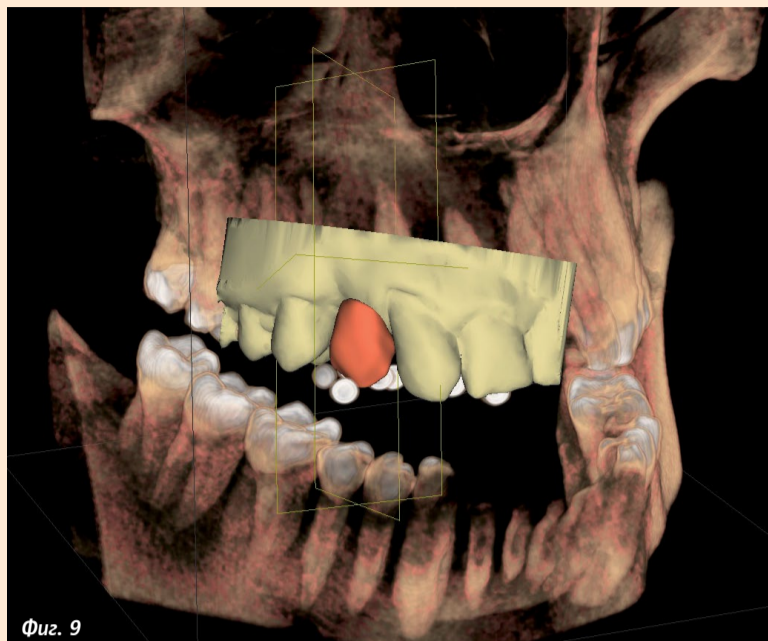
Composite

Обща стойност на новогодишната оферта – 48 лв.

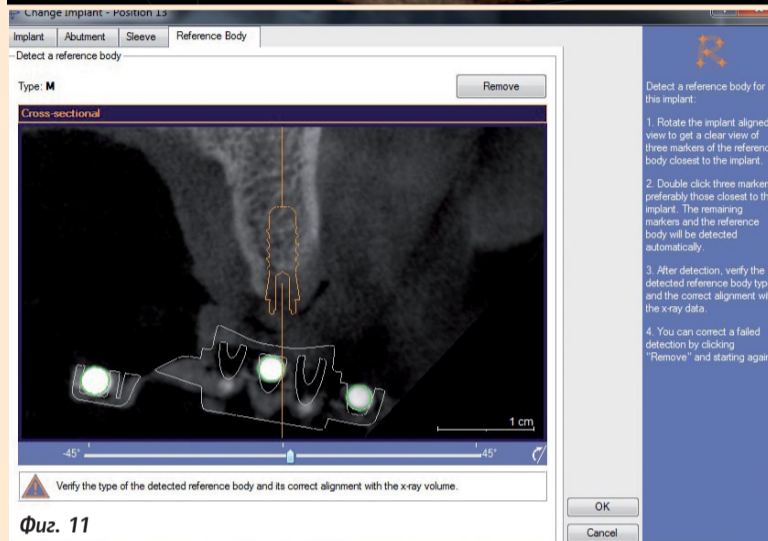
осигуря възможно най-точното пасване. Дори при пробата в устата на пациента трябва да се чуе характерният звук на щракване.

Веднъж след като сме удовлетворени от поставянето и задръжането на материала с референтното тяло в устата на пациента, правим конично-лъчево компютърно сканиране на пациента с помощта на GALILEOS или ORTHOPHOS XG 3D. Трябва да се уверим, че голямата част от референтното тяло, стояща стабилно, се опира орално, както е показано във фигура 4, а не вестибуларно, чрез ORTHOPHOS XG 3D, тъй като там може да има тенденция за изрязване на това поле извън наличното поле на видимост, което е 8 на 8 см. Докато чакаме изображението да се зареди на компютъра, имаме възможност да сканираме мястото за имплантиране с помощта на интраорален скенер (CEREC AC) и да направим виртуално моделиране на примерните корони с оглед на подходящата форма, размер и локализация на бъдещата имплантатна позиция.

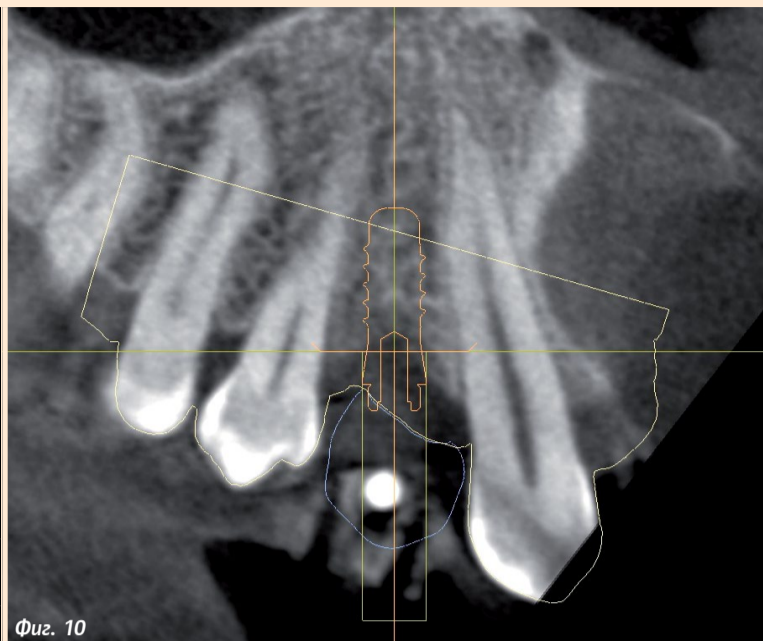
След като се зареди СВСТ изображението, отваряме софтуера GALAXIS и започваме да планираме. Първата стъпка е да се въведе генерираното предложение за CEREC корона в *.ssi формат, тъй като това е единственият формат за проекторкорони CEREC, който софтуерът GALAXIS може да разчита (фиг. 5). Точното поставяне на проекторкороната CAD/CAM в сканираната СВСТ информация би позволило прецизно разграничаване на границите между твърдите и меките тъкани (фиг. 6–8) и дигиталното поставяне на имплантата под короната по такъв начин, че бъдещата връзка между имплантата и короната посредством подходяща настройка да бъде протетично възможна (фиг. 9). След като дигиталният имплант е въведен в GALAXIS, става очевидна нуждата от водач CEREC или група хирургична техника за водени интервенции. Това е така заради драматичното апикално конвергиране на корените на съседните зъби 14 и 13 в мяс-



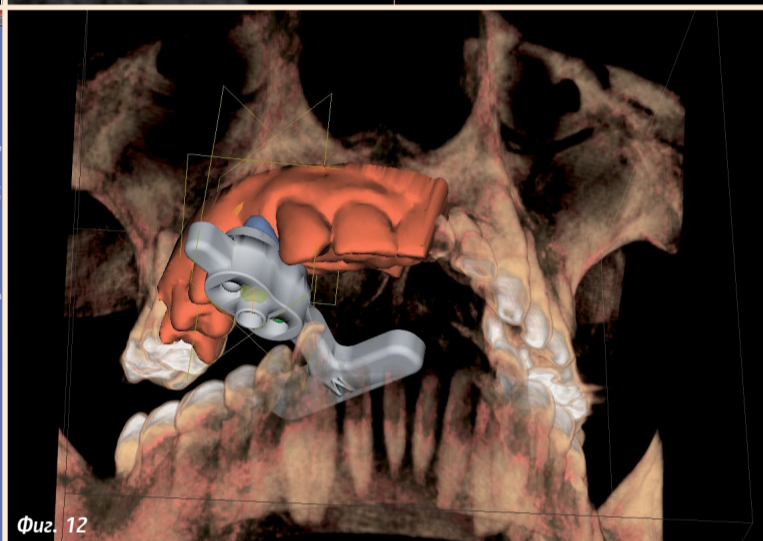
Фиг. 9



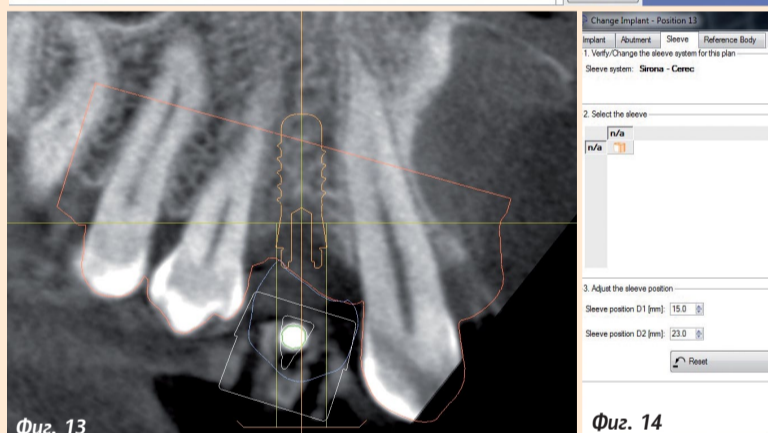
Фиг. 11



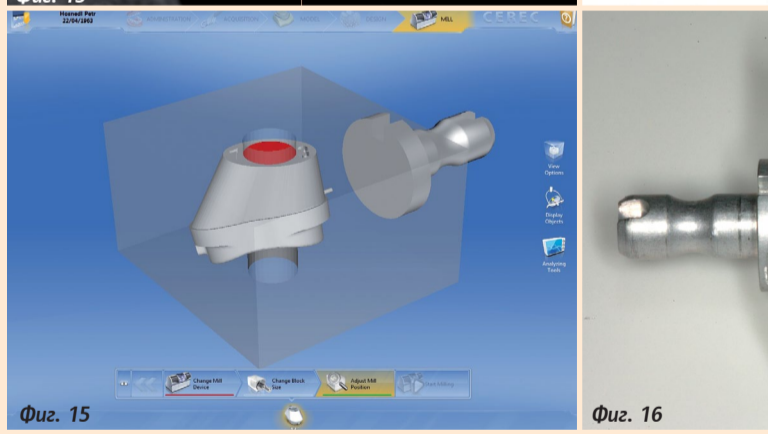
Фиг. 10



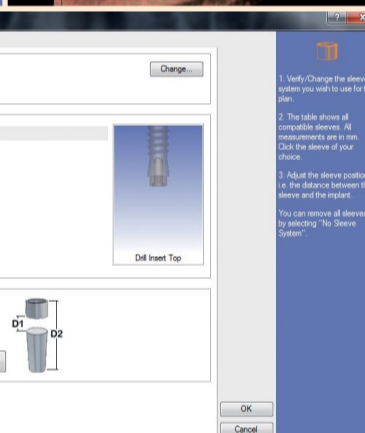
Фиг. 12



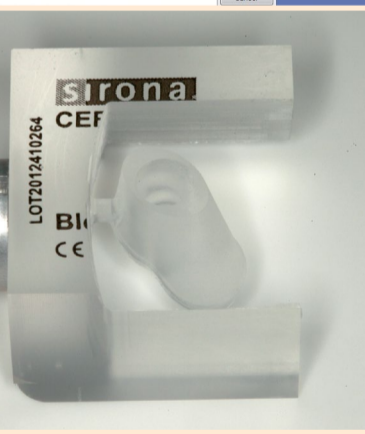
Фиг. 13



Фиг. 15

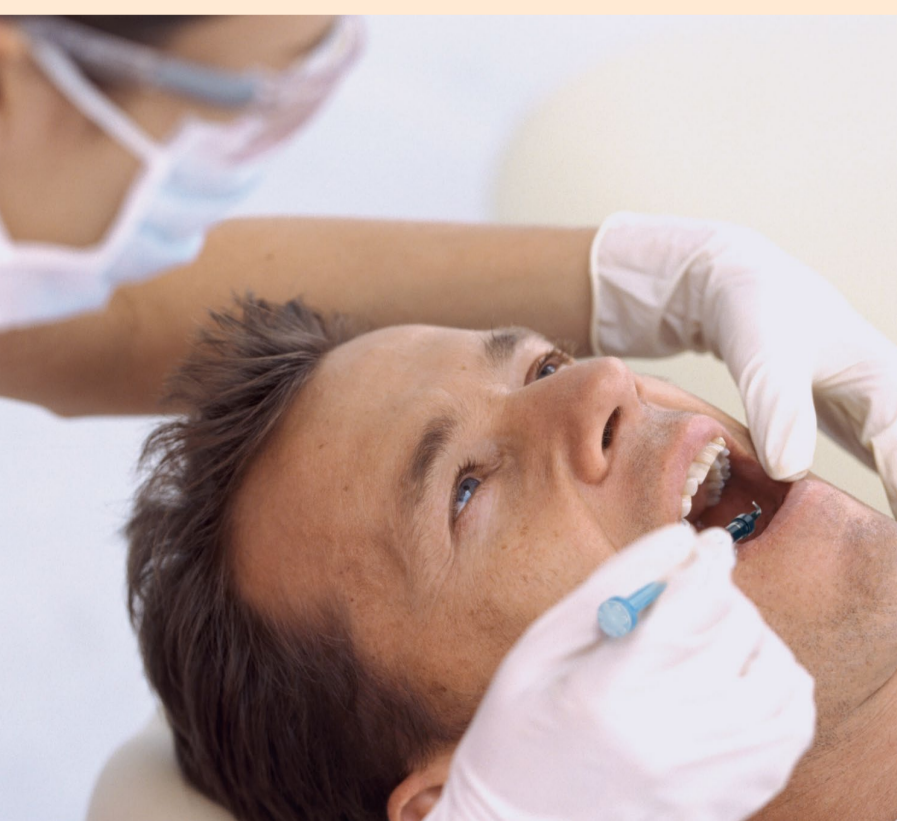

Фиг. 14



Фиг. 16

томо за поставяне на имплантата (фиг. 10). Заради липсата на място между тези корени избрахме 3.3/8 мм имплантат (SwishPlus, Implant Direct). След дигиталното поставяне на имплантата решихме да продължим и да редактираме в софтуера. След като избрахме тази опция, се появи нов диалогов прозорец, означен като „референтно тяло“. На този екран ние отбелязваме опорните точки, използвайки специалния инструмент под изображението, местейки го така, че опорните точки да изглеждат колкото се може по-заоблени и ясни. Накрая кликваме гъвкато върху трите най-ясно видими опорни точки, а софтуерът ще търси и определи оставащите опорни точки (фиг. 11). След това потвърждаваме, че опорните точки са открити, и референтното тяло се поя-



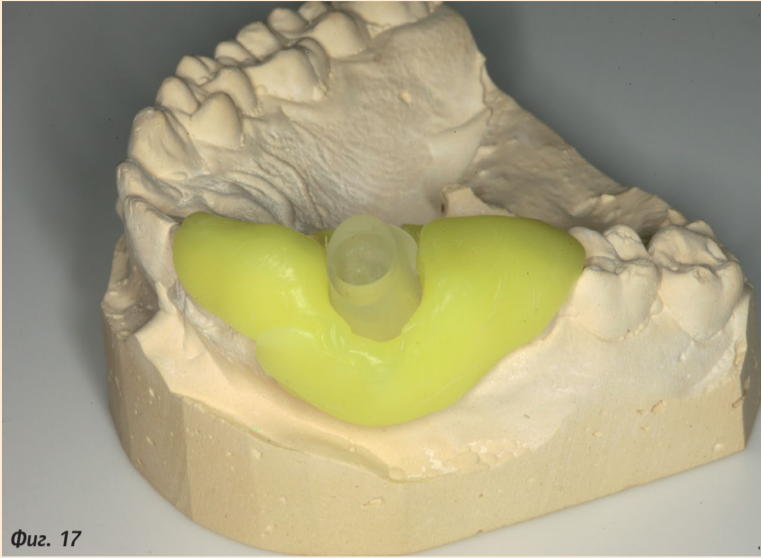
БОНД – ЗАБРАВЕТЕ ЗА ЧУВСТВИТЕЛНОСТТА

- 1 ПРИ ПАЦИЕНТИТЕ** – оптимално подготвена повърхност, пълно импрегниране и невероятна сила на свързаност
- 2 ПРИ МАТЕРИАЛИТЕ** – химическа адхезия към дентин, емайл, порцелан, метал, цирконий
- 3 ПРИ ПРОЦЕДУРАТА** – лесна и надеждна, поставяте канюла на спринцовката и работите

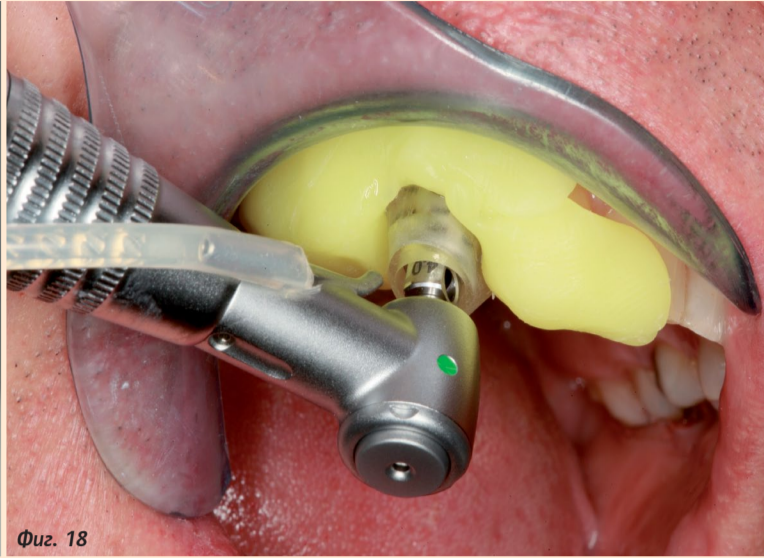

Ние работим за успеха Ви!
www.miplant.bg

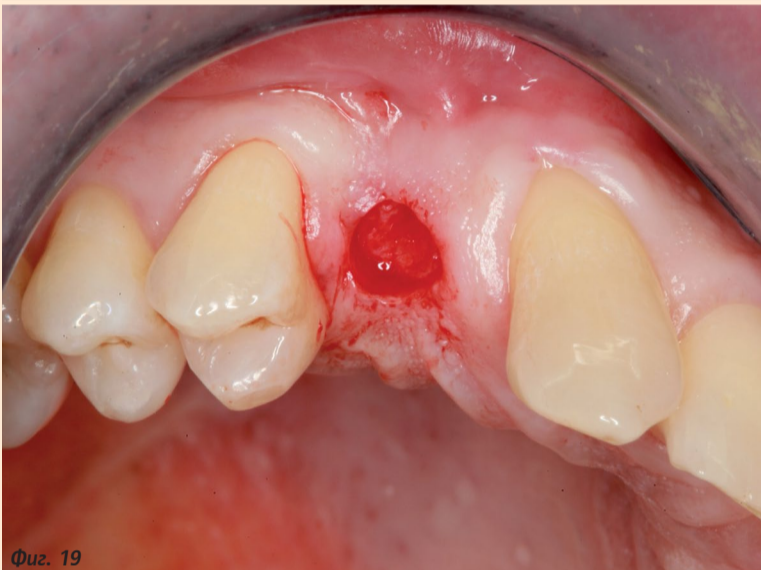



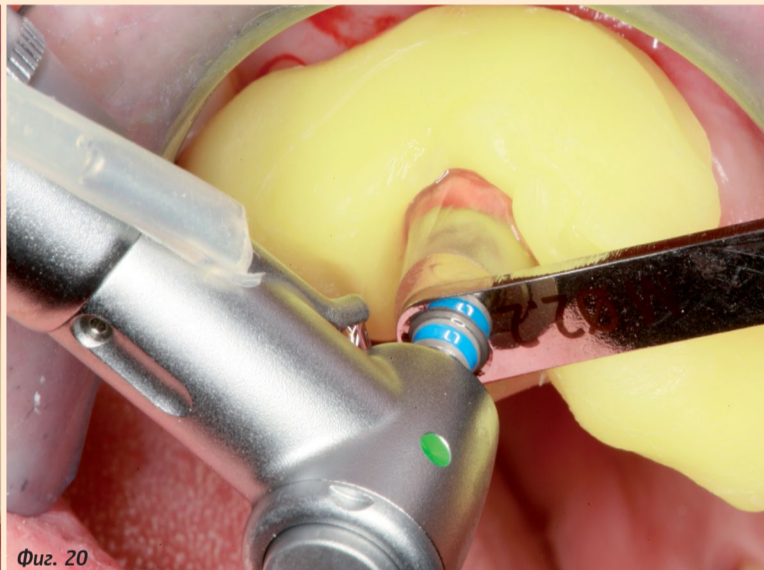Фиг. 17



Фиг. 18



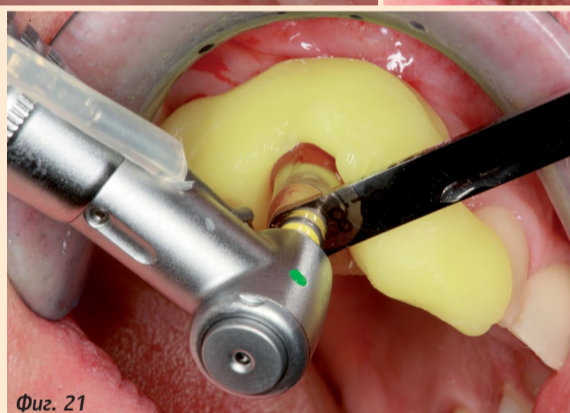Фиг. 19



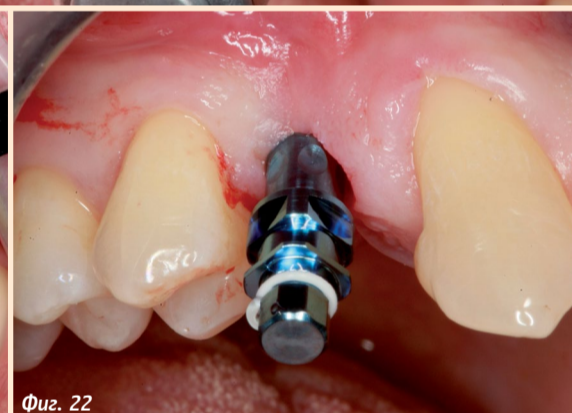Фиг. 20

вява на 2D и 3D изображенията (фиг. 12). С цел да визуализираме по-добре взаимодействието между оформянето на място за имплантата и фрезата с имплантата, първата и последната посока на оформяне трябва да бъдат включени в 2D изображенията (фиг. 13). Референтното тяло трябва да пасва точно в мястото за поставяне на имплантологичните фрези с цел да бъде оформено мястото за имплантата.

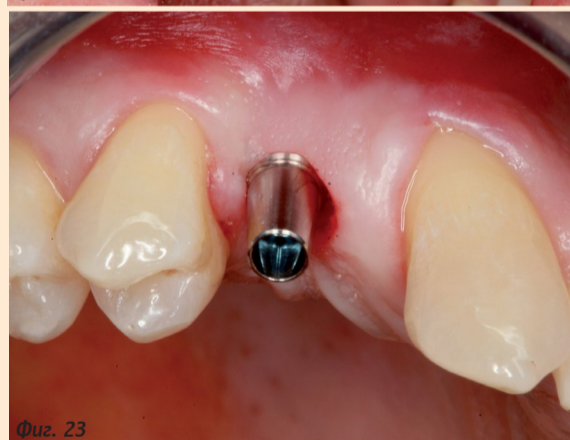Най-важната част при изработването на водача CEREC е правилното избиране на стойността D2. Стойността D2, известна още като дълбочината, до която се оформя имплантатната ложа, представлява разстоянието от върха на имплантата до върха на водача. Ако измерим дължината на фрезата от нейния режещ връх до пробивния стопер, стойността на D2 ще представлява тази дължина минус 1 мм (което е дебелината на дръжката на имплантатния водач). В конкретния случай при използвания 8 мм имплантат тази стойност е 23 мм (24 мм фреза минус 1 мм дръжката). Стойността D1 автоматично се променя със стой-



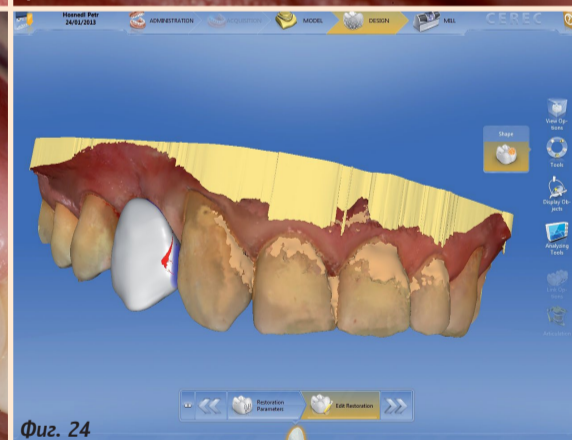
Фиг. 21



Фиг. 22



Фиг. 23



Фиг. 24

ността на D2 (фиг. 14).

За да продължим, сваляме тези данни обратно на CEREC AC, като *.stg или *.dxd файлове. След отваряне на правилния файл в софтуера на CEREC 4.xx се появява предложение за формата на фрезата (фиг. 15). Сега

вече можем да поставим блокче за фрезване с подходящ размер (в нашия случай – размер „M“) в машината за фрезване (MCXL на inLab MC XL, Sirona) и да изберем функция „фрезовай“. Времето за фрезване е средно между 12 и 16 минути (фиг. 16). Из-

важдаме фрезования водач от блокчето и го почистваме от излишците.

След това премахваме референтното тяло от термопластичния стент. С помощта на скалпел или борер на много ниска скорост изрязваме тъ-

нък слой от гъното на водача в термопластичния материал, за да осигурим място за преминаване на фрезата по време на имплантирането. При поставяне на фрезата в термопластичния стент е важно да осигурим правилното позициониране във вестибуло-лингвална посока (фиг. 17).

Sirona произвежда специфични дръжачи за водачите за всеки размер блокче (отново в малък, среден и голям размер), както и за няколко имплантни комплекта. В нашия случай използвахме дръжачите за Straumann в следващите етапи, тъй като те са съвместими с имплантата Implant Direct, който използвахме.

ХИРУРГИЯ

Започнахме с анестезиране на тъканите в работното поле и поставихме почистения и дезинфекциран CEREC водач в устата, след което проверихме дали той пасва добре. Водачът трябва да бъде фиксиран и да не се мести над зъбите. След като избрахме техника без отпрепарирание на ламбо, започнахме с пробиване на тъканта с подходящ перфоратор (фиг. 18). След това премахнахме водача и лесно отстранихме перфорираният тъкан (фиг. 19). След това върнахме CEREC водача обратно в неговата позиция и продължихме с последователността от фрези и дръжач-водачи.

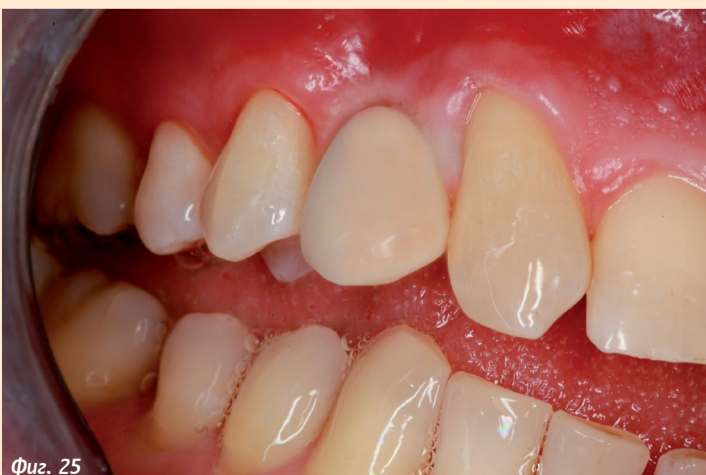Използвайки комплект водачи за Straumann (Sirona CEREC Guide Drill Key Set ST), започнахме с M 2.2 дръжач и 2.2 мм пилотна фреза (фиг. 20), последвана от M 2.8 дръжач и 2.8 мм фреза (фиг. 21). Накрая премахнахме водача CEREC и поставихме 3.3/8 мм SwishPlus имплантат, без водач, свободно на ръка (фиг. 22).

ВРЕМЕННИ КОНСТРУКЦИИ

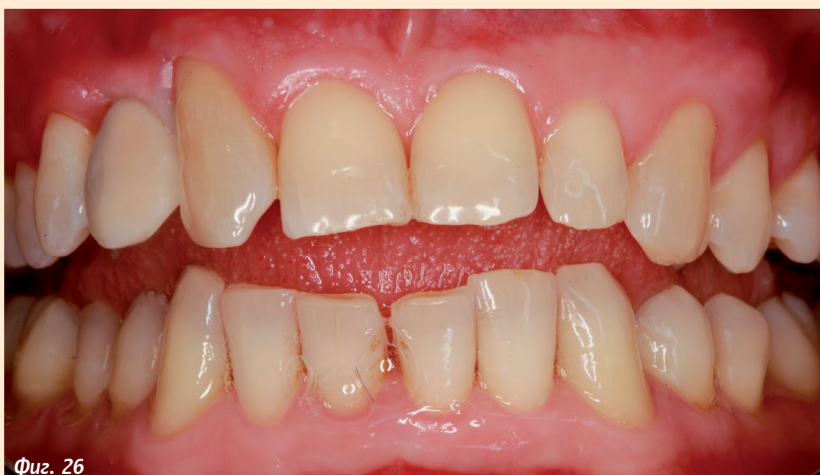След това завинтихме твърд абатмънт (Implant Direct; фиг. 23) във вътрешната част на имплантата и покрихме резбата с тefлон. Веднага след това направихме интраорално сканиране. Тъй като пуграта за интраорално сканиране не може да се използва при нездравели меки тъкани, използвахме новата CEREC Omnicam камера, при която не е нужно използването на пугра. В следващите стъпки използвахме софтуера CEREC 4.xx (фиг. 24) за фрезване на временна корона от LAVA Ultimate block (3M ESPE; фиг. 25 и 26). След като уточнихме с пациента, че денталната медулина не е Формула 1, той бе доволен от цялото време за изпълнение на лечението, което отне общо 115 минути.

Важна отметка: Ако незабавното отливане на гипсов модел не е възможно във вашата практика, можете да използвате хирурпластичен стент материал с референтно тяло с подходящия размер заедно с интраорално сканиране на устата. Така може се осигури директно поставяне в устата, без необходимост от гипсов модел. **DI**

Тази статия е публикувана в списание CAD/CAM, 2/2013.



Фиг. 25



Фиг. 26

Нека стигнем до момента, в който възстановителните материали ще бъдат рядкост

ДАНИЕЛ ЦИМЕРМАН, DTI



Christopher H. Fox. (DTI/Снимката е любезно предоставена от IADR, USA)

Приетата наскоро в Япония Конвенцията от Минамата се превърна в крачка към забраната за използване на живак-съдържащи продукти в световен мащаб. Беше изготвена клауза по отношение на постепенното намаляване на употребата и продажбата на дентална амалгама. „Дентал Трибюн Онлайн“ има възможността да разговаря с изпълнителния директор на Международната асоциация за дентални изследвания (IADR) Кристофър Х. Фокс, който от името на денталните професионалисти посети четири от междуправителствените преговорни сесии, засягащи влиянието на приетите мерки върху денталната медицина и бъдещето на денталната амалгама като възстановителен материал.

„Дентал Трибюн Онлайн“: Приетото в конвенцията включва клауза за постепенното намаляване на денталната амалгама в глобален мащаб. Какво влияние ще има това според вас върху денталната общност и по-точно върху възстановителната дентална медицина в дългосрочен план?

Кристофър Х. Фокс: Трябва да бъде отбелязано, че Конвенцията от Минамата представлява доста обширни преговори с цел международно намаляване на търговията с живак, както и с цел намаляване на търсенето на продукти, съдържащи живак. Освен това се цели редукция на атмосферните живачни емисии, както и отделянето на живак в почви и води.

Денталната амалгама е включена в спогодбата като продукт с добавен живак, допринасящ за глобалната необходимост от живак и неговото търсене. В това отношение е важно да се отбележи, че преговорите подканят към постепенно намаляване на използването на дентална амалгама, а не към пълното ѝ отстраняване и забрана. Това би дало възможност на индустрията плавно да направи този преход и да запази богатия избор от материали за възстановяване.

Една от целите на постепенното намаляване на денталната амалгама е това държавите да поставят национални цели, насочени към превенцията на денталния кариес и промоцията на орално здраве, като по този начин се намали до минимум нуждата от каквито и да е било дентални възстановявания. Наложително е наблягането върху превенцията и промо-

цията на оралното здраве, тъй като това ще бъде от голяма полза за хората.

Друга клауза промотира изследването и разработването на алтернативни дентални възстановителни материали. В дългосрочен план денталната медицина ще разполага с усъвършенствани дентални ресторативни материали, от които денталният лекар може да избера за своя пациент.

Вие сте участник в някои от междуправителствените преговорни сесии по време на конвенцията. Какви са най-дискутираните проблеми, формулирани в спогодбата, и дали резултатът оправдава очакванията по отношение на денталната медицина?

Най-дискутираният въпрос по отношение на денталната амалгама бе това дали само да се намали и ограничи, или тотално да се забрани. Водената от отговорния секретар на Глобалната програма за орално здраве на СЗО д-р Пол Ерик Петерсен коалиция от заинтересовани дентални организации имаше възможността да покаже, че забраната може да бъде пагубна за общото орално здраве. Денталната амалгама продължава да бъде първият избор в много клинични ситуации. Както при всички комплексни преговори, резултатът покрива очакванията на много хора, но все пак още остават такива, които предпочитат пълното премахване на амалгамата, и такива, които ще предпочетат да не се налага никакви ограничения по отношение на денталната амалгама.

Друга дискутирана област бе нуждата от подобрения в ден-

талното оборудване, които да намалят отделянето на живак и живачни съединения във водата и почвата. Зъболекарството трябва да бъде защитник на околната среда и да може да приложи най-добрите действия за денталната амалгама по отношение на околната среда, което се отнася и за всички останали дентални материали, медицински отпадъци и консултативи.

Вие споменахте, че в денталното общество амалгамата е все още смятана за ефективна и безопасна. Тогава защо искате да ограничите използването ѝ като цяло?

Денталната амалгама е сигурен и ефективен материал за възстановяване. Американският национален институт за дентални и краниофациални изследвания е финансирал две обширни клинични тествания, проведени на случаен принцип, върху безопасността на денталната амалгама при деца. В резултат не са открити никакви вредни за здравето ефекти. Причината за ограничаването ѝ са само екологичните ефекти на живака върху околната среда, а не директните ефекти върху здравето при употребата на дентална амалгама.

Живачното отравяне вследствие употребата на амалгама е откривано най-вече в държави, където рециклирането на материала е недостатъчно. Не е ли именно това сериозният проблем, който трябва да бъде адресиран по-глобално?

Правилната работа с денталната амалгама и управлението на отпадъците ѝ трябва да бъде спазвано от денталните професионалисти. Като добав-

ка към клаузата от конвенцията има предложение денталната амалгама да бъде използвана само в капсулирана форма. Само някои държави изискват използването на амалгам-сепаратори, но все повече дентални организации подканват към нуждата от тях.

Дори да сме успешни със своите програми за промоция на орално здраве и да спрем да използваме дентална амалгама още утре, представяйки новото поколение възстановителни материали, денталните практики ще се нуждаят от амалгам-сепаратори поне още няколко десетилетия, тъй като вече поставените дентални амалгами идват към края на жизнения си цикъл и се нуждаят от подмяна.

Според конвенцията определен набор от живак-съдържащи продукти ще бъдат забранени през 2020 година. Смятате ли, че амалгамата все още ще играе важна роля във възстановителната дентална медицина по това време?

Седем години са кратко време, ако ще разчитаме на тях за подобряване на възстановителните материали чрез изследвания и разработки. Без да бъдем твърде песимистични, на фармацевтичните компании са необходими поне 17 години за откриването и разработването на даден продукт. В този ред на мисли мога да заявя, че все още ще срещаме денталната амалгама и през 2020 година, но съм оптимист, че тя ще заема все по-малка роля във възстановителната дентална медицина.

Алтернативи на живак-съдържащите obtуровъчни материали бяха дискутирани миналата

година на сесиите на IADR-FDI. Съществува ли истинска алтернатива и от какво се нуждае тя, за да бъде прилагана и поддържана за в бъдеще?

Симпозиумът на наскоро проведен годишен конгрес на FDI в Истанбул представляваше едно по-сбито изложение на двудневния семинар, проведен през декември 2012 година в Лондон. Накратко, да, ние можем да разполагаме с много подобрени, иновативни възстановителни материали, но това ще изисква подкрепа чрез финансиране – държавно, академично и индустриално. Нека не забравяме, че дори даден нов материал да бъде открит и разработен за една или две години, то клиничните тестове и други регулации ще отнемат значително повече време. Практикуващите зъболекари също имат важна роля. Те могат да участват в мрежи за разработване на нови материали, да поставят важни въпроси по отношение на разработките, а също така и да осъществяват пряк контакт с политиците в своите държави.

С развитието на превантивната дентална медицина, проучванията върху стволите клетки и усъвършенстването на методите за възстановяване на изгубени зъби възможно ли е един ден възстановителните материали да станат отживелица?

За да отговоря пълно на въпроса ви, бих искал да препратя читателите ви към процедурите, които наскоро бяха публикувани в ноемврийското издание на Advances in Dental Research – електронна добавка към Journal of Dental Research.

Денталните възстановителни материали вече са отживелица за социално привлекителното „постфлуоридно“ поколение. Нашето най-голямо предизвикателство е адресирането на оралнохигиенните нужди на населението в неравносходно положение. IADR има на дневен ред намаляването на неравенствата по отношение на оралната хигиена сред хората и се надяваме, че ще достигнем момент, в който възстановителните материали ще бъдат рядкост за всеки.

Много благодаря за това интервю. DTI