

CHIRURGIE TRIBUNE

— The World's Surgical Newspaper · Édition Française —


MAI 2016 – VOL. 8, No. 5

www.dental-tribune.fr

COMPARATIF

Le but des aides visuelles est de faciliter l'acte opératoire. Les dernières études statistiques montrent que 18 % des praticiens français les utilisent. Pour vous aider à les choisir, Dental Tribune vous offre une large vision des possibilités. A voir !

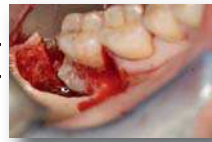► Pages 21 | 22



CAS CLINIQUE

En présence de dents de sagesse incluses chez l'adulte, l'importance des anomalies constatées (ectopie, ankylose, lacunes kystiques, proximité nerveuse) impose un devoir d'information accrue. Le Dr Benoit Philippe vous transmet son expérience.

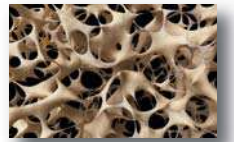► Pages 28 | 29



ZOOM

Comment s'y retrouver devant la multiplicité des biomatériaux de comblements osseux existants ? Le Dr Elias Khoury liste les différents matériaux de comblement sinusien et au travers de cas cliniques vous guide dans vos procédures chirurgicales. On s'élève ?

► Pages 32 | 33 | 34



Résultats du comparatif en collaboration avec



Les loupes binoculaires transfixées

En Odontologie, l'utilisation des aides optiques dentaires ne cesse de se développer. En effet, les loupes binoculaires et lunettes chirurgicales apportent au praticien une solution intéressante aux contraintes visuelles et ergonomiques auxquelles il est confronté au quotidien.

Associées à une source de lumière LED, le gain d'informations recueillies est époustouflant, ce qui permet de repousser les limites

imposées par le manque de visibilité et donc d'optimiser la qualité des soins.

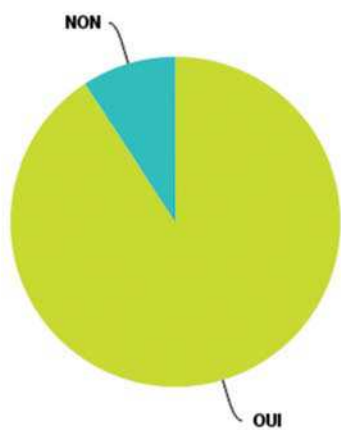
Les dernières études statistiques réalisées sur les aides optiques en France montrent que 18 % des praticiens utilisent des loupes dans leur activité quotidienne. 2 % des chirurgiens-dentistes ont répondu à notre questionnaire. Parmi eux, près de 91 % utilisent les loupes binoculaires et pour 55,56 % depuis plus de cinq ans. La plus part des cliniciens

commencent par des loupes de grossissement X 2.5 parce que le champs de vision large et profond produit moins de fatigue oculaire et réduit la frustration par un apprentissage du positionnement approprié. Une fois habitués aux loupes, beaucoup de

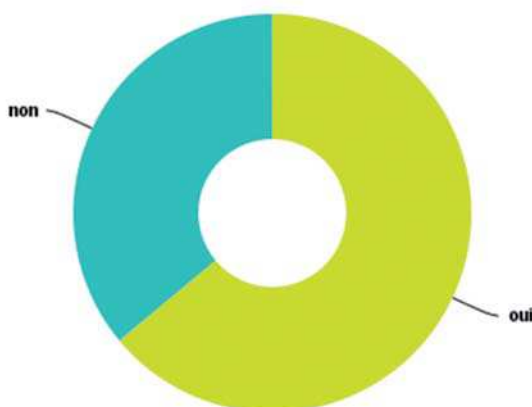
cliniciens augmentent l'agrandissement et rajoutent la lampe frontale. 63,96 % associent leurs loupes à un système de lumière, de ce fait 64,81 % équipent leur aide optique d'un serre tête pour mieux répartir le poids.

Suite page 22 →

Q1 Utilisez-vous des loupes binoculaires dans votre pratique ?



Q3 Sont elles associées à une LED ?



EXPO
DENTAL
MEETING

Rimini-ITALY
19-20-21
MAY 2016



VISIT
www.expodentalmeeting.com

➤ CHECK OUT
THE SCIENTIFIC PROGRAMME

➤ DISCOVER
WHO EXHIBITS

➤ GET YOUR
FREE PASS

WHERE DENTAL WORLD
MEETS INNOVATION








UNIDI

RiminFiera
BUSINESS SPACE

← Suite de la page 21

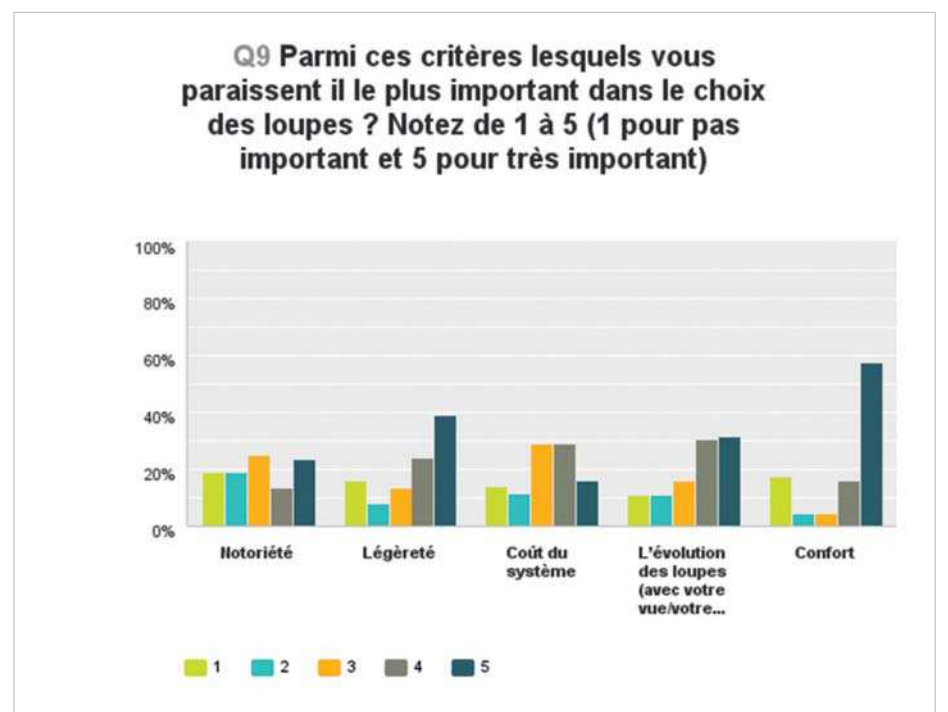
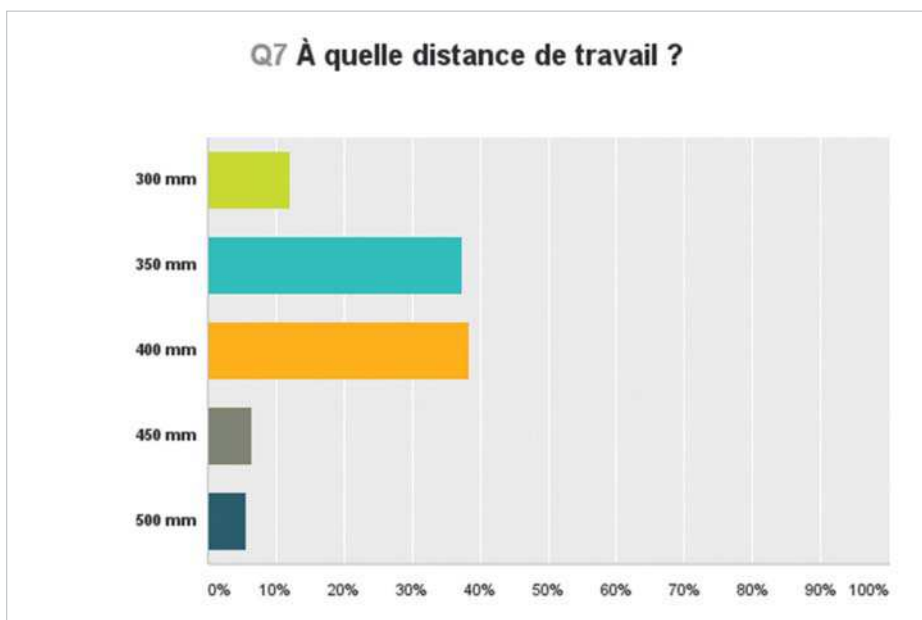
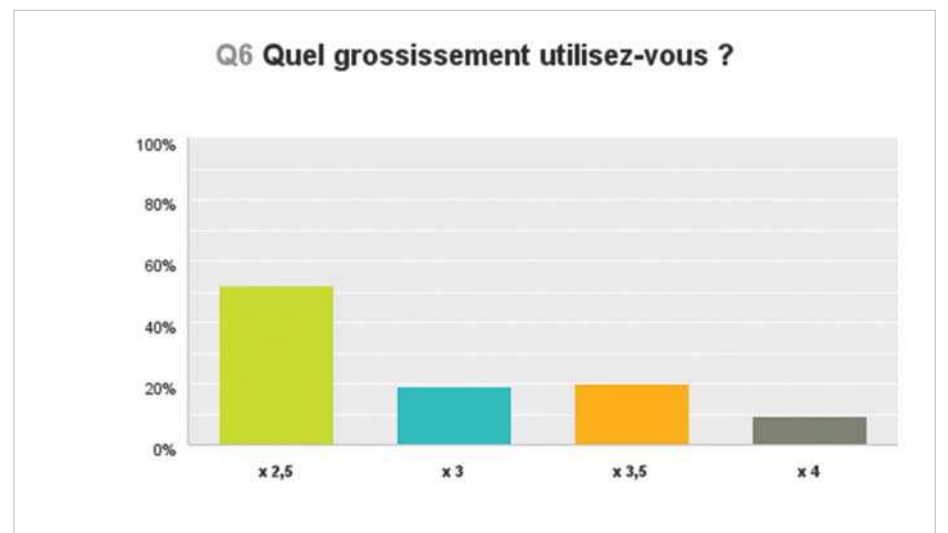
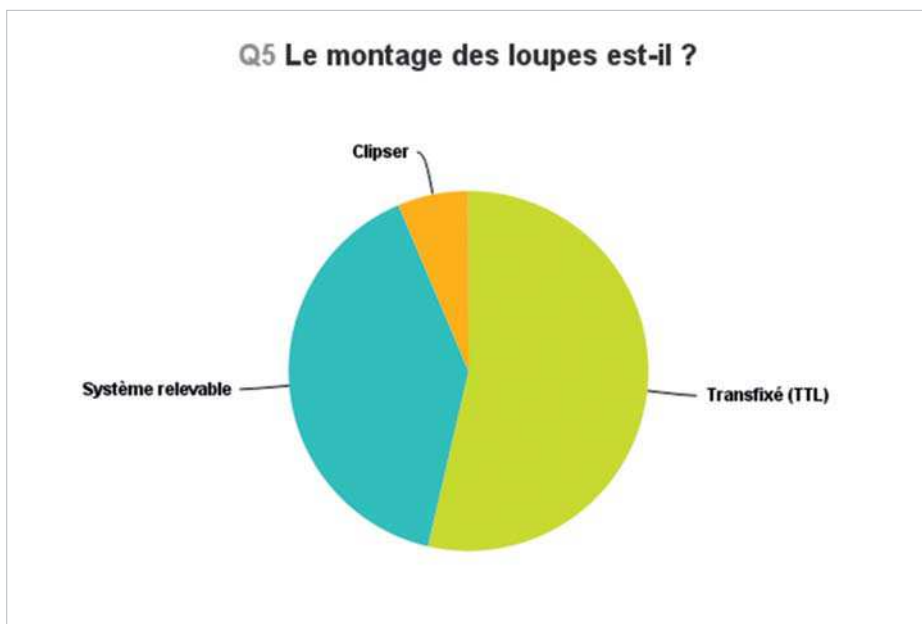
53,64 % d'entre vous ont choisi le système transfixé TTL et 40 % le système relevable. Le grossissement de 2,5 est privilégié par 51,89 % d'entre vous, c'est pourquoi nous avons choisi de comparer des marques présentant ce système à ce grossissement.

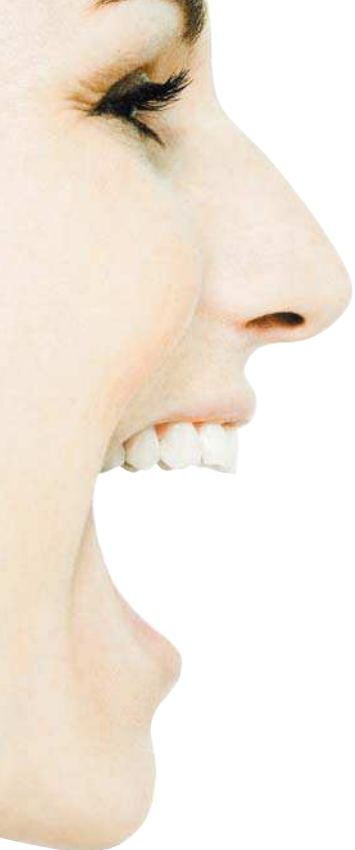	SurgiTel Micro250 HDL. Oakley Flak Jacquet BASIC	Orasoptic 2,8 HDL. Legend Titane C'DENTAIRE	PeriOptix MicrolineX2, 3.Perivista TBR	Univet 2,5 Pro.Ash UNIVET	TTL SMART ZEISS-VET
					
POIDS	23,5 g	46 g	36 g	40 g	36 g
DISTANCE DE TRAVAIL : DT (mm)	25 à 75	Sur mesure	28 à 63	30 à 50	35, 40, 45
PROFONDEUR DE CHAMPS (cm)	20 à 50	10 à 14	8,3 à 14,1	7,8 à 20	NC
Intensité (mA)	2-15	1-10	1-10	6-10	
LARGEUR DU CHAMPS DE VISION (cm)	8 à 21 (1) : pour une DT de 35 : 80	10 à 14 (1) : pour une DT de 37 : DT: 85	10 à 16 (1) : Pas testée	9 à 14,8 (1) : Pas testée	75, 85, 94 (1) : Pas testée
GROSSISSEMENT	X2,5	X2,8	X2,3	X2,5	X2,5
PARTICULARITES	Optique Haute Définition étanche, Traitement anti-rayures, antireflets, antibuée. Profondeur de champ, largeur de champ et angle de déclinaison. Sur mesure (écart pupillaire, distance de travail, corrections, angle de déclinaison). Système Three Pont Fit Oakley	3 tailles de cadre et 2 hauteurs de verre Ajustements : appui-nez et branches	Branches ajustables en 3 positions et le soutien nasal en 2 positions Les optiques représentent 1/3 de la taille des optiques conventionnelles	Montures en fibre de carbone	Système optique achromatique Disponible sur monture titane ou sport Correction optique intégrable
PRIX GARANTIE	Nous consulter Garantie à vie sur les optiques, en condition optimale. Garantie 1 an sur les montures.	2 695 € Garantie à vie sur les défauts du binoculaire et sur l'étanchéité.	Nous consulter Garantie à vie sur les optiques. Garantie 1 an sur les montures.	1 530 € Garantie 3ans sur les loupes et la monture.	Titane à partir de 1 760 € Sport à partir de 2 750 € Garantie un an sur les montures sur les montures

Les améliorations continues des loupes et des éclairages sont plus faciles à utiliser et plus confortables à porter. N'hésitez plus !

Bibliographie :

(1) Substantial difference between declared and real magnification in medical loupes Klaus W Neuhaus, Philippe Perrin and Adrian Lussi



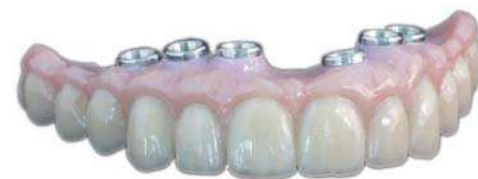

NOUVEAUTÉS 2016

PAR LE LABORATOIRE FRANÇAIS LEADER EN CFAO
TECHNOLOGIE INNOVANTE ULTRA PRÉCISE

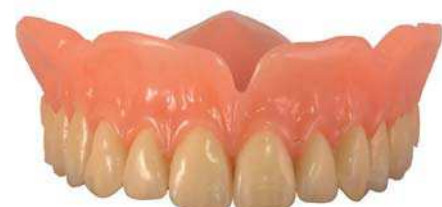Restaurations transvisées plurales Ana. Barre®

- **Restaurations implantaire plurales**, de 2 à 14 éléments
- **Grand choix de conception** : bridge céramo-métallique ou céramo-céramique zircone transvisé stratifié à partir de 2 éléments, bridge FullZirCrown®, barre implantaire hybride simple, complexe ou avec attachements (type Locator®, Dolder®...)



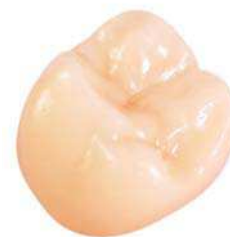Adjointe Résine

- **Haute résistance à la fracture** grâce à l'utilisation de produits de qualité : résine Ivoclar Vivadent, dents Vita MFT
- **Parfaite adaptation en bouche** grâce à la compensation de retrait de polymérisation
- **Excellente tolérance** tissulaire



FullZirCrown® classique ou monotointe

- **Biocompatibilité** : absence de métal, pour éviter les problèmes liés à la corrosion ou aux réactions allergiques
- **Haute résistance** : de 720 MPa à 1150 MPa, pour une résistance plus importante à la fracture et à la délamination
- **Préparation périphérique minimale** : pour une restauration plus conservatrice



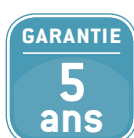LES
PROTHÈSES
DENTAIRES



HAUTE TECHNOLOGIE

Précision et qualité constantes du sur-mesure grâce aux équipements High Tech au sein du laboratoire : CAO & FAO, imprimantes 3D, machines d'usinage 5 axes, machine de frittage laser

OBJECTIFS : PRÉCISION & QUALITÉ CONSTANTES





Exérèse d'exostoses linguales : cas clinique

G. ESTEVES (Etudiante en 6^{ème} année), D. DUFFAUT-LAGARRIGUE (PU-PH), M. PESUDO (AHU)
Faculté d'Odontologie de Toulouse, Université Paul Sabatier



Définition

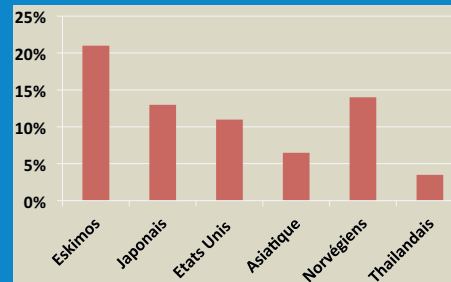
Les exostoses sont des excroissances osseuses bénignes, asymptomatiques évoluant lentement. Généralement bilatérales et symétriques, elles peuvent être unilatérales. La muqueuse de recouvrement est hypovascularisée et fine.

Etiologie

- Génétiques
- Traumatiques
- Facteurs environnementaux liés aux problèmes occlusaux (bruxisme...)
- Parafonctions
- Désordres temporomandibulaires
- Habitudes alimentaires : déficience vitaminique, suppléments riches en calcium

Epidémiologie

La fréquence et la répartition varient d'une population à l'autre.



Sa taille évolue avec l'âge et le nombre de dents (diminution à partir de 50 ans avec perte des dents).

Indications d'exérèse

La plupart ne nécessite pas de traitement.

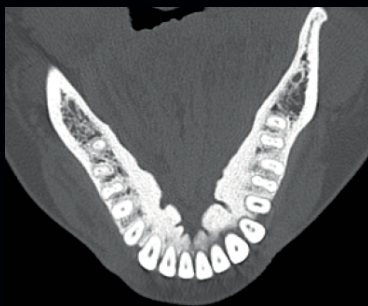- Dysfonctions (élocution, mastication)
- Reconstruction prothétique
- Traumatisme entraînant un sur-risque d'ostéonécrose chez les patients traités par biphosphonate ou ayant eu une radiothérapie cervico-faciale
- Gêne esthétique
- Apnée du sommeil
- Interférence avec l'hygiène du patient
- Cancérophobie

Contre indications d'exérèse

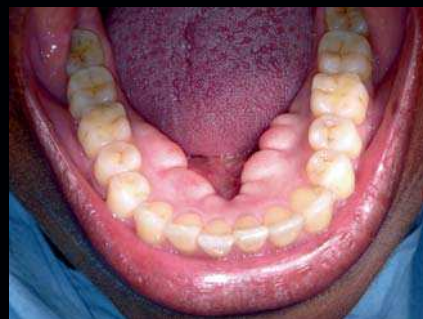Proximité des obstacles anatomiques, contre-indications d'une chirurgie

Cas clinique

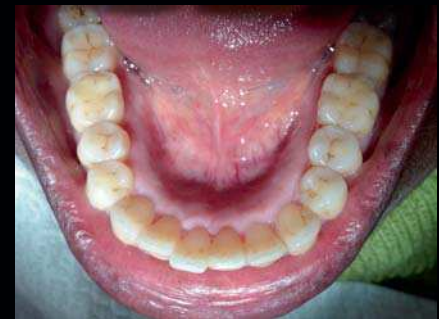Le cas clinique concerne une patiente d'origine malienne, âgée de 59 ans, sans antécédent médico-chirurgical qui présente des exostoses mandibulaires bilatérales et symétriques causant des troubles à l'élocution et à la mastication. L'indication de résection chirurgicale est posée en deux fois sous anesthésie locale.



Scanner mandibulaire montrant l'existence d'exostoses volumineuses linguales.

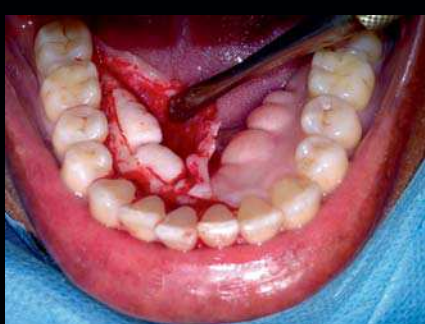


Exostoses mandibulaires bilatérales et symétriques, linguales de consistance osseuse, indolores mais qui provoquent une gêne de la langue, des troubles de l'élocution et de la mastication.

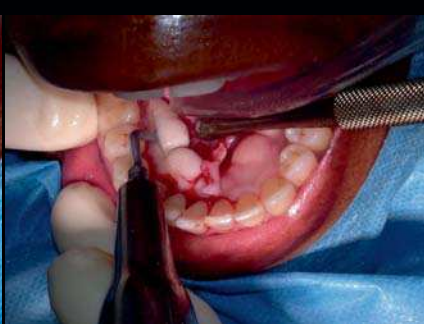

Après exérèse des exostoses en deux fois sous anesthésie locale. La patiente a retrouvé un confort à l'élocution et à la mastication.

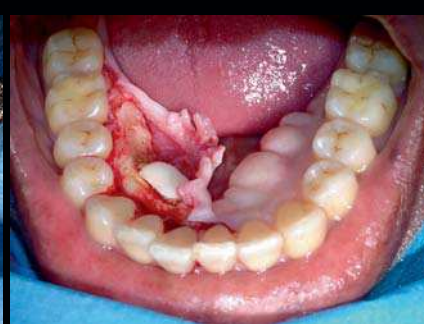
Les différentes étapes chirurgicales:



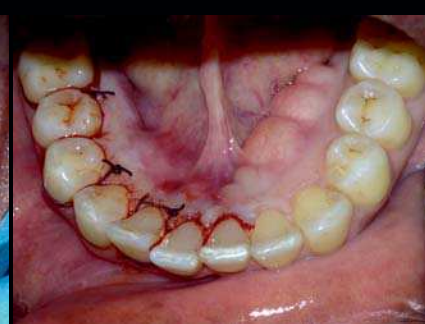Incision intrasulculaire des collets de la dent 47 à la dent 41 et décollement mucopériosté lingual. Tracé du trait d'ostectomie osseuse au piezotome.



Séparation de l'exostose distale secteur 4 avec le piezotome.



Exérèse de l'exostose distale secteur 4 grâce au trait d'ostectomie du piezotome.



Suture. Différence entre le côté droit opéré et le côté gauche pas encore opéré.

Risques de la résection chirurgicale

En pré-opératoire :

- Visualisation des obstacles anatomiques (foramen mentonnier, foramen palatin)
 - Risque individuel (médicaments, antécédents médico-chirurgicaux, âge)
- L'imagerie a un rôle essentiel dans la prévention des risques.

En per-opératoire :

- Risque de dilacération muqueuse
- Lésion des nerfs lingual, palatin et mentonnier
- Lésion des artères palatine, mentonnière, du cercle artériel péri-symphysaire
- Lésion de la glande sublinguale
- Traumatismes des dents voisines

En post-opératoire :

- Risques infectieux, hémorragique, neurologique,
- Risque de fracture
- Risque vital : hématome du plancher buccal
- Récidive fréquente

Conclusion: L'os provenant des exostoses est très corticalisé et moins vascularisé. Il peut être utilisé comme biomatériau d'autogreffe dans le cadre de comblement osseux en parodontologie, implantologie et chirurgie buccale.

Bibliographie : Hascoet 2015; Tamba 2012; Han Lee 2013; Garcia 2009; Bouletreau 2008.

Nouvel A-dec 300

Un système sur-mesure, ergonomique et économique.

OFFRES DE PRINTEMPS

Consultez le site

www.a-dec.fr

pour connaître
votre concessionnaire A-dec

En choisissant un équipement A-dec, optez pour la fiabilité et la sécurité. A-dec 300, un système performant, fruit de nombreuses années d'expérience.

Conception : avec sa base solide, le fauteuil A-dec 300 positionne les patients tout en souplesse grâce à un vérin de levage hydraulique.

Valeur : le système A-dec 300 est également une solution modulaire complète que vous pouvez agencer à votre guise et selon votre budget.

Flexibilité : traditionnel ou continental, à vous de choisir votre modèle. Que vous optiez pour un unit droitier ou gaucher ou pour une configuration Radius ambidextre, les instruments sont toujours facilement accessibles.

Confort : ce fauteuil aux surfaces galbées et ergonomiques assure le soutien et la relaxation du patient.

Accès : alors que votre patient est confortablement installé, soutenu par la tête double articulation, vous bénéficiez d'un accès optimal à la cavité buccale grâce à un dossier profilé ultrafin.*

* Dossier le plus fin du marché (2,2 cm d'épaisseur)

“A-dec, l'essentiel et rien d'autre”

**a dec**
reliablecreativesolutions™

Comment choisir ses loupes ?

En odontologie, les marques d'aides optiques sont de plus en plus nombreuses chaque année. Elles deviennent indispensables pour la pratique de la chirurgie dentaire. Les loupes augmentent considérablement la précision du diagnostic et du traitement en permettant au praticien de voir des détails invisibles à l'œil nu sans aucune fatigue visuelle. De plus, elles permettent d'améliorer la position de travail et donc de soulager la colonne vertébrale, les lombaires ou encore les cervicales (Fig. 1). Le but de cet article est de vous permettre de choisir vos aides optiques en fonction de vos besoins. Ne vous loupez pas ?

Tout d'abord, il est important de connaître les différents termes techniques vous permettant d'évaluer la qualité d'un système optique.

Définitions

Grossissement :

La notion de grossissement est employée pour l'observation visuelle avec un instrument optique. C'est le rapport entre la taille de l'image observée à travers les loupes et

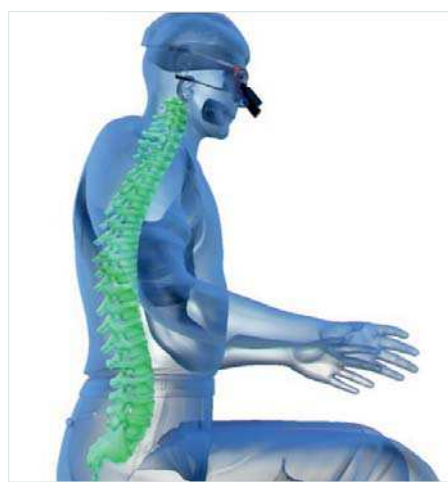

Fig. 1 : Les loupes binoculaires apportent au praticien une solution intéressante aux contraintes visuelles et ergonomiques auxquelles il est confronté au quotidien.

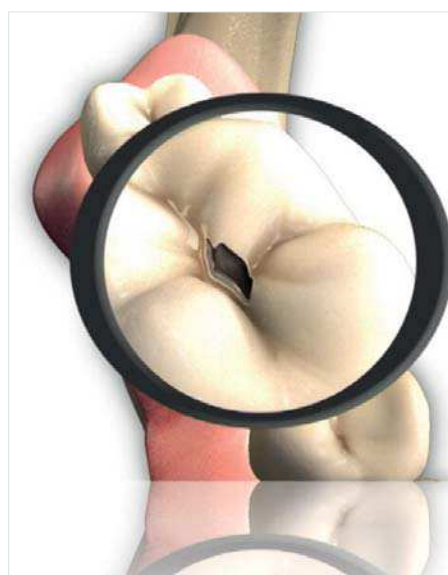

Fig. 2 : La dent vue à travers une loupe binoculaire de grossissement X2,5.

la taille réelle de l'objet observé à l'œil nu. (Fig. 2) Par exemple une longue vue qui grossit 20 fois permet d'observer un objet éloigné comme si il était à une distance 20 fois moins grande. Par convention, pour les petits objets on considère que l'œil humain fournit des images nettes en s'approchant jusqu'à 250 mm de l'objet observé. Un microscope qui grossit 100X permet d'obtenir sur la rétine une image semblable à celle qu'on aurait si c'était possible, en approchant l'œil à la distance de 2,5 mm de l'objet (250/100). La partie optique peut être construites avec :

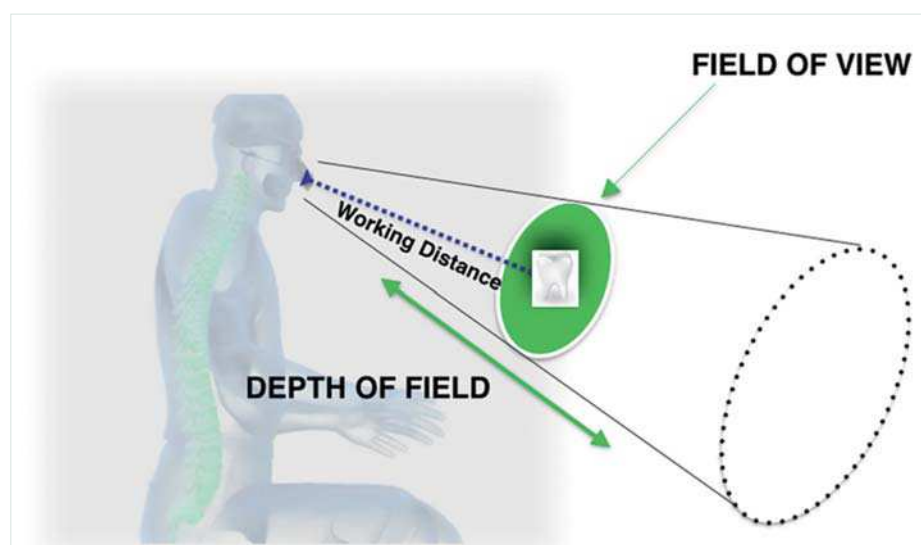


Fig. 3 : Image qui permet de visualiser la distance de travail, la profondeur et le champ de vision.

– Le système Galiléen, qui est composé d'un objectif (lentille convergente) et d'un oculaire (lentille divergente) permettant de redresser l'image. Ce type de construction n'est utilisable en chirurgie-dentaire qu'à de faibles grossissements X2,5 maximum.
– Le système Képlérien y adjoint un diaphragme, des prismes internes et un oculaire convergent. Ce système autorise des grossissements plus importants de X3 à X8 pour des distances de travail de 19cm à 35 cm.

La résolution :

C'est la capacité à visualiser nettement de petite structures. Pour un même grossissement, la loupe qui aura la meilleure résolution donnera l'image la plus nette.

Distance de travail :

C'est la distance réelle entre l'œil et l'objet observé. La distance est propre à chacun, il faut donc mesurer sa distance œil praticien/patient dans sa position de travail idéale. (Fig. 3)

La largeur du Champ :

Il est défini par la dimension de la zone observée à travers les loupes. Il se caractérise par deux valeurs : une au début de la plage de netteté et une autre à la fin de la plage de netteté. Un large champ de vision permet de voir une plus grande portion de travail. Ce dernier est le rapport entre le grossissement et la distance de travail. Un grossissement de X2,5 peut balayer une zone d'environ 6cm de diamètre (toute la cavité buccale). (Fig. 3) A grossissement égal on choisit la loupe qui a la plus grande largeur de champs.

Profondeur de champ :

C'est la limite où l'image reste nette. Tout comme le champ de vision, à paramètre égal, moins le grossissement est fort et plus la profondeur de champ est importante. Il est défini par deux valeurs (de 25 à 70 cm par exemple). (Fig. 3)

Angle de déclinaison :

C'est l'angle de travail idéal pour le praticien calculé en fonction de ses caractéris-

tiques naturelles. (Fig. 4) Plus l'angle est élevé plus la nuque est protégée.

Angle de convergence :

Les yeux étant décalés sur le plan horizontal, pour fixer un point précis proche simultanément, il est nécessaire de donner un angle à chaque œil avec les loupes, identiques à

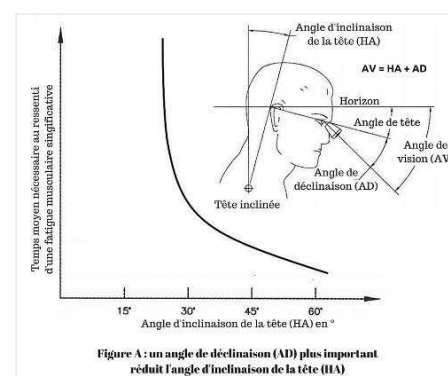


Fig. 4 : Quand la tête est droite, un axe horizontal passant par les yeux regardant droit devant peut être tracé. En baissant les yeux on crée un angle entre l'axe visuel et l'horizontale : c'est l'axe de déclinaison.

celui des yeux du praticien à sa distance de travail naturelle.

Les montures

Type paire de lunettes

Les plaquettes nasales doivent être ajustables. Le fournisseur doit être en mesure de proposer plusieurs modèles de monture afin que l'angle de déclinaison vous soit le plus adapté.

CHOIX DE SA LOUPE :

0° Avant toute chose faites contrôler votre vue ! La capacité d'accommodation diminue avec l'âge, vous devez peut être porter des lunettes correctrices.

1° Pour quelle utilisation ?

Pour des actes en zone large comme la parodontie, des contrôles : un faible grossissement (X2, X3, 5) sera parfait.

Pour des actes en zone précise comme l'endodontie, les soins conservateurs, la prothèse... un fort grossissement de (X3, 5 à 5) sera recommandé.

2° Calculer sa distance de travail : Pour ce faire votre assistante mesure la distance entre vous et le bord incisif maxillaire de votre patient, tous les deux en position de travail ergonomique et idéale pour vous. Le dos et les bras sont en positions confortables. Pour un fort grossissement réaliser plusieurs mesures différentes dans des actes cliniques variés.

3° Comparer les largeurs de champs des loupes de même grossissement. Utilisez une feuille de papier millimétré placée à votre distance de travail, puis en gardant cette position, mettez les loupes et marquez au crayon les limites de votre champ visuel.

4° Régler la distance inter-pupillaire, variable selon les praticiens, de manière à faire coïncider parfaitement les deux images perçues par chaque œil. Cette distance est dépendante de la variation de la distance de travail à l'intérieur de la profondeur de champs des loupes.

5° Lunettes ou casque ? Si on utilise un éclairage le casque peut s'avérer plus confortable sur une intervention longue.

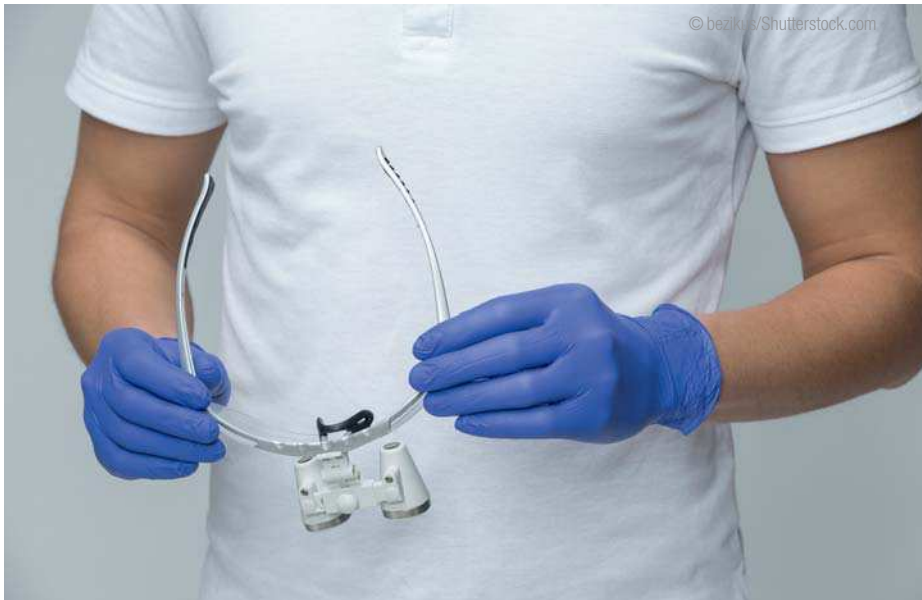6° TTL ou Flip up ? Le Flip up est plus personnalisable et évolutif

7° Les loupes sont elles réalisées totalement sur mesure/ demi mesure ou préfabriquées ?

8° Quel type de verre est utilisé. Est t'il Haute Définition (HD) ? Sa surface est elle traitée anti rayure, anti reflet ? Ces éléments conditionnent la qualité de l'outil et donc de l'image.

9° Vérifier le lieu de fabrication du verre. La garantie sur les montures. Est ce que le fabricant de la loupe développe aussi la monture ? Tous ces éléments qui assurent de la qualité des aides optiques.

10° Pouvoir en tester une première sur deux jours au moins et pendant un temps de port suffisamment long, puis une deuxième avec les modifications qui se sont avérées nécessaires avec la première.



Casque ou serre tête

- Inconvénients :
 - Plus encombrant que des lunettes
- Avantages :
 - Meilleure répartition du poids occasionné par l'adjonction d'un éclairage

Face relevable (Flip-up ou FLM : Front Lens Mount) (Fig. 5) :

Le système des loupes est relié à une monture ou un casque par une articulation permettant de le relever hors du champs visuel. Certains marques proposent en plus de l'articulation, la possibilité de faire bouger le dispositif dans le sens vertical. L'ajustement est donc bien meilleur.

- Avantages :
 - L'angle loupe/verre réglé manuellement est modifiable à tout moment
 - Changement rapide des verres au fur et à mesure de l'évolution de la correction optique
 - Les loupes peuvent être interchangeables d'un grossissement à un autre en fonction de l'activité.
- Inconvénients :
 - Le poids des loupes se trouve à 80 % sur le nez. Le système à charnière doit être léger et les connexions serrées pour que les lunettes ne tombent pas vers l'avant. Malgré tout 10% plus lourd que les TTL.
 - Le risque de contamination croisée est plus élevé car le serrage des charnières oblige l'utilisation des doigts. Pour palier à cet inconvénient, certaines marques fournissent une tige à usage unique qui permet de relever les loupes sans les toucher.

Transfixées (TTL : Through The Lens) (Fig. 6) :

C'est un système optique fabriqué **sur mesure** où les loupes sont insérées directement

dans le verre de la lunette. Cela permet entre autre de placer le système grossissant à la distance optimale des pupilles de l'utilisateur.

- Avantages :
 - Plus légères
 - Le poids des loupes mieux réparti
 - La faible distance entre la loupe et l'œil permettait de meilleures qualités optiques, mais cette différence s'estompe aujourd'hui avec des FLM de qualités optiques irréprochables
- Inconvénients :
 - Il faut néanmoins vérifier que les loupes puissent s'adapter à votre vue si vous avez une correction optique.

La qualité des systèmes optiques se définit grâce à plusieurs points essentiels :

- **La définition de l'image :** L'image doit être nette et lumineuse. Celle-ci influence directement le confort visuel.
- **Le poids :** Le verre minéral est une matière assez lourde. Le poids doit donc être réparti au mieux afin de permettre à l'utilisateur d'obtenir une sensation de légèreté.
- **Le design :** De plus en plus de fabricants optent pour un design sportif « 3 Point Fit » Oakley qui répartit le poids sur 3 points. Le cadre doit être adapté en largeur avec une taille de verres suffisante. L'angle entre la branche des lunettes et le plan des verres inférieurs doit être < à 90°. il ne faut néanmoins pas léser sur la solidité de la monture.
- **L'éclairage (Fig. 8) :** Associées à une source de lumière LED, le gain d'informations recueillies est époustoufflant, ce qui permet de repousser les limites imposées par le manque de visibilité et donc d'optimiser la qualité des soins. il est préférable d'utiliser un système LED compatible avec les loupes (car plus confortable). Celui-ci doit être compact et léger.



Fig. 5 : Plusieurs montures de lunettes. BISICO




Fig. 6 : Modèle casque. ZEISS



Fig. 7 : Loupe Flip-up. UNIVET



Fig. 8 : Loupe TTL. TBR

Un grand remerciement à Damien Recouvreur (UNIVET), Sébastien Picavet (BISICO) et Philippe Ducreux (VET) pour leurs conseils précieux et l'aide à la rédaction.

Bibliographie :
 Les aides optiques : impacts sur l'organisation du travail et sur la santé du chirurgien-dentiste. Dr Maxime Curet, Thèse présentée à l'université de Nantes en 2013
 Du rôle de l'ergonomie et le port quotidien de loupes sur eugénol.com



LÉA 26 ANS
 ENCEINTE DE 6 MOIS
 CARIE
 PROBLÈME DE GENCIVE

ufsbcd

LUCAS 15 ans
 100% connecté
 CARIE
 USURE DE L'ÉMAIL

ufsbcd



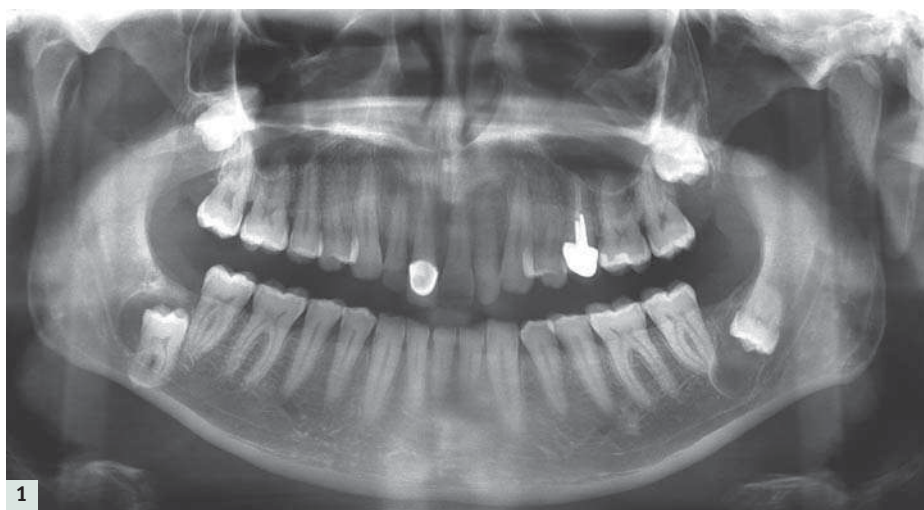
Dents de sagesse incluses de l'adulte. Stratégie et prise en charge à partir d'un cas rare.

Dr Benoît PHILIPPE

Les extractions des dents de sagesse incluses de l'adulte sont connues pour présenter parfois certaines particularités en particulier l'ankylose et une fréquence accrue de lé-

Scanner :

L'examen scannographique précise le diagnostic et confirme la difficulté opératoire de ces extractions.



sions kystiques étendues favorisant les fractures iatrogènes immédiates ou secondaires.

L'objectif de cette publication consiste à partir d'un cas exemplaire par l'importance et la bilatéralité des anomalies constatées à présenter la réflexion qui a précédé la procédure chirurgicale ainsi que l'exécution du geste opératoire.

Circonstances diagnostic

Un adulte de sexe masculin âgé de 48 ans, sans antécédents médicaux et chirurgicaux particuliers est adressé pour avis et une éventuelle prise en charge chirurgicale concernant ses dents de sagesse incluses asympto-

A la mandibule :

- 38, outre sa proximité immédiate avec le pédicule dentaire, présente un kyste péri-coronaire au contact du nef alvéolaire inférieur Sa couronne, inversée et particulièrement volumineuse souligne son caractère rétentif. (Figs. 2a à 2d)

- 48, verticale est située sur le versant lingual du nerf alvéolaire inférieur ; ses racines contenues dans la table linguale. Les apex sont situés sous le muscle mylohyoïdien au contact immédiat de la glande submandibulaire et à proximité de « l'artère faciale qui parcourt la partie postéro-supérieure de la glande avant de contourner le bord inférieur de la mandibule » (1). 48 présente un kyste péri-coronaire développé principale-

et post-opératoires devant un tel tableau, l'avulsion des dents de sagesse mandibulaires et l'avulsion de la dent de sagesse maxillaire gauche sont confirmées.

En effet, concernant 38 et 48, le développement inéluctable des lacunes osseuses (lésions kystiques) expose inévitablement à :

- à une fracture mandibulaire
- à une décompensation infectieuse imposant une avulsion en urgence (avec un risque accru de complications peropératoires du fait de la faible accessibilité engendrée par le trismus qui accompagne l'infection),
- à la destruction progressive et irrécupérable du nerf alvéolaire inférieur (on note à droite comme à gauche la disparition du canal osseux au voisinage des kystes péri-coronaires. L'existence d'adhérences entre l'enveloppe kystique et les pédicules favorise (outre le risque hémorragique) les traumatismes nerveux. (Figs. 3d et 2d)

Concernant 28, le développement subtotal de la lésion kystique endosinusienne expose dans un avenir proche à une décompensation infectieuse brutale par obturation complète du sinus. En raison du risque élevé de communication buccosinusienne, 18 asymptomatique sur le plan clinique et radiologique est conservée en l'état (il n'existe en particulier aucune image endosinusienne).

Information et consentement éclairé renforcés :

L'indication opératoire est confirmée au patient malgré l'absence de symptomatologie. L'anesthésie générale est retenue en raison de la difficulté du geste opératoire.

Stratégie chirurgicale

Afin d'intervenir dans les meilleures conditions techniques (en particulier en l'absence de trismus consécutif à une décompensation infectieuse) il est préconisé de réaliser ces avulsions « à froid » et en deux temps (risque fracturaire élevé). 38 et 28 sont programmées dans une première phase et 48 dans une seconde phase à 6 mois.

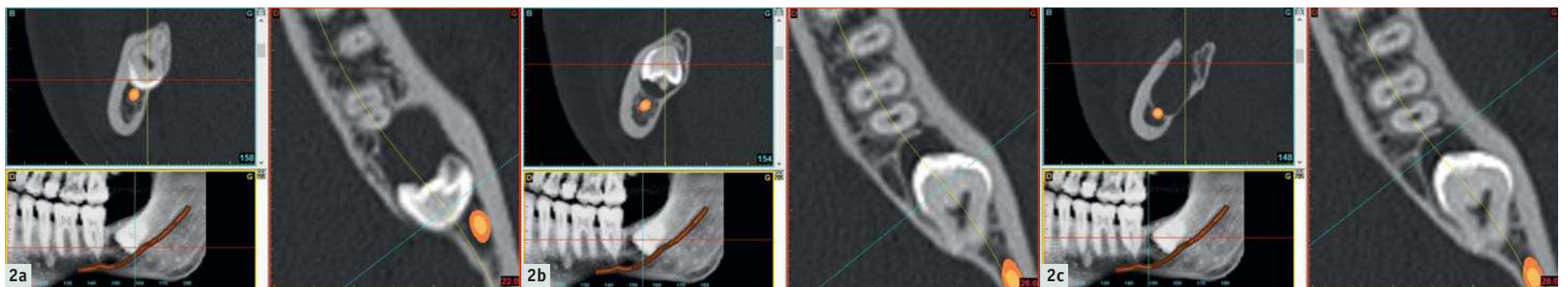
Procédures chirurgicales et d'anesthésie

Afin de disposer de la meilleure accessibilité, l'intubation est réalisée à l'aide d'une sonde endonasale au cours des deux interventions.

Concernant 38 : plusieurs particularités techniques méritent d'être mentionnées :

- La voie d'abord et le décollement sont élargis (l'incision concerne la totalité du sulcus de 37 et du triangle rétromolaire et est complétée par deux longues incisions de décharge)
- le recours aux ultrasons permet de réaliser en raison de l'ankylose un clivage économe entre le tissu dentaire et le tissu osseux
- le décollement de la lésion kystique est réalisé à la microrugine contre-coudée sur le plat. Compte tenu des adhérences inflammatoires, une attention toute particulière est donnée en regard du pôle inférieur de la lésion kystique
- l'énucléation du kyste péri-coronaire est réalisée sans aucune traction sur son enveloppe.

Concernant 28 ; l'incision sulculaire s'étend de 26 à la tubérosité incluse, complétée



matiques. Le silence clinique contraste avec le tableau radiographique constaté.

Panoramique dentaire :

4 dents de sagesse incluses sont mises en évidence. 38 est positionnée le long du pédicule dentaire, inversée et présente un kyste péri-coronaire au voisinage du nerf dentaire. 48 verticale est particulièrement bas-située, ses racines se projetant sur l'aire du rebord basilaire. 28 et 18 incluses haut-situées, présentent des racines divergentes positionnées dans les cavités sinusiennes. Une ankylose radiculaire est objectivée devant l'absence d'espace radioclaire périradiculaire. (Fig.1)

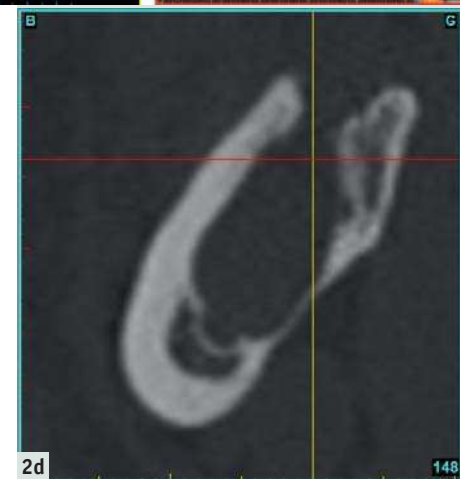ment sur le versant distal de sa couronne. (Figs. 3a à 3d)

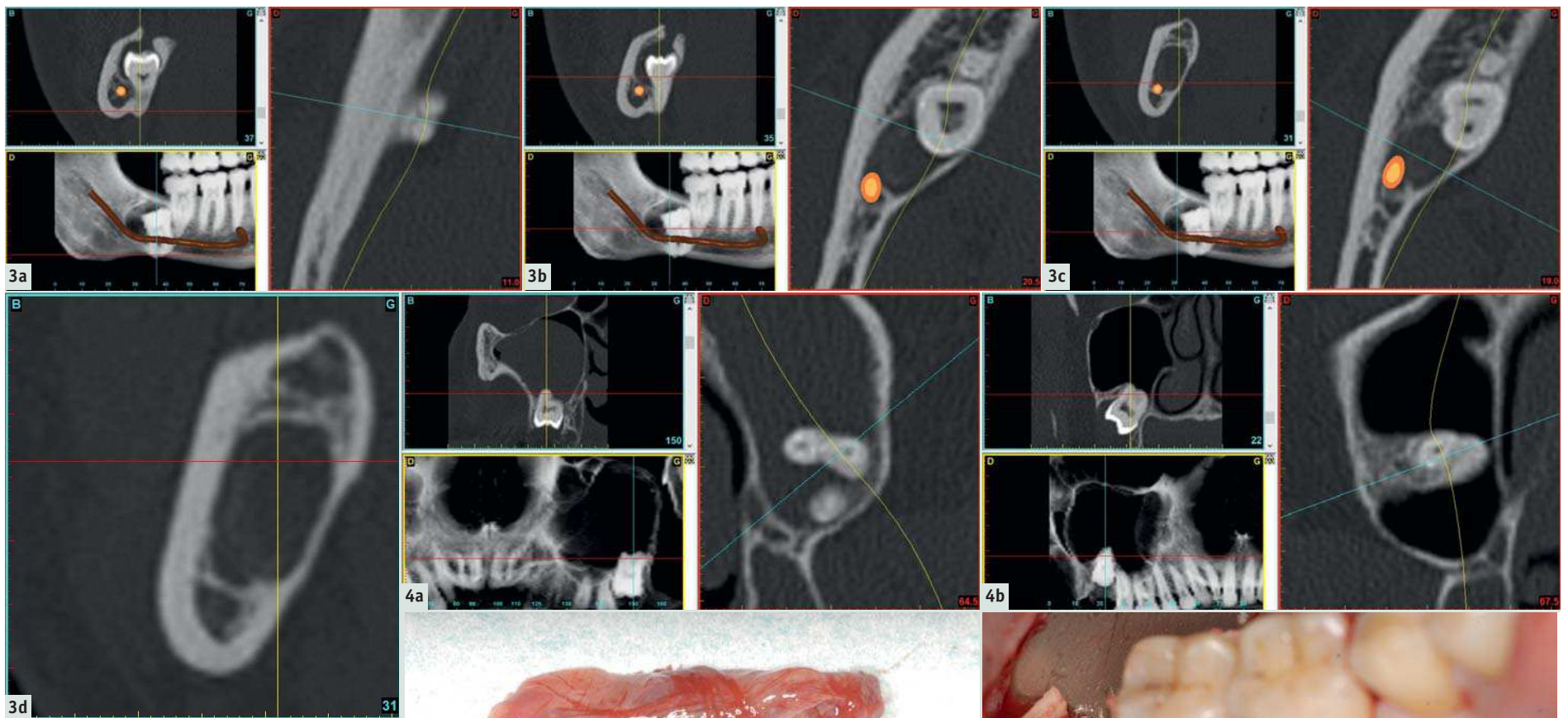
Au maxillaire :

Deux dents de sagesse maxillaires incluses haut-situées, adossées aux jonctions ptérygo-tubérositaires et dont les racines endosinusiennes sont divergentes. 28 présente une très volumineuse lésion intra-sinusienne de densité liquidienne, non visible au panoramique dentaire, obturant la presque totalité de la cavité sinusienne. (Figs. 4a et 4b)

Bien qu'asymptomatique et malgré un risque non négligeable de complications per

Compte tenu des lésions anatomiques mandibulaires observées et en particulier leur bilatéralité, l'information présentée au patient insiste sur le risque accru de fracture mandibulaire per et post-opératoire et de destruction du nerf dentaire par atteinte directe (section, brûlure) ou indirecte (déchirure en cas de fracture). L'information insiste de la même manière sur le risque d'atteinte directe ou indirecte du nerf lingual lui-même particulièrement fragile et situé au voisinage immédiat des racines de 48. En raison du caractère haut-situé de 28 et de la divergence de ses racines, le risque de communication bucco-sinusienne est clairement indiqué.





par deux larges incisions de décharge verticales menées jusqu'au fond du vestibule. L'ostectomie vestibulaire, réalisée à la piézochirurgie, s'étend sur toute la hauteur de 28. La lésion kystique (polype) est énucléée dans sa totalité. (Fig. 5)

Concernant 48

En dépit d'une voie d'abord élargie (en 47, l'incision sulculaire vestibulaire et linguale est prolongée depuis la face distale de la dent jusqu'au bord antérieur de la branche montante), la procédure vise à conserver intacte la table externe et le rebord basilaire de la mandibule. L'avulsion est réalisée par voie linguale. Le décollement sous-périoste soigneux concerne la table linguale en regard de 47 et du triangle rétromolaire. Une lame malléable destinée à protéger le nerf lingual est positionnée progressivement dans l'espace de décollement. La double ostéotomie verticale de la table linguale encadrant 48 incluse est réalisée aux ultrasons sous irrigation abondante au sérum réfrigéré. Une fracture contrôlée du volet osseux lingual réalisé à la rugine d'Obwegeser complète la procédure. 48 est luxée lingualement. (Figs. 6a à 6c)

Outre les recommandations systématiques données au patient, l'information préopératoire et postopératoire insiste particulièrement sur la prévention de la fracture mandibulaire secondaire (alimentation molle durant 45 jours) et sur la prévention de

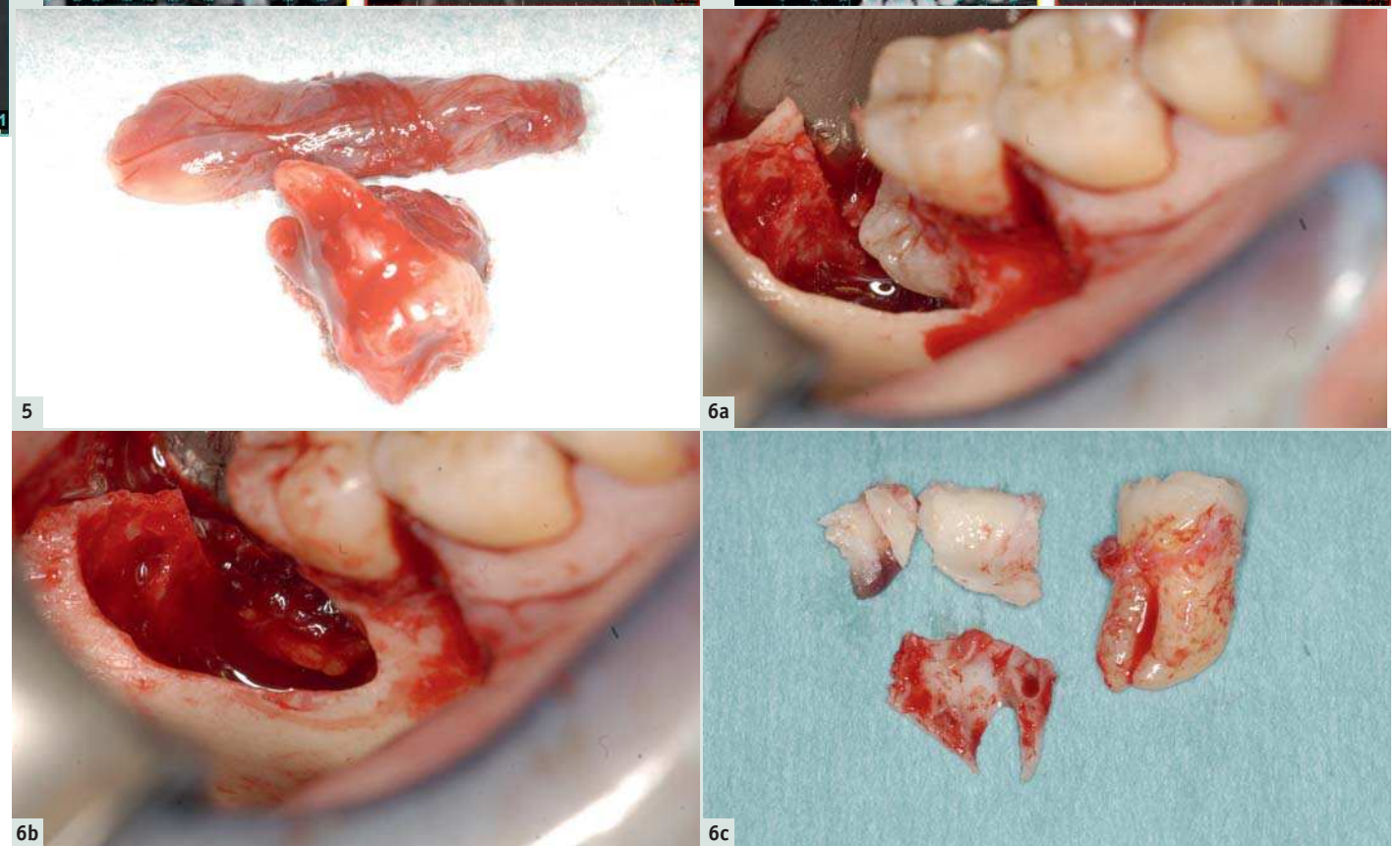


Fig. 5 : 28, kyste péricoronaire et polype endosinusien. | Fig. 6a : Double ostéotomie de la table linguale aux ultrasons. | Fig. 6b : Hernie de la glande submandibulaire dans le site d'extraction. | Fig. 6c : 48, volet lingual alvéolaire et trigone rétromolaire (2 fragments).

la communication bucco-sinusienne (éternuements bouche ouverte et mouchage doux durant 45 jours).

L'analyse histologique des lésions mandibulaires confirme le diagnostic de kystes à revêtement malpighien et écarte tout élément atypique ou suspect de malignité.

Suites opératoires, Suivi à moyen terme

En dehors d'un épisode douloureux aigu survenu au cours de la mastication à la troisième semaine postopératoire du côté droit (sans trouble de l'occlusion ni image radiographique pathologique), aucune complication n'a été constatée en particulier aucune fracture ou symptomatologie nerveuse (nerf dentaire, nerf lingual) en postopératoire immédiat et en postopératoire secondaire (du fait des mécanismes cicatriciels au voisinage des pédicules nerveux).

Le cliché panoramique de contrôle tardif permet de constater une cicatrisation osseuse satisfaisante ; en particulier la disparition des images radioclaives en 38 et 48 et l'absence d'opacité dans la cavité sinusienne gauche témoignant de sa bonne ventilation. (Fig. 7)

Conclusion

En présence de dents de sagesse incluses chez l'adulte, l'importance des anomalies constatées (ectopie, ankylose, lacunes kystiques, proximité nerveuse) impose un de-

voir d'information accrue. Néanmoins, face à des lésions dont le risque de décompensation infectieuse aiguë ne peut être écarté, l'extraction préventive en l'absence de trismus d'origine infectieuse paraît devoir être préconisée. La bilatéralité des lésions impose une procédure en deux temps. Malgré la mise en œuvre d'une séquence et d'une technique chirurgicale adaptée, des complications nerveuses ou fracturaires sont toujours possibles en raison des adhérences, de l'ankylose et des pertes de substance osseuses kystiques préopératoires ou iatrogènes postopératoires.

Bibliographie

P. Kamina Précis d'anatomie clinique. Tome II 2ème édition Maloine 204 302-303

Lien d'intérêt : Aucun

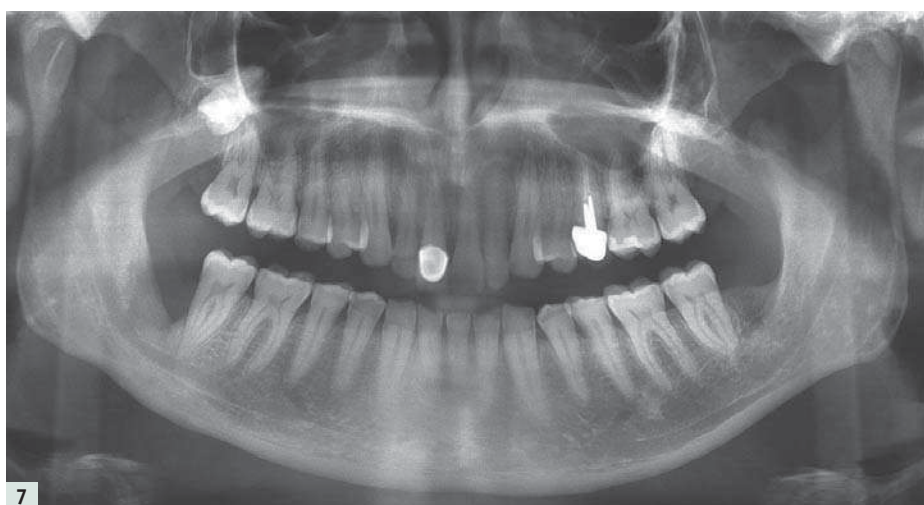


Fig. 7 : Cliché de contrôle (18 mois côté droit) et (24 mois côté gauche).



Dr Benoît PHILIPPE

Chirurgie Maxillo-faciale et Stomatologie,
19 rue de Téhéran, Paris 8ème
www.dr-benoit-philippe.fr
drbp@dr-benoit-philippe.fr