

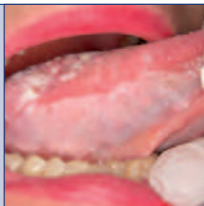# today



### Conférence en direct

Quelle place pour les lasers en omnipratique ? Les Pr J. P. Rocca et C. Fornaini vous délivrent, les aspects pratiques ainsi que les écueils à éviter en toute indépendance d'esprit. Succombez à leurs bonnes ondes !

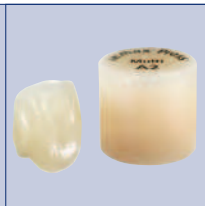»Pages 4 | 5 | 6



### Conférence en direct

Le Dentiste peut sauver une vie par un diagnostic précoce des lésions précancéreuses. Le Pr J.C. Fricain fait le point sur la prise en charge odontologique des patients traités pour un cancer et des connaissances que nous devons tous posséder.

»Pages 10 | 11 | 12



### Conférence en direct

La prothèse Céramo-céramique pressée ou usinée a pris un essor considérable. Le Dr C. Taleb nous guide dans les critères de choix des matériaux en fonction des indications cliniques et les propriétés adhésives des matériaux d'assemblage.

»Pages 13 | 14

## Nul doute que les régatiers de cette 6<sup>e</sup> édition auront une pensée pour Florence Arthaud...

KOMET ► STAND 50  
W&H ► STAND 52



■ Les jeudi 7 et vendredi 8 mai 2015 à Paimpol - Archipel de Bréhat, novices ou initiés, seuls ou en équipage, **Komet** et ses partenaires, dont **W&H**, vous proposent de venir participer à cet événement festif. C'est une régata conviviale pour les dentistes et les professionnels de l'art dentaire ainsi que leurs amis. Cela commence par un petit déjeuner sur la base des Glénans et se termine le vendredi dans l'après-midi par la remise des prix. Chaque équipage,

composé de 5 personnes - dont au moins 3 dentistes - et un chef de bord, consacrera la première journée à la prise en main des bateaux et aux premières manches. La seconde journée sera une journée de régata : les courses et les parcours, sous forme de

parcours côtiers et de manches banane, seront fixés sur place par le comité de course en fonction des conditions (mer, marée, météo). Renseignements et inscription sur : <http://blog.komet.fr/les-voiles-delendo/> ou 01 43 48 53 50. ◀

## L'iPadentisterie

► STAND 34

■ Sous le titre « comment révolutionner votre approche clinique avec l'iPad et ses applications ! », Mario Imburgia nous livre un guide complet et très illustré sur la communication numérique vis-à-vis du patient et de l'équipe dentaire. Édité par **Quintessence International**, qui lui décerne ce mois-ci le titre de « meilleure vente », cet ouvrage le mérite amplement par sa présentation claire et didactique. Une revue des Apps disponibles nous donne une idée des possibles, et à la fin, nous découvrons qu'il est facile de faire signer le consentement éclairé par le patient à l'aide d'un stylet comme lorsque nous accusons réception d'un colis. Ce livre vous propose une nouvelle approche de la conception du sourire en partant du traitement le plus simple à la réhabilitation com-



plète, tout en valorisant et optimisant les performances de toute l'équipe du cabinet grâce à la tablette, n'oubliant pas le matériel photographique indispensable au dossier et à la communication. [www.quintessence-international.fr](http://www.quintessence-international.fr) ◀

## Le Dr DURET à l'honneur aux JDN...

■ Le **Docteur François DURET**, chirurgien-dentiste mondialement connu et reconnu pour ses multiples inventions, et en particulier, premier initiateur et concepteur de la CFAO dentaire, s'est vu décerné cette année, le titre de Chevalier de l'Ordre National de la Légion d'honneur. Une belle distinction, incontestable reconnaissance de l'excellence à travers notre con-



frère que nous remercions d'avoir ouvert la voie des technologies numériques il y a plus de 40 ans. Le Dr François Duret couvrira la CFAO avec des intervenants de grande renommée comme Enrico Steger et présidera à cette occasion la journée du vendredi, organisée par les maîtres prothésistes Fabio Levratto et Robert Manière. ◀ *Le Vendredi 8 mai en Salle Delphes 2*

saniswiss

une désinfection  
H<sub>2</sub>O<sub>2</sub> boostée

écologique, sans COV, dégrade en H<sub>2</sub>O et O<sub>2</sub>, sans alcool, sans quats, sans phénols et sans risques d'allergies

**saniswiss.com**  
saniswiss sa • Switzerland

**IONOSTAR PLUS VOCO****Condensable et fluide ?**

Particulièrement rapide, particulièrement naturel : **IonoStar Plus** de VOCO, le nouveau matériau verre ionomère pour restaurations en capsule, est la solution idéale lorsque les critères essentiels recherchés sont la rapidité et l'esthétique.

Il se distingue sensiblement des autres verres ionomères par pas moins de quatre aspects. Ce produit s'extrait très facilement de sa capsule et apporte une très bonne fluidité, avant de modi-

**► STAND 65**

fier subitement sa viscosité et de rester au moins une minute modelable sans coller. Condensable bien que fluide, IonoStar Plus est le matériau verre ionomère capable d'apporter de cette façon la viscosité idéale quelle que soit la phase d'application. Apporte une fluorescence conforme à la dent naturelle, ne nuisant ainsi aucunement à l'esthétique des restaurations. La forte quantité de fluorure qu'il libère lutte contre l'apparition des récurrences de carie. Disponible dans la nouvelle capsule d'application VOCO. **Vu à l'IDS !**



Un niveau inédit de flexibilité.  
**F360<sup>®</sup> | F6 SkyTaper<sup>®</sup>**

Préparation mécanisée de tous vos canaux avec 1 seul instrument en rotation continue.

Dispositifs médicaux : Classe IIa  
Organisme notifié : TÜV Rheinland (0197)  
12/2014 · 413545V0  
Fabricant : Gebr. Brasseler GmbH & Co KG  
Pour toute information complémentaire  
se référer aux notices d'utilisation.

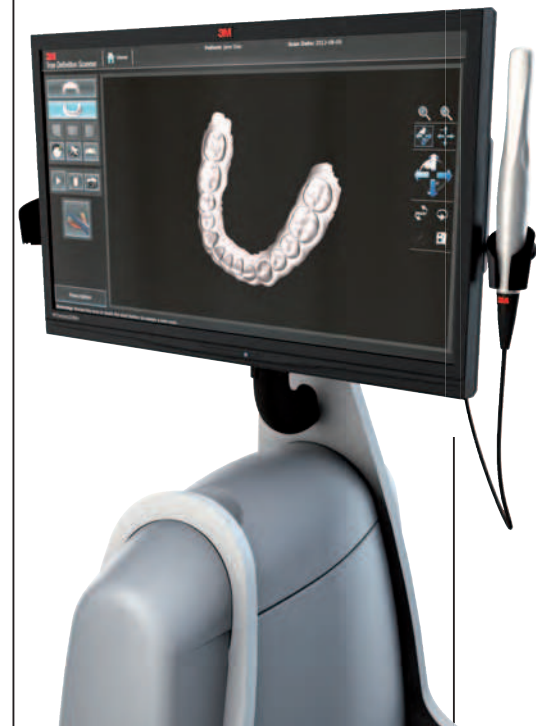

© 12/2014 · 413545V0

www.komet.fr

**3M TRUE DEFINITION  
SCANNER CROWN CERAM****► STAND 32****Une solution numérique ouverte**

Dès 2012, Crown Ceram se lance dans la solution tout numérique via le système 3Shape TRIOS, de la prise d'empreinte optique au cabinet, à la conception et à la réalisation finale du cas clinique. Bêta testeur et co-développeur avec 3Shape pour la réalisation d'inlay-core tout numérique, Crown Ceram devient en 2013, le pre-



mier laboratoire français à être officiellement labellisé TRIOS Ready Lab. Ce label est délivré à l'issue d'un programme précis de validation de compétences spécifiques dans le domaine des technologies du numérique. Aujourd'hui, Crown Ceram étend son expertise au système de prise d'empreinte optique **3M True Definition Scanner**. Système ouvert, les empreintes sont facilement réceptionnées par le laboratoire **Crown Ceram**, en toute sécurité, en format universel STL pour de nombreuses possibilités de traitements. Son design, proche des équipements habituels du cabinet dentaire, facilite une familiarisation rapide de l'enregistrement numérique des empreintes par les praticiens. Le laboratoire est ainsi reconnu Centre certifié 3M.



**TETRIC EVO** IVOCLAR VIVADENT**Nouvel e-book retraçant 10 années de success story Tetric Evo.**

Ivoclar Vivadent publie un e-book décrivant le succès de Tetric EvoCeram, un matériau avec une pérennité éprouvée dans son utilisation clinique quotidienne. Avec l'introduction de matériaux innovants additionnels, la gamme de produits regroupe aujourd'hui une famille complète de composites pour toutes les indications. La gamme **Tetric Evo** offre aux dentistes tout ce dont ils peuvent attendre d'une famille de composites : consistance modelable ou fluide, esthétique natu-

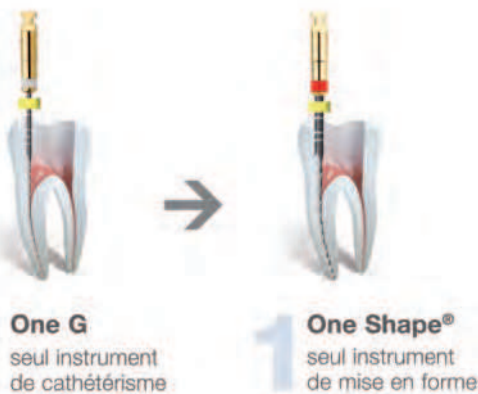


relle, longévité, faible retrait de polymérisation, stabilité de teinte et résistance à l'usure. Depuis son lancement sur le marché il y a 10 ans, le composite universel Tetric EvoCeram et les produits Tetric Evo ont fait leurs preuves dans le temps avec plus de 100 millions d'obturations réalisées dans le monde. Les études scientifiques sur ces composites ainsi que les résultats d'essais cliniques font partie des éléments rassurants les praticiens. Si vous téléchargez l'e-book, un starter kit **Adhese Universal** vous sera offert.

[www.ivoclarvivadent.com/ebook-fr](http://www.ivoclarvivadent.com/ebook-fr)

**ONE G** MICRO-MEGA**Votre gain de temps en rotation continue !**

Les limes mécanisées de cathétérisme sont particulièrement utiles dans les cas de canaux difficiles d'accès en permettant de réaliser le cathétérisme plus rapidement qu'avec des limes manuelles en acier, de façon plus sûre en limitant les risques d'erreurs endodontiques (butée, fausse route, déviation de la trajectoire canalaire initiale) et de façon plus efficace et elles facilitent le travail des instruments de mise en forme



canalaire. **MICRO-MEGA** présente One G, une seule lime NiTi de cathétérisme rotatif, stérile et à usage unique qui apporte simplicité et efficacité. 1 seul instrument à usage unique en rotation continue pour le cathétérisme - gain

de temps sur l'ensemble du traitement - instrument rassurant, résistant à la fracture et au dévissage grâce à sa section et son pas innovants. **One G** est idéal en combinaison avec One Shape. **Vu à l'IDS!**

Profitez des offres actuelles!\*

La Star de VOCO

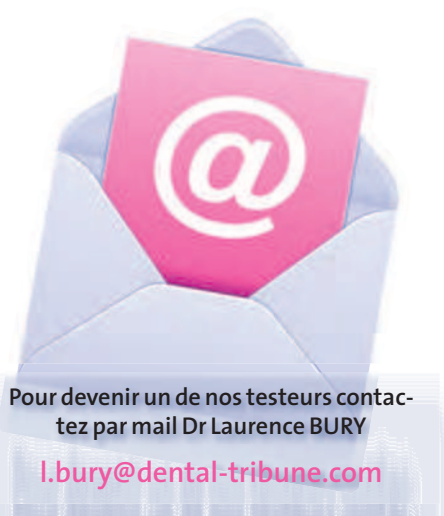**MATERIAU VERRE IONOMERE POUR OBTURATIONS SANS COMPROMIS****IonoStar® Molar**

- Consistance modifiable selon temps de mélange
- Adaptation parfaite au joint marginal et application facile
- Peut être modelé immédiatement après l'application et ne colle pas à l'instrument
- Résistance élevée à la compression et à l'abrasion
- Le nouveau design de la capsule permet un accès plus facile aux petites cavités et aux endroits d'accès difficile en bouche



\*Vous trouverez toutes les propositions actuelles sur notre site [www.voco.fr](http://www.voco.fr)

Dispositif Médical pour soins dentaires réservé aux professionnels de santé, non remboursé par les organismes d'assurance maladie. Lisez attentivement les instructions figurant dans la notice ou sur l'étiquetage avant toute utilisation. Classe/Organisme certificateur : IIa/CE 0482. Fabricant : VOCO GmbH



Pour devenir un de nos testeurs contactez par mail Dr Laurence BURY

[l.bury@dental-tribune.com](mailto:l.bury@dental-tribune.com)



# Le laser en dentisterie : passé, présent et futur

Pr Dr Carlo Fornaini & Pr Dr Jean-Paul Rocca, Italie et France

## ■ Introduction

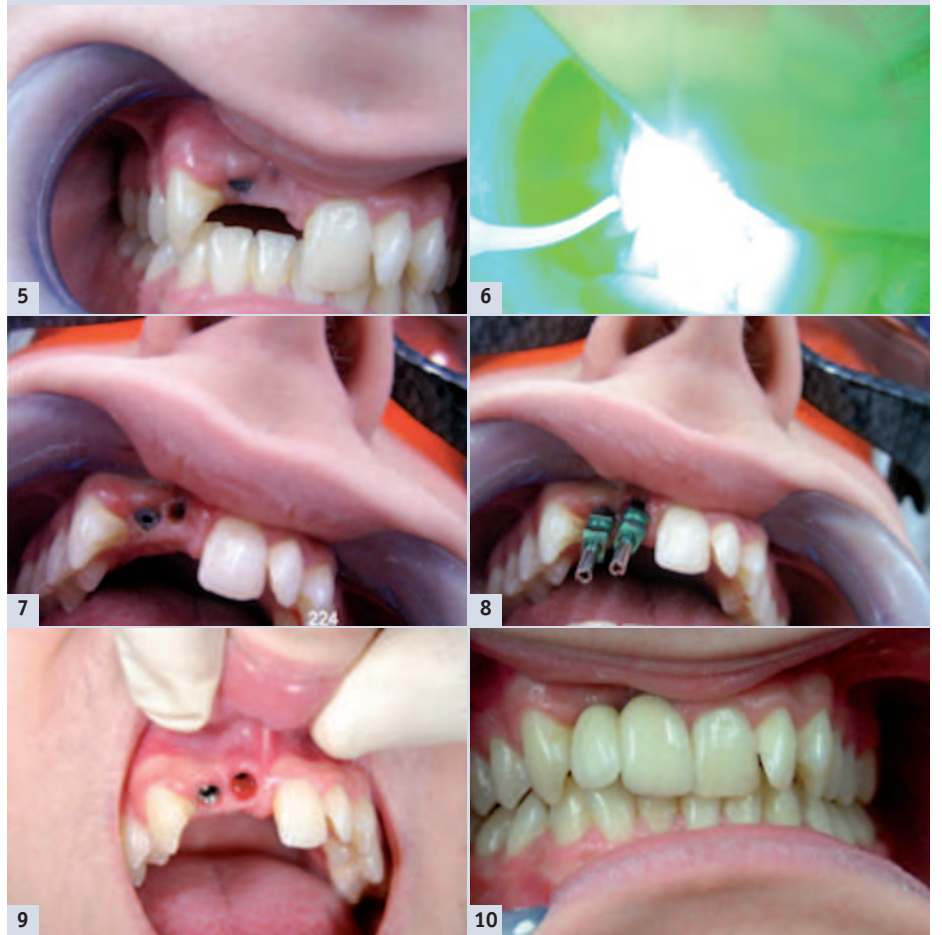La première application de la technologie laser en dentisterie a été décrite par Goldman en 1964, quatre années après que Maiman eut réalisé le premier dispositif laser, le « laser à rubis » en 1960.<sup>1</sup>

Les causes principales de ce délai étaient d'une part, la difficulté à diriger le

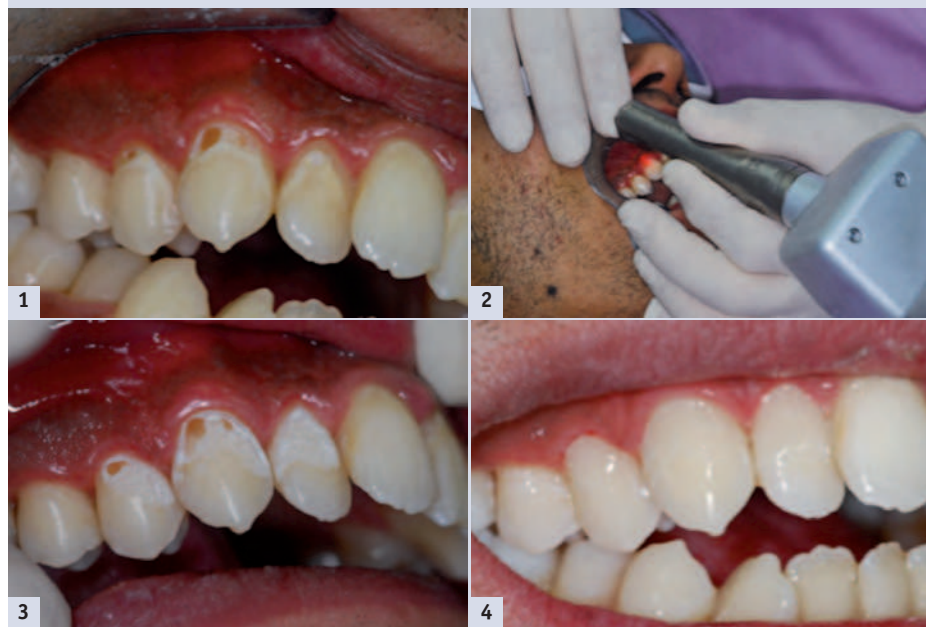d'un laser au CO<sub>2</sub>, sans dommages biologiques collatéraux.<sup>6</sup>

Les avantages de la chirurgie laser des tissus mous sont nombreux : réduction de la durée d'intervention, possibilité de combiner l'incision avec la coagulation du tissu cible et par conséquent, de travailler avec un champ opératoire plus net et d'éviter les sutures, diminution de la douleur,

## CAS 2



## CAS 1



faisceau dans une petite cavité telle que la bouche, qui n'a été résolue qu'après l'obtention de systèmes de distribution efficaces, et d'autre part, la nécessité d'utiliser différentes longueurs d'onde, en raison des divers tissus cibles présents dans la cavité orale. Un autre problème auquel se sont heurtés les pionniers de la technologie laser dans les applications orales, provenait du besoin de limiter l'élévation thermique, à des niveaux compatibles avec l'intégrité biologique des tissus.

Cette dernière raison pourrait donc inciter à ne retenir les premières études, notamment celles de Goldman, Kinersly, Morrart, Stern et Taylor, que pour leur intérêt historique,<sup>2-5</sup> par rapport à l'article de Frame qui fut le premier à décrire en 1987, une chirurgie orale in vivo au moyen

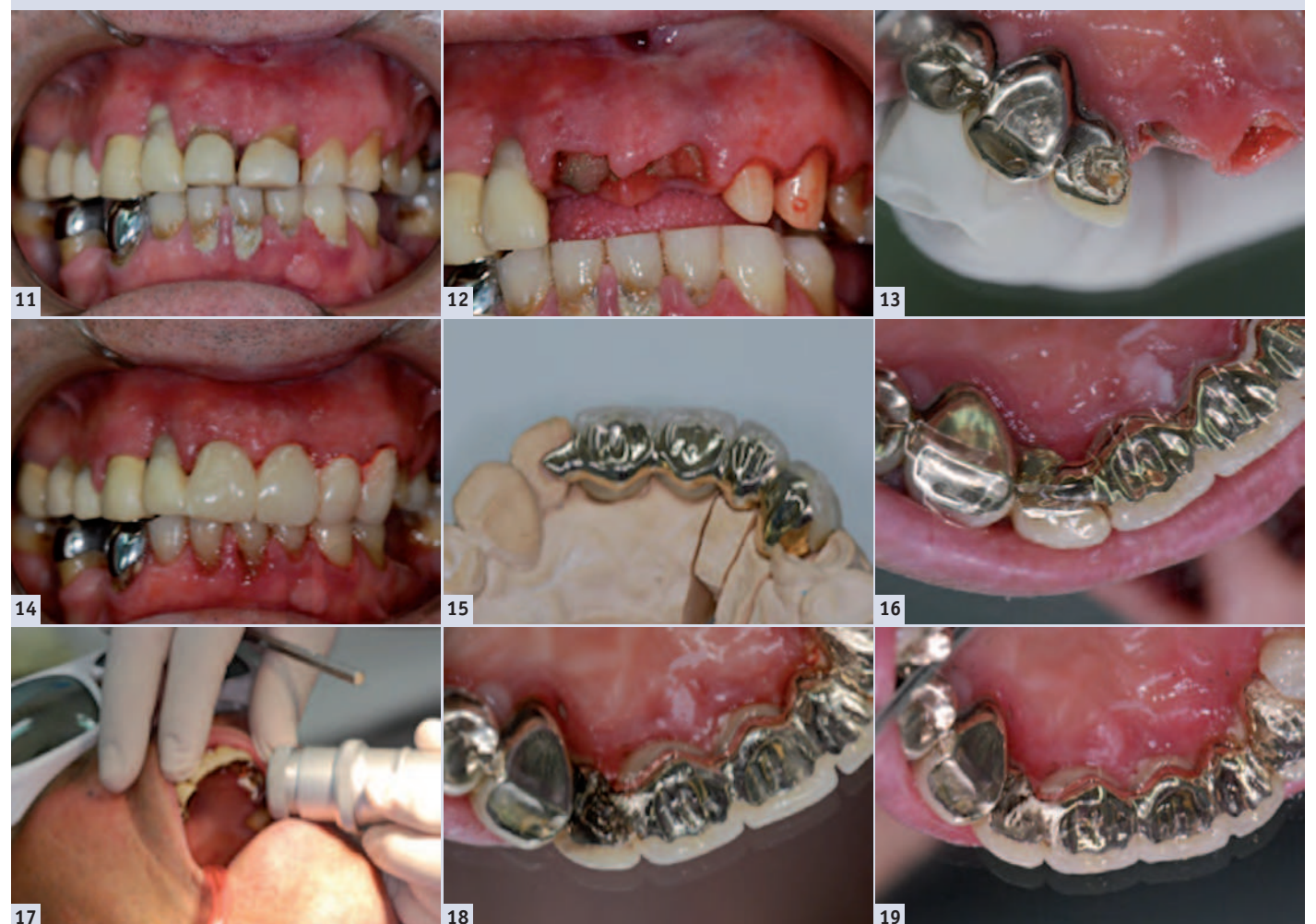inutilité dans certains cas d'une injection anesthésiante, désinfection du champ, et processus de cicatrisation meilleur et plus rapide sous les effets biostimulants, sans besoin de médicaments et avec un confort satisfaisant en période postopératoire.<sup>7-10</sup> Outre le laser au CO<sub>2</sub>, d'autres dispositifs

ont également été utilisés, tels le Nd:YAG, le premier laser pulsé à fibre optique, la diode, associée à une forte réduction de la taille et du coût et enfin, le laser à cristal de phosphate de potassium et de titanyle (laser KTP) qui, comme le décrit Fornaini et Rocca, permet de réduire

l'énergie produite, tout en garantissant une qualité d'incision très efficace.<sup>11</sup>

En 1990, Hibst et Keller ont déclenché une véritable révolution sur la planète dentaire, en évoquant la possibilité d'utiliser le laser Er:YAG pour la préparation de cavités en dentisterie conservatrice.<sup>12</sup>

## CAS 3



## Conférence- DELPHES 1- Quelle place pour les lasers en Omnipratique ?

### - Date, heure

Jeudi 7 mai | 15h30-17h30

### - Président de séance

Dr Guy Laurent

### - Responsable scientifique

Pr Jean-Paul Rocca

### - Objectifs

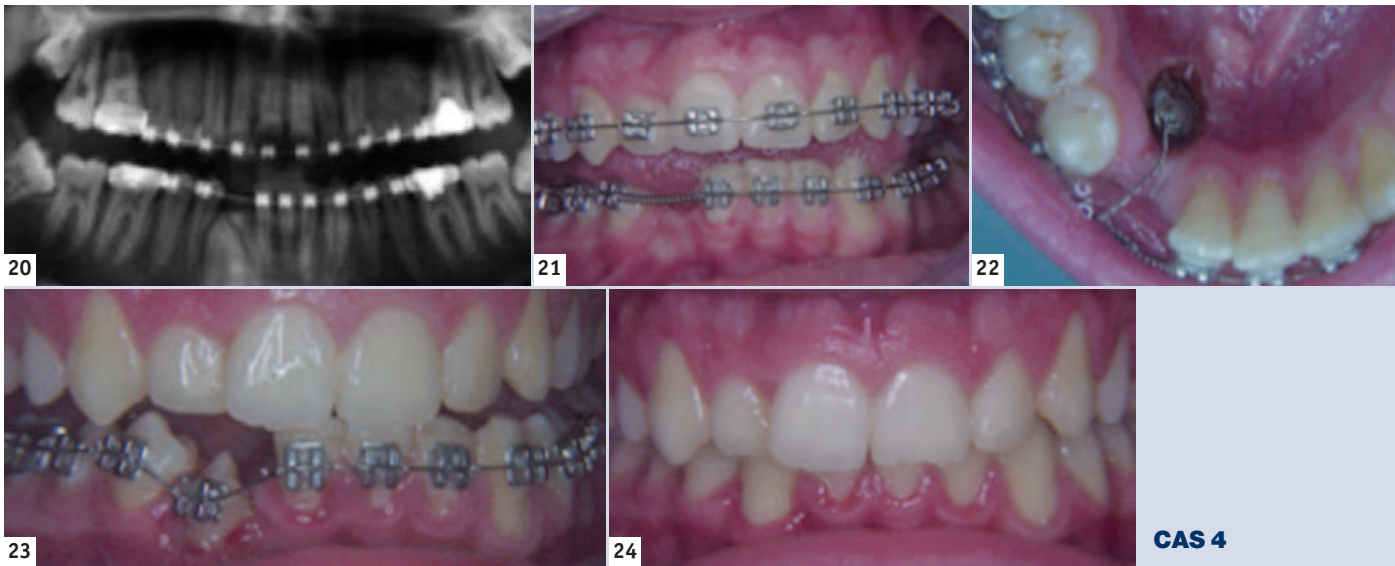
- Applications du laser en dentisterie
- Techniques de peeling à visée cosmétique
- Soudage en bouche
- Aspects pratiques et écueils à éviter

### - Intervenants

Pr Jean-Paul Rocca

Pr Carlo Fornaini





Cette longueur d'onde (2 940 nm) étant très proche des pics d'absorption de l'eau (3 000 nm) et de l'hydroxyapatite (HA) (2 800 nm), elle pénètre largement l'émail et la dentine, provoque l'explosion de l'eau intracellulaire et en conséquence la destruction des tissus dentaires.<sup>13</sup>

Ces dernières années, des tests in vitro, ex vivo et in vivo ont permis de décrire et de prouver les nombreux avantages qu'offre l'utilisation de la technologie laser, par comparaison avec les instruments rotatifs traditionnels: absence de microfractures et de macrofractures, souvent observées lors de l'utilisation d'instruments rotatifs, absence de boue dentinaire associée à des canalicules dentinaires ouverts et parfaitement nettoyés, désinfection et décontamination des surfaces traitées, et amélioration de l'adhérence des résines composites.<sup>14-17</sup>

Grâce à la possibilité de traiter des zones de dimensions très réduites, la pratique d'une vraie «dentisterie minimalement invasive» devient une réalité, concrétisée par la création de petites cavités et par conséquent de restaurations minimes.<sup>18</sup> L'affinité de cette longueur d'onde pour le polyméthacrylate de méthyle

(PMMA) et le dioxyde de silicium, contenus dans la résine composite, et sa synergie avec l'acide orthophosphorique menant à une adhérence plus forte, garantit également l'efficacité en orthodontie et dans le domaine des prothèses fixées non métalliques.<sup>19</sup>

Certains progrès techniques, tels que la technologie «VSP» (Variable Square Pulse), brevetée par Fotona, offrant la possibilité de moduler l'impulsion et les intervalles de pause même jusqu'à 50 µs, permettent maintenant de pratiquer ce que l'on appelle «l'ablation froide». Dans cette procédure, la vitesse d'ablation est supérieure à la vitesse à laquelle la chaleur diffuse dans le tissu.<sup>20-21</sup> La création de la pièce à main équipée de la technologie scanner (X-Runner, Fotona, Slovénie) a permis d'accélérer la procédure d'ablation, d'en augmenter la précision et de pouvoir déterminer à l'avance, la forme et la dimension de la surface à exciser.<sup>22</sup>

En 2009, Fornaini a décrit l'utilisation d'un dispositif Nd:YAG à fibre optique (Fidelis Plus III, Fotona, Slovénie) destiné à l'usage dentaire, notamment le soudage de métaux dans la cavité orale, sans effets secondaires et avec une élévation ther-

mique biologiquement compatible.<sup>23</sup> Le soudage au laser offre de très nombreux avantages par rapport aux techniques classiques, tels que l'efficacité sur tout type de métal et d'alliage, et la possibilité de réaliser une soudure à une distance très proche de matériaux en résine, acrylique et céramique, sans les endommager. Le soudage laser intra-oral ouvre une nouvelle voie en dentisterie prothétique, implantaire et orthodontique, ces disciplines disposant déjà de descriptions de nombreux cas cliniques.<sup>24-27</sup>

L'avenir de la dentisterie assistée par laser est lié à la possibilité de réduire davantage la durée des impulsions. Actuellement, il est possible de travailler avec des dispositifs expérimentaux qui émettent en ns (nanosecondes = 10-9 s), en ps (picosecondes = 10-12 s) et même en fs (femtosecondes = 10-15 s) que l'on appelle des impulsions ultracourtes. L'ablation au moyen de ces dispositifs n'est pas due à des effets thermiques, mais repose sur la dissociation de la matière, sans production de chaleur.<sup>28</sup> Parmi les avantages de leur utilisation in vivo, on peut citer la suppression de la douleur (les récepteurs nerveux ne sont pas sensibles à des impulsions si

courtes), un processus de cicatrisation meilleur et plus rapide (aucune carbonisation), et l'efficacité de chaque longueur d'onde sur tout type de tissu (dur ou mou). Plusieurs tests ex vivo sur des dents extraites au laser Nd:YAG, pompé par diode (1 064 nm) et émettant en ps, semblent très encourageants.<sup>29</sup>

## Études de cas

### Cas 1 : préparation d'une cavité au laser Er:YAG et scanner à main

Un patient âgé de 14 ans, s'est présenté à notre centre dentaire pour le traitement de plusieurs lésions amélaire cervicales, touchant la canine et la prémolaire supérieures droites (Fig. 1). Nous avons décidé de les traiter au moyen de la pièce à main X-Runner, équipée d'un laser Er:YAG (LightWalker, Fotona, Slovénie). La préparation de l'émail a été entièrement réalisée à l'aide de ce dispositif, sans anesthésie, et dans un intervalle de temps de 270 sec. Les réglages utilisés étaient les suivants: 200 mJ, 15 Hz, mode VSP (durée d'impulsion 50 µsec), pulvérisation air/eau. Après la préparation de l'émail par Er:YAG (Figs. 2 et 3), la restauration a été réalisée selon les protocoles courants de la dentisterie adhésive. (Fig. 4). Durant toute l'intervention, le patient n'a ressenti aucune douleur ou gêne.

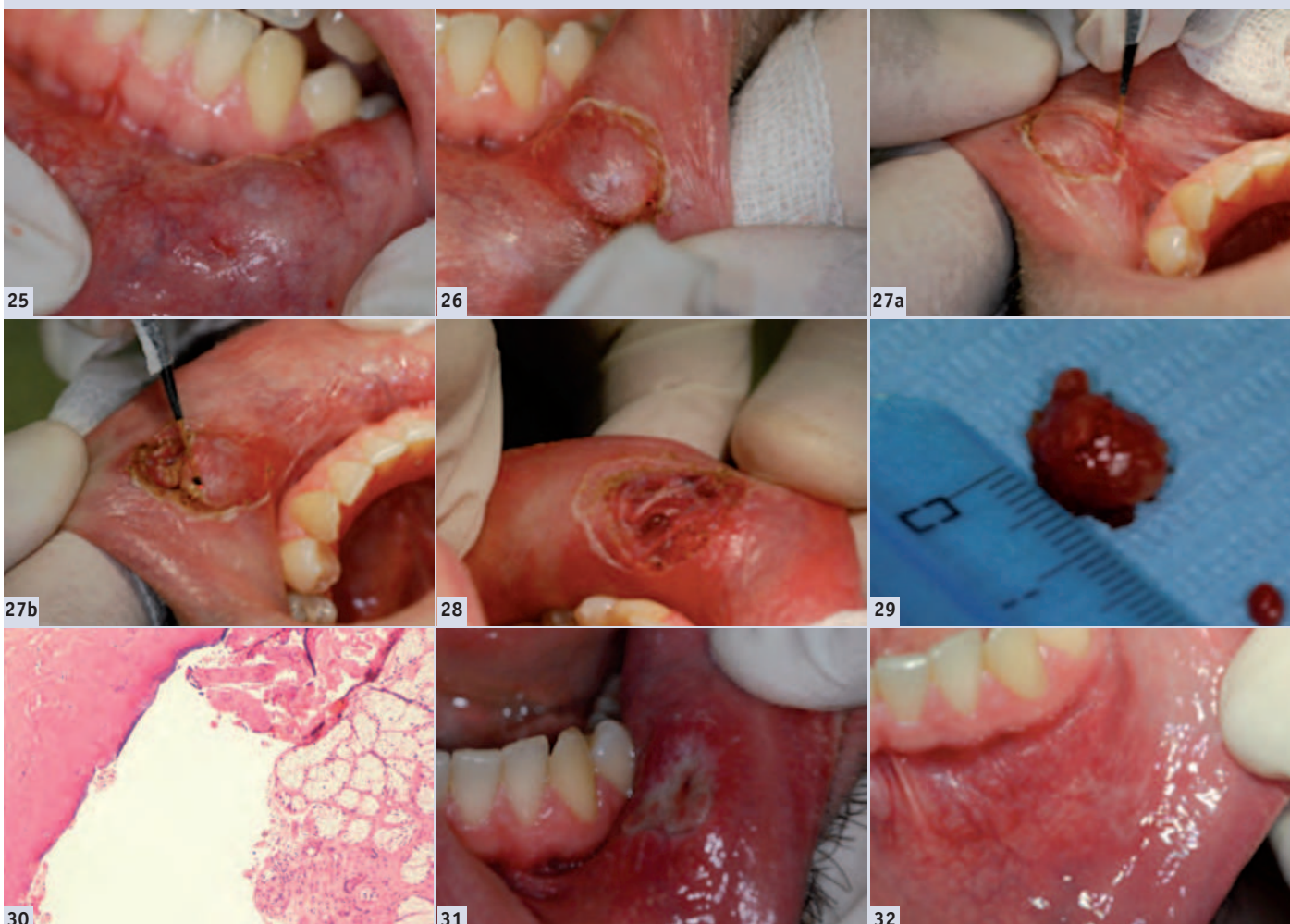### Cas 2 : désenfouissement d'implants au laser à KTP

Un patient âgé de 22 ans, traité pour la perte des incisives centrale et latérale supérieures droites, nécessitait l'exposition des deux implants posés six mois auparavant (Fig. 5). Nous avons décidé d'utiliser un laser KTP en raison de son mode d'action minimalement invasif, et de sa sécurité vis-à-vis des structures osseuses, lorsqu'il fonctionne à très faible énergie. Le dispositif utilisé était le LASEmaR 500 (Eufoton, Trieste, Italie) équipé d'une fibre optique 320, mode contact et puissance de 1 W en mode continu. L'intervention a duré 210 secondes sans aucune anesthésie. Le patient n'a signalé aucune douleur et/ou gêne pendant la procédure de désenfouissement (Fig. 6). L'intervention a été suivie par une prise d'empreinte immédiate, afin de fabriquer la prothèse (Figs. 7 et 8). Deux mois après, les couronnes pouvaient être posées (Figs. 9 et 10).

### Cas 3 : technique de soudage intra-oral au laser Nd:YAG

Un patient âgé de 77 ans, s'est présenté à notre centre dentaire en raison d'une infection touchant les deux incisives centrales supérieures (Fig. 11). Après une antibiothérapie et une radiographie, il a été décidé de procéder à l'avulsion des dents. Le patient portait un bridge en résine aurifiée, à travée de grande portée et extension mésiale (incisive latérale), dans le secteur droit du maxillaire. La canine et l'incisive latérale gauches ont donc été préparées pour recevoir une couronne, et une petite cavité a été réalisée sur la face palatine de l'extension du bridge (Figs. 12 et 13). La préparation a été suivie par la pose d'un bridge provisoire (Fig. 14). Un prothésiste dentaire a fabriqué un bridge en résine aurifiée, pourvu d'une extension de même dimension que la cavité pratiquée préalablement dans l'incisive latérale gauche (Fig. 15). Ensuite, après scellement du bridge (Fig. 16), les deux parties ont été soudées dans la cavité orale, au moyen d'un laser Nd:YAG à fibre optique (LightWalker, Fotona, Slovénie) réglé comme suit: puissance: 9,85 W; fré-

## CAS 5





quence 1 Hz; durée d'impulsion 15 ms; diamètre du faisceau 0,6 mm. Un métal d'apport a été utilisé pour le procédé de soudage qui a duré 320 secondes (Figs. 17 et 18). Par la suite, la zone soudée a été polie (Fig. 19). Le patient n'a ressenti aucune douleur ou gêne durant l'intervention et la visite de suivi à six mois n'a révélé aucun problème.

#### Cas 4 : dégagement d'une canine mandibulaire par diode laser 808 nm

Un patient âgé de 23 ans, s'est présenté à notre centre dentaire en raison d'une canine mandibulaire retenue (Fig. 20). Après la pose d'un appareil fixe sur l'ar-

cade mandibulaire, la phase d'alignement et l'obtention d'un espace suffisant sur l'arcade pour la mise en place de la dent (Fig. 21), il a été décidé d'exposer la couronne par chirurgie laser, d'y coller un bracket et de commencer la traction (Fig. 22). Nous avons utilisé une diode laser 808 nm (Eufoton, Italie) équipée d'une fibre optique de 320 µm, 3 W en mode continu. L'intervention a été réalisée en 75 secondes et seul un anesthésique topique (EMLA) a été utilisé. Trois mois plus tard, la canine était partiellement en place dans l'arcade (Fig. 23), et six mois après les brackets du patient ont été décollés et déposés (Fig. 24). La dent était parfaitement alignée et l'état des tissus mous était très satisfaisant.

#### Cas 5 : excision d'une mucocèle au laser Nd:YAG

Une patiente âgée de 18 ans, s'est présentée à notre centre dentaire en raison d'une lésion volumineuse, qu'elle remarquait depuis quelques semaines dans la muqueuse labiale inférieure (Fig. 25). Une mucocèle a été diagnostiquée et il a été décidé de l'exciser par chirurgie laser, à une longueur d'onde de 1 064 nm, vu la vascularisation de la zone touchée. Nous avons donc utilisé un laser Nd:YAG (Fotona, Slovaquie) réglé comme suit : fibre optique de 320 µm, 3 W, 30 Hz. Une demi fiole de xylocaïne a été injectée avant de commencer l'intervention, dont la première étape a été de délimiter la lésion (Fig. 26). Ensuite, la lésion a été excisée sans rupture

de la capsule (Fig. 27a et b). L'absence totale de saignement a permis de distinguer les structures anatomiques (c.-à-d. les nerfs) et d'éviter leur destruction (Fig. 28). Le spécimen a été envoyé à un pathologiste aux fins d'un examen histologique (Figs. 29 et 30), qui a confirmé le diagnostic. L'examen réalisé deux semaines après, a indiqué une cicatrisation satisfaisante (Fig. 31), qui était complètement terminée au bout d'un mois (Fig. 32). ◀

Note de la rédaction : une liste complète des références est disponible auprès de l'éditeur.

Les lasers sont utilisés en dentisterie depuis de nombreuses années et le matériel a évolué pour répondre aux exigences cliniques. Actuellement, les lasers dentaires appartiennent au plateau technique quotidien mis à la disposition du praticien. Ces outils performants permettent une odontologie moins invasive et plus conservatrice.

Le laser MORITA Er:YAG est la nouveauté laser présentée à l'IDS.

MORITA en collaboration avec VETZEISS vous propose une journée de formation au laser Er:YAG sous microscope opératoire.



Ce cours destiné à un groupe restreint de participants, se fait sous forme de travaux pratiques personnalisés avec une approche de cours particuliers.

Vous apprécierez les différentes applications de ces lasers en omnipratique, prothèse, chirurgie buccale, parodontie et implantologie et surtout dans des indications aux résultats reproductibles.

En une journée, l'essentiel des connaissances de Laserthérapie vous seront enseignées !

#### Renseignements :

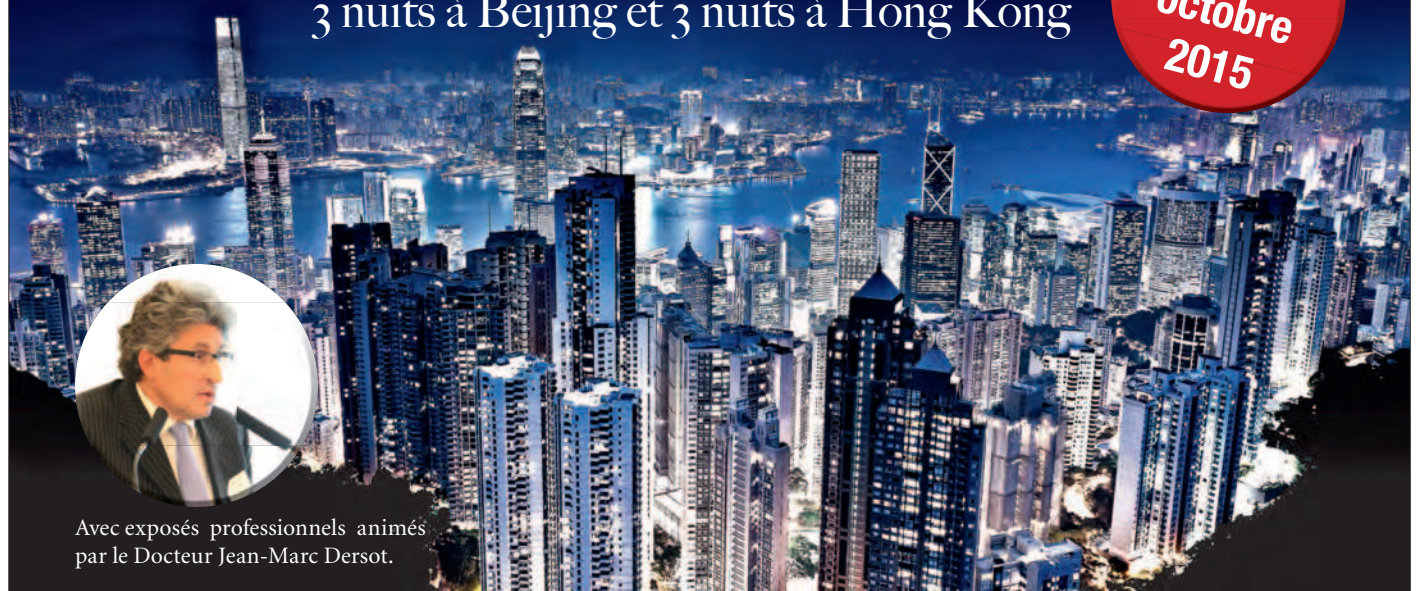- LUNEA Groupe  
Château de Larringes  
Tél : 04 50 73 50 13  
www.luneagroupe.fr

Ou  
- DIMTEC MORITA

Tél : 04 74 84 41 41  
www.dimtecmorita.com

## Voyage au pays des contrastes: 3 nuits à Beijing et 3 nuits à Hong Kong

Du  
15 au 23  
octobre  
2015



Avec exposés professionnels animés par le Docteur Jean-Marc Dersot.

### Depuis toujours l'Empire du Milieu fascine ...

Vieux de plus de 3.000 ans, porteur d'une culture à la richesse incommensurable, il est aujourd'hui en rapide croissance. C'est ces diverses facettes que vous découvrirez: architecturale, littéraire et pittoresque à Beijing et architecturale, moderne et dynamique à Hong Kong.

Beijing, capitale aux deux visages, entre Chine impériale et créative contemporaine : larges avenues, jardins et lacs bordés de saules pleureurs, temples et palais rouges et dorés, spectaculaires réalisations architecturales, ruelles piétonnes pleines de vie où flotte encore l'âme du Pékin d'antan, époustouflante Grande Muraille...

La capitale de la Chine regorge aussi de boutiques de, galeries d'art contemporain et de belles tables, à goûter sans modération !

Hong Kong, une métropole multi-facettes : visage de la ville du XXIème siècle, dont les innombrables tours, par manque d'espace, préfigurent peut-être nos villes futures,

gastronomie, histoire, galerie d'art, boutiques remarquables.

A pied, en bateau, à vélo, en voiture, en tramway, en téléphérique... vous trouverez toujours de quoi faire à Hong Kong !

### Votre séjour à la carte, pour un maximum de liberté

En tant que dentiste, vous êtes attaché à votre liberté.

Nous vous proposons ainsi de choisir de voir ce qu'il vous plaît, sans devoir obligatoirement suivre un programme de visite qui, peut-être, ne rencontre pas votre totale adhésion. De même, les repas sont laissés à votre libre choix (sauf quand les impératifs de visite ne le permettent pas), tant il est vrai que les attentes culinaires ou les appétits des uns ne sont pas nécessairement les mêmes que ceux des autres.

Bien entendu, lors des excursions, votre accompagnateur sera là pour vous conseiller, si vous le souhaitez.

Une initiative peu courante qui, nous l'espérons, vous séduira.


### Joindre l'utile à l'agréable Des exposés professionnels de haut niveau

Ce qui est sérieux n'est pas forcément ennuyeux !

Animés par le Dr Jean-Marc Dersot, des exposés agrémenteront au moment approprié votre voyage, afin que vous puissiez profiter pleinement de la partie touristique de votre déplacement :

- Récession gingivale - Réussir le recouvrement radiculaire.
- Agénésie de l'incisive latérale et implant. Est-ce la meilleure solution ?
- L'halitose d'origine buccale. Sa prise en charge au cabinet dentaire.
- Paro-Ortho: un couple indissociable.

Ils se tiendront dans votre hôtel donc sans perte de temps en déplacement. Chaque exposé, d'une durée de 40 minutes, fait la part belle à l'interactivité, grâce au nombre limité de participants. Une occasion unique de dialogue avec une personnalité reconnue de la parodontie.

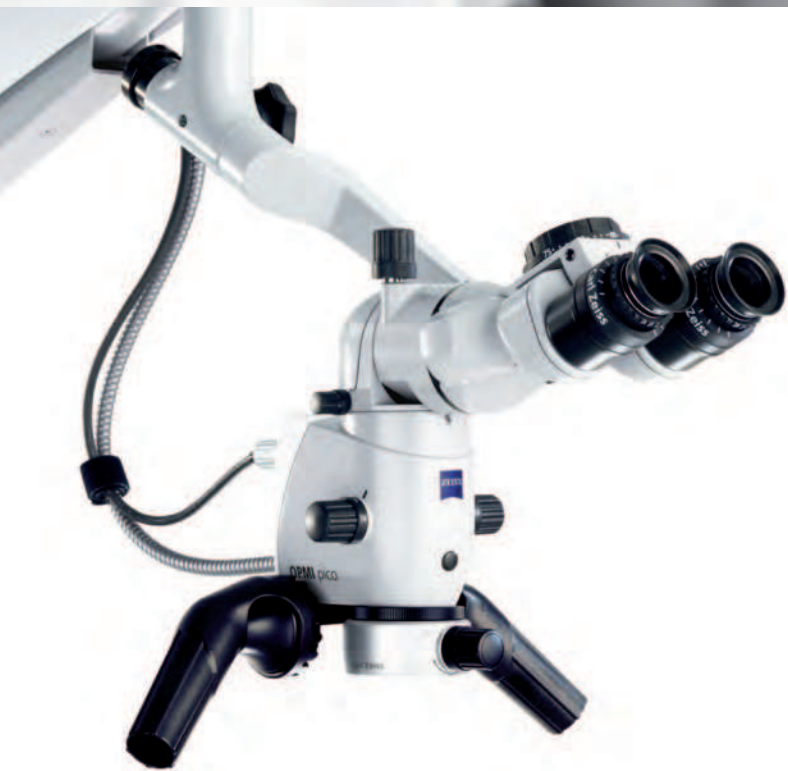

Brochure et formulaire d'inscription disponible sur : [http://dental-tribune.com/uploads/DT%20France/DTF\\_orderform\\_BJG\\_HKG.pdf](http://dental-tribune.com/uploads/DT%20France/DTF_orderform_BJG_HKG.pdf)





// **CONFIANCE**  
MADE BY ZEISS



## Bienvenue dans le monde de l'infiniment petit.

La visibilité est la clé de l'amélioration de la qualité de traitement. ZEISS offre deux solutions innovantes pour entrer dans le monde de l'infiniment petit. OPMI® PROergo vise cet objectif grâce à son fonctionnement électronique et sa maniabilité.

OPMI® pico est adapté pour tous les traitements dentaires et peut être connecté à votre réseau Ethernet pour sauvegarder photos et vidéos. Ces deux microscopes sont équipés des optiques ZEISS. Grâce à nos microscopes "Made in Germany"\*, découvrez le monde de l'infiniment petit.

### Vision Equipment Technology

Château de Larringes  
74500 LARRINGES  
Tél : 04 50 73 50 13  
Fax : 04 50 73 50 31  
Mail : [infos@v-e-t.fr](mailto:infos@v-e-t.fr)



We make it visible.

\* Fabriqué en Allemagne

Ce document présente le microscope chirurgical OPMI pico (Classe I), destiné à améliorer la visualisation per-opératoire lors d'une chirurgie ou lors d'une consultation. Fabriqué par : Carl Zeiss Meditec AG – Distribué par : Vision Equipment Technology. Nous vous invitons avant toute utilisation à lire attentivement et dans leur totalité les instructions figurant dans le guide utilisateur remis au professionnel de santé. Ce document présente le OPMI PROergo (Classe I) microscope destiné à améliorer la visualisation per-opératoire lors d'une chirurgie. Fabriqué par Carl Zeiss Meditec AG- Distribué par : Vision Equipment Technology. Nous vous invitons avant toute utilisation à lire attentivement et dans leur totalité les instructions figurant dans le guide utilisateur remis au professionnel de santé. Réf : CZMF\_Com 07 14\_009



# La photographie en dentisterie: Pourquoi, quand, comment ?

Dr Grégory Camaleonte

## Conférence – DELPHES 2 – La Photographie en dentisterie: Pourquoi, quand, comment ?

### – Date, heure

Mercredi 6 mai | 14h30–17h30

### – Président de séance

Dr Marc Bolla

### – Responsable scientifique

Dr Maxime Hollender

### – Objectifs

- Les prises de vue extra et endo-buccales dans l'approche diagnostique
- Outil de communication indispensable
- sublimer l'art dentaire à travers la vision de photographe
- Démystifier la photo

### – Intervenants

Dr Grégory Camaleonte

Mr Dino Li, prothésiste dentaire

## ■ Introduction

La réussite d'un traitement odontologique ne peut s'envisager qu'à travers l'étude préalable et rigoureuse de la composition dentaire et gingivale.

Parmi tous les moyens diagnostics à notre disposition (examen cliniques, radios, moulages), « le tout numérique » prend une place de plus en plus importante dans l'évaluation du cas. L'appareil photo utilisé dans le cadre de protocoles normalisés, l'ordinateur, les tablettes, les Smartphones jouent désormais un rôle prépondérant dans la pratique dentaire.

Au delà du diagnostic, il s'agit d'outils de communication puissants que ce soit avec les patients, le laboratoire ou les correspondants.

## Pourquoi la photo ?

La technologie numérique et son évolution incessante prend une place prenante dans la vie courante comme dans le monde professionnel. La société actuelle est une société d'images dans laquelle les images remplacent les mots. Elles sont une preuve d'authenticité.<sup>[2]</sup>

Une image peut informer mais aussi créer de l'émotion.<sup>[2]</sup>

Les appareils permettant aujourd'hui de capturer une image (appareil photo, Smartphone, tablette) ont atteint un tel degré de sophistication mais aussi de simplicité que nous pouvons en trouver une application étendue.

En pratique dentaire, les conséquences de cette (r)évolution ont été importantes et l'appareil photo numérique est devenu un outil indispensable.

« La photographie permet de dilater et de rendre le temps et l'espace relatif »<sup>[3]</sup> en gardant en mémoire ce que nous voyons chez nos patients et en nous permettant de mettre en évidence certains détails qui auraient pu nous échapper (zoom).

Les prises de vue extra et endo-buccales, associées à l'étude clinique, radiologique et des modèles participent à l'approche diagnostique. Elles permettent d'étudier l'expression, apportent un témoignage irréfutable de la réalité de la région orale et mettent en évidence le fait que chaque sourire

est unique : par conséquent chaque patient doit être traité comme un cas particulier (Fig. 1).

La photographie est aussi devenue un puissant moyen de communication que ce soit avec :

- les patients pour les informer sur leur état bucco-dentaire mais aussi les motiver et les impliquer. (Fig. 2)
- les correspondants pour leur demander un avis ou leur transmettre des informations nécessaires à la préparation de la consultation d'un patient adressé. (Fig. 3)
- le laboratoire pour transmettre la couleur ou tout autre élément nécessaire à la conception prothétique. (Fig. 4)
- la communauté scientifique dans le cadre de la rédaction d'articles. (Fig. 6)
- soi-même, en effet il s'agira ici d'utiliser la photographie comme outil d'autoévaluation. (Fig. 7)
- valeur médico-légale : la photo va permettre une argumentation en cas de contestation.

## Quand la photo ?

La photographie numérique doit être utilisée à chaque étape importante (séquence préopératoire, essai d'un projet esthétique, modification d'une couleur de dent, cicatrization parodontale...) de la relation praticien - patient en s'appuyant sur des protocoles normalisés, simples et reproductibles.

Avant le traitement, lors de l'établissement d'un diagnostic et d'une proposition thérapeutique, elle va permettre de faire comprendre et d'accepter les plans de traite-

ment en personnalisant le discours. Associée à des outils informatiques simples et aux tablettes (le remplaçant naturel de l'ordinateur de bureau), les clichés auront une valeur pédagogique : si le patient comprend et se sent impliqué dans le traitement proposé, il l'acceptera plus facilement et sera en totale confiance.

Il s'agit dans ce cas d'utiliser ce que nous pourrions appeler un « protocole quotidien » pour informer et motiver.

Ensuite, selon le type de traitement envisagé, on pourra utiliser différentes approches protocolaires.

En dentisterie restauratrice par exemple, lors de la réalisation de composites stratifiés, nous pouvons prendre 3 photos préopératoires pour établir une cartographie de la dent : une photo « classique », une photo en lumière polarisée et une photo en noir et blanc. On réalisera le même protocole en fin de traitement pour contrôler la qualité de la restauration et créer ainsi des archives « d'avant/après ». (Fig. 6)

Dans les cas de réhabilitations plus étendues et plus complexes, il conviendra d'utiliser une méthodologie élaborée avec un protocole photographique de 12 vues décrit dans le Guide Esthétique<sup>[1]</sup> : 6 vues sans écarteur et 6 vues avec écarteur (Figs. 8 et 9). On renouvellera ces photos à chaque étape importante du traitement pour avoir un support de comparaison objectif de l'avancée des soins.

Enfin, chaque relevé de couleur devra être accompagné d'une prise de vue sur laquelle apparaîtront les dents mais aussi un échantillon du teintier.

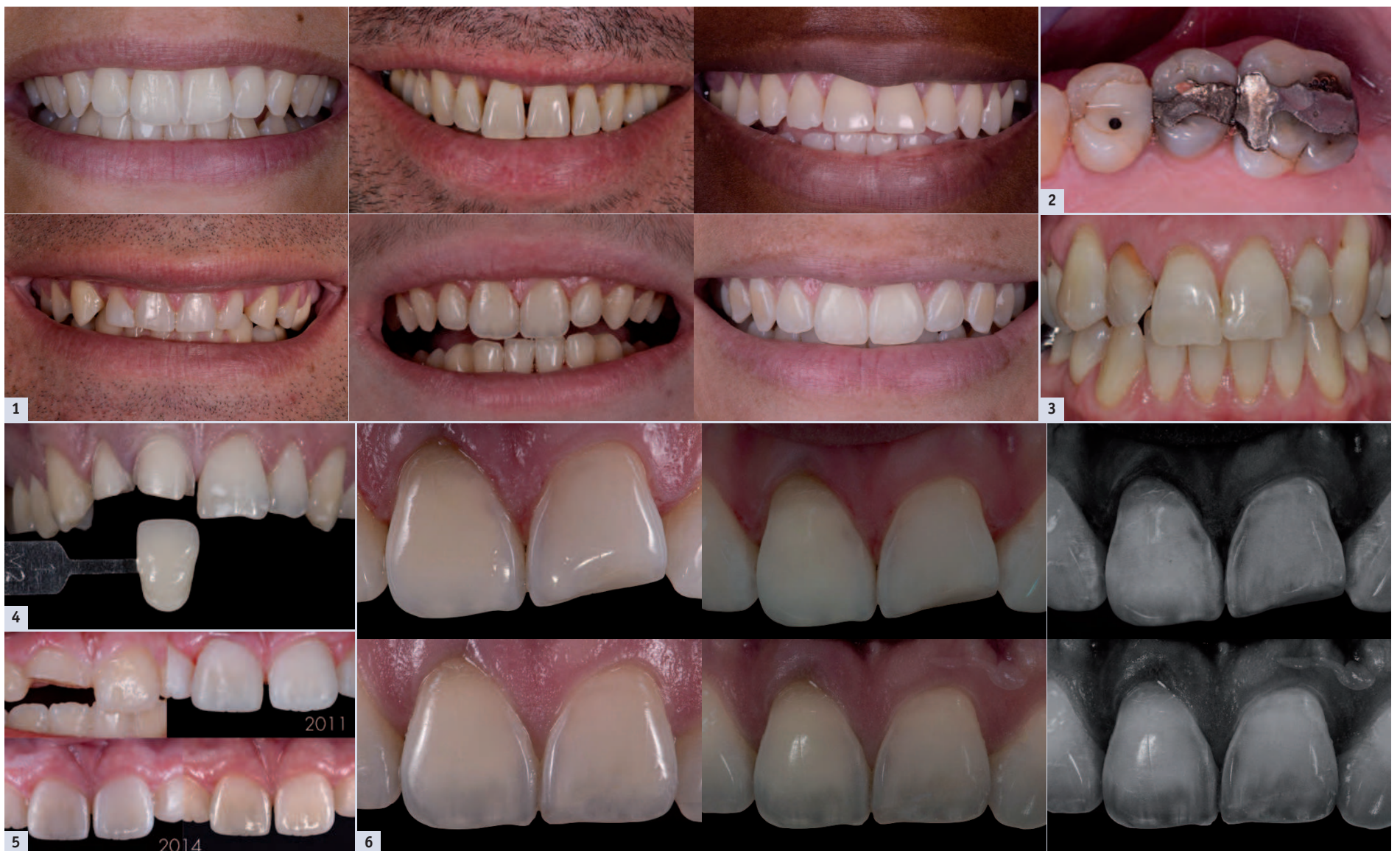

Fig. 1 : Chaque sourire est unique, chaque patient est un cas particuliers. – Fig. 2 : Restauration défectueuse à montrer au patient pour lui faire prendre conscience de la nécessité d'un traitement. – Fig. 3 : Envoyer des photos d'un patient à un correspondant permet à ce dernier de connaître la problématique avant même la venue du patient. – Fig. 4 : Transmission de la couleur au laboratoire. – Fig. 5 : Autoévaluation d'un traitement sur 3 ans. – Fig. 6 : Protocole photographique en dentisterie restauratrice.



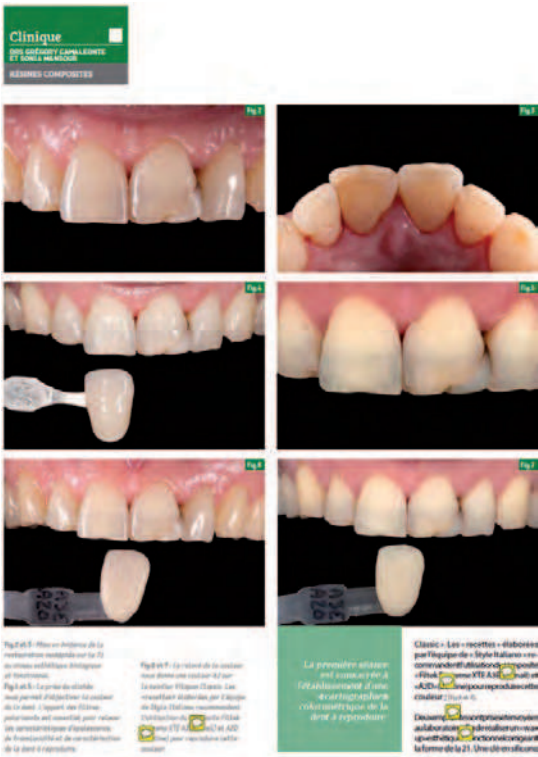

Figure 7 : la photographie est indispensable pour illustrer un article scientifique

**Comment la photo ?**

Pour aboutir à des prises de vue réussies, il convient de maîtriser 4 notions de base en photographie que sont :

- la focale qui influence directement la perception du sujet photographié
- l'ouverture du diaphragme pour réduire et augmenter le flux de lumière
- la profondeur de champ qui augmentera avec la fermeture du diaphragme et inversement
- la balance des blancs ou température de la couleur

Le matériel nécessaire et indispensable est composé d'un appareil photo de type reflex associé à un objectif macro (dont la longueur focale sera comprise entre 60 mm et 105 mm) et d'un flash. Ce type d'équipement permet de travailler en manuel (ouverture, vitesse, sensibilité) en conservant certains aspects automatiques tels que l'autofocus.

On pourra ajouter des supports de lèvres, des contrasteurs, des filtres polarisants ou tout autre élément pertinent en vue d'améliorer la documentation d'un cas clinique.

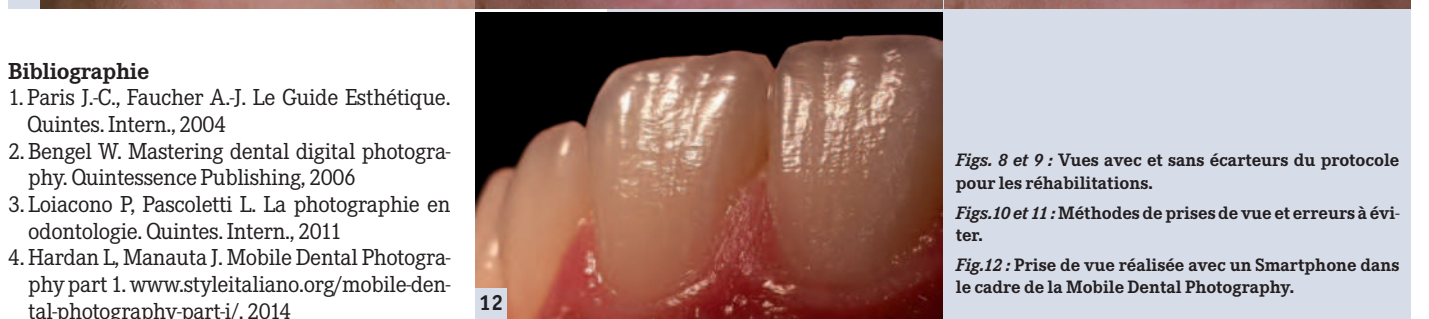
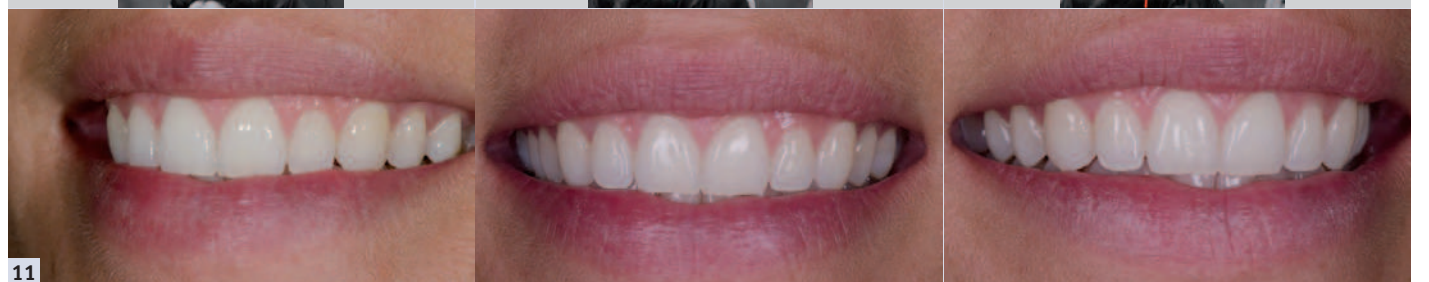
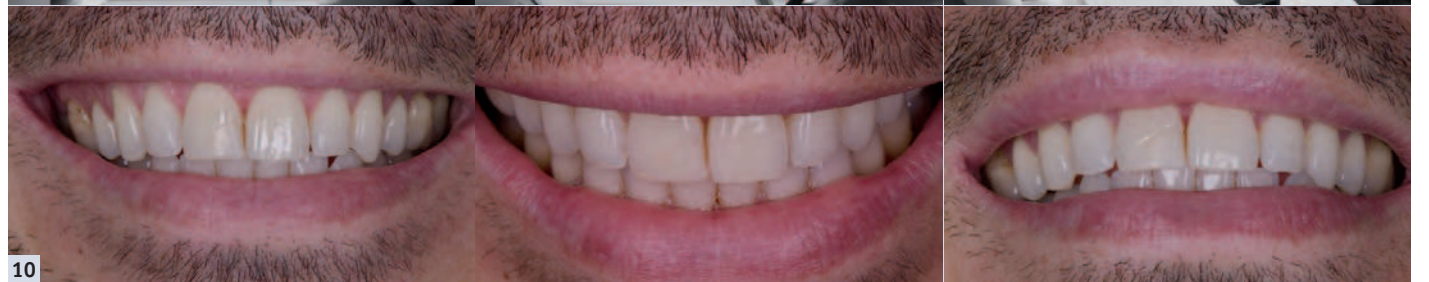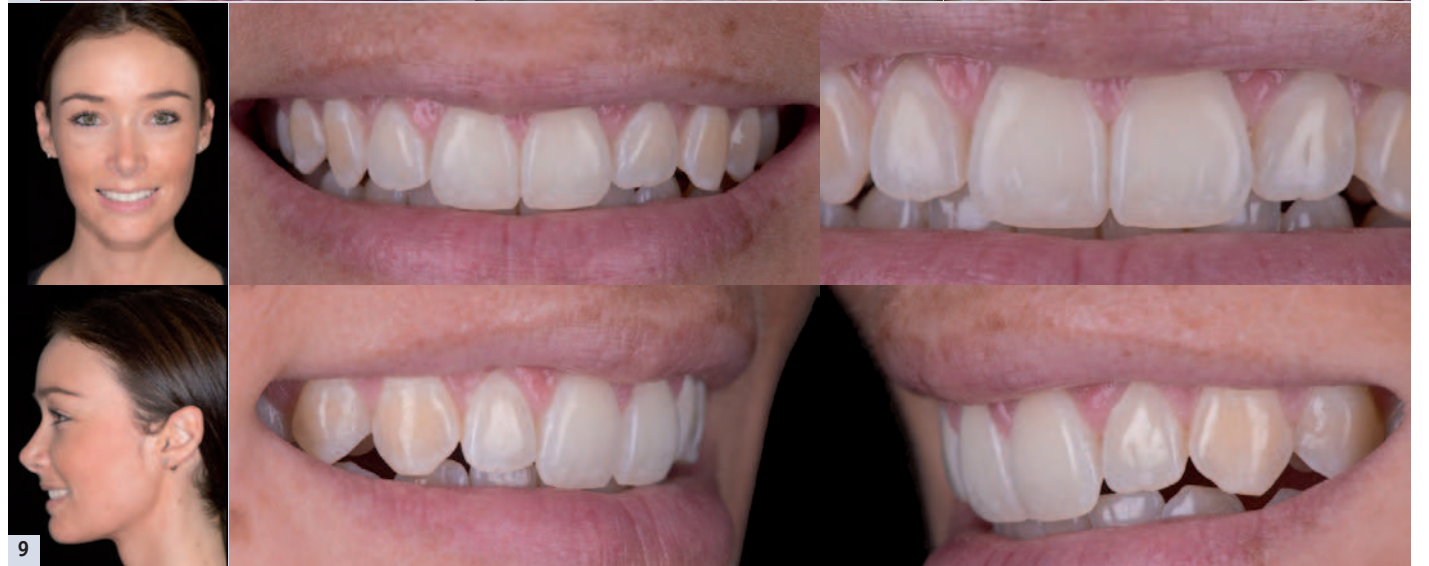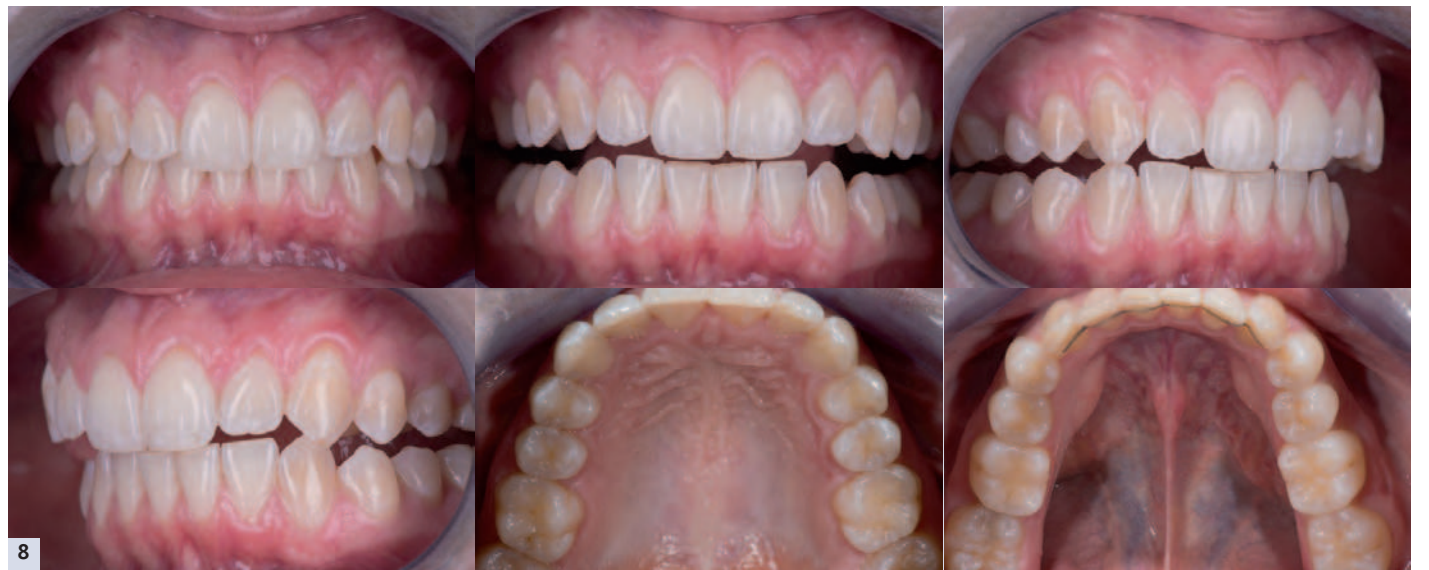Une fois les règles de base assimilées et le matériel maîtrisé, les méthodes de prise de vue imposent un positionnement correct pour éviter les phénomènes de plongée, de contre plongée, de décalage à gauche ou à droite qui fausseraient la lecture de l'image et seraient source d'erreur d'appréciation et donc de diagnostic (Figs. 10 et 11).

Enfin l'évolution des technologies du matériel nous conduit aussi à ne pas négliger l'apport des Smartphones dans la pratique dentaire. Associés à des éléments d'éclairage (qui reproduisent la lumière du jour), ils peuvent s'avérer utiles par leur simplicité d'emploi mais aussi par la qualité croissante de leurs performances. On peut citer l'apparition d'une nouvelle discipline : la « Mobile Dental Photography » (Fig. 12) développée par le Professeur Louis Hardan et l'équipe de Style Italiano.<sup>[4]</sup>

**Conclusion**

Initialement discipline artistique et subjective, la photographie, dans le cadre de protocoles stricts, fait aujourd'hui partie intégrante de notre vie professionnelle.

Son utilisation n'est plus réservée aux seuls passionnés et grâce à sa large diffusion et sa simplification, chaque praticien a le devoir de l'intégrer dans sa pratique quotidienne.



**Bibliographie**  
 1. Paris J.-C., Faucher A.-J. Le Guide Esthétique. Quintessence Intern., 2004  
 2. Bengel W. Mastering dental digital photography. Quintessence Publishing, 2006  
 3. Loiacono P, Pascoletti L. La photographie en odontologie. Quintess. Intern., 2011  
 4. Hardan L, Manauta J. Mobile Dental Photography part 1. www.styleitaliano.org/mobile-dental-photography-part-1/. 2014

Figs. 8 et 9 : Vues avec et sans écarteurs du protocole pour les réhabilitations.

Figs.10 et 11 : Méthodes de prises de vue et erreurs à éviter.

Fig.12 : Prise de vue réalisée avec un Smartphone dans le cadre de la Mobile Dental Photography.