ENDO TRIBUNE

DENTAL TRIBUNE

The World's Dental Newspaper • Bulgarian Edition

www.dental-tribune.com, www.dental-tribune.net

октомври 2016 г./бр. 57, год. 14

Антибиотици

Антибиотиците – употреба и злоупотреба

В този брой публикуваме втора част на публикацията на д-р Steven G. Morrow, в която той анализира най-честите митове относно антибиотичната терапия при дентални пациенти. Продължението на статията разглежда практиките за антибиотична профилактика при медицински компрометирани пациенти, за превенция на инфекциозен ендокардит и за предотвратяване на инфекции при ставно протезиране.

стр. 10

Образна диагностика

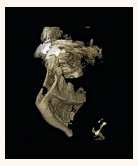

Необходимост от употребата на CBCT в дисталните участъци на долната челюст

Статията описва клиничните обстоятелства, при които се налага употребата на триизмерни CBCT изображения, а именно наличието на дълбока подчелюстна ямка при избор на имплант. В сравнение с панорамната рентгенография използването на CBCT може значително да подобри визуализацията, което от своя страна води до по-надеждна диагноза и възможно най-добрия план за лечение.

стр. 14

FREE ADMISSION
www.colgatetalks.com

#Colgate TALKS
Empower Your Patients – A European Perspective for the 21st Century

FIRST VIRTUAL CONGRESS BY COLGATE

see more on page 18

Подвижни и неподвижни възстановявания върху импланти

Решение за всяка зъбна дъга

Д-Р PARESH B. PATEL, DDS, САЩ

Когато работим с пациенти с тотална или терминална степен на обеззъбяване, имплантологичното лечение може да подобри не само формата и функцията на зъбите, но също така и качеството на живот на пациента. На хора, които желаят по-добра дъвкателна способност, стабилност, естетика и комфорт от тези при традиционните протези, можем да предложим както подвижно, така и неподвижно имплантно възстановяване. Докато подходящото имплантно лечение може да варира в зависимост от оралното здраве, анатомията на пациента, количеството и качеството на костта и финансовите възможности, напредъкът в развитието на тоталните протези е достигнал до етап, на който съзъбието на почти всеки пациент може да бъде възстановено.

Въпреки че фиксираните възстановявания върху импланти предоставят най-високо ниво на стабилност, функция и удовлетворяват най-добре пациентите, снемаемите протези върху импланти са значителна крачка напред в сравнение с конвенционалната тотална протеза. И двете терапевтични опции ефективно редуцират костната резорбция вследствие на обеззъбяването, помагайки за съхраняването на оралните и лицевите структури и съответно запазването на самочувствието на тотално обеззъбените пациенти. Изборът на подходящо решение изисква внимателна оценка на обстоятелствата и желанията на отделния пациент. Дори когато се поставят надимплантни снемаеми протези, те могат в крайна сметка да се сменят с фиксирано възстановяване.

стр. 4

Ново жури и нова категория в юбилейното издание на „Усмивка на годината“

DENTAL TRIBUNE BULGARIA

През месец май 2017 г. най-популярното светско събитие в българския дентален свят – „Усмивка на годината“, чества своя десетгодишен юбилей. По този повод организаторите на конкурса ще представят новости в регламента и състава на журито. Самата церемония по награждаването ще протече по по-специален от предходните издания начин, като ще бъде направена своеобразна мултимедийна ретроспекция на всички издания на конкурса досега, включваща анонсиране на всички победители през годините и техните клинични случаи.

Освен това на бляскавата сцена на „Усмивка на годината“ ще бъде представена нова категория, с която авторитетното събитие ще даде нужната дан на българските зъботехници, които до този момент можеха да кандидатстват само в тандем със зъболекар. От 2017 г. в регламента на конкурса ще бъде създадена категорията „Най-добър зъботехнически случай“. Така за първи път на този форум ще бъде оценявана самостоятелно работата на зъботехниците, което е голям успех за родното зъботехническо съсловие.

По отношение на журито в момента организаторът е в процес на комуникация с няколко световни авторитети, като съвсем скоро ще бъдат обявени имената на новите членове. Д-р Рафи Романо, който се присъедини към журито миналата година и чийто глас има превес в ортодонтската категория, ще бъде в състава на оценяващите и в предстоящото издание. Във връзка с включването на нова категория за зъботехническа работа в регламента на конкурса в журито ще бъдат привлечени трима зъботехници, като едно от имената ще е на световен авторитет в зъботехниката, а останалите две ще са на български зъботехници със сериозен принос в тази професия.

Краен срок за кандидатстване – 10 април 2017 г.

Конкурсът вече обяви начало на регистрацията за участие. Желаещите да се състезават в някоя от седемте му категории е необходимо да заявят своето намерение, като попълнят предварителен регистрационен формуляр.

С цел подкрепа на добрата и навременна организация на конкурса в Dental Tribune се обръща към всички, които проявяват интерес към надпреварата, с молба да „резервират“ своето място, като се регистрират предварително. Това ще гарантира безпроблемното протичане на организационната фаза на проявата. Срокът за подаване на кандидатурите е 10 април 2017 г., а победителите ще бъдат обявени на церемонията по награждаването на 18 май 2017 г. в София.

За новини от конкурса следете Facebook страницата на „Усмивка на годината“ или www.usmivkanagodinata.com. DT

DENTAL TRIBUNE

INTERNATIONAL IMPRINT
Licensing by Dental Tribune International

Group Editor: Daniel Zimmermann, newsroom@dental-tribune.com, Tel.: +44 161 223 1830
Clinical Editor: Magda Wojtkiewicz
Online Editor/ Social Media Manager: Claudia Duschek
Editors: Anne Faulmann, Kristin Hübner, Yvonne Bachmann
Copy Editors: Sabrina Raaff, Hans Motschmann
Publisher/ President/CEO: Torsten R. Oemus
Chief Financial Officer: Dan Wunderlich
Chief Technology Officer: Serban Veres
Business Development Manager: Claudia Salwiczek-Majonek
Event Services/ Project Manager: Sarah Schubert

TRIBUNE CME & CROIXTURE
Project Manager Online: Tom Carvalho
Event Manager: Lars Hoffmann
Education Manager: Christiane Ferret
PR & Communications Manager: Marc Chalupsky
Marketing Services: Nadine Dehmel
Sales Services: Nicole Andrä
Accounting Services: Karen Hamatschek, Anja Maywald, Manuela Hunger

Media Sales Managers
Matthias Diessner (Key Accounts)
Melissa Brown (International)
Antje Kahnt (International)
Peter Witteczek (Asia Pacific)
Weridiana Mageswki (Latin America)
Maria Kaiser (North America)
Hülune Carpentier (Europe)
Barbora Solarova (Eastern Europe)

Executive Producer: Gernot Meyer
Advertising Disposition: Marius Mezger

Dental Tribune International
Holbeinstr. 29, 04229 Leipzig, Germany
Tel.: +49 341 48 474 302 | Fax: +49 341 48 474 173
info@dental-tribune.com | www.dental-tribune.com

Dental Tribune Asia Pacific Ltd.
c/o Yonto Risio Communications Ltd.
Room 1406, Rightful Centre
12 Tak Hing Street, Jordan, Kowloon, Hong Kong
Tel.: +852 3113 6177 | Fax: +852 3113 6199

Tribune America, LLC
116 West 23rd Street, Ste. 500, New York, N.Y. 10011, USA
Tel.: +1 212 244 7181 | Fax: +1 212 244 7185

ОФИС БЪЛГАРИЯ
Издава Dental Tribune България ЕООД
София 1421, кв. „Лозенец“,
ул. „Крум Попов“ 56-58
тел.: +359 2 416 71 73
office@dental-tribune.net
www.dental-tribune.net
www.dental-tribune.com

Действителен собственик:
Уляна Винчева
Предоставената информация е съгласно чл. 7а, ал. 3 от ЗЗДПДП.

Главен редактор: Уляна Винчева
Редактори: Гергана Дългъчева
Дизайн и предпечат: Петър Парнаров
Превод: д-р Нино Григоров
Коректор: Галя Христова
Отдел реклама: Николина Илиева, тел.: 0897 958 321

Автори в броя
Lee Culp, САЩ
проф. Edward A. McLaren, САЩ
д-р Lida C. Swann, САЩ
д-р Fidel Ruggia, Швейцария
Rene Wohrle, Швейцария
проф. д-р Juergen Manhart, Германия
д-р Didier Dietschi, Швейцария
Драгомира Шулева
д-р Атанаска Рашева
д-р Ясен Димитров

Автори в Laser Tribune
д-р Maziar Mir, Германия
проф. Norbert Gutknecht, Германия
д-р Masoud Mojahedi, Германия
д-р Jan Tuner, Швеция
проф. Ramin Mosharraf, Иран
д-р Masoud Shabani, Иран
доц. д-р Ани Белчева
д-р Мария Шиндова
д-р Благовеста Янева
д-р Радосвета Стоянова Андреева–Борисова
д-р Ирен Влахова

Печат: „Спектър“ АД

Българското издание на Dental Tribune е част от групата Dental Tribune International – международно издание на 20 езика, разпространявано в над 55 държави.
Съдържанието, преведено и публикувано в този брой от Dental Tribune International, Германия, е с авторското право на Dental Tribune International GmbH. Всички права запазени. Публикувано с разрешението на Dental Tribune International GmbH, Holbeinstr. 29, 04229, Лайпциг, Германия. Възпроизвеждането по каквато и да било начин и на каквато и да е език, изцяло или частично, без изричното писмено разрешение на Dental Tribune International GmbH и Dental Tribune България ЕООД е абсолютно забранено. Dental Tribune е запазена марка на Dental Tribune International GmbH. Редакцията не носи отговорност за съдържанието на публикуваните реклами в броя.

Издателите на DTI обсъдиха стратегии за бъдещето на годишната си среща

DENTAL TRIBUNE INTERNATIONAL

По традиция издателската група Dental Tribune International (DTI), съставена от около 30 издатели от цял свят, провежда ежегодна среща, на която представя своите най-нови продукти и партньори. През 2016 г. 12-ата годишна среща на издателите се състоя от 4 до 6 септември на живописния бряг на езерото Ванзее в немската столица Берлин. На срещата присъстваха над 50 души от около 20 страни, включително партньори от Азия, Австралия, Европа, Близкия изток и САЩ.

Нови публикации

През последните 13 години издателската мрежа на DTI нарасна значително. Днес DTI достига до над 650 000 дентални професионалисти на 25 езика в близо 90 страни в цял свят. DTI непрекъснато търси нови партньори, за да разшири портфолиото си на нови пазари. На срещата в Берлин групата приветства двама нови партньори – от Израел и Иран, които ще издават локални издания на в. Dental Tribune и ще следят случващото се на съответните пазари, обновявайки информацията на микространиците на www.dental-tribune.com.

Издателите се запознаха и с едно от най-новите издания на DTI – „Журнала за орална наука и рехабилитация“ (Journal of Oral Science and Rehabilitation), чийто първи брой излезе през 2015 г. Идеята за списанието се раждa в резултат от усилията на голяма група научни изследователи да промотират напредъка на денталната имплантология. Целта на журнала е да промотира бързото комуникиране на научна информация в бранша. Четиримесечното издание, чиито броеве излизат през март, юни, септември и декември, съдържа оригинални, първокласни научноизследователски и клинични доклади в областта на пародонтологията, имплантологията, протетиката и лицево-челюстната хирургия.

Нови услуги

Издателите също така имаха възможността да научат повече за комуникационните услуги, които DTI вече предлага. Тъй като значението на контент маркетинга бързо нараства във всички индустрии, включително и денталната медицина, миналата година DTI създаде нов отдел. Неговата цел е да асистира малките и средните компании да комуникират по-ефективно със своите клиенти чрез специално създадено таргетирано редакционно съдържание, видеопродукция, организиране на събития и издателска дейност.

IDS 2017

Една от основните теми на срещата беше Международното дентално шоу (IDS), най-важното търговско изложение в денталната индустрия. В сътрудничество с немския си лицензиант Oemus Media DTI ще публикува по един брой на бизнес гайда ***today*** във всеки от шестте дни на събитието, предоставяйки изчерпателно отразяване на събитията от предходния ден. За пръв път двете издателства ще организират лекционен форум на своя щанд, известен като Media Lounge, който представлява ресторант и място за срещи в едно и където лидерите в денталната медицина обикновено се събират по време на IDS. В залата с капацитет до 200 седящи места ще се провеждат лекции от Dental Tribune Study Club и пресконференции, организирани от комуникационния отдел на DTI.

Нови онлайн проекти

Освен това на издателите беше представен DDS World – уебстраница, която бе пусната от DTI наскоро. Сайтът има за цел да се превърне в най-големия ресурс за работещите в сферата на денталната медицина, комбинирайки онлайн магазин, новини, онлайн обучение и управление на практиката, и е еднакво насочен към търговските фирми, зъболекарите, зъботехниците и пациентите. Благодарение на холистичния си подход DDS WORLD има потенциал да стане най-важната платформа в сферата, като по този начин ще помогне на DTI да подсигури позициите си на пазара, имайки предвид увеличаващото се значение на онлайн маркетинга във всички индустрии.

DTI обяви и пълното обновяване на уебсайта си www.dental-tribune.com, което е планирано за следващата пролет.

Нови вертикали

На срещата в Берлин DTI покани и представители на Curaden, Surgical Tribune и Немската асоциация за ортопедия и травматологична хирургия (Berufsverband für Orthopädie und Unfallchirurgie), Architectural Tribune, медийната група Luna, One Art Nation и MediCloud да представят своите проекти пред издателите.

13-ата годишна среща на издателите ще се проведе от 18 до 20 март 2017 г. в хотел Hilton в Кьолн непосредствено преди IDS. DT

Над 50 души от цял свят се включиха в тазгодишната Годишна среща на издателите в Берлин. (Снимка: Dental Tribune International)

Подвижни и неподвижни възстановявания върху импланти

Решение за всяка зъбна дъга

Д-Р PARESH B. PATEL, DDS, САЩ

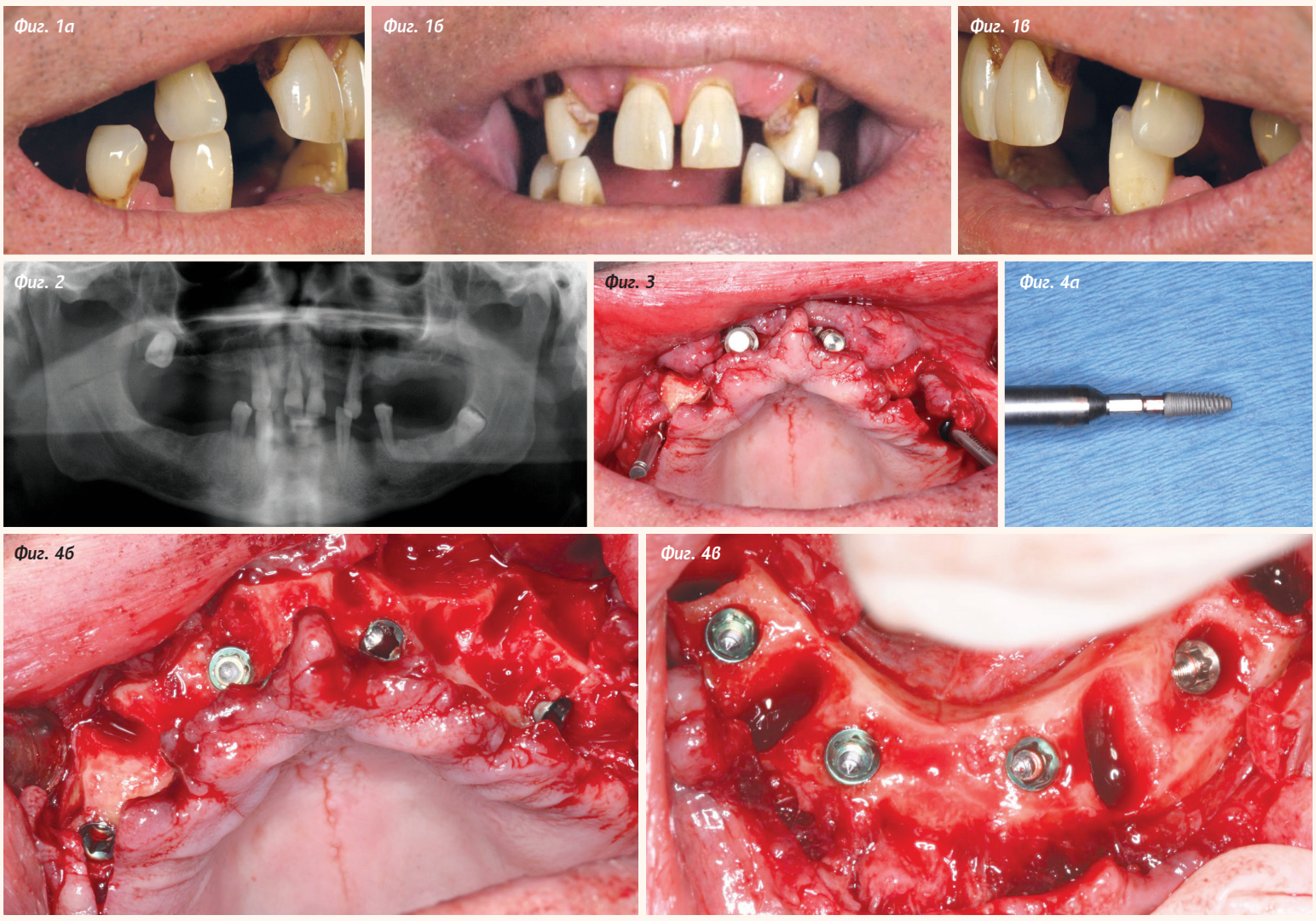

*Фиг. 1а–в Предоперативно състояние на пациента. Забележете високата линия на усмивката, множеството цервикални кариеси върху останалите в устата зъби и липсата на прикрепена гингива. (Снимките са предоставени от д-р Paresh B. Patel.) **Фиг. 2** Предоперативната панорамна рентгенография показва пародонтално заболяване, цервикални кариеси, терминален стадий на обеззъбяване и компрометирано състояния на заобикалящия периодонциум, което води до зъбна подвижност. **Фиг. 3** Максиларните импланти с паралелни трансфери показват аксиалното позициониране на фронталните импланти и ангулацията на дисталните импланти. **Фиг. 4а** Импланти Inclusive Tapered от Glidewell Direct. **Фиг. 4б, в** Имплантите Inclusive Tapered са поставени, постигайки идеална инициална стабилност.*

*Фиг. 5 Мултиопорният абатмънт с поставен носач илюстрира корекцията на ъгъла на импланта, за да се изработи единна протезна конструкция около дъгата. **Фиг. 6** Преди хирургичната интервенция са изработени традиционни протези, които да бъдат поставени имедиатно след имплантирането и да служат като временни конструкции по време на оздравителната фаза. **Фиг. 7а, б** Имедиатно поставяне на максиларната конструкция е постигнато чрез добавяне на мултиопорни временни цилиндри с помощта на студено полимеризираща пластмаса и напасване на протезата във формата на подкова.*

стр. 1

Както е видно от тук представения случай, при който едната дъга е възстановена с протеза над импланти, а другата с имплантна протеза BruxZir® Full-Arch, в днешно време практикуващите дентални лекари разполагат с голяма доза клинична гъвкавост. Какъвто и протетичен подход да бъде избран, на пациентите, които страдат от терминална степен на обеззъбяване или носят некомфортна, лошо функционираща обикновена протеза, може да бъде предложено незабавно облекчение, което да промени качеството им на живот. Освен това цялостната промяна в оралното здраве на пациента демонстрира животопроменящите възможности на имплантатното лечение, помагайки му да преодолее множество функционални и естетични предизвикателства, които на практика са оказвали влияние върху всеки аспект от живота му преди началото на лечението.

Клиничен случай

В клиниката ни дойде 47-годишен мъж с терминална степен на обеззъбяване вследствие на пародонтално заболяване и тежки кариозни лезии (фиг. 1а–в). Пациентът вече беше загубил много от зъбите си, а тези, които бяха останали, бяха нестабилни поради пародонталното му състояние (фиг. 2). Той бе спестил достатъчно пари, за да си позволи фиксирани възстановявания върху импланти на горната челюст, и желаеше възможно най-функционалното и дълготрайно възстановяване. Тъй като не можеше да си позволи неснемаемо протезиране и на двете челюсти, той поиска снемаема протеза на долната челюст с опция след време да се изработи неснемаема конструкция.

Пациентът прие плана за лечение, според който горната му челюст ще бъде възстановена с надимплантна конструкция BruxZir Full-Arch, а долната челюст – с надимплантна снемаема протеза Inclusive® Locator. Изработването на максиларното възстановяване от монолитен цирконий ще осигури максимално дългосрочна устойчивост на конструкцията. Това е важно условие при един сравнително млад на възраст пациент, който не бива да се притеснява, че горната му протеза няма да издържи на натоварване и ще се спука или счупи.

Долната протеза ще бъде свързана към имплантите чрез задръжни елементи Locator® (Zest Anchors; Ескондидо, Калифорния), които са икономично средство за подобряване на протезното задържане и стабилност. Назъбните кепета, които се свързват с надстройките Locator®, ще бъдат вградени в седлото на протезата. Трябва да се отбележи, че много дентални лекари предпочитат тази стъпка да се направи в лаборатория.

Хирургичната фаза от лечението включва екстракция на останалите зъби в устата, последвана от имедиатно поставяне на 8 импланта. CBCT сканерът помага за определянето на оптималната позиция за поставяне на имплантите в рамките на наличната кост и далеч от жизненоважни анатомични елементи. Оценка на сканирането показва, че височината, широчината и качеството на костта са достатъчни за поставяне на имплантите в съответните места и ъгли с freehand техника. Четири 3.7 mm Inclusive Tapered импланта (Glidewell Direct; Ървин, Калифорния) ще бъдат поставени във всяка челюст, за да придържат фиксираното максиларно възстановяване и снемаемата мандибуларна протеза.

В назначената хирургична визита всички останали зъби в устата на пациента бяха екстрахирани и беше отворено ламбо, за да се визуализират инвагинациите и местата за имплантиране. Извършено беше костно изравняване на максиларния гребен, за да се повдигне линията на усмивката над горната устна.

Максиларните остеотомии са позиционирани така, че да се улесни конфигурацията All-on-4 с дистални импланти, наклонени така, че да увеличат предно-задното (П–З) разстояние, да избегнат синусите и да се раз-

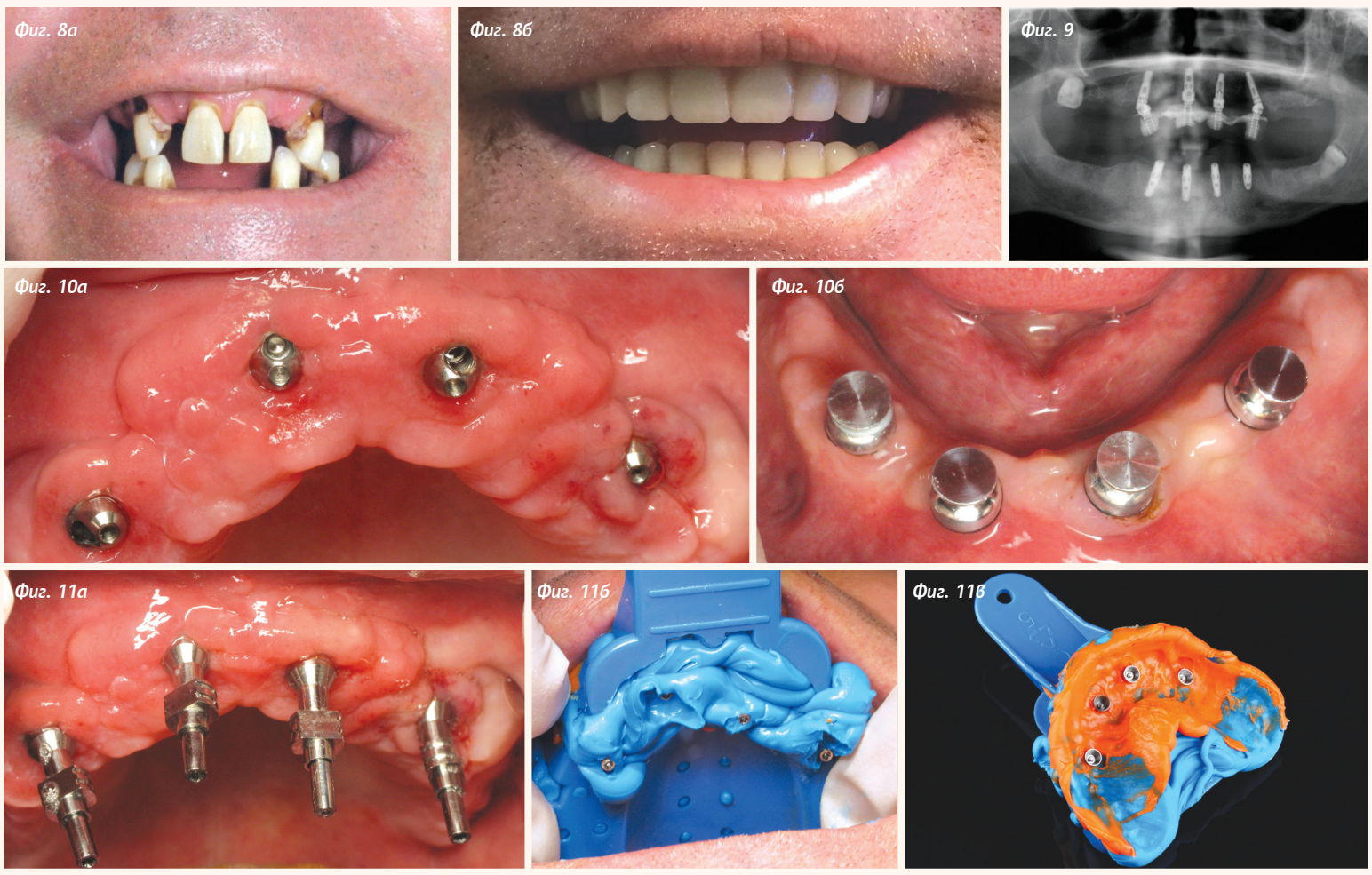

Фиг. 8а, б *Забележете огромната промяна във външния вид на пациента, който напусна кабинета с имедиатни протези в деня на манипулацията, включително завинтваща се максиларна временна конструкция.* ***Фиг. 9*** *Следоперативната панорамна рентгенография илюстрира All-on-4 конфигурацията на максиларните импланти и аксиалното разположение на долночелюстните импланти, което улеснява пасивното пасване на долночелюстната протеза.* ***Фиг. 10а, б*** *Пациентът 14 седмици след имплантирането. Наблюдава се добро зарастване на тъканите в периимплантната зона.* ***Фиг. 11а–в*** *Трансферите са прикрепени към максиларните мултиопорни абатмънти и е снет отпечатък с отворена лъжица, който да служи за основа на работния модел, по който да се проектират конструкциите в лабораторията. Забележете, че от долната челюст е снет отпечатък със затворена лъжица.*

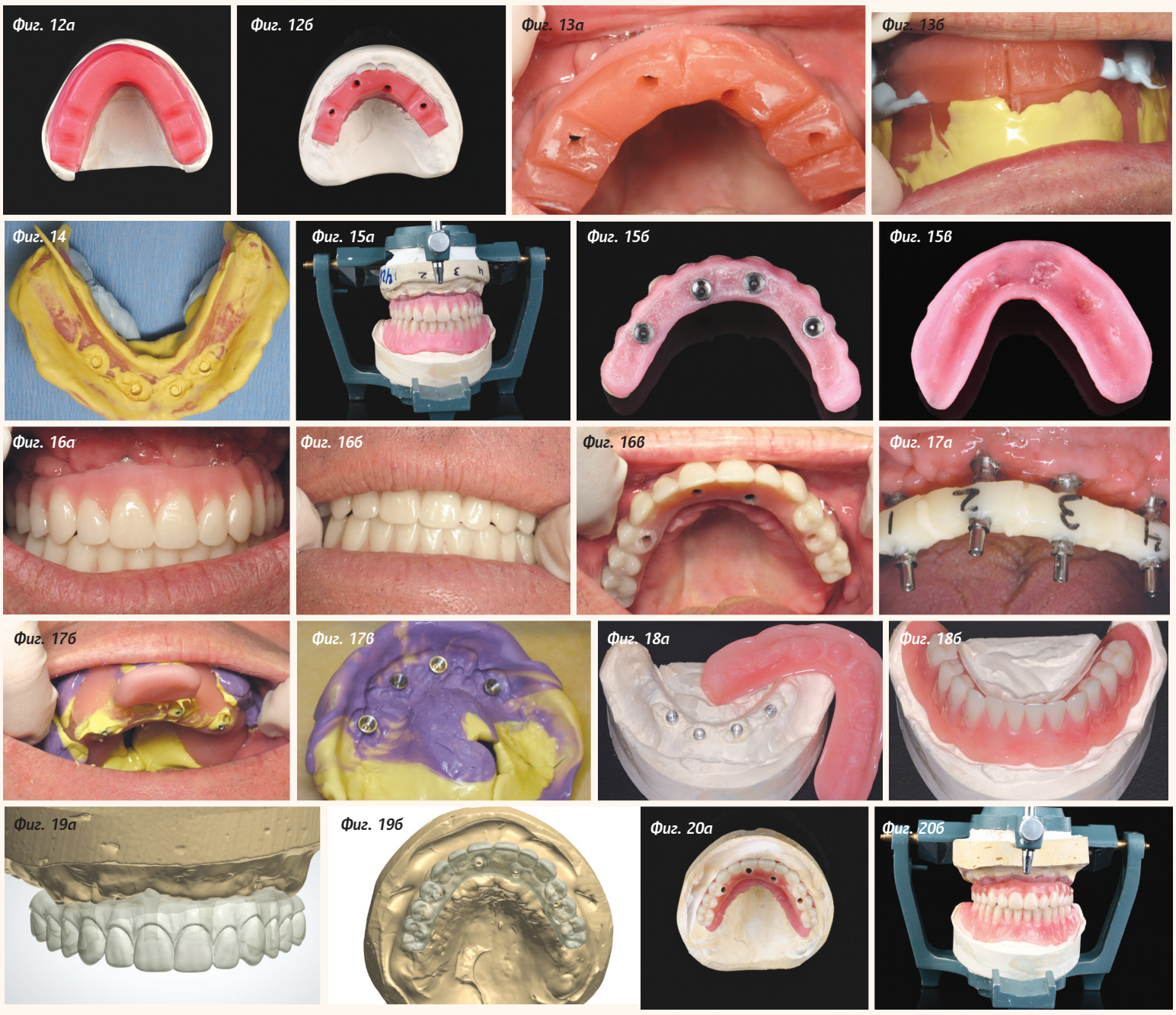

Фиг. 12а, б *За регистриране на междучелюстните съотношения долният восъчен вал е проектиран да лягa върху патриците Locator, докато завинтващият се восъчен вал е за горна челюст.* ***Фиг. 13а, б*** *Горночелюстният вал е завинтен през временните цилиндри, а долният вал е положен върху патриците.* ***Фиг. 14*** *От долната челюст е снет VPS отпечатък на патриците на Locator, гингивалния контур и вестибулума.* ***Фиг. 15а–в*** *Изработените в лабораторията восъчни модели за проба. Горният включва временни цилиндри, за да може моделът да се прикачи към имплантите. Долната конструкция има вдлъбнатини, които да могат да бъдат позиционирани над патриците и меките тъкани.* ***Фиг. 16а–в*** *Горният и долният восъчен модел се изпробват от пациента, за да се оценят естетиката, оклузията и функцията.* ***Фиг. 17а–в*** *Отделните участъци от джига за проверка на позицията на имплантите се фиксират заедно в блок, преди да се снеме окончателният отпечатък, направен с отворена индивидуална лъжица и Capture VPS материал (Glidewell Direct).* ***Фиг. 18а, б*** *Финалната долна надимплантна снемаема протеза е проектирана да отстои от аналозите на долночелюстните патрици. Това дава възможност надимплантните кепета, които ще лягат върху надстройките Locator, да бъдат избрани в кабинета.* ***Фиг. 19а, б*** *С помощта на CAD софтуер се изработва финалната максиларна протеза въз основа на крайния отпечатък и одобрения восъчен модел. Създадени са отвори за достъп с точни позиции, необходими за пасивно пасване.* ***Фиг. 20а, б*** *Временната надимплантна конструкция се изработва и поставя върху окончателния модел за проверка на пасването и оклузията спрямо долната надимплантна протеза.*

положат в ограничената кост на пациента (фиг. 3). Остеотомиите са създадени за поставяне на четири долночелюстни импланта при минимум два, необходими за надимплантна снемаема протеза Locator. Това ще подобри задържането на конструкцията, като се предостави възможност за преминаване към фиксирано възстановяване на по-късен етап.

След създаването на остеотомиите се поставят имплантите (фиг. 4а-в). Към максиларните импланти са прикрепени абатмънти Inclusive Multi-Unit (Glidewell Direct) за коригиране на дивергенцията на ъгъла на имплантите. Това, от една страна, ще позиционира протетичната конструкция така, че отворите за достъп на винтовете на евентуалната протеза да бъдат разположени в лингвална посока, а от друга страна, прави възможно възстановяването на цялата зъбна редица (фиг. 5).

Трябва да се има предвид, че когато пациентите се подготвят за тотално обеззъбяване, те обикновено са притеснени от загубата на своите зъби и как това ще се отрази върху говора и дъвкателната им способност, затова е важно да се положат всички усилия, за да се гарантира, че пациентът ще си тръгне от кабинета с функционираща протеза.

По тази причина бяха изработени обикновени протези по предварителни отпечатъци преди хирургичната визита, за да се поставят непосредствено след имплантите (фиг. 6).

След като се постигне достатъчна първична стабилност, имплантите Inclusive Tapered, поставени в горната челюст на пациента, могат да бъдат имедиатно натоварени. Следователно горната протеза се почиства и модифицира в кабинета, за да се свърже към абатмънтите чрез временни цилиндри (фиг. 7а, б).

Това ще удовлетвори желанието на пациента да напусне кабинета с поставена фиксирана, напълно функционална максиларна протеза. Имайте предвид, че двата най-отдалечени молара бяха премахнати, за да се минимализира лостовото рамо на силите, действащи върху имплантите по време на остеоинтеграцията. Оздравителните абатмънти са поставени върху мандибуларните импланти, за да започне оформянето на меките тъкани около тях. След това долната имедиатна протеза е модифицирана и оформена така, че да „легне“ върху имплантите по време на оздравителния процес.

Този подход предоставя на пациента временни протези, с които да си тръгне непосредствено след хирургичните манипулации, напускайки кабинета с напълно функциониращи зъби за пръв път от много години. Ефектът, който имаше това върху комфорта, функцията и външния му вид, беше не-

Фиг. 21а

Фиг. 21б

Фиг. 22а

Фиг. 22б

Фиг. 23а

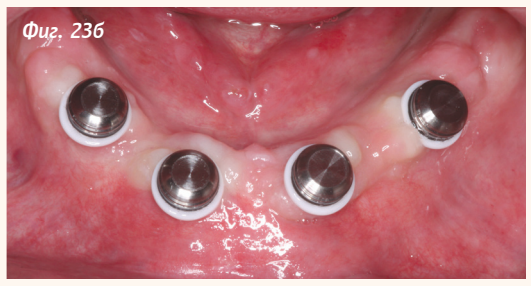
Фиг. 23б

Фиг. 21а, б *След поставяне на финалната долночелюстна конструкция максиларната временна протеза се изпробва за проверка на пасването, формата и функцията.*
Фиг. 22а, б *Оклузалните съотношения също са проверени след позиционирането на двете конструкции.*
Фиг. 23а, б *Металните корпуси на матриците са поставени върху Locator патриците.*

забавен и впечатляващ (фиг. 8а, б). Финалната рентгенография след поставянето на временните протези показа превъзходна позиция на имплантите (фиг. 9).

Пациентът се върна след три и половина месеца оздравителен период, така че стабилността на имплантите и състоянието на меките тъкани да могат да бъдат оценени. Премахването на временните конструкции разкри отличното заздравяване на тъканите около оздравителните абатмънти на мандибулата и мултиопорните абатмънти на максилата (фиг. 10а, б). Взети са винилполисилоксановите (VPS) отпечатъци, за да започне възстановителният процес (фиг. 11а–в). Тъй като мултиопорните и оздравителните абатмънти са поставени в деня на екстракцията, възстановителният процес започна на тъканно ниво, без да е необходима вторична хирургична намеса или анестезия.

Възстановителният протокол за двете протези включва восъчни валове и модели с подредени зъби, които се изработват в лабораторията върху отлетите работни модели (фиг. 12а, б). Към максиларния восъчен вал са прикрепени временни цилиндри, чрез които винтовете могат да се свържат към дентални импланти. Долният восъчен вал е с предвидени места за прилягане върху надстройките Locator.

При следващото посещение восъчните валове са поставени и междучелюстните съотношения са фиксирани по конвенционална протезна техника заедно с регистрация на захапката (фиг. 13а, б). От долната челюст също бе взет отпечатък с течлив VPS с поставени шаблони с валове и отпечатъчните кепета Locator (фиг. 14). Това ще помогне на лабораторията в проектирането на надимплантната протеза, която изцяло да лежи върху меките тъкани вместо върху имплантите.

Отпечатъците са върнати в лабораторията, за да се изработят восъчните модели (фиг. 15а–в). По време на пробата им беше направена оценка за потвърждение на вертикалния размер на захапката, интероклузалните съотношения, фонетиката, естетиката, средната линия, подреждането на зъбите, цвета и формата, инцизалните ръбове и функцията (фиг. 16а–в).

След окончателното одобрение на восъчните модели възстановителните протоколи за двете протези са различни, тъй като лабораторно се преминава към финалната надимплантна снемаема протеза от одобре-

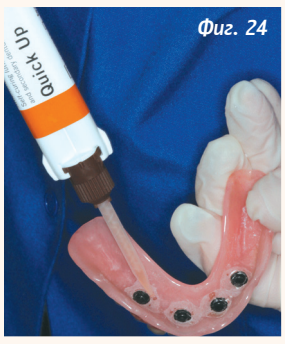

Фиг. 24

Фиг. 25

Фиг. 28а

Фиг. 28б

Фиг. 26

Фиг. 27

Фиг. 24 Студено полимеризираща пластмаса Quick Up е използвана, за да се включат металните корпуси и да се запълнят малките отстояния между тях и вдлъбнатините на протезата. Забележка: в много случаи денталният лекар предпочита матриците на надимплантната протеза да бъдат фиксирани в лабораторията. Фиг. 25 Замяна на черните работни кепета с цветово кодирани според здравината ретенционни кепета. Фиг. 26 Пациентът с финалната надимплантна снемаема протеза Locator и горната временна имплантна протеза. Фиг. 27 Окончателното максиларно възстановяване от BruxZir Solid Zirconia, включващо малките корекции по временната конструкция от ПММА. Фиг. 28а, б С поставянето на финалната протеза BruxZir Full-Arch приключва една драматична орална реконструкция на пациент с терминална степен на обеззъбяване, на когото са възстановени формата, функцията и качеството на живот.

ния восъчен модел, докато процесът за поставянето на протеза BruxZir Full-Arch включва джиг за проверка на позицията на имплантите, финален отпечатък и временна надимплантна конструкция. Тези допълнителни мерки са взети, за да се гарантира точността на протезата преди изработването на окончателната конструкция от монолитен цирконий.

Джигът за проверка на имплантите се прикрепя към тях, за да се прецизира финалният отпечатък (фиг. 17а-в). Специално изработената в лабораторията лъжица е напълнена с VPS материал и поставена върху джига. Когато материалът еластифицира, позициите на имплантите един спрямо друг, регистрирани с помощта на джига, остават фиксирани, осигурявайки изключително точен финален отпечатък.

Одобрените восъчни модели и окончателните максиларни отпечатъци са изпратени обратно в лабораторията, за да се изработят постоянната мандибуларна протеза върху имплантите и временната максиларна конструкция. Окончателната долночелюстна протеза е изработена по главния модел и включва вдлъбнати гнезда, в които да лежат металните корпуси на надимплантните кепета, които ще бъдат поставени в кабинета (фиг. 18а, б). Тези протезни кепета осигуряват задържане и стабилизиране на протезата, разположена върху надстройките Locator, и по този начин стабилизират конструкцията при натоварване.

Нов главен гипсов модел от долната челюст е отлят на базата на последния отпечатък по техниката с отворена лъжица. Новият гипсов и одобреният восъчен модел са сканирани и с помощта на CAD софтуер е изработен виртуален модел, върху който е проектирана фиксираната монолитна протеза (фиг. 19а, б). Тъй като този дигитален модел се базира върху последния отпечатък с включения джиг, отворите за достъп до винтовете са създадени в пълен синхрон с позициите на максиларните импланти.

Дизайнът, създаден чрез CAD софтуера, се използва за изработване на временна имплантна протеза от полиметилметакрилат (ПММА) (фиг. 20а,

б). Тази конструкция се носи по време на пробния период, като по този начин се гарантира точният ѝ дизайн. Временната имплантна протеза е съществен елемент от възстановителния процес, тъй като не могат да бъдат правени големи корекции върху окончателното възстановяване, след като бъде изработено от BruxZir Solid Zirconia.

В следващото посещение надимплантната снемаема протеза Inclusive Locator е поставена, ажустирана в устата на пациента и проверена за правилна функция и прилягане върху меките тъкани. След това временната имплантна протеза се завинтва и се проверяват нейната позиция, функция и естетика (фиг. 21а, б). С поставянето на двете възстановявания се сверяват и оклузалните съотношения (фиг. 22а, б). Нанесени са незначителни оклузални корекции по максиларната конструкция, тъй като ПММА е лесно манипулируем материал.

Незначителни промени са извършени и върху долната протеза върху импланти. След това са поставени дистанционери и ретенционни кепета (фиг. 23а, б). Добавен е самополимеризиращ материал Quick Up (VOCO America; Индиан Ленд, Южна Каролина) към вдлъбнатите гнезда на назъбната протеза, преди конструкцията да се позиционира върху металните матрици.

След втвърдяването на материала (около 3 мин.) протезата се отстранява заедно с фиксираните в нея кепета. Малките кухини, които остават около тях, се запълват с фотополимеризиращ розов композит Quick Up (фиг. 24). В металните матрици се поставят подходящи ретенционни вложки, които се предлагат в богат асортимент според функционалните способности на пациента и броя импланти (фиг. 25). Протезата е поставена отново, осигурявайки идеална ретенция, стабилност и функция.

След поставянето на финалното възстановяване на долната челюст пациентът носи временното възстановяване за двуседмичен изпитателен срок (фиг. 26). Възможността да изпробва конструкцията при ежедневни функции допълнително утвърди увереността в протетичния дизайн на конструкцията както на пациента, така и на денталния лекар. След одобрението на пациента провизорната протеза с направените по нея корекции е върната в лабораторията, за да послужи за копие, по което да се изработи окончателната конструкция.

Окончателната имплантна протеза BruxZir Full-Arch е изработена дигитално с голяма прецизност (фиг. 27). Като точна репродукция на временната, окончателната конструкция пасва перфектно и предлага естетиката и функцията, с които пациентът вече е свикнал (фиг. 28а, б). Финалното възстановяване отговаря адекватно на уникалните спецификации на конкретния случай, осигурявайки възможно най-траен и стабилен за двете челюсти вариант, който значително подобрява ретенцията на протезата и при необходимост може да бъде заменен с неподвижна конструкция в бъдеще.

Заключение

В днешно време денталните лекари разполагат с клинична гъвкавост да предлагат на пациентите широк спектър от лечебни процедури – от икономични възстановявания като надимплантната снемаема протеза Inclusive Locator до фиксирани, изключително устойчиви имплантни протези от типа на BruxZir Full-Arch. Налице са различни надеждни средства за лечение на почти всички пациенти независимо от тяхното орално здраве, нужди и финансови възможности. Като се имат предвид животопроменящите свойства на имплантологичното лечение и лесните за следване възстановителни протетични протоколи, тази опция трябва да се предлага на пациентите с цел справяне с предизвикателствата, пред които ги изправя тоталното обеззъбяване. DT

Пълен списък с препратките е наличен при издателя.

AlphaBio Tec Simplantology

Аз избрах денталните импланти Alpha Bio Tec

Пълна информация за системата на адрес: www.medina-bio.com

„Медина Био" ООД
Ексклузивен дистрибутор на Alpha Bio Tec за България

Централен офис
гр. София, ж.к. Овча купел
ул. Костур №18, офис 2

Тел.: 0899 145 801
Тел.: 0899 145 805

Офиси в градовете:
Варна, Пловдив и Габрово

За автора:

Д-р Paresh B. Patel, DDS, се дипломира във Факултета по дентална медицина на Университета на Северна Каролина в Чапъл Хил през 1996 г. Завършва Медицинския колеж в Джорджия/Американската академия по дентална имплантология през 2009 г. От 1996 г. до сега работи в частни практики в Леноар и Муурсвил, Северна Каролина. Д-р Пател е един от основателите и членове на редколегията на Journal of the International Academy of Mini Dental Implants. Той е клиничен инструктор в Института по възстановителна дентална медицина и дипломант на Американската академия по импланти с малък диаметър. Д-р Пател е президент на Денталното общество на окръг Ердел за 2012 г.; член е на Американската дентална асоциация, Денталното общество на Северна Каролина и Американската академия по дентална имплантология. Клиничен консултант по имплантология и протетика. Той изнася лекции на национално ниво върху имплантология и възстановителна дентална медицина и е публикувал множество статии във водещи дентални списания.

Уебинарите: начин на употреба

DENTAL TRIBUNE BULGARIA

DENTAL TRIBUNE
DT STUDY CLUB
COURSES | LECTURES | TECHNOLOGY | ON-DEMAND
Enter your e-mail address
Sign Up Free

Благодарение на съвременните дигитални технологии и интернет в днешно време е възможно да се свържем с хора навсякъде по света и по всяко време. От известно време в образователната сфера и в денталната медицина в частност съществува една тенденция за продължаващо онлайн обучение с огромен потенциал и ползи за всички практикуващи зъболекари и студенти.

В интернет пространството съществуват множество платформи за продължаващо онлайн обучение, някои от които притежават международна акредитация за награждаване на участниците с академични кредити. Такива са американската платформа DentalXP, международният институт за дентално образование gIDE и проектът на Dental Tribune International – DT Study Club, чиято българска версия печели популярност през последните години. Според резултатите от скорошна анкета на в. Dental Tribune Bulgaria близо 50% от денталните лекари в страната смятат уебинарите за релевантна част от тяхното продължаващо образование, а над 30% вземат участие в повече от един онлайн курс месечно.

По световните тенденции личи, че уебинарите съвсем не са краткотрайно явление, а притежават потенциала да бъдат равностойно допълнение към всяка традиционна форма на обучение. Защо обаче са толкова популярни и какви са ползите за практикуващите дентални лекари и студентите?

Имайки предвид колко трудно е понякога да се съберат в една зала всички, които желаят да присъстват на даден курс или лекция, много институции – както университети и колежи по дентална медицина, така и частни дентални компании и производители, се ориентират към инкорпорирането на уебба зираните семинари като част от програмите за продължаващо обучение, което предлагат, тъй като уебинарите имат много предимства пред традиционния формат на образование „на живо“. Някои от ползите от уебинарите като средство за онлайн обучение са следните:

Гъвкавост

Уебинарите ви дават достъп до образователни материали навсякъде и по всяко време, което е добра новина за тези от вас, които не разполагат с много свободно време или практикуват в отдалечени места.

Голямо разнообразие от курсове

Имате възможност да избирате от огромна база от курсове на теми от всички области на денталната медицина, които иначе биха били труднодостъпни за вас поради географски или финансови ограничения. Благодарение на уебинарите обаче можете да посещавате курсове, да получавате сертификати и дори да завършвате цели програми, които се предлагат на друг континент!

Липса на времеви ограничения

Учебните програми в образователните институции и на различните теоретични и практически курсове, симпозиуми и конференции обикновено са строго фиксирани и не дават на желаещите да ги посетят особена свобода, що се отнася до управлението на собственото им време. Уебинарите ви позволяват да правите паузи и да се върнете отново към лекцията в удобен за вас час.

Финансово изгодни

Това е едно от най-сериозните предимства на уебинарите. За разлика от повечето други опции за продължаващо образование, уебинарите често са напълно безплатни за потребителите, които имат регистрация на съответната платформа. В допълнение онлайн курсовете ви спестяват и значителната сума, която бихте похарчили за пътни разходи, хотелско настаняване и т.н., ако искате да посетите конференция в чужбина например. Освен това традиционните курсове понякога изискват закупуването на специализирана литература, материали и други, което обикновено не е условие при онлайн обучението.

Интерактивност

Често водещи на уебинарите са световноизвестни специалисти в съответната област на денталната медицина, с които публиката невинаги може да общува директно по време на традиционна конференция. В онлайн среда обаче лекторите са много по-достижими и участниците в уебинара се чувстват далеч по-комфортно да комуникират с тях посредством чатове или дискусионни форуми в сравнение с живия контакт. Това е така, защото уебинарите дават на всички участници равен старт и възможност за активно участие във виртуалната класна стая.

По-добро разбиране на съдържанието

Според проучване на Министерството на образованието на САЩ „обучаващите се в онлайн среда демонстрират малко по-добро академично представяне от традиционните студенти“. Уебинарите ви дават възможност да разполагате с времето си и да учите със собствена скорост. Огромният архив от записи, които можете да гледате многократно, ви гарантира, че ще извлечете максималното от всеки онлайн курс.

По-висока конкурентоспособност

Уебинарите помагат на денталните лекари да станат по-конкурентни на пазара не само с повишаване на квалификацията им чрез продължаващо обучение. Онлайн образованието не изисква от вас да ползвате отпуск и да отсъствате от кабинета си, като по този начин не се отразява на приходите ви и по-важното – на вашите пациенти.

Никак не е изненадващо, че уебинарите печелят все по-голяма популярност като нова форма на продължаващо образование. Те спестяват време и средства, като същевременно повишават квалификацията ви, разширяват професионалните и личните ви контакти и изобщо ви правят още по-добър специалист.

Където мощността и прецизността се срещат: Planmeca PlanMill® 40

Наскоро международната компания Planmeca представи най-новото допълнение към широката гама продукти в портфолиото си – юнита за фрезоване Planmeca PlanMill® 40 S за дентални клиники. Това е най-мощният апарат за фрезоване в клинични условия на пазара.

Planmeca PlanMill 40® S е предназначен за фрезоване в клинични условия на безметални дентални възстановявания и конструкции, комбинирайки изключителна лекота на употреба и прецизно, бързо фрезоване.

„Planmeca PlanMill 40 S достига нови нива на качество, прецизност и производителност, които са безпрецедентни за индустрията“, заяви вицепрезидентът на отдела за дентални юнити и CAD/CAM на Planmeca Юка Канерва.

Със своя иновативен дизайн, интуитивност, широк набор от приложения, автоматично превключване между 10 инструмента и интелигентни опции за поддръжка, Planmeca PlanMill 40 S предлага на денталните лекари възможно най-пълното потребителско изживяване.

„Буквата S в името на продукта означава smart – именно това е същността на юнита“, сподели Канерва.

„От лесната употреба до високата производителност, новият юнит е създаден да предостави най-интелигентното и ефективно фрезоване в денталната сфера.“

Planmeca PlanMill 40 S ще замени своя предшественик Planmeca PlanMill 40 в продуктовото портфолио на компанията.

Новият юнит за фрезоване ще допълни интраоралния скенер Planmeca PlanScan® и дизайнерския софтуер Planmeca PlanCAD® Easy в CAD/CAM системата за употреба в клинични условия Planmeca FIT™.

Planmeca PlanMill 40 S вече може да бъде закупен освен от потребителите на северноамериканския пазар. Очаква се доставките да започнат през последното тримесечие на 2016 г. DT