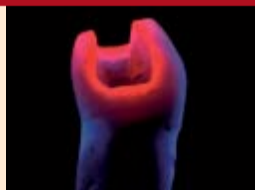
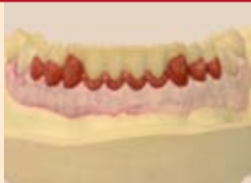

ПРАКТИКА → СТР. 3



Компобонд:
Еволюцията на един нов възстановителен дентален материал
В обширна статия авторът представя еволюцията на един нов възстановителен материал - компобонд.

ЗЪБОТЕХНИКА → СТР. 12



Няма метал - няма проблем. Продължение на статията от миналия брой в която авторът - известен италиански зъботехник представя огромните предимства на работата с цирконий в зъботехническата лаборатория.

СЪБИТИЯ → СТР. 15



50 години иновация!
Лаборатории „Пиер Фабр“ отпразнуваха своя 50 – годишен юбилей с бляскав коктейл във Френското посолство.

DENTAL TRIBUNE



Заповядайте на шанга ни на изложението **МЕДИКУС ДЕНТО ГАЛЕНИЯ** 19-22 октомври Международен панаир Пловдив

„Усмивка на годината 2012“ с нов председател на журито

ПО ПОВОД 5-ОТО ЮБИЛЕЙНО ИЗДАНИЕ НА КОНКУРСА ОРГАНИЗАТОРИТЕ ПОКАНИХА СВЕТОВНОИЗВЕСТНИЯ ДЕЙВИД УИНКЛЪР



През 2012 г. петото поредно издание на Националния дентален конкурс „Усмивка на годината“, организиран от вестник „Дентал Трибюн“. По повод 5-годишния юбилей организаторите решиха да направят някои положителни промени, свързани с организацията на конкурса.

Една от тях е привлича-

нето на нов председател на журито в конкурса. На мястото на г-р Гернот Мьорих (който председателства журито в конкурса в продължение на първите четири издания), тази година организаторите поканиха световноизвестния в сферата на денталната естетика г-р Дейвид Уинкълър.

Д-р Дейвид Уинкълър получава своето образование от The Royal Dental College of

Copenhagen, Denmark, през 1983 г., след което работи три години като зъботехник. Понастоящем работи в Windsor Centre for Advanced Dentistry в Англия. Той е основател и бивш президент на Скандинавската академия по естетична стоматология, бивш президент на Европейската академия по естетична стоматология и настоящ президент на Британската академия по естетична стоматология. Също така е и вицепрезидент на Международната федерация по естетична стоматология. Член е на Международния колеж на зъбопротезистите в Сан Диего и на Международния колеж на зъболекарите. Той е в редакционния съвет на списанието Journal of Esthetic and Restorative Dentistry и Practical Procedures and Aesthetic Dentistry. През 1987 г. завършва курс по имплантология в Бранемарк център. Той е международно признат лектор в сферата на естетичната стоматология и член на Американския изследователски борд на Reality.

Очаквайте пълна информация за всички новости в 5-ото юбилейно издание на конкурса „Усмивка на годината“ в следващия брой.

Същността на конкурса, регламентът и форматът на журиране остават

същите. Единствената разлика между предходните издания и предстоящото ново може да бъде определена с две думи: МАЩАБНОСТ и МАССОВОСТ.

- По повод петото юбилейно издание на конкурса е планирана мащабна рекламна кампания, която ще продължи 9 месеца – от септември 2011 г. до май 2012 г., и която включва медийно партньорство с водещи медии в страната. (Очаквайте допълнителна информация през септември 2011 г.)

- Организаторът ще осигури атрактивни награди от спонсорите за големите победители. Така българските зъболекари ще имат изключителен мотив да участват.
- Организаторът ще осигури присъствие на минимум 500 зъболекари по време на церемонията, тъй като обвързва „Платинената абонаментна кампания“ с осигуряване на покани за всички, закупили си платинен абонаментен пакет.

- Организаторът ще вложи сериозен бюджет за реализиране на професионална церемония, която ще бъде основното мултимедийно.

- При интерес от ваша страна ще ви представим спонсорските пакети за конкурса. **DT**

„Сънстар“ сключва сделка за лиценз с франчайза на „Междузвездни войни“

DTI

Феновете на „Междузвездни войни“ скоро ще прибавят нещо ново към колекциите си, след като се разбира, че „Лукасфилм“ – компанията зад мултимилionen франчайз, е подписала сделка със „Сънстар Америкас“ за линия четки за зъби, вдъхновени от филма. Четките ще бъдат на американския пазар в началото на следващата година и ще са във формата на известни ге-

роу и елементи от филма.

Сделката е част от мащабна маркетингова кампания за преизлъчването на „Междузвездни войни“, епизод I – Заплахата на фантома“, първата част на оригиналната трилогия „Междузвездни войни“ от 1977 година. Един от най-печелившите филми на всички времена след „Титаник“ предстои да се излъчи на 3D през февруари 2012 г.

Това не е първият път, в който „Лукасфилм“ си пар-

тизира с дентална компания. По време на пускането на оригиналната версия, наред с другите компании, сключва споразумение с стоматологични консумативи „Колгейт-Палмолив“. По данни на сп. „Форбс“ франчайзът на „Междузвездни войни“ бележи печалба от около 22 млрд. долара от търговията от 1977 г. насам.

Финансови подробности



около новата сделка не се разкриват. „Сънстар“ обяви, че линията стоматологични аксесоари „Междузвездни войни“ включва ръчни и електрически четки за зъби за деца и възрастни. **DT**

Скъпи четящи,

Създадохме настоящия септемврийски брой с усмивки на лице, породени от няколко насърчителни неща, които бихме искали да споделим с вас.

Един сирийски зъболекар, завършил денталното си образование у нас, получи голяма международна награда, за която благодарим на България (стр. 1, 3).

Една идея, започната у нас, въпреки реализирането на голям международен проект в Ню Йорк – за да почемем постижението в областта на денталната медицина, през 2011 г. Dental Tribune International (DTI) създаде наградите Global Dental Tribune Awards, които вече са факт и които имат свой първообраз в нашия локален вариант – Националният дентален конкурс „Усмивка на годината“, организиран от в-к „Дентал Трибюн“ (стр. 13).

Това са само два от многото поводи, за които да харесваме България.

Веднага се сещаме и за още един: според икономическите прогнози втората криза цяла да подмине България.

Пожелаваме ви един прекрасен български есенен сезон, наситен с емоции, планове и ища за нови неща!

Ние вече сме на тази вълна...

Понесете се по нея и вие!

Приятни и полезни минути с новия ни брой!

Om Редакцията

International Imprint

Licensing by Dental Tribune International
Publisher Torsten Oemus

Group Editor
Daniel Zimmermann
newsroom@dental-tribune.com
+ 49 341 48 474 107

Editors
Claudia Salwiczek
Editorial Assistant
Yvonne Bachmann

Copy Editors
Sabrina Raaff
Hans Motschmann

Publisher/President/CEO
Torsten Oemus

Sales & Marketing
Peter Witteczek
Matthias Diessner

Director of Finance & Controlling
Dan Wunderlich

Marketing & Sales Services
Nadine Parczyk

License Inquiries
Jörg Warschat
Accounting
Manuela Hunger

Business Development Manager
Bernhard Moldenhauer

Project Manager Online
Alexander Witteczek

Executive Producer
Gernot Meyer

International Editorial Board
Dr Nasser Barghi, USA – Ceramics
Dr Karl Behr, Germany – Endodontics
Dr George Freedman, Canada –

Aesthetics
Dr Howard Glazer, USA – Cariology
Prof Dr I. Krejci, Switzerland –

Conservative Dentistry
Dr Edward Lynch, Ireland – Restorative
Dr Ziv Mazon, Israel – Implantology
Prof Dr Georg Meyer, Germany –

Restorative
Prof Dr Rudolph Slavicek, Austria –
Function
Dr Marius Steigmann, Germany –

Implantology
© 2011, Dental Tribune International
GmbH. All rights reserved.

Dental Tribune makes every effort to report clinical information and manufacturer's product news accurately, but cannot assume responsibility for the validity of product claims, or for typographical errors. The publishers also do not assume responsibility for product names or claims, or statements made by advertisers. Opinions expressed by authors are their own and may not reflect those of Dental Tribune International.

Dental Tribune International
Holbeinstr. 29, 04229 Leipzig, Germany
Tel.: + 49 341 4 84 74 302
Fax: + 49 341 4 84 74 173
Internet: www.dental-tribune.com
E-mail: info@dental-tribune.com

Regional Offices

Asia Pacific
Dental Tribune Asia Pacific Limited
Room A, 20/F, Harvard Commercial
Building, 111 Thomson Road, Wanchi,
Hong Kong
Tel.: + 852 3113 6177 | Fax + 8523113
6199

The Americas
Dental Tribune America
116 West 23rd Street, Ste. 500, New York,
N.Y. 10011, USA
Tel.: + 1 212 244 7181
Fax: + 1 212 224 7185

Офис България

Издава Dental Tribune България ЕООД
София 1421, жк „Лозенец“,
ул. „Луна“ 2, ет. 1, ап. А
тел./факс: + 359 2/963 000 9
office@dental-tribune.net
www.dental-tribune.net

Действителен собственик:
Уляна Винчева

Предоставената информация
е съгласно чл. 7а, ал. 3 от ЗЗДПД.

Главен редактор

Уляна Винчева

Редактори

г-р Владимир Ашиков

г-р Надежда Кулумджиева

Дизайн и прегледач

Антоанета Волева

Превог

г-р Надежда Кулумджиева

Катерина Томова

Коректор

Гая Христова

Реклама

Катерина Томова 097 958 321

Автори в броя

Д-р Ирфан Ахмад, Алесандро Кушаро,

Катерина Томова

Печат: „Спектър“ АД

Българското издание на Dental Tribune

е част от групата Dental Tribune

International – международно издание

на 20 езика, разпространявано в над

55 държави.

Съдържанието, пребедено и публику-

вано в този брой от Dental Tribune

International, Германия, е с авторско

право на Dental Tribune International

GmbH. Всички права запазени. Пуб-

ликувано с разрешение на Dental

Tribune International GmbH, Holbeinstr.

29, 04229, Лаипциг, Германия. Възпроиз-

веждането по какъвто и да било начин

и на какъвто и да е език, изцяло или

частично, без изричното писмено раз-

решение на Dental Tribune International

GmbH и Dental Tribune България ЕООД

е абсолютно забранено. Dental Tribune

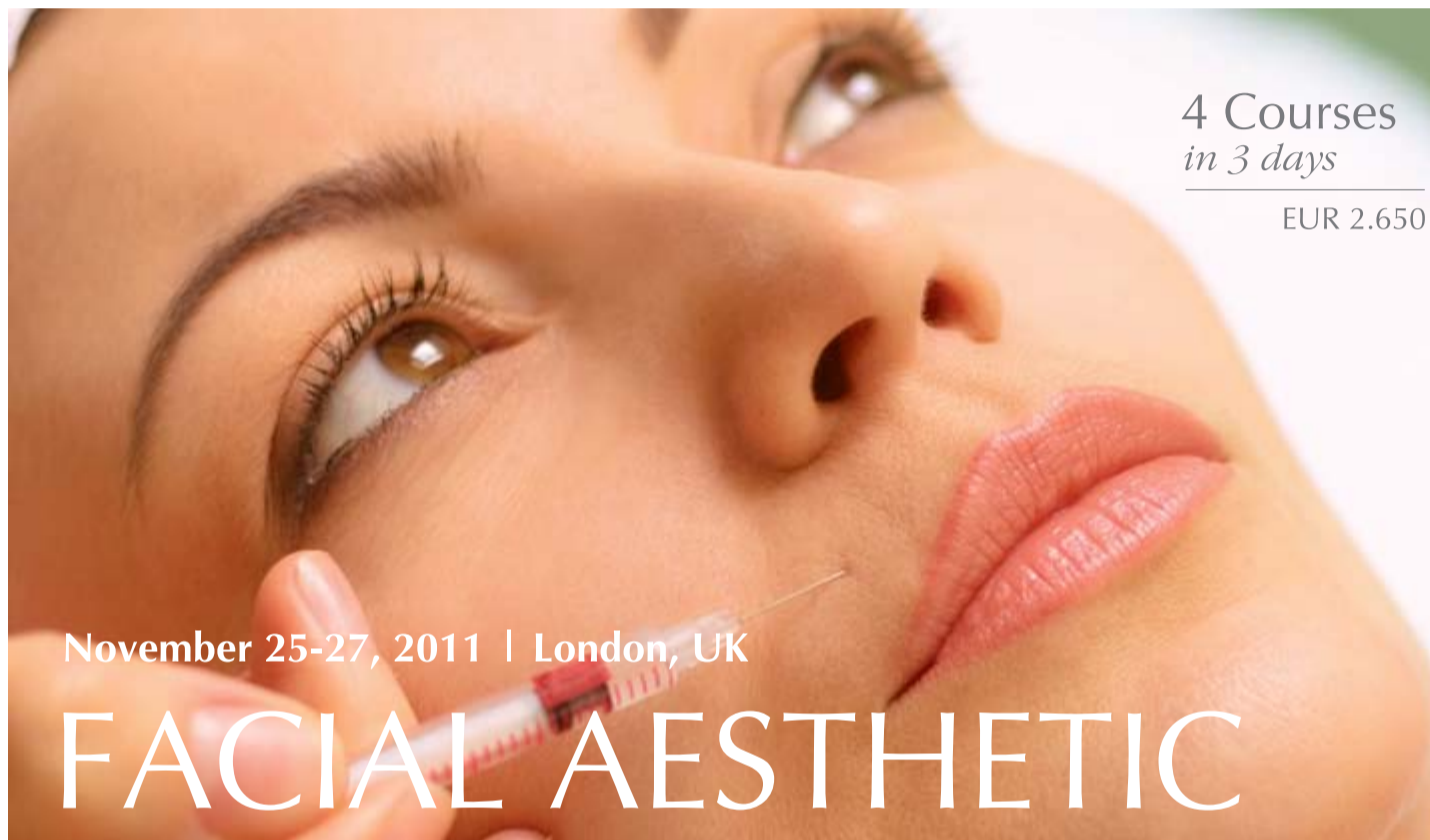е запазена марка на Dental Tribune

International GmbH.

Редакцията не носи отговорност за съ-

държанието на публикуваните реклами

в броя.



4 Courses
in 3 days

EUR 2.650

November 25-27, 2011 | London, UK

FACIAL AESTHETIC

TRAINING

Included Botulinum Toxin Basic Course, Botulinum Toxin Advanced Course, Dermal Filler Basic Course and Dermal Filler Advanced Course

Botulinum Toxin & Dermal Filler



Botulinum Toxin Basic Course Objectives

To help you assess a face from an aesthetic point of view • To enable you to understand how botulinum toxin is used and how it works • To enable you to select suitable clients for the treatment • To enable you to plan an effective botulinum toxin treatment • To give you the knowledge and practical skills to start carrying out the treatment • To give you advice on where you can seek professional support following the course.

Botulinum Toxin Advanced Course Objectives

To help you assess the whole face from an aesthetic point of view • To enable you to understand how to use botulinum toxin for advanced indications • To enable you to select suitable clients for advanced areas and effectively combine treatments for maximum aesthetic results. • To give you the knowledge to take your skills and experience 'to the next level'.

Dermal Filler Basic Course Objectives

To help you assess a face from an aesthetic point of view • To enable you to understand how dermal fillers are used and how they work • To enable you to select suitable clients for the treatment • To enable you to plan an effective dermal filler treatment • To give you the knowledge and practical skills to start carrying out the treatment • To give you advice on where you can seek professional support following the course

Dermal Filler Advanced Course Objectives

To help you assess the whole face from an aesthetic point of view • To enable you to understand how dermal fillers can be used for facial contouring • To view a face from an aesthetic point of view to help create the "perfect" lip. • To enable you to select suitable clients for advanced areas and effectively combine treatments for maximum aesthetic results. • To give you the knowledge to take your skills and experience 'to the next level'.

Компобонд: Еволюцията на един нов възстановителен дентален материал

АВТОР Д-Р ИРФАН АХМАД, ВЕЛИКОБРИТАНИЯ

Една от основните причини за успеха на денталната амалгама, наред с отличните ѝ физични и механични качества, е нейната лекота на приложение и „опрощаваща“ техника. Подигравателното „изгълбай и запълни“, споменавано относно денталното лечение, госта точно описва процедурата при амалгамените obtурации. Типичният протокол за амалгамените obtурации включва един-единствен етап. След отстраняване на кариозната маса и препарация на зъба амалгамата се поставя директно в кавитета, оформя се анатомично и се цопфа. Наред с това техниката на амалгамените възстановявания е доста нечувствителна, материалът има отлична износоустойчивост и голяма здравина, етин е и постоперативната му експанзия подпомага запечатването на кавитетните ръбове.

Упадъкът на амалгамата започва през осемдесетте години поради прекомерното отстраняване на зъбни тъкани при създаването на ретенционни подмоли, отделянето на метални корозионни продукти, лошата естетика и евентуалната живачна токсичност¹. Оттогава специалистите търсят подходяща алтернатива за този традиционен и бездесъщ материал – канцигат са композитите на базата на смола. През последните десетилетия сме свидетели на феноменални изследвания и по-

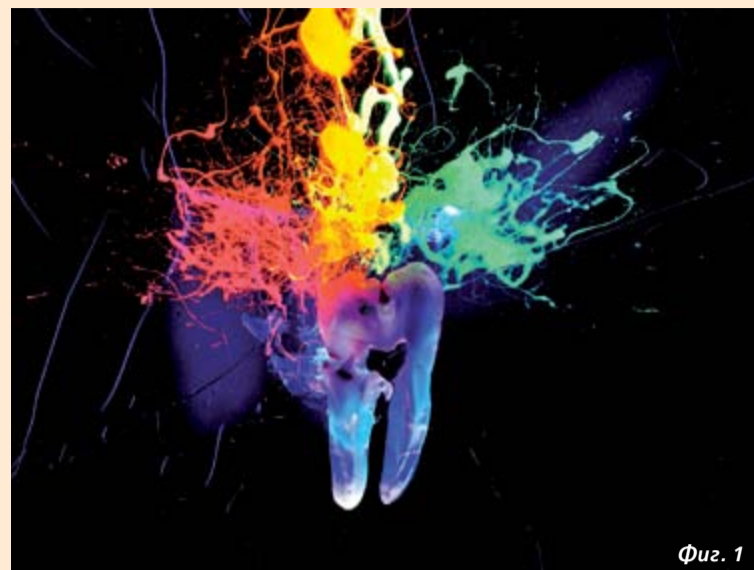добрения в композитните технологии, които успокоиха притесненията относно абразивоустойчивостта на тези материали, ретенцията към зъбните тъкани, маргиналната адаптация и постоперативната чувствителност. Все пак неизменното слабо място на композитите е полимеризационното свиване, което компрометира дългосрочността на възстановяването². Въпреки това новите материали се опитват да преодолеят много от негативните ефекти, свързани с полимеризационното свиване. Основата за тези подобрения е двупосочна: първо, по-добро разбиране и по-висока ефикасност на адхезията към дентина; и, второ, промени в химическия състав на композитите, за да се справят с предизвикателството на полимеризационното свиване, включително превъзходни физически и механични качества за устояване на неблагоприятните условия в оралната среда. За да се разбере причината за разработването на компобонда, е важно да се набележат научните постижения както на дентиновите адхезиви, така и на композитите.

ИСТОРИЯ

Идеалният възстановителен материал трябва да е естетичен, адхезивен, устойчив на абразия и биоактивен, за да стимулира регенерацията на твърдите дентални тъкани, а не само да ги възстановява. През последните

шейсет години бяха представени много новаторски материали, които да заместят амалгамата и да изпълнят критериите за идеалния възстановителен дентален материал. Тези нови материали може да се категоризират като смоли и глас-йонимери с множество хибриди, представляващи комбинации от тези два материала. Смолите осигуряват по-добра връзка към емайла, но по-непрекъснато адхезия към дентина³. Противно на тях, глас-йонимерите поленват по-добре към дентина посредством истинска химична адхезия и отделят флуор за биоактивност, но са с по-лоши механични качества от смолите. Много хибридни материали, като модифицираните със смоли глас-йонимери, се опитват да съчетаят добрите страни на двата материала, но с различен успех. Например през 2001 г. бяха въведени джиомерите с предварително реагирани стъклени пълнители, за да се улесни отделянето на флуор от композита, базиран на смола⁴.

Други класове материали са силораните и ормоцерите. Макар композитите на базата на силоран да имат най-ниското полимеризационно свиване сред всички смоли, те са с доста странични механични качества: силата на огъване (CO) и модулет на еластичност (ME) са високи, но силата на компресия и твърдостта им са по-ниски от тези на метакрилатните композити⁵. Технология-



Фиг. 1

Фиг. 1 ТЕ ДА изискват ецване (червено) на емайла и дентина, последвано от нанасянето на праймер (жълто) и адхезив (зелено).

та на ормоцерите е още една добавка към денталната възстановителна гама, като те са с отлична износоустойчивост, но неогорно полиране. Еволюцията на компобонда, предложен през 2009 г., се основава на успешните клинични резултати на дентиновите адхезиви (ДА) и композитите на базата на смоли.

ДЕНТИНОВИ АДХЕЗИВИ

Техниката на киселинно ецване, въведена от Буонкор през 1995 г., бе повратна и отвори възможност за постигане на връзка между естествените зъбни тъкани и изкуствените акрилни възстановителни материали⁶. Макар връзката към емайла да е останала почти непроменена от постигането ѝ преди малко повече от половин век, адхезията към дентина се оказа доста по-трудна и претърпя огромни промени. Основно постижение при постигането на сигурна връзка с дентина бе въвеждането на техниката на тотално ецване (ТЕ)⁷ в края на седемдесетте.

Първият самоецващ (СЕ) праймер, комбиниращ ецващ агент и праймер в едно, бе въведен в началото на деведесетте⁸. СЕ праймери не само опростиха адхезията към дентина, но и елиминираха клиничните грешки, свързани с тази процедура. В резултат на това бяха постигнати по-предсказуема връзка с дентина и по-голяма дългосрочност на композитната obtурация. През

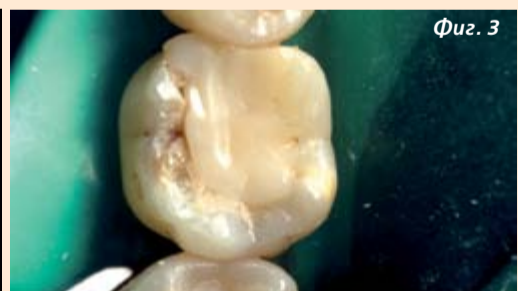следващото десетилетие се появиха много нови формулировки, включително ецващ агент + праймер, последван от адхезив; ецващ агент, последван от праймер + адхезив, и отскоро (от средата на деведесетте) комбинирани и на трите компонента – ецващ агент + праймер + адхезив, в един-единствен продукт и в едноетапна процедура (фиг. 2).

Съвременните ДА могат да се разделят на два вида: ТЕ и СЕ. Нещата още повече се усложняват от това, че системите за ТЕ се предлагат под формата на три- или двустъпкови системи, а СЕ са или дву- или едностъпкови системи, които са с три, две или една бутилка. За да се разреши дилемата при избора на ДА, да се опрости клиничната техника и да се сведат до минимум грешките, съвременните тенденции са да се намали броят на компонентите и на стъпките⁹. Също така ТЕ и СЕ видове вече имат здравина на връзката с дентина, сходна с тази към емайла (около 22 МРа)¹⁰.

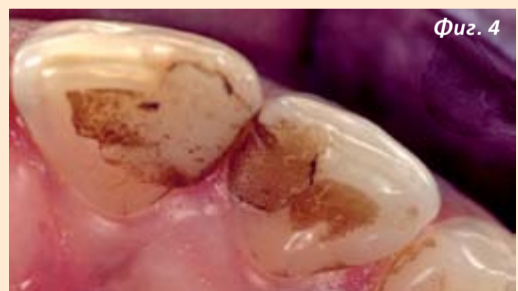
Основната разлика между ТЕ и СЕ агенти е в първоначалния етап на ецване, загължителен за първата група и ненужен при втората. При ТЕ емайла и дентинът се ецват едновременно, обикновено с фосфорна киселина, след което се нанасят праймер и адхезив поотделно или заедно като един продукт. При СЕ агенти предварителното ецване е излишно, тъй като то се постига с прай-



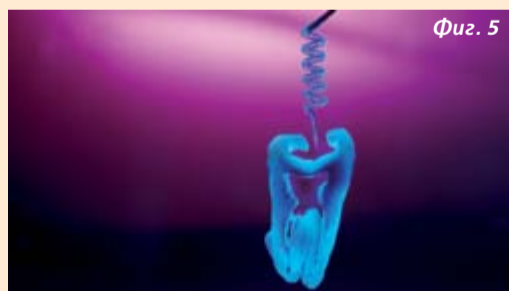Фиг. 2



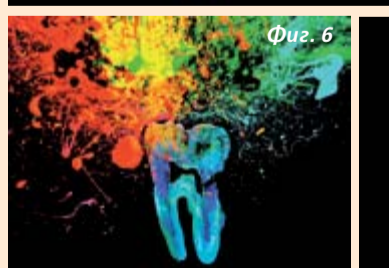Фиг. 3



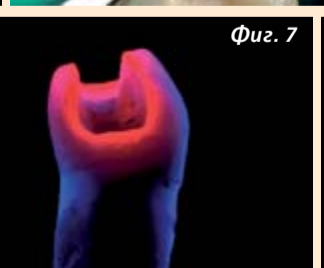
Фиг. 4



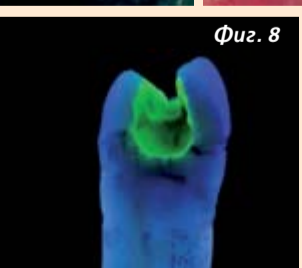
Фиг. 5



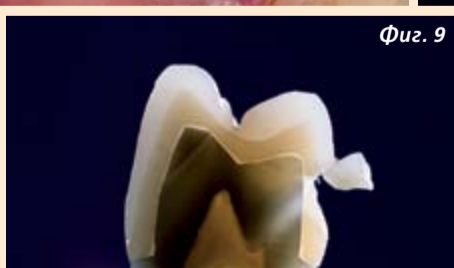
Фиг. 6



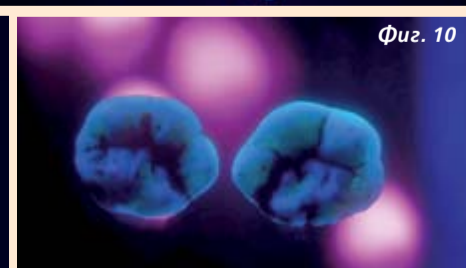Фиг. 7



Фиг. 8

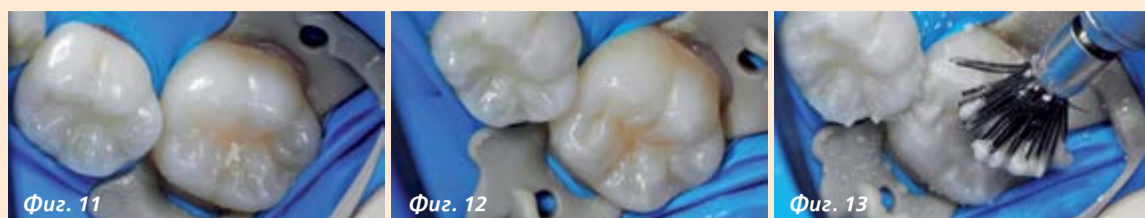

Фиг. 9



Фиг. 10

Фиг. 2 СЕ ДА комбинират ецващ агент, праймер и адхезив в един-единствен продукт и едноетапна клинична процедура; Фиг. 3 Едно от ограниченията на композитните obtурации е полимеризационното свиване, водещо до нарушен маргинален интегритет; Фиг. 4 Полимеризационното свиване на композитите води до оцветяване на ръбовете; Фиг. 5 Vertise Flow е самополенващ течен композит, комбиниращ СЕ адхезивен агент и композит; Фиг. 6 Адхезивният агент на Vertise Flow се базира на технологичните постижения на OptiBond – първия напълнен дентинов адхезив, въведен през 1992 г., който еволюира в СЕ система; Фиг. 7 При използването на Vertise Flow се препоръчва да се скоси или да се ецва апризматичният емайл по кавитетните ръбове; Фиг. 8 Vertise Flow е отличен като подложка и абсорбира стреса поради ниския си ME; Фиг. 9 Vertise Flow е идеален за интраорални репаратури на фрактуриран порцелан; Фиг. 10 Транслучентният цвят на Vertise Flow е безценен за откриването на бъдещ кариозен процес под силанти.



Фиг. 11 Долният първи постоянен молар е изолиран с кофердам с помощта на SoftClamp (KerrHawe SA). Забележете остатъците от стар силант във фисуриите; Фиг. 12 Зъбът се обработва с пудра алуминиев оксид за отстраняване на плаката и кариеза и остатъците силант; Фиг. 13 Зъбът е почистен с четка и пемза

мера и адхезива.

Макар СЕ агенти да съкратиха адхезивната процедура, основната разлика между ТЕ и СЕ агенти засяга замърсения слой. При ТЕ агенти ецването и посушаването на дентина може

да е съпроводено от клинични грешки. Това е възможно, тъй като неорганичната фаза на дентина се разтваря и така органичният колагенов матрикс остава незащитен. Ако органичната матрица не бъде рехидрати-

рана от праймера и адхезива, връзката с дентина ще е сериозно компрометирана. За да се гарантира, че колагеновите фибри ще са хидратирани, е необходимо дентинът да остане влажен, което е трудно да се прецени

клинично. Другият вариант е ДА да съдържа разтворител, който рехидратира колагеновите фибри, например вода или етанол, така че адхезивът да импрегнира пространствата, заемани от неорганичната фаза, и да формира комплекс смола-колаген, или т.нар. хибриден слой.

ДА, съдържащи разтворител ацетон, много често водят до изсушаване на дентина, тъй като ацетонът бързо се изпарява и така води до колапс на колагеновите фибри¹¹. Така, ако адхезивната техника е извършена неправилно, връзката с дентина ще бъде слаба, което ще доведе до маргина-

лно просмукване, оцветяване и постоперативна чувствителност. Една от причините за постоперативната чувствителност е негодното запечатване на дентиновите тубули след ецване по време на адхезивната процедура¹². Това се дължи на негодния клиничен протокол, описан по-горе, и най-често се наблюдава при ТЕ, многостъпкови адхезивни агенти. След фазата на ецване дентиновите тубули са оголени и по голям риск заради отстраняването на неорганичната матрица и замърсения слой. Ако следващите два етапа, нанасянето на праймер и адхезив, са проведени неправилно и не запечатат тубулите чрез формирането на адекватен хибриден слой, със сигурност ще се появи постоперативна чувствителност.

От друга страна, СЕ ДА по-скоро разтварят, а не отстраняват замърсения слой, който се включва в колагеновите фибри и мономера на смолата, като така се образува сигурен хибриден слой. Така по-ниската постоперативна чувствителност, наблюдавана при СЕ агенти, може да се отнася до включването на замърсения слой в хибриден, защото така дентиновите тубули никога не остават открити¹³. Други изследвания не показват разлика в дентиновата свръхчувствителност между ТЕ и СЕ системи, като лошата клинична техника се спомежда като най-съществен фактор за постоперативните симптоми, а не типът на ДА¹⁴.

Като обобщение, предимствата на СЕ системи са:

1. техниката им е по-слабо чувствителна;
2. степента на влажност на дентина няма значение; и
3. дълбочината на ецване и на проникване на адхезива са сходни, тъй като двата процеса протичат едновременно.

Един от недостатъците на СЕ системи, проявен при някои от изследванията, е сравнително високото рН (около 2) в сравнение с фосфорната киселина с рН около 1, което води до по-слаба връзка^{15, 16}. Други изследвания обаче не намират съществена разлика между двете системи¹⁷, така че съвременните проучвания не дават ясно заключение. СЕ агенти се разделят на силна и мека група, съответно с рН от 1 и 2.

Макар меката група да е по-малко агресивна и да образува по-тънък хибриден слой, това явно не компрометира здравината на връзката¹⁸. Явно интегритетът (липсата на празнини, разкъсвания), а не дебелината на хибриден слой е от съществено значение за добрата връзка с дентина. Друг недостатък на едностъпковите СЕ агенти е остатъчната вода, която остава в дентиновите тубули и така води до непълна полимеризация на адхезива и компрометираща ретенцията¹⁹. Все пак СЕ агенти са новаторски продукти и са необходими бъдещи in vivo и дългосрочни изследвания, за да се агресират техните не-

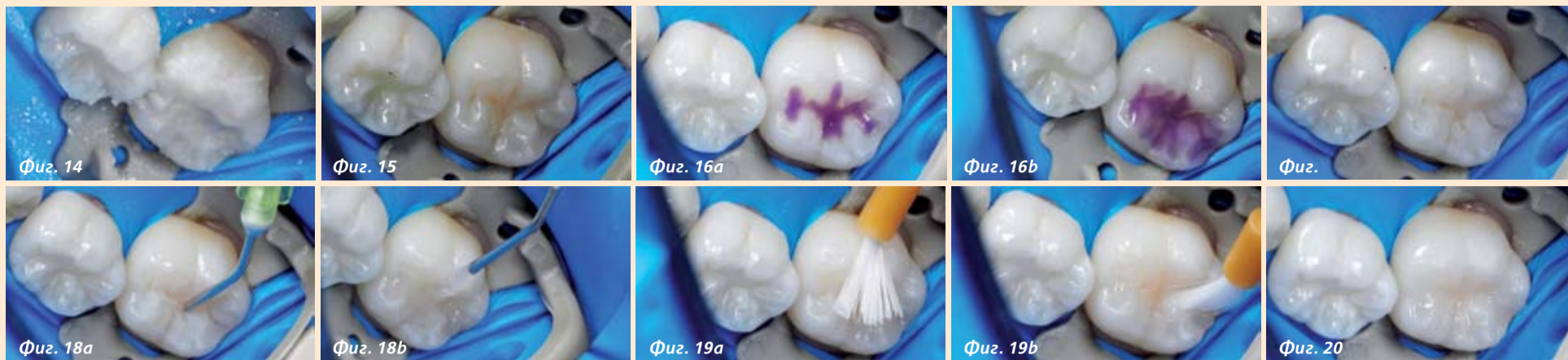

БАНКАТА НА ВАШИЯ УСПЕШЕН БИЗНЕС

24-часов информационен център на Банка Пиреос
0 700 12 002
www.piraeusbank.bg

Финансова Група Пиреос е една от най-активните финансови организации в Гърция със собствено науку в предлагането на финансови услуги за физически лица, банкиране на дребно, малки и средни предприятия, лизинг, капиталови пазари и инвестиционно банкиране. Комбиниран бизнес развитие и социална отговорност Финансова Група Пиреос системно подобрява и обръща специално внимание на връзките си със социалната, културна и околна среда. Финансова Група Пиреос има международно присъствие с клонова мрежа от 866 офиса, фокусирано в Югоизточна Европа и Източното Средиземноморие, но също и във финансови центрове като Лондон и Ню Йорк. Активите ѝ възлизат на 57.1 млрд. евро към края на юни 2011 година.

**PIRAEUS
BANK**



Фиг. 14 Пемзата отстранява остатъците от пудрата алуминиев оксид; фиг. 15 След пемзата зъбът се промива; фиг. 16 а и b Във фисурите се поставя ецващ агент (а), както и по околния несрязан апризматичен емал (b); фиг. 17 Класическият снежнобял вид на ецвания емал се вижда ясно (сравнете с фиг. 12); фиг. 18a Vertise Flow се поставя във фисурите; фиг. 18b Vertise Flow се поставя по цялата оклузална повърхност; фиг. 19 а и b С четка Vertise Flow се притиска към емайла за 15–20 секунди (а), за да се постигне слой с дебелина <math>< 0.5\text{ mm}</math>; фиг. 20 Втъвргеният Vertise Flow след полимеризиране с лампа.

достатъци.

Осмото и следващите поколения ДА трябва да подобрят седмото поколение СЕ адхезивни агенти, като включат в себе си субстанции, които регенерират естествените твърди тъкани, а не се ограничават само с адхезия. Тези нови т. нар. биоматериали трябва в допълнение да имат антибактериални, биоактивни и биофункционални свойства.

КОМПОЗИТИ НА БАЗАТА НА СМОЛА

Броят на композитите на пазара е огромен и обръкващ. Развитието на композитната технология през последните няколко десетилетия доведе до много новаторски продукти и изборът на подходящ материал за конкретна клинична ситуация е труден и обръкващ. Следващата обща класификация категоризира съвременните композити на базата на смоли заедно с основните им особености и индикации:

1. Хибриди: универсални или за обща употреба; ниска износостойчивост, в дългосрочен аспект се увеличава награвяването на повърхността, например постериорни възстановявания, клас I и клас II.

2. Микронапълнени: по-естетични от хибридите, запазват дълго време повърхностната полировка и блясък, например клас III, IV и V; висконапълнените варианти са за екстремно оклузално натоварване, например клас I и клас II.

3. Нанонапълнени: подобни на микронапълнените, най-естетичните; за области с високи естетични изисквания, ползват се до висок блясък, отлични оптически качества (опалесцентност, флуоресцентност), например клас III, IV и V, директни фасети.

4. Микро- и нанохибриди: универсални или за обща употреба.

5. Течни: нисък вискозитет, нисък модул на еластичност, ниско съдържание на пълнители. Подходящи за области с ниско оклузално натоварване поради недобрата им износостойчивост, ниската здравина и увеличеното полимеризационно свиване. При тях обаче полимеризационният стрес е по-нисък поради редуцираното съдържание на пълнители. Идеални са за малки ямки, възстановявания на млечни зъби, блокиране на

подмоли при индиректни възстановявания (например инлеи и корони) и като лайнер за намаляване на стреса при дълбоки клас I, II, V и големи кавитети, предпочитани са вариантите, които отделят флуорид, например гжиомери.

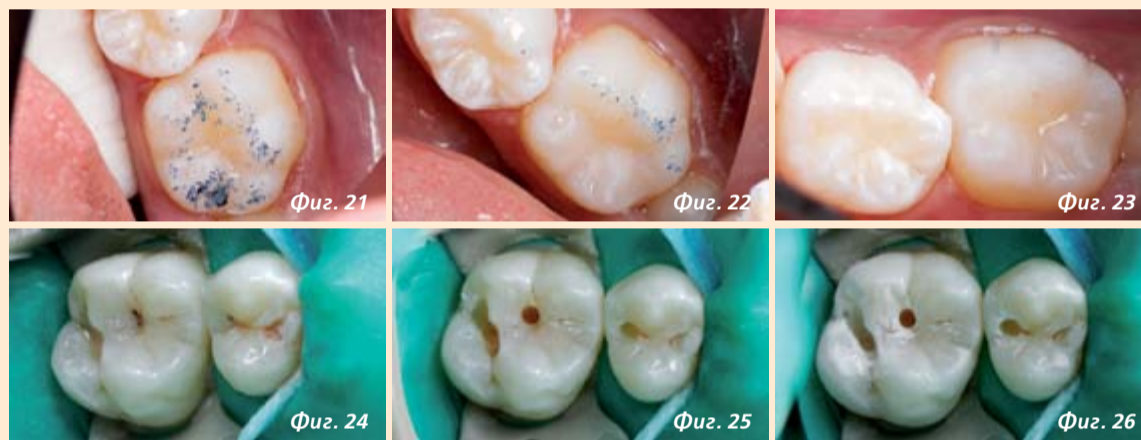В идеалния случай композитите трябва да притежа-

ват високите качества имат високо значение, идеалният избор са микро- или нанонапълнени композити. Те обаче са неподходящи за висконаплените постериорни възстановявания поради ниската износостойчивост и в такива случаи е по-целесъобразно да се избере универса-

лната гентална медицина, те носят и своите проблеми. Основната причина за проблемите с композитните обтурации са маргинално-убреждане и вторичният кариез²⁰. Все пак наличието на отворен или оцветен периферен ръб не означава загължително, че там се раз-

определяне на това, дали ще настъпи кариез или не²¹.

Както бе споменато по-рано, маргиналното разрушаване се дължи на полимеризационното свиване на композита в етапа на неговото втъвргяване, като то варира от 2 до 5 обемни %²² и предизвиква нарушаване на връзката и образуване на процеп (фиг. 3 и 4). Полимеризационният стрес може да се влияе от клиничната техника, модела на еластичност на материала, конфигурацията на кавитета или т.нар. С фактор. За да се избегне полимеризационното свиване, производителите променят химичния състав на композитите с цел по-добри качества. Те включват вариране в размера, формата и обема на частиците на неорганичния пълнител, както и подобряване на адхезията на пълнителите към органичния матрикс. Други фактори, които редуцират стреса, са методът на втъвргяване, например пулсово печене²³, и послойно изграждане на композитната обтурация²⁴. Друга техника (описана по-году) е използването на течен композит с по-нисък модул на еластичност като първоначален слой-основа, който да абсорбира полимеризационния стрес и да противодейства на силите



Фиг. 21 С артикулационна хартия се проверяват оклузалните контакти. Забележете излишъка в дисталната част на постоянния молар; фиг. 22 За долни зъби се премахват всички оклузални контакти освен тези на вестибуларните туберкули. Виждате, че дистално излишният материал е отстранен; фиг. 23 Постоперативно се виждат запечатаните фисури и блясъкът, постигнат след полиране с OptiStep Polisher (сравнете с фиг. 11); фиг. 24 Преоперативен изглед, показващ кавитацията на оклузалната повърхност на горния молар и премолар. При молара трябва да се подмени дефектна оклузална композитна обтурация; фиг. 25 Кавитетна подготовка с микродиамантени борери за свеждане до минимум на отстранените зъбни тъкани; фиг. 26 Всички ръбове с апризматичен емал се скосяват.

ват физически, механични и оптически качества, подобни на твърдите тъкани, които заместват. Така за високоестетични възстановявания, където видът и опти-

чен композит, например хибриден, или микро- или нанохибрид.

Докамо композитите на базата на смоли направиха революция във възстанови-

ва вторичен кариез. Според съвременното мнение рисковите фактори на пациента, като орална хигиена, диета, и отношението към генталното лечение са водещи за

owandy
2 ГОДИНИ ГАРАНЦИЯ ЗА ВСИЧКИ ПРОДУКТИ

VISTEO Touch

- Край на проблема "Прекъснат кабел"
- Единственият на пазара индуктивен сензор.
- Най-високата реална резолюция - 20 Lp/mm.

I-MAX TOUCH 3D
3 in 1 upgradable panoramic unit

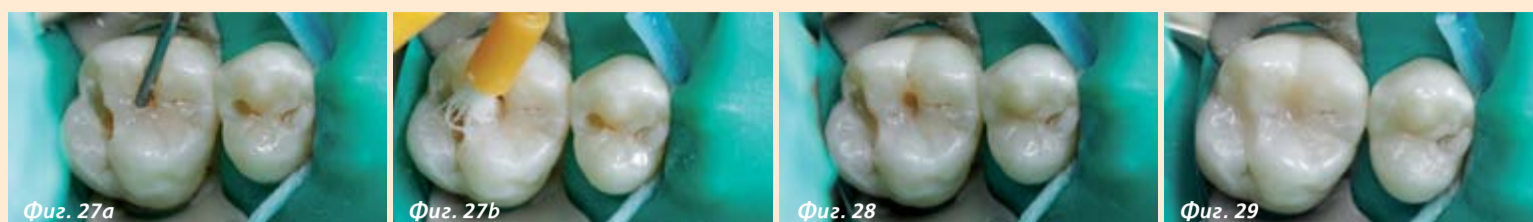SimPlant®
НАЙ-ДОБРИЯТ СОФТУЕР ЗА ИМПЛАНТОЛОЗИ И ДВА БЕЗПЛАТНО С I-MAX TOUCH 3D

ЩЕ НИ НАМЕРИТЕ НА
"МЕДИКУС, ДЕНТО И ГАЛЕНИЯ"
ЗАЛА 11, ЩАНД VII-3

3 IN 1
PAN / CEPH / 3D

АТРАКТИВНИ ЦЕНИ
ЗА ПАКЕТ КУГЕЛ + ДВА РАЗМЕРА СЕНЗОРИ.

DMK DeMaKom
Тел. 02 481 47 21/22, 0885 205 792/3
www.demakom.com, www.owandy.com



Фиг. 27 а и б Първият слой Vertise Flow трябва да е с дебелина <math><0.5\text{ mm}</math> (а) и да се разнесе с четка за пътен контакт с кавитетните стени и косените ръбове (б); Фиг. 28 Първият слой Vertise Flow се полимеризира с лампа преди добавянето на допълнителен материал; Фиг. 29 Готовите възстановявания се полират до висок блясък, което гарантира превъзходна интеграция с околния емайл.

на границата възстановяване-дентин25.

ТЕЧНИ КОМПОЗИТИ

Течните композити, въведени преди повече от 50 години, намират многоброй-

ни приложения. Те имат по-голяма течливост и еластичност, като така предлагат по-добра адаптация към вътрешните кавитетни стени, и са лесни за употреба. Освен това рентгеновата

контрастност на тези смоли позволява лесно откриване на вторичен кариес и веднага разкрива маргиналният интегритет или отворените ръбове. Възстановителният материал трябва да

има рентгеноконтрастност, малко по-голяма от тази на емайла, за да се визуализира кариес25, и равна или по-голяма от ISO минималния стандарт на алуминия в еквивалентна дебелина. Това е осо-

бено важно, ако течните композити се използват като интракоронарна подложка под слоевете универсален композит. ISO стандартът за външни оклузални възстановителни материали е минимум 80 МРА, което е налице при предлаганите в момента течни композити. Силата на опън зависи от специфичните качества на материала, като тя е от 70 до 100 МРА и намалява във времето, като е около 80% в сравнение с не-течливите аналози.

Въпреки че микропротективното е мултифакторен феномен, модулът на еластичност на материала има критично значение за неговия размер. Подобно на силата на опън, МЕ е променлив в зависимост от продукта, като варира от 3 до 11 GPa и също намалява с времето. Високоеластичните качества на течния композит предопределят неговата течливост и клинично поведение. Течливостта на течните композити може да се определи като ниска, средна и висока27. Всеки вид е подходящ за различни клинични задачи. Например високотечлив материал е подходящ за лайнер или силант, за попълване по стените на кавитета или фисурите, докато по-нечливите варианти се предпочитат за репаратури на малки кавитети, тъй като в тези случаи материалът не трябва да се стича. В момента по-мечни композити имат нисък бактериален инхибиторен потенциал, особено срещу *S. Mutans* – основния инфекциозен агент за денталния кариес. Докато някои течни композити твърдят, че имат антибактериална активност, ефектът обикновено е ефимерен, активен само за няколко дни28. Бъдещи разработки на композитите трябва да инкорпират антибактериални и биоактивни качества във формулите им, за да се подсилва терапевтичната им стойност.

В заключение, течните композити са подходящи за области с намален оклузален стрес, но са контраиндицирани за обемни изграждания в натобарени области. Популярността им се дължи на лесната употреба и адаптивност, особено в области с ограничен достъп. Клиничните им индикации включват запечатване на фисури, малки кавитети, подложки, репаратура на шупли в дефектни възстановявания и блокиране на подмоли за последващи индиректни протези.

ЕВОЛЮЦИЯТА НА НОВ ВЪЗСТАНОВИТЕЛЕН МАТЕРИАЛ НА БАЗАТА НА СМОЛА

Както бе обсъдено по-горе, най-модерните дентинови адхезивни системи са SE агенти, които не изискват първоначално ецване и същевременно осигуряват здравина на връзката, сходна с адхезията към емайла. Също така върхът на композитната технология е въвеждането на нано- и нанохидридни композити. Напредъкът в адхезивните агенти и смоли-

TePe Междузъбни четчици – Обикновени



Първоначални – обикновени четчици
Размери



Розов 0,4 mm Оранжев 0,45 mm Червен 0,5 mm Син 0,6 mm Жълт 0,7 mm Зелен 0,8 mm Лилав 1,1 mm Сив 1,3 mm Черен 1,5 mm

Първите обикновени междузъбни четчици TePe са девет размера, за да могат да проникват не само в тесни, но и в широки междузъбни пространства.

Уникалната дръжка е резултат на подробна - изследователска програма и осигурява удобно и устойчиво захващане, което улеснява употребата ѝ.

Цветното кодиране помага на пациентите да различават и помнят точно размера, който трябва да употребяват.

TePe Междузъбни четчици много меки – Нежен избор

Една уникална серия от междузъбни четчици със специално подобрени много меки влакна за меко почистване. Препоръчват се за деликатни устни тъкани или в случай на възпаление, както и за пациенти с чувствителна устната лигавица. Изключителен избор за всички, които предпочитат една по-мека междузъбна четчица.

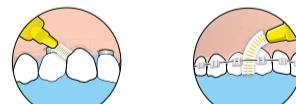
Много меките – extra soft междузъбни четчици отговарят по размери на първата серия.

Много меки – extra soft
Размери

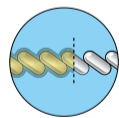


Светло Оранжев 0,45 mm Светло Червен 0,5 mm Светло Син 0,6 mm Светло Жълт 0,7 mm Светло Зелен 0,8 mm Светло Лилав 1,1 mm

Области, които се използват



Почистват ефикасно имплантните и ортодонските апарати.



Всички размери междузъбни четчици на TePe – както обикновените, така и най-меките – extra soft – имат тел с пластмасово покритие за безопасно почистване.



6 pieces

предложение 1
TePe междузъбни четчици
Опаковка в аптеката, 10 блистера.
Възможност за избор на цвета и размера.

Цена 46,80 лева

предложение 2
TePe междузъбни четчици
Опаковка за зъболекарския кабинет.
125 междузъбни четчици с капак.
Възможност за избор на цвета-размера. Пакетът съдържа по 25 междузъбни четчици с еднакъв размер.

Цена 93,60 лева

Подарък - практична касетка за съхранение на междузъбните четчици.



Произведено в Швеция

За да получите директна информация, моля изпратете ни вашият имейл адрес.

Placaid
Продукти за орална хигиена

ул. Дойран 15, 1680 София
тел: 02 / 8583272
www.placaid.com
e-mail: placaidbg@gmail.com

те се разви със съчетаването на тези два материала в нов гентален възстановителен продукт – компобонд.

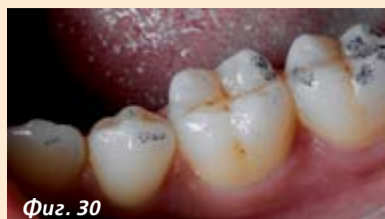Компобонд използва предимствата на СЕ ДА и нанонапълнените смоли, като елиминира предварителния адхезивен етап за поленване на смолата по зъбната структура и затова се нарича самополенващ композит. Започва нова ера в композитите – подобно на амалгамените обтурации, те ще се поставят на един етап и така ще се елиминират грешките, ще се ускори процолът и ще се увеличи предсказуемостта и дългосрочността на възстановяванията.

Първият компобонд, наречен Vertise Flow (Kerr), бе пуснат на пазара през 2009 г. – самополенващ течен композит, комбиниращ композит и СЕ адхезивен агент, базиран на ДА от седмо поколение – OptiBond All-in-One (Kerr). Vertise Flow е фотополимеризиращ композит с качества, сходни с тези на конвенционалните течни композити, но с предимството, че елиминира адхезивната стъпка, която иначе е задължителна за възстановителните материали на базата на смоли.

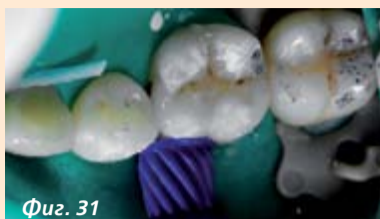ХАРАКТЕРИСТИКИ И КАЧЕСТВА НА VERTISE FLOW

Vertise Flow включва качества на ДА OptiBond – първия напълнен адхезивен агент, въведен през 1992 г. (фиг. 6), който абсорбира стреса под композитните възстановявания. Механизмът на адхезия на OptiBond към дентина е двустранен: първо, химична адхезия от фосфатната функционална група на GPDM мономера (глицерол фосфат диметакрилат), която се свързва с калциевите йони в зъба; и, второ, микро-механична адхезия чрез формиране на хибриден слой, състоящ се от импрегнирани със смола колагенови фибри и дентинов замърсен слой. SEM и TEM снимки от Университета в Лувен, Белгия, показват пълна адаптация на Vertise Flow едновременно и към дентина, и към емайла. Също така тестове за микропросмукване показват, че маргиналният интегритет на Vertise Flow е сходен с този на конвенционалните (напр. неполенващи) течни композити, комбинирани със СЕ адхезивен агент²⁹.

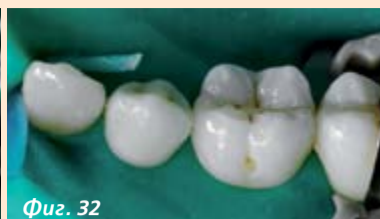Якостта на опън, постижима с Vertise Flow и дентина, е около 25 МПа, което е сходно с адхезията към срян призматичен емайл. Същевременно ЯО е по-ниска при несрян апризматичен емайл, който е сходен с използването само на СЕ агенти. Поради тази причина се препоръчва апризматичният емайл да се скосява или да се ецва предварително, за да се осигури трайно и сигурно маргинално запечатване (фиг. 7). Обратно, предварителното ецване на дентина при използването на Vertise Flow намалява ЯО към дентина и затова е противопоказано. Друг недостатък на предварителното ецване



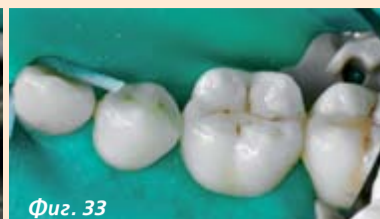Фиг. 30



Фиг. 31



Фиг. 32



Фиг. 33

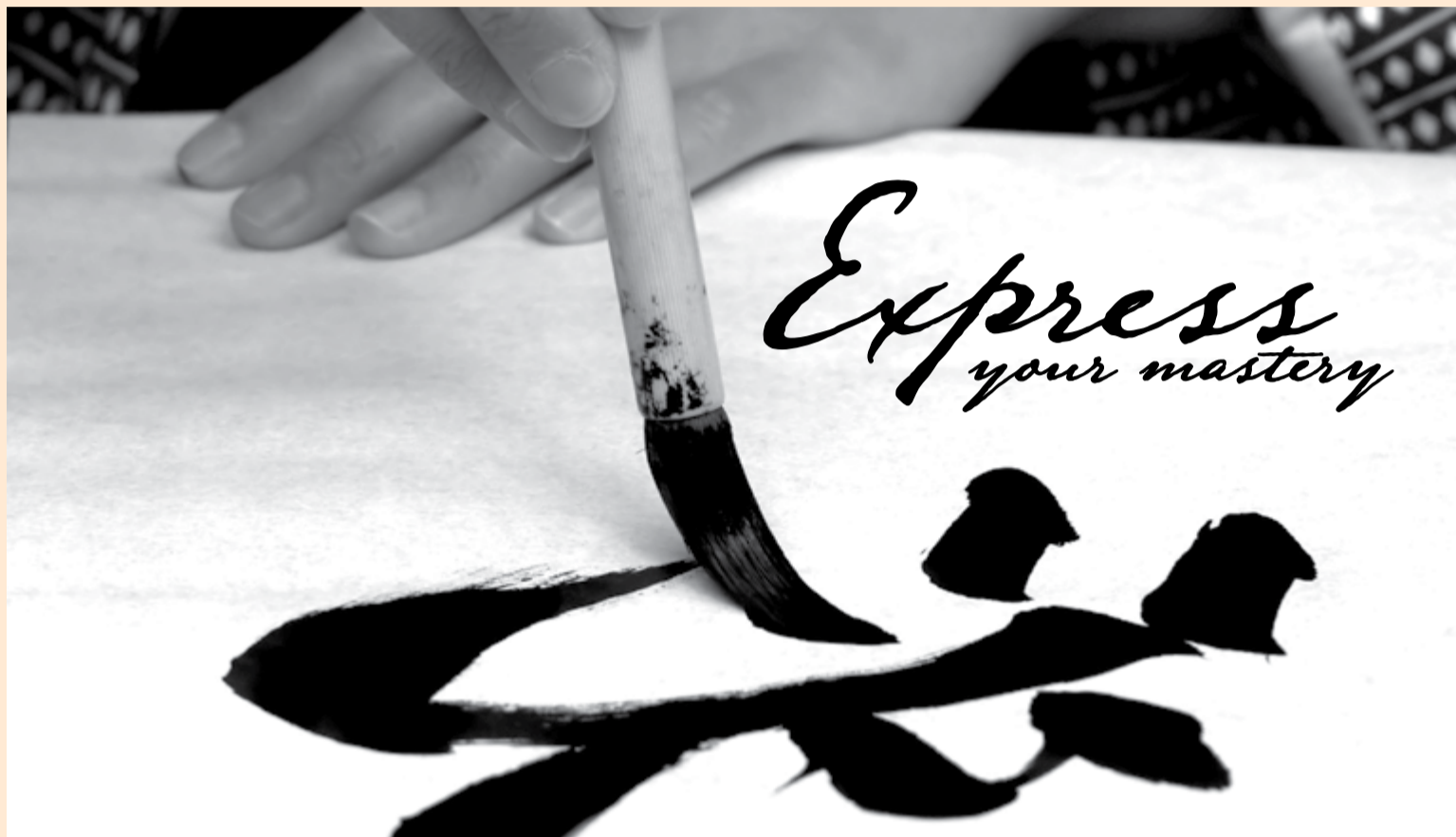Фиг. 30 Преоперативни оклузални контакти, за да се провери, че кавитетът не е в натоварена област; фиг. 31 След изолиране с кофердам зъбът се почиства с пемза; фиг. 32 Подготовка на кавитет със скосени емайлови ръбове; фиг. 33 Постоперативният вид на кавитета, възстановен с Vertise Flow A3.

на дентина е, че така се отварят дентиновите тубули, които впоследствие може да не се запечатат на същата дълбочина от Vertise Flow, и така да се предизвика постоперативна чувствителност.

Химическият състав на Vertise Flow включва четири тина пълнители, с напълване от 70%. Включването на наноитербиум флуорид води

до отлична рентгеноконтрастност и отделяне на флуорид (за биоактивност), предварително полимеризираните пълнители намаляват микропросмукването и

наночастиците подобряват полируемостта и миксоморфните качества. ЯО е 120 МПа за намаляване на обемните фрактури, а модулет на еластичност е нисък, при-



LITETOUSH™

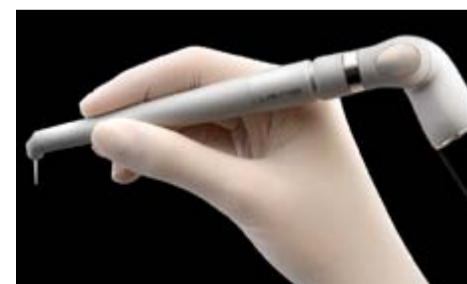Лазерът, който променя Вашата практика

LITETOUSH Erbium: YAG лазер Най- съвременният лазер в света

- Революционен високочестотен и мощен **лазер**, разположен в **ръкохватката**
- Ефективно приложение при обработка на **твърди и меки тъкани** в имплантологията, хирургията, кариесологията, пародонтологията, ортопедията, козметиката и др.
- Единственият в света лазер **без** оптичен проводник
- Уникална ергономична структура - 360 градусово въртене на ръкохватката с максимална свобода за работа в устната кухина

Технически показатели:

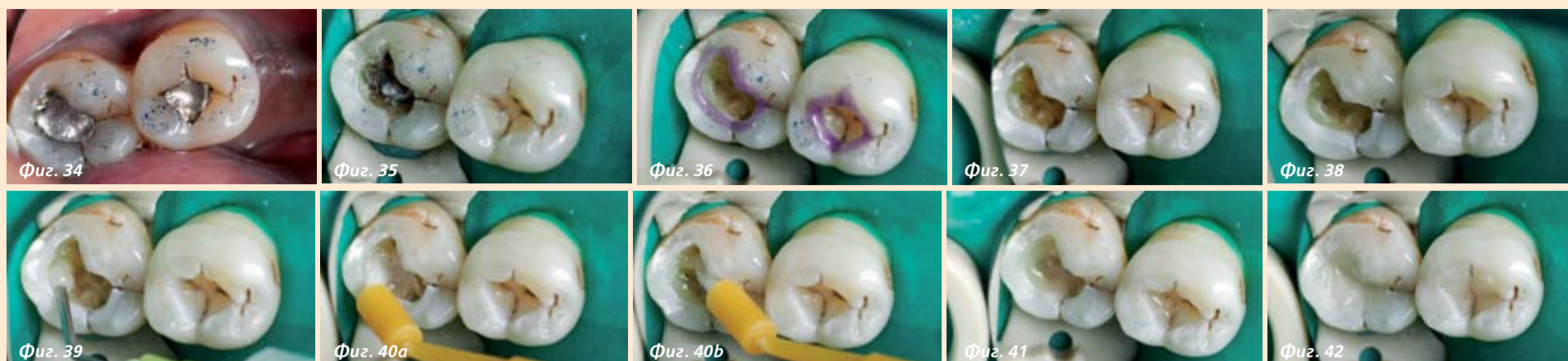- Дължина на вълната: 2940 nm
- Мощност: 8,4 W
- Честота: до 50Hz
- Енергия: до 700mJ



Малък, мощен и интелигентен

официален представител
DENTA CON

Пловдив, бул. „Васил Априлов“ 92, тел.: 032/ 263 263, 644 552, 0888/ 983 483;
София, ул. „Георги Софийски“ 1, тел.: 02/ 953 03 20; 0888450667
Варна, ул. „Васил Кънчев“ 11, тел.: 052/ 64 50 65, 0885/ 16 18 93;
dentacon@yahoo.com; www.dentaconbg.com; www.dentallasers.info



Фиг. 34 Преоперативен вид, показващ дефектна амалгамна obtурация на два долни молара. Преоперативните оклузални контакти се идентифицират преди поставяне на кофердама; **фиг. 35** Старите амалгамни obtурации са отстранени; **фиг. 36** След отстраняване на мекия кариозен дентин емайловите ръбове се финират под ъгъл от 90° и се ецват с фосфорна киселина за 15 секунди; **фиг. 37** Ясно се вижда ецваната емайлова периферия на втория долен молар; **фиг. 38** Ясно се вижда ецваната емайлова периферия на третия долен молар; **фиг. 39** Vertise Flow се нанася в кавитета; **фиг. 40 а и б** С четка Vertise Flow се разнася по кавитетните стени (а) и пода, като така се гарантира равномерна дебелина под 0.5 мм (б); **фиг. 41** Подложката от Vertise Flow се полимеризира; **фиг. 42** Обикновен композит, Herculite XRV Ultra, се нанася послойно за заместване на дентина и изграждане на вестибуларните и лингвалните туберкули.

близително 7 GPa, за абсорбиране на шока (фиг. 8).

Тъй като Vertise Flow изпълнява ролята и на гентинов адхезив, и на възстановителен материал, е необходимо по-дълго време на полимеризация, така че да се гарантира пълната полимеризация и на двата компонента. Също така фотополимеризиращата реакция възпрепятства процеса на ецване на SE агент, като увеличава рН от 2 на 7, така че продължаващата киселинност да не увреди гентиновата връзка.

Друго предимство на

Vertise Flow е включването на киселия фосфатен мономер, който осигурява химична адхезия към различни повърхности за индиректни протези, включително неблагородни сплави, злато, алуминиев оксид, керамика на базата на циркониев и силицев оксид, например фелдшпат или литиев дисиликат или група прес-керамика. Адхезивните качества са особено полезни за интраорални репаратури на фрактуриран порцелан, например на изцяло керамични корони, шлеи или онлеи, или залепяне на отчупен пор-

целан, без да се погмения цялата протеза (фиг. 9).

Лесното манипулиране с Vertise Flow е благоприятно за редица приложения. Например вискозитетът на материала е среден, не е нито прекомерно вискозен, нито прекалено течлив, и затова удовлетворява много широка гама от индикации като подложка, силант или за малки obtурации. Vertise Flow се предлага в няколко разцветки за най-високи естетически изисквания, като се започне от XL за избелени зъби до транспарентен за запечат-

ване на фисури, така че да се вижда евентуален бъдещ кариозен процес.

Подобно на глас-йонимерите и техните вариации, компобондът предлага адхезия към естествен зъбен субстрат. Макар двата материала да имат сходни индикации, техните качества и манипулиране са доста различни. Глас-йонимерите като цяло полепват само към дентина, имат ниска механична здравина, средна естетика и ниска износостойчивост, но предлагат отделяне и зареждане с флуорид. Също така реакцията на втвърдяване се влияе от степента на влажност на дентина, и изисква двуетапна клинична процедура. От друга страна, компобондът предлага връзка и с дентина, и с емайла, висока механична здравина, ниско износване, по-добра естетика, едноетапна клинична процедура и отделяне на флуорид, но без възможност за зареждане.

КЛИНИЧНО ПРИЛОЖЕНИЕ НА VERTISE FLOW

Клиничното приложение на Vertise Flow е доста по-различно от това на конвенционалните течни композити, но с добавеното предимство, че се елиминира адхезивният етап. По-долу са описани някои възможни приложения.

ЗАПЕЧАТВАНЕ НА ФИСУРИ

Една от фундаменталните терапии в превантивната дентална медицина е запечатването на фисури на задните постоянни зъби скоро след техния пробив в устната кухина. Традиционно това се постига само с ецване на емайла, като се разчита на микромеханична ретенция, и в зависимост от гъстотата силантите трябва периодично да се подменят или поправят. Използването на Vertise Flow вместо конвенционалните силанти осигурява не само микромеханична ретенция, но и химична адхезия към емайла чрез SE агент, който се свързва с калциевите йони от хидроксид-апатитния матрикс.

Следващият клиничен случай представя запечатване на фисури на първи постоянен молар на 14-годишно дете. В идеалния случай зъбът се изолира с кофердам, за да се осигурят контрол на влагата и чисто оперативно поле (фиг. 11). Първоначално зъбът се обработва с

пурга алуминиев оксид за почистване на фисурите и ямките, за да се отстранят биофилмът, повърхностният начален кариес, ако има такъв, остатъци от стари силанти (фиг. 13 и 14). След изплакване на пемзата (фиг. 15) ямките и фисурите (фиг. 16а) и околният несрязаан апризматичен емайл (фиг. 16b) се ецват с 37% фосфорна киселина. Ясно се вижда класическата картина на снежнобял емайл след измиване на ецващия агент и посушаване на оклузалната повърхност (фиг. 17).

Тъй като Vertise Flow трябва да се съхранява в хладилник за удължаване срока на годност и оптимално действие, се препоръчва той да се извади предварително, така че да достигне стабилна температура. Трансlucentният цвят на Vertise Flow бе поставен (фиг. 18 а и б) и разнесен с четчица върху емайла, за да се гарантира интимен контакт с повърхността, и разпределен в тънък слой под 0.5 мм (фиг. 19 а и б). Покритите повърхности бяха облъчени за 20 секунди с полимерна лампа с мощност 800 MW/cm² (фиг. 20). След това бе отстранен кофердама и бе поставена артикулационна хартия, за да се проверят оклузалните контакти (фиг. 21). Всички точки от артикулационната хартия освен тези върху поддържащите вестибуларни туберкули (за горни зъби – палатиналните туберкули) бяха ажустирани и полирани с OptiStep Polisher (KerrHawe SA; фиг. 22 и 23).

МАЛКИ, НЕНАТОВАРЕНИ КАВИТЕТИ

Малки кавитети в области с минимален оклузален стрес са идеални кандидати за минимално инвазивна микростоматология. Начални кариозни лезии може да се наблюдават, ако рисковите фактори при пациента са ниски, или да налагат интервенция при пациенти, склонни към кариес. В този случай бе лекувана 13-годишна пациентка, която посещава рядко кабинета и е неангажирана по отношение на денталното лечение.

Преоперативният статус показва, че горният втори премолар и първият молар са с оклузални кавитации и стара дефектна оклузална obtурация от композит на молара (фиг. 24). Кавитетна-

Първият и Единствен
разтвор за уста
съдържащ

Диклофенак

НОВО

Глимбакс е нестероидно противовъзпалително средство.

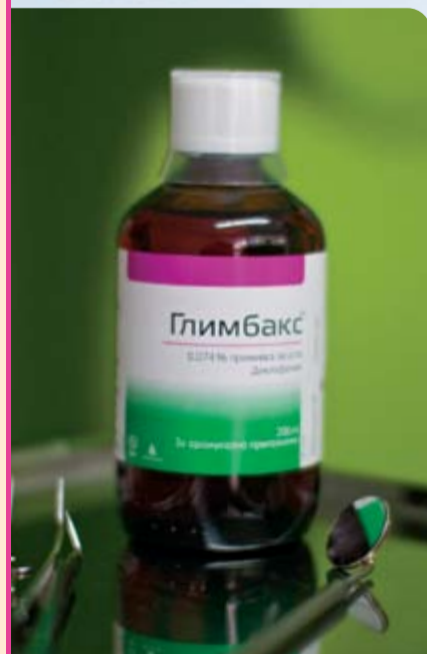Глимбакс е показан за симптоматично лечение на възпаления на устната кухина, придружени с болка (например: гингивити, стоматити, фарингити), както и болки вследствие лечение или вадене на зъб.

За изплакване или гаргара 2 до 3 пъти дневно с по 15 мл разтвор.

Glimbax[™]

0,074% Diclofenac Solution

A222 / 16.06.2011



та подготовка бе осъществена с малък диамантен бorer, специално създаден за намаляване на отстранявания зъбен субстрат (фиг. 25). Последните изследвания показват, че не е нужно да се отстрани изцяло кариозната дентинова маса. Вместо това кавитетните ръбове са ясно дефинирани за осигуряване на херметично запечатване и предпазване от негативния ефект на денталния биофилм, който непрекъснато колонизира зъбната повърхност³⁰. Както бе споменато по-рано, за да се подобри здравината на връзката към апризматичния емайл, ръбовете трябва или да се ецват, или да се скосят (фиг. 26). Първоначалният слой Vertise Flow трябва да е в дебелина под 0.5 мм и да бъде прилепнал към пода и стени на кавитета (фиг. 27a и b). Първият слой Vertise Flow бе полимеризиран (фиг. 28), преди да се запълни кавитетът с допълнителни слоеве. Накрая възстановяването бе полирано с OptiStep Polisher и четка OptiShine (KerrHawe SA) за постигане на висок блясък (фиг. 29).

КЛАС V И МАЛКИ ВЕСТИБУЛАРНИ КАВИТЕТИ

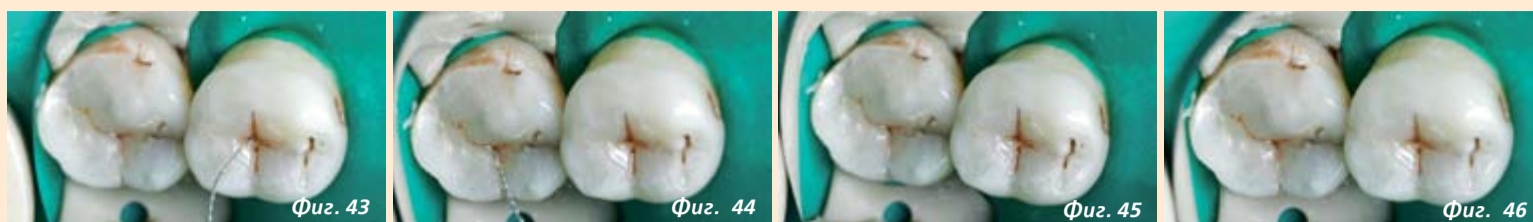Клас V кавитети се представят в различни форми. Откритият дентин при клас V кавитетите може да се дължи на загуба на емайл поради ерозия, абразия или инфекциозен кариес. Реакцията на дентина е непрекъснато, като често води до образуването на хиперминерализиран склеротичен дентин, който е резистентен и по-невъзприемчив на дентинова адхезия³¹. Затова при наличието на склеротичен дентин всички ДА са по-неефективни и е налице затруднена дентинова адхезия. Поради тази причина Vertise Flow не е подходящ за клас V лезии с подчертана дентинова хиперминерализация и склеротичен дентин.

Ако няма склеротичен дентин, адхезията с ДА е по-добра (28 МРА) в сравнение с композитите (15 МРА) или глас-йонимерите (2.5 МРА)³². За малки букални кавитети в рамките на емайла Vertise Flow е идеалният избор за материал, както се вижда от следващия случай.

Предварително с артикулационна хартия бе проверено дали букалната лезия е свободна от оклузални нао-варващи контакти (фиг. 30). След изолиране с кофердам зъбът бе почистен с пемза (фиг. 31) и бе препариран кавитет със скосени емайлр-бове (фиг. 32). Окончателният резултат показва възстановяване на кавитета с Vertise Flow A3 след полиране с OptiStep Polisher (фиг. 33).

ПОДЛОЖКА ЗА ОБЛЕКЧАНЕ НА СТРЕСА

Идеята за използването на различни композити за различните слоеве на едно възстановяване е породена от факта, че материалите трябва да притежават сходни качества с тези на естествен дентин и емайл, които те заместват. Дентин-



Фиг. 43 Ендодонтска пила с кафява боичка Kolor + Plus се прокарва по неутвърдения композит за оформяне на фисурен рисунък за възстановяването на втория молар; Фиг. 44 Ендодонтска пила с кафява боичка Kolor + Plus се прокарва по неутвърдения композит за оформяне на фисурен рисунък за възстановяването на третия молар; Фиг. 45 След оформяне на фисурния рисунък с лампа се полимеризира композитът на втория молар; Фиг. 46 След оформяне на фисурния рисунък с лампа се полимеризира композитът на третия молар.

нът има по-нисък модул на еластичност и следователно по-добре абсорбира стреса в сравнение с емайла. Поради тази причина в случаите, когато кавитетът засяга дентина, първият слой композит трябва да може да

абсорбира шоквете, подобно на дентина.

Стресът от полимеризационното свиване на композитите на базата на смоли директно зависи от обема на пълнителя, което влияе и на механичните свойства,

като износоустойчивост и модул на еластичност. Високото съдържание на пълнител води до по-малко свиване, което от своя страна влияе и на маргиналия интегритет на възстановяването³³. Течните компози-

ти имат средно 25% по-малко пълнители от своите нетечни аналози и затова претърпяват по-голямо обемно свиване. Тъй като течните композити имат 50% по-нисък модул на еластичност от нетечните, те могат да

„Решаващият фактор за мене приликата на GrandioSO с ИСТИНСКИТЕ ЗЪБИ!“

Dr. H. Gräber

Възползвайте се от настоящата оферта!

ТОЛКОВА ПРИЛИЧА НА ЗЪБА

По сбора от физически качества Grandio®SO е obtуровъчния материал, който в световен мащаб най-много се доближава до естествените зъби.* Предимствата, от които ще се възползвате са: дълготрайни, надеждни възстановявания и пред всичко – доволни пациенти.

- Отговаря на най-високи изисквания, универсално използваем във фронта и в дъвкателната област
- Естествена непрозрачност за получаване на зъбоподобни резултати при използване само на един цвят
- Интелигентна цетова система с нови остроумни цетове: ^{VC}A3.25 и ^{VC}A5
- Гладка консистенция, висока устойчивост на светлина, просто полиране до силен блясък

* Моля, чувствайте се свободни да отправяте въпроси относно научната информация за продукта.

GrandioSO



VOCO
THE DENTALISTS