ISSN 1452-6425

DENTAL TRIBUNE

The World's Dental Newspaper

NOVI SAD, SEPTEMBAR 2024 www.dental-tribune.com Vol. 19, No. 3

DRUGA ŠANSA

Mnogobrojni su razlozi zbog kojih se svakodnevno suočavamo sa odlukom da ponovimo prethodni tretman kanala korena zuba. Pravo endodontsko ponovno lečenje može imati mnogo izazova u zavisnosti od prethodnog tretmana, vrste korišćenih opturacionih materijala, prisustva izbočina, separiranih instrumenata, složene anatomije i prisustva vlaknastog ili metalnog kočića.

Strana 04

REHABILITACIJA PACIJENATA SA RASCEPOM

Protetska rehabilitacija kod pacijenata sa rascepom ima za cilj poboljšanje funkcije, fonetike i estetike. Postoje različite protetske solucije, a zlatni standard predstavlja implantološko zbrinjavanje pri čemu je indikovana personalizovana adaptacija pristupa, u cilju izbegavanja stvaranja komplikacija, posebno oroantralnih ili oronazalnih fistula.

Strana 06

ŽRTVA SOPSTVENOG USPEHA

Preveliki fokus na stručna, klinička ili domenska znanja, stvara biznis koji uvek ima jedan ključni rizik - vlasnika koji je zanemario poslovnu stranu svog biznisa i postao najveća kočnica sopstvenom biznisu. Vlasnika koji je postao žrtva sopstvenog uspeha. Nema jednostavnog recepta za takve situacije - ako Vam neko tvrdi drukčije, velika je šansa da nije nikad imao uspešan sopstveni biznis.

Strana 12

Oglas

Stomatološka komora - kontinuirana podrška svojim članovima

Za Dental Tribune Serbia & Montenegro - dr Marko Gojnić, Predsednik Upravnog Odbora Stomatološke komore Srbije

Dr Marko Gojnić

Kontinuirana edukacija

U prethodnom periodu, Stomatološka komora Srbije pružala je niz akreditovanih kurseva u cilju edukacije svojih članova. Od kurseva kardiopulmonalne reanimacije, koji čine kolege spremnim za najteže situacije u ordinaciji, do kurseva složenih konzervativnih estetskih restauracija – svi su bili popunjeni u roku od nekoliko minuta nakon što je objavljena mogućnost prijave. Saradnja sa zastupništvima renomiranih svetskih proizvođača pružila je Komori a tako i njenim članovima, kvalitetne predavače, kako iz inostranstva, tako i iz redova lokalnih heroja moderne restauracije i protetike.

Jedan od najnovijih pristupa u kontinuiranoj medicinskoj edukaciji, koji sve više dobija na značaju, jeste korišćenje edukativnih centara opremljenih najsavremenijim stomatološkim fantomima. Ovi centri omogućavaju stomatolozima da vežbaju i unaprede svoje kliničke veštine u realističnim uslovima, ali bez rizika za pacijente. Fantomi verno reprodukuju anatomiju ljudske usne šupljine, pružajući priliku za simulaciju različitih zahvata – od osnovnih konzervativnih tretmana do složenih hirurških intervencija.

Stomatološka komora Srbije aktivno radi na otvaranju i modernizaciji ovakvih edukativnih centara u svojim ograncima, ispunjavajući svoju zakonsku obavezu da pruža kontinuiranu edukaciju svojim članovima. Pored toga, Komora osigurava svoje članove i štiti ih od lekarskih grešaka. Očekuje se da će ovi centri, opremljeni najnovijom tehnologijom, značajno unaprediti praktičnu obuku stomatologa, omogućavajući im da kroz simulacije i rad na fantomima usvoje najnovije tehnike i metode. Takođe, u planu su specijalizovani kursevi u saradnji sa međunarodnim stručnjacima, koji će omogućiti sticanje sertifikata u naprednim oblastima stomatološke prakse.

Uvođenje fantoma u kontinuiranu edukaciju donosi novi nivo učenja, jer stomatolozi kroz praktičnu primenu mogu bolje savladati tehničke aspekte zahvata, čime se poboljšava sigurnost i kvalitet rada u svakodnevnoj praksi. Ova inicijativa SKS-a ima za cilj da unapredi nivo stomatološke usluge u Srbiji, prateći globalne trendove u edukaciji i obuci stručnjaka.

Ideja je da će fantomi biti opremljeni modernim all-in-one računarima, spremnim za rad sa najnovijim tehnologijama. Ova oprema omogućava direktno umrežavanje

→DT Strana 2

Oglas

23. Kongres stomatologa Srbije

19.10 - 20.10. 2024. godine, Hotel Mona Plaza, Beograd, Srbija

Ove godine se Kongres održava u kombinovanom (hibridnom) modelu.

1. deo je Međunarodni online kongres održaće se od 17. do 18. oktobra, dva dana pre početka Kongresa.

2. deo je kao 23. Kongres Stomatologa Srbije biće održan u Mona Plazi, Beograd, 19. i 20. oktobra, u hibridnom obliku (uživo i online).

3. deo je u vidu Post-kongresnog online simpozijuma, u organizaciji Klinike za stomatologiju Vojvodine u saradnji sa Stomatološkom komorom Srbije, biće održan 21. i 22. oktobra.

Sva online dešavanja biće dostupna na platformi 23. Kongresa stomatologa Srbije i na YouTube kanalu Stomatološke komore." Na taj način 23. KSS je postao najveći bodovani stomatološki skup u čitavom regionu, što do sada niko od organizatora nije uspeo da napravi, sa ova 2 dodatna simpozijuma, učesnici kongresa moći će da ostvare 32 boda KE za popularnu cenu kotizacije.

Kongres su kao suorganizatori podržali: Hrvatska komora dentalne medicine, Stomatološka komora Makedonije, Stomatološka komora Crne Gore, Komora doktora stomatologije Republike Srpske, Stomatološka komora Federacije Bosne i Hercegovine i Udruženje stomatologa Larise iz Grčke.

Kao predsednik Organizacionog odbora i predsednik Upravnog odbora Stomatološke komore Srbije, koristim ovu priliku da vas obavestim da je Stomatološka komora Srbije uspela u svojoj nameri da Kongres stomatologa Srbije bude najvažniji datum u kalendaru stomatoloških događanja u Srbiji. Naša želja je da na Kongresu budu predstavljeni rezultati rada stomatologa, podeljena iskustva, predstavljena nova saznanja i aktuelna naučna dostignuća u savremenoj svetskoj stomatologiji, sa ciljem da Kongres bude mesto okupljanja i saradnje svih stomatologa i saradnika, bez obzira da li dolaze iz privatne ili državne prakse, ili sa nekog od fakulteta.

Na predstojećem 23. Kongresu stomatologa, učesnici će imati priliku da prisustvuju brojnim interaktivnim radionicama, osmišljenim kako bi unapredili svoje veštine i proširili znanja iz različitih oblasti stomatologije. Radionice će obuhvatiti teme poput savremenih tehnika u estetskoj stomatologiji, naprednih metoda implantologije, kao i inovacija u terapiji slozenim protetskim radovima. Iskusni predavači iz zemlje i inostranstva vodiće sesije, pružajući učesnicima priliku da kroz praktičan rad usavrše primenu novih tehnologija i procedura u svakodnevnoj praksi. Kongres takođe predstavlja odličnu platformu za umrežavanje i razmenu iskustava među stomatolozima.

Paralelno sa radionicama, u posebnoj sali će se odvijati debatni deo programa, gde će učesnici imati priliku da postavljaju pitanja panelu stručnih predavača. Ovaj interaktivni segment kongresa omogućiće učesnicima da dobiju odgovore na specifične dileme iz prakse, razmene mišljenja i diskutuju o aktuelnim izazovima u stomatologiji. Panel diskusije će obuhvatiti širok spektar tema, od kliničkih protokola do etičkih i poslovnih aspekata stomatološke prakse, pružajući učesnicima priliku da direktno komuniciraju sa vodećim stručnjacima iz različitih oblasti.

I ove godine očekujemo prisustvo oko 2000 učesnika iz Srbije i zemalja iz regiona, kao i veliki broj pozvanih predavača i vrhunskih stručnjaka iz Srbije i inostranstva. DT

S poštovanjem,
dr Marko Gojnić

Predsednik Upravnog odbora SKS

Predsednik Organizacionog odbora 23. Kongresa Stomatologa Srbije.

Oglas

← DT Strana 1

sa mentorima, ne samo u Srbiji, već i sa stručnjacima iz inostranstva. Zahvaljujući ovoj tehnološkoj inovaciji, stomatolozi će moći da dobijaju povratne informacije i savete od vodećih međunarodnih stručnjaka u realnom vremenu, čime se otvara nova era u edukaciji i globalnoj saradnji u stomatološkoj praksi.

Jedan od primera ovih najsavremenijih fantoma biće premijerno predstavljen na 23. Kongresu Stomatološke komore Srbije. Učesnici kongresa imaće priliku da uživo vide fantom, kao i da prisustvuju mnogim radionicama, poput ugradnje implantata, restauracije fibervlaknima i izrade vinira. Ovaj događaj predstavlja važan korak ka uvođenju novih standarda u stomatološku obuku i profesionalni razvoj stomatologa u Srbiji.

Osiguranje od profesionalne odgovornosti

Osiguranje od profesionalne odgovornosti ključno je za stomatologe u zaštiti njihove prakse od potencijalnih potraživanja zbog grešaka ili propusta prilikom pružanja usluga. Ovo osiguranje pokriva troškove pravnih postupaka, nagodbi i odšteta, čime se štiti finansijska stabilnost ordinacije. Stomatološka komora Srbije, u saradnji sa kompanijom Marsh McLennan, obezbedila je okvir za osiguranje od profesionalne odgovornosti koji zadovoljava visoke standarde i pruža adekvatnu zaštitu stomatolozima.

Osiguranje od profesionalne odgovornosti pruža finansijsku zaštitu stomatološkim ordinacijama od mogućih gubitaka usled tužbi za lekarske greške, pokrivajući pravne troškove i isplate odšteta. Na taj način, stomatolozi izbegavaju velike troškove koji bi mogli ugroziti njihovu praksu. Takođe, osiguranje omogućava pristup pravnim stručnjacima, često putem osiguravajuće kompanije, koji obezbeđuju advokate specijalizovane za slučajeve u oblasti zdravstvene zaštite. Ova pravna podrška pomaže stomatolozima da se efikasno nose sa pravnim izazovima, smanjujući stres i rizik od gubitka ugleda.

Tužba može ozbiljno ugroziti reputaciju stomatološke ordinacije i zadovoljstvo pacijenata, ali osiguranje od profesionalne odgovornosti omogućava brzo i profesionalno rešavanje spornih slučajeva, čime se štiti ugled i kredibilitet stomatologa. Održavanje dobre reputacije i visokog nivoa zadovoljstva pacijenata ključni su za dugoročni uspeh svake stomatološke prakse.

Pored toga, posedovanje osiguranja od profesionalne odgovornosti omogućava stomatolozima da se usredsrede na svoj posao, bez stalne brige o potencijalnim finansijskim i pravnim posledicama. Ovo značajno smanjuje anksioznost i povećava produktivnost, što vodi ka boljim rezultatima i zadovoljnijim pacijentima.

U mnogim zemljama, uključujući Srbiju, osiguranje od profesionalne odgovornosti je zakonski obavezno za stomatologe. Obezbeđivanje usklađenosti sa zakonskim propisima ključ je za nesmetano poslovanje i izgradnju poverenja pacijenata. U slučaju spornog slučaja, stomatolozi su u obavezi da obaveste Stomatološku komoru, koja će, u saradnji sa osiguravajućom kućom i advokatima, pokušati da spor reši medijacijom. Ako to nije moguće, osiguranje stomatolozima obezbeđuje pravnu podršku bez dodatnih troškova.

Zaključno, osiguranje od profesionalne odgovornosti neophodan je alat za zaštitu stomatologa i njihove prakse. Ono ne samo da pruža finansijsku i pravnu sigurnost, već i doprinosi očuvanju ugleda, mira uma i usklađenosti sa zakonom, osiguravajući dugoročan uspeh i stabilnost ordinacije. DT

Dr Marko Gojnić

Predsednik Upravnog Odbora Stomatološke komore Srbije.

Molimo Vas da nas obavestite o promeni adrese ukoliko želite da dobijate Dental Tribune.

Postanite naš Facebook prijatelj Dental Tribune Srbija

IMPRINT
INTERNATIONAL
HEADQUARTERS

PUBLISHER AND CHIEF EXECUTIVE OFFICER: Torsten OEMUS

CHIEF CONTENT OFFICER: Claudia Duschek

Dental Tribune International GmbH
Holbeinstr. 29, 04229 Leipzig, Germany
Tel.: +49 341 4847 4302
Fax: +49 341 4847 4173
General requests: info@dental-tribune.com
Sales requests:
mediasales@dental-tribune.com
www.dental-tribune.com

Material from Dental Tribune International GmbH that has been reprinted or translated and reprinted in this issue is copyrighted by Dental Tribune International GmbH. Such material must be published with the permission of Dental Tribune International GmbH. ***Dental Tribune*** is a trademark of Dental Tribune International GmbH.

All rights reserved. © 2024 Dental Tribune International GmbH. Reproduction in any manner in any language, in whole or in part, without the prior written permission of Dental Tribune International GmbH is expressly prohibited.

Dental Tribune International GmbH makes every effort to report clinical information and manufacturers' product news accurately but cannot assume responsibility for the validity of product claims or for typographical errors. The publisher also does not assume responsibility for product names, claims or statements made by advertisers. Opinions expressed by authors are their own and may not reflect those of Dental Tribune International GmbH

IMPRINT
DENTAL TRIBUNE
SERBIA&MONTENEGRO
EDITION

IZDAVAČ:

DENTAL MEDIA D.O.O
(ekskluzivni nosilac licence
za Srbiju i Crnu Goru)

Bul. Patrijarha Pavla 16A, 21000, Novi Sad
Tel.: + 381 63 568 605

info@dental-tribune.rs,
anitabrzakovic@yahoo.com
www.dental-tribune.rs

GLAVNI I ODGOVORNI UREDNIK:
dr Anita Brzaković

UMETNIČKI DIREKTOR:
Snežana Popov

PREVODIOC:
dr Anita Brzaković

ŠTAMPA:
Futura, Novi Sad

Distribuira se besplatno u Srbiji i Crnoj Gori
Dental tribune se izdaje kvartalno
Copyright 2006 by Dental Tribune International Gmbh. All rights reserved.

Materijal od Dental Tribune International GmbH koji je preštampavan ili preveden i preštampan u ovom izdanju je zaštićen od strane Dental Tribune International GmbH. Takav materijal mora da bude objavljen uz dozvolu Dental Tribune International GmbH. ***Dental Tribine*** je zaštitni znak Dental Tribune International GmbH.

Sva prava zadržana. © 2024 Dental Tribune GmbH. Reprodukcija na bilo koji način na bilo kom jeziku, u celini ili delimično, bez prethodnog pismenog odobrenja Dental Tribune International GmbH je izričito zabranjena.

Dental Tribine GmbH čini sve napore da prenese tačno kliničke informacije i novosti o proizvodima od strane proizvođača, ali ne može preuzeti odgovornost za valjanost informacija o proizvodu ili za štamparske greške. Izdavač takođe ne preuzima odgovornost za nazive proizvoda, informacije o proizvodima ili izjave od strane oglašivača. Mišljenja izražena od strane autora su njihova lična mišljenja i ne odslikavaju stavove Dental Tribune International GmbH.

CIP-Katalogizacija u publikaciji
Biblioteka Matice srpske, Novi Sad
616.31 (05)
Dental Tribune: the World's Dental Newspaper / glavni i odgovorni urednik Anita Brzaković. - Serbia and Montenegro edition. - Vol. 1, No. 1 (avgust 2006)- .-Novi Sad: Dental Media, 2006-. - 42cm
Četiri puta godišnje
ISSN 1452-6425
COBISS.SR-ID 215641863

47. Međunarodni sajam Medident

24.10 - 26.10. 2024. godine, Hala 3, Beograski sajam, Srbija

Medident – neposredna promocija dentalnih noviteta i iskustava

Ovogodišnji Medident, 47. Sajam medicine i stomatologije, biće održan od 24. do 26. oktobra, u Hali III Beogradskog sajma.

Prema aktuelnom interesovanju izlagača i posetilaca, manifestacijom i dalje dominira dental, kao već profilisani sadržaj priredbe. Time Medident nastavlja svoj višegodišnji kontinuitet neposredne promocije širokog spektra dentalnih noviteta i dostignuća u zemlji i regionu, koji tokom sajamskih dana biva ponudom i cenama bliži konačnim potrošačima.

I ovoga puta, akcenat okupljanja će biti na tržišnom segmentu, promociji novih proizvoda i usluga, ali i redovnoj edukaciji kao tradicionalnom konceptu priredbe.

I ovogodišnji Sajam medicine i stomatologije će pored već afirmisanih firmi i stalnih izlagača, okupiti i nove domaće i inostrane firme u usponu, spremne da tržištu ponude svoj asortiman i nova iskustva i znanja.

Dani Sajma medicine i stomatologije biće i retrospektiva novih tržišnih, zdravstvenih, ali i estetskih momenata ove oblasti afirmisanih od sajma do sajma, sa naglaskom na neposredne programe, promocije i prezentacije, kao direktni izazov sve češćim virtuelnim načinima komunikacije i kupovine. DT

MEDIDENT

Esthetic Synergy kongres:

Prvi utisci dr Igora Ristića, predsednik ESCD-a

Pala je zavesa na 21. Godišnji kongres ESCD-a, u saradnji sa Udruženjem za Estetsku stomatologiju Srbije! Utisaka je mnogo i dominira retko opisivo zadovoljstvo. Govoreći sa aspekta domaćina i organizatora, bilo je veoma izazovno obezbediti da sve protekne glatko i onako kako je zamišljeno a pripremano je duže od godinu dana.

Dosledno smo sproveli zamišljeno - vrhusku audio i video projekciju, program koji će okupiti najrazlicitije aspekte stomatologije, spojiti svetske zvezde ali i dolazeće mlade regionalne stomatologe u smišljen i konzistentan program, koji ima za cilj da svim učesnicima preda bar po neku važnu poruku i savet za „rad od ponedeljka"! Organizovali smo 11 radionica za koje je mało reći da se tražila „karta više", jer su ih održali trenutno najreferentniji predavači iž sveta. Po prvi put zubni tehničari su imali dvodnevni izuzetno dinamičan program ukrštajući analogne i digitalne postupke svog rada. Uz sve sale koje su bile pune po ceo dan, završili smo sa panelom koji se bavio pitanjima perspektive i razvoja stomatologije kroz tehnologiju, poslovno okruženje i dao neke od odgovora na pitanje „Zašto 90 posto problema u poslu savremenog stomatologa nisu klinički?!"

Beograd se po ko zna koji put pokazao kao savršen domaćin. Uz savršen večernji program, brojno prisustvo kolega mlađe generacije, uspeli smo da od „kongresa" napravimo festival stomatologije, spajajući savršen program, druženje, „networking" i zabavu, jer ni jedan sličan koncept ne spaja toliko učesnike i predavače i daje priliku za otvorenu direktnu komunikaciju. Sledeći kongres ESCD-a održaće se u septembru 2025. u Sevilji. Do tada, obavezno zapratite @escdonline i @uess_srbija za sav sadržaj i utiske sa ovogodišnjeg kongresa! DT

Oglas

PrimeTaper EV™ Implant

Prime Taper EV Implantat je savršen spoj oblika i funkcije.

Sa imedijatnom funkcijom i intuitivnim digitalnim radnim procesima, ovi implanti će dopuniti i poboljšati vašu stručnost.

- Efikasno rukovanje
- Trajno štite kost
- Estetika na vrhunskom nivou
- Besprekorna integracija procesa rada

dentsplysirona.com/implants



Dentsply Sirona

Druga šansa

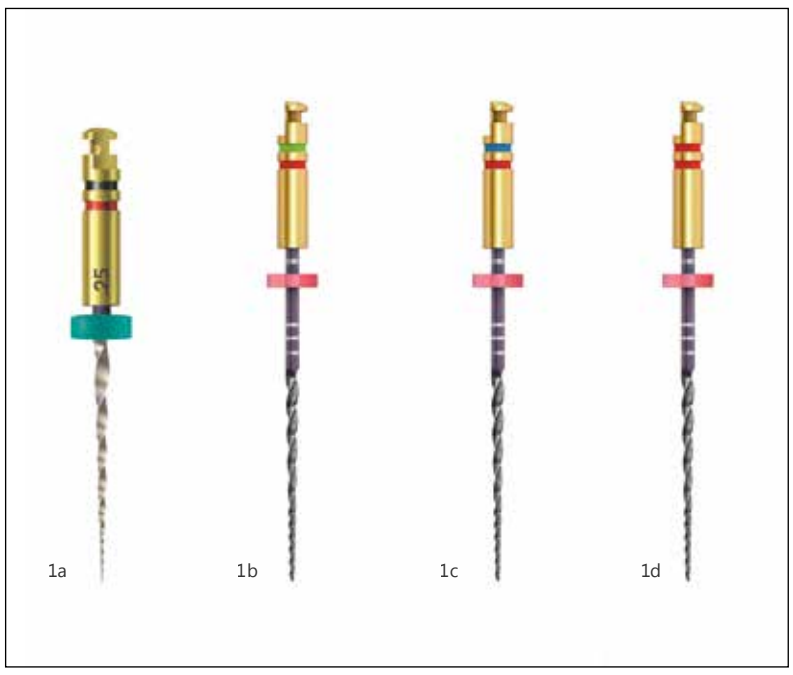

Sl. 1a-d: Sekvenca za retretman. 25/.08 Traverse turpija (a). 35/.06 ZenFlex turpija (b). 30/.06 ZenFlex turpija (c). 25/.06 ZenFlex turpija (d).

Autor: Dr Philippe Sleiman, Liban

Mnogobrojni su razlozi zbog kojih se svakodnevno suočavamo sa odlukom da ponovimo prethodni tretman kanala korena zuba. Među tim razlozima može biti problem koronarnog curenja ili prethodni tretman koji nije sproveden u skladu sa standardima. Srećom, naš imuni sistem postoji i ravnoteža između imunog sistema i agresije bakterija ponekad može ostati ograničena u apikalnom području i bez kliničkih manifestacija, pa je potreban pad imunog sistema ili promena starog ispuna ili krunice koja može povećati nivo bakterija i ova ravnoteža se može narušiti i mogu se pojaviti kliničke manifestacije.

Pravo endodontsko ponovno lečenje može imati mnogo izazova u zavisnosti od prethodnog tretmana, vrste korišćenih opturacionih materijala, prisustva izbočina, separiranih instrumenata, složene anatomije i prisustva vlaknastog ili metalnog kočića.

Ako podelimo etape, od koronarnog dela ka apeksu, možemo da se pozabavimo svakim izazovom posebno i u zavisnosti od prepreka možemo da tretiramo svaki korak kao zasebno pitanje, da bi na kraju sve tačke spojili i došli do cilja. U slučaju da je postavljen bilo koji metalni ili fiberglas kočić, moramo uzeti u obzir debljinu preostalih zidova dentina. Naravno ultrazvuk je najbolja metoda za uklanjanje tvrdih materijala, u slučaju da je rizik veoma visok možemo razmotriti mikrohirurgiju kao opciju.

Turpije koje koristim za ponovljeno lečenje su Traverse i ZenFlex (Kerr Dental). Od Traverse turpija koristim otvarač 25/.08 sa dužinom od 17 mm, od ZenFlex-a koristim 06 konuse 35, 30 i 25 (Sl. 1). Jedinstvena varijabilna toplotna obrada koju te turpije imaju i veoma oštra rezna ivica plus dizajn žlebova čini ih odličnim alatom za početnu endodonciju kao i za ponovnu obradu.

Korak po korak, korišćenjem ove sekvence za uklanjanje prethodno postavljenog gutaperka poena iz unutrašnjosti kanala korena, počinjemo korišćenjem turpije Traverse 25 konusa 08, sa brzinom rotacije od 800 obrtaja u minuti, u malim "kljucajućim" pokretima, 2 ili 3 pokreta obično su dovoljni da se napravi ulazna tačka i izvadi koronarni deo gutaperke, turpija će ići koliko god ide, nema potrebe za dodatnim pritiskom. Sledeća turpija je ZenFlex 35/.06, pratiće prethodnu turpiju istim pokretom, malim pokretima, svaki put unutra i napolje sa amplitudom od 2 do 3 mm, par sekundi je dovoljno da turpija uradi svoj posao, na primer 3 puta unutra i napolje. Nakon 35 će uslediti 30/.06 ZenFlex, a na kraju i 25 u slučaju da 30 nije dostigao punu dužinu prethodne obturacije, ako osetimo da postoji prepreka ili turpija mnogo zahvata dentin, i unutar kanala još uvek postoji gutaperka - to se dešava u mezijalnim kanalima u slučaju ozbiljnih zakrivljenosti, prelazimo na 04 taper ZenFlex sa istom tehnikom "crown down" tj. na dole od krunice i istom veličinom turpija.

Klinički slučajevi

Slučaj 1.

Pacijent je upućen zbog nelagodnosti u donjim zubima koja je prerasla u pulsirajući bol. Nakon pregleda i rendgenskog snimanja, kod pacijenta je konstatovano da ima problema na prvom donjem molaru i premolaru. Prethodni kanal korena nije bio urađen na nivou standarda i izgleda kao obturacija sa jednim konusom (Sl. 2). Pacijentu je predočen plan lečenja koji uključuje ponovno lečenje i premolara i molara i na kraju zamena obe krunice. Prošao sam kroz krunice za oba zuba u istoj sesiji. Kao što je ranije opisano, turpije koje sam koristio bile su Traverse 25/.08 (dužine 17 mm), a zatim se ZenFlex 35/.06, 30/.06 i 25/.06 sužavaju do radne dužine. U ovom slučaju dodao sam konus 35/.04 kao turpiju za proširenje na vrhu. Urađena je 3D obturacija pomoću elements IC (Kerr Dental) za oba zuba. 12 meseci nakon tretmana pozvao sam pacijenta na kontrolu (Sl. 3). Primetio sam da je zarastanje na oba zuba gotovo u potpunosti završeno, sa prelepom obturacijom sistema korenskih kanala i više izlaza. Krunica na molaru je zamenjena, ali na žalost krunica na premolaru nije, na snimku se vidi neka vrsta unutrašnjeg nakupljanja, te sam obavestio pacijenta da to može da ugrozi uspeh lečenja premolara.

Slučaj 1 – Sl. 2: Inicijalni periapikalni Rtg snimak. **Sl. 3:** Periapikalni kontrolni Rtg snimak nakon godinu dana od tretmana.

Slučaj 2.

Pacijent je upućen na retretman donjeg molara. Početni rendgenski snimak prikazuje metalni liveni kočić u distalnom kanalu, separiran instrument u jednom od mezijalnih kanala i radiolucenciju na apeksu (Sl. 4). Pacijent je obavešten da ću morati da mu uklonim staru krunicu i metalni kočić da bih mogao da uradim enododntski retretman i to će mi omogućiti pristup kanalima korena da ih ponovo obradim i napunim. Alternativa je da bila da uradim mikrohirurgiju na mezijalnom korenu, ali za ovo bih morao da isečem dugačak deo korena da bih postigao hermetičko zatvaranje unutar kanala zbog zalomljene turpije i nedostajućeg dela kanala koji nije tretiran. Pacijent je prihvatio prvi izbor.

Prvi koraci su bili sečenje krunice i njeno uklanjanje, zatim sam nastavio sa delikatnim sečenjem metalnog kočića kako bi ga uklonili deo po deo. Deo zuba u kojem je

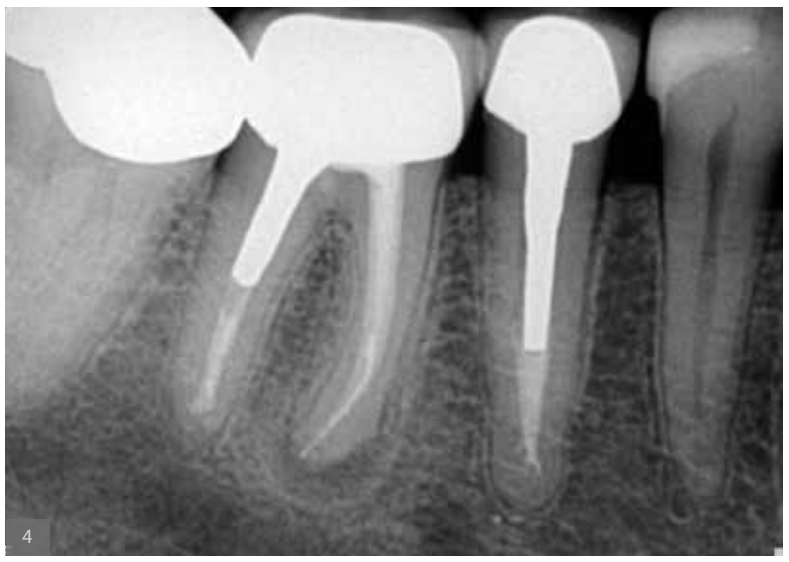

Slučaj 2 – Sl. 4: Inicijalni periapikalni Rtg snimak. **Sl. 5:** Periapikalni kontrolni Rtg snimak odmah nakon tretmana. **Sl. 6:** Periapikalni kontrolni Rtg snimak nakon godinu dana od tretmana.

kočić sam vibrirao ultrazvukom i bezbedno ga skidao. Ovo mi je omogućilo pristup gutaperki ispod. Koristio sam isti redosled turpija, Traverse i ZenFlex. U distalnom korenu sam uspeo da idem sve do radne dužine, u mezio-bukalnom takođe do kraja, u mezio-lingvalnom sam stao gde je bila separiran isntrument. Ovde sam počeo da koristim male K-file turpije veličina 06, 08, 10 i 15 da zaobiđem instrument, imao sam sreće da to uradim pa čak i da je izvadim iz unutrašnjosti zakrivljenosti, i napravljeno je potpuno čišćenje i oblikovanje, praćeno 3D obturacijom sa elements IC (Sl. 5). Jednogodišnje praćenje (Sl. 6) pokazuje odlično izlečenje.

Slučaj 3.

Poslednji slučaj o kome bih želeo da govorim u ovom članku, jedan je od najizazovnijih tretmana. Pacijentkinja je upućena iz inostranstva na remont gornjeg molara jer je insistirala na spasavanju zuba. Na malom rendgenskom snimku (Sl. 7) sam jasno video da imamo separisan instrument u mezijalnom korenu, ali je anatomija bila veoma sumnjiva. Pacijentkinja mi je dala CD sa CBCT urađenim za nju, i gledajući različite delove, mada bih više voleo veću rezoluciju snimka (Sl. 8), primetio sam 3 različita izlaza za mezijalni koren sa veoma neobičnom anatomijom. Proučavajući ovaj slučaj primetio sam i grananje na palatinalnom korenu u apikalnoj oblasti. Objasnio sam pacijentkinji da ću dati sve od sebe da joj spasem zub. Koristio sam istu sekvenca turpija Traverse i ZenFlex u distalnom i palatalnom kanalu korena zuba do pune radne dužine, a kod mezijalnog korena sam dostigao do zalomlejnog instrumenta i prešao na veoma delikatan zadatak njegovog zaobilaženja i obrade ovog veoma složenog sistema korenskih kanala. Slika br. 9 prikazuje neposrednu postoperativnu i 3D obturaciju mezijalnog kompleksa, kao i palatinalno grananje. Slike br. 10 i 11 su nakon 12 i 18 meseci od tretmana gde se vidi dobro zarastanje i svaki put kada uzmem da pogledam iz drugačijeg ugla vidim složenost mezijalnog korena.

Zaključak

Druga šansa treba uvek da je Vaš izbor lečenja, svi slučajevi su naravno imali punu sekvencu irigacije o kojoj sam ranije pisao. Poznavanje potencijala i ograničenja naših alata i mogućnosti je ključ uspeha. DT

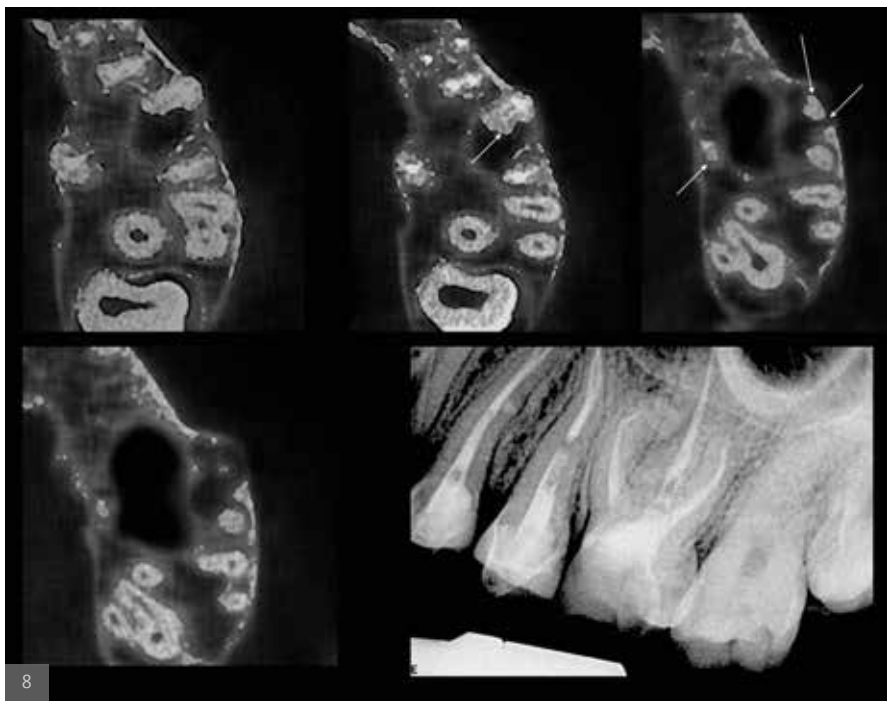

Slučaj 3

Sl. 7: Inicijalni periapikalni Rtg snimak.
Sl. 8: Preoperativni CBCT sken.
Sl. 9: Periapikalni kontrolni Rtg snimak odmah nakon tretmana.
Sl. 10: Periapikalni kontrolni Rtg snimak nakon godinu dana od tretmana.
Sl. 11: Periapikalni kontrolni Rtg snimak 18 meseci nakon tretmana.

Kontakt

Dr Philippe Sleiman
je docent na Fakultetu stomatološke medicine na Univerzitetu u Bejrutu u Libanu i vanredni profesor na Adams školi stomatologije Univerziteta Severna Karolina u Čepel Hilu u SAD. Može se kontaktirati na profsleiman@gmail.com.

Oglas

Implantološka rehabilitacija pacijenata sa rascepom

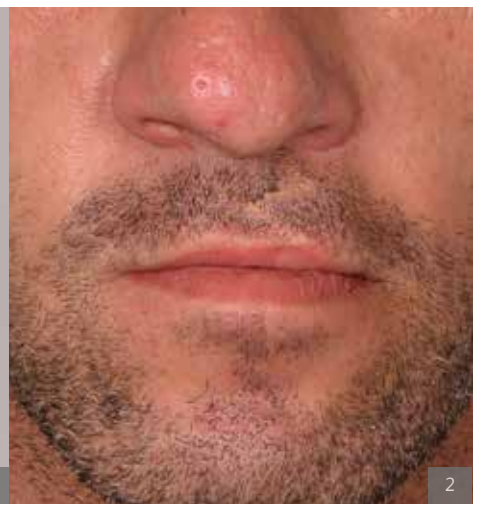

Autor: Dr Vladan Keković

Malokluzija i, često, prateći deformiteti skeleta lica mogu se javiti kao posledica različitih faktora, uključujući nasledni faktor, prenatalne komplikacije, sistemska oboljenja u toku rasta i razvoja, trauma, nutritivna deficijencija, s tim što najčešće uzrok nije poznat. Rascepi usne, tvrdog i mekog nepca se identifikuju kao pojava u preko 300 različitih sindroma. Razvoj adekvatne kraniofacijalne forme i fukcije je kompleksan proces na koji utiču razni elementi. Određene zone kraniofacijalnog kompleksa deluje da imaju intrinzički potencijal rasta, dok dobar deo koštanih struktura raste u odgovoru na meka tkiva i funkcionalne zahteve. Na taj način, kompromitacijom vaskularizacije gornje vilice pri hirurškom lečenju rascepa nepca, izaziva se hipoplazija maksile i maloklu-zija treće klase (najčešće pseudoprognatizam) (Sl. 1). Do ovoga dolazi zbog fibroze mekih tkiva koja nastaje kao posledica operativne traume, i obzirom da se pacijenti leče u mladosti, javlja se ograničen rast gornje vilice. Rast može biti ograničen u sve tri dimenzije a može doći i do kolapsa manjeg segmenta, tj. segmenta sa strane rascepa.

Terapija pacijenata sa rascepima je kompleksna jer se, često u isto vreme, bavi rehabilitacijom izgleda, govora, sluha, mastikacije i degluticije. Pacijenti se leče u ranoj mladosti i vodi ih tim lekara. Rascepi najčešće zahvataju usnu, alveolarni nastavak, tvrdo i meko nepce. Postoji više klasifikacija u odnosu na više kriterijuma, a korisna je jednostavna klasifikacija na rascepe primarnog i sekundarnog nepca, pri čemu primarno nepce obuhvata strukture anteriorno od incizivnog kanala, a sekundarno obuhvata strukture posteriorno.

Rascep alveolarnog nastavka često utiče i na rast i razvoj same denticije, kao i na prisustvo nedostatka ili, paradoksalno, prekobrojnih zuba, pri čemu se prekobrojnost javlja baš oko rascepa. Prisustvo prekobrojnih zuba je samo još jedan u nizu faktora koji utiču na plan i hronologiju terapije kod ovih kompleksnih pacijenata.

Kod pacijenata sa rascepom česta je pojava i deformacije normalne arhitekture nosa (Sl. 2), izazvano nedostatkom koštane podrške u regiji baze nosa. Hirurška korekcija nosa je poslednja u nizu, a preduslov za to je uspešna restauracija koštane baze. Najranija hirurška korekcija je u regiji usne, zatim mekog nepca, dok se korekcija rascepa tvrdog nepca odlaže za period razvoja govora, osim kod većih rascepa, kada se ova operacija maksimalno odlaže zbog rasta gornje vilice. Definitivna dentalna restauracija kod pacijenata sa rascepom se radi kada su sve ili gotovo sve procedure urađene i kada je moguće sa preciznošću odrediti dostupni prostor za rad. Mogućnosti su različite i podrazumevaju mobilna i fiksna rešenja, dok implantološka terapija predstavlja zlatni standard.

Prikaz slučaja

Pacijent se javio sa ciljem sanacije oralnog zdravlja. Naveo je da je više puta operisan u uslovima opšte anestezije zbog rascepa usne, alveolarnog nastavka i tvrdog nepca. Kliničkim pregledom su se konstatovali prisutni ožiljci od navedenih operacija (Sl. 3). Postavljena je indikacija za ekstrakcijom preostalih zuba gornje vilice. Uvidom u CBCT konstatovan je neuspeh graftovanja u regiji rascepa alveolarnog nastavka (Sl. 4) kao i kolaps manjeg segmenta tj. segmenta maksile sa strane rascepa (Sl. 5). Palpatorno i manuelnom manipulacijom konstatovali su se stabilni koštani fragmenti što omogućava implantološku terapiju kod pacijenta. U uslovima lokalne anestezije učinjen je minimalno invazivan pristup incizijom koja ne involvira zonu rascepa alveolarnog nastavka. Režanj je odignut sa isključivo tvrdih tkiva, i učinjena je ugradnja 6 endoosealnih implantata (Bredent SKY, Sl. 6). Imedijatno opterećenje nije bilo moguće zbog nedovoljne stabilnosti implantata. Primarna stabilnost je postignuta i postavljeno je 6 implant level gingival formera i suturirano per primam (Sl. 7). Urađen je kontrolni OPT (Sl. 8).

Protetska rehabilitacija kod pacijenata sa rascepom ima za cilj poboljšanje funkcije, fonetike i estetike. Postoje različite protetske solucije, a zlatni standard predstavlja implantološko zbrinjavanje pri čemu je indikovana personalizovana adaptacija pristupa, u cilju izbegavanja stvaranja komplikacija, posebno oroantralnih ili oronazalnih fistula. DT

O Autoru

Dr spec. Vladan Keković

je specijalista maksilofacijalne hirurgije. Specijalizaciju je završio na Klinici za maksilofacijalnu hirurgiju Stomatološkog fakulteta Univerziteta u Beogradu, gde se takođe nalazi na završnoj godini doktorskih studija. U toku svog školovanja dobio je 5 prestižnih međunarodnih stipendija, u okviru kojih je proveo 4 godine kliničke prakse na renomiranim Univerzitetima u regionu i inostranstvu. Autor i koautor je više međunarodno publikovanih naučnih radova iz oblasti maksilofacijalne hirurgije.

Implantologija
Dr spec. Vladan Keković se u oblasti implantologije usavršavao u inostranstvu, publikovao je relevantne naučne radove u ovoj oblasti i dobitnik je prestižne svetske implantološke ITI (International Team for Implantology) stipendije, što ga svrstava među doktore koji su prepoznati u svetu kao izuzetni stručnjaci sa velikim potencijalom da unaprede i oblikuju budućnost implantologije na globalnom nivou.

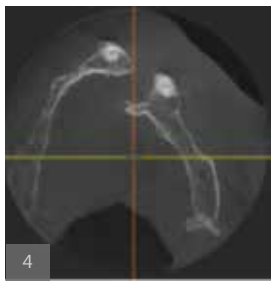

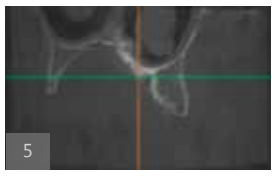

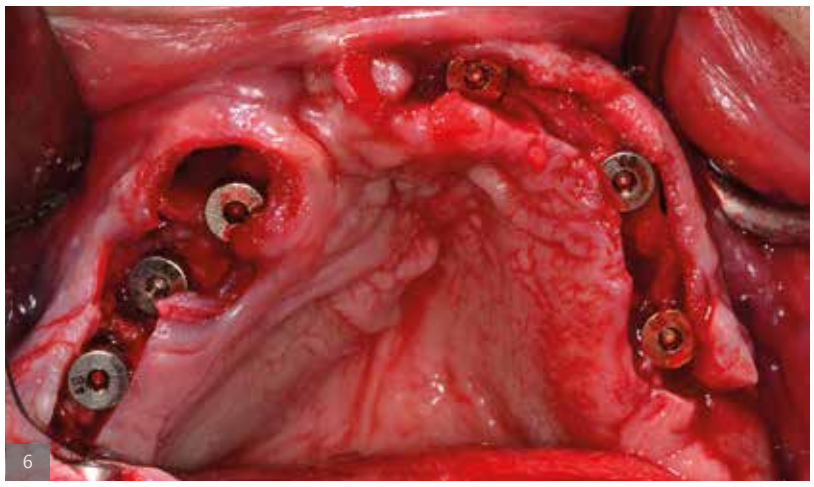

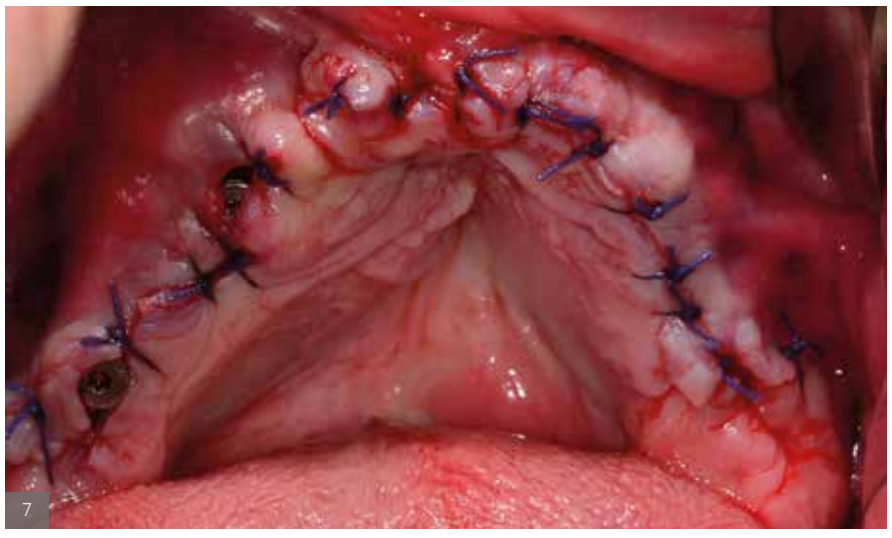

Upotreba antibiotika u implantologiji: potreba za standardizovanim smernicama

Autor: Iveta Ramonaite, Dental Tribune International

LAJPCIG, Nemačka: Postoje oprečna mišljenja i dokazi o upotrebi antibiotika pre i posle operacije implantata i u lečenju periimplantitisa. S obzirom na to da neodgovarajuće propisivanje antibiotika igra glavnu ulogu u rezistenciji na antibiotike u stomatologiji, nedavna studija je pokušala da istraži praksu propisivanja u vezi sa terapijom implantatima i svest o rezistenciji na antibiotike među stomatolozima u Evropi. Utvrđeno je da, iako su učesnici pokazali dobro razumevanje teme, stopa propisivanja antibiotika u stomatologiji implantata bila je visoka. U tom cilju, studija je ukazala na potrebu za razvojem i poštovanjem standardizovanih evropskih smernica za poboljšanje upravljanja antibioticima u stomatologiji.

Prema Svetskoj zdravstvenoj organizaciji, otpornost na antimikrobne lekove je među najznačajnijim pretnjama globalnom javnom zdravlju i razvoju. Procenjeno je da je 2019. otpornost bakterija na antimikrobne lekove direktan uzrok 1,27 miliona smrtnih slučajeva širom sveta i da je igrala veliku ulogu u 4,95 miliona smrtnih slučajeva.

„Otpornost na antibiotike je rastuća i alarmantna je zabrinutost u vezi sa zloupotrebom i prekomernom upotrebom antibiotika u različitim kliničkim okruženjima i situacijama“, rekao je za Dental Tribune International (DTI) koautor dr Bjorn Klinge, profesor emeritus na Odontološkom fakultetu Univerziteta u Malmeu i na Odseku za stomatološku medicinu Institut Karolinska u Stokholmu u Švedskoj. Nakon razgovora sa svojim vršnjacima o njihovim rutinama za upotrebu antibiotika u stomatologiji implantata, shvatio je da se recept za antibiotike u ovom kontekstu značajno razlikuje. Takođe je primetio da pristup i svest o nacionalnim smernicama i preporukama za upotrebu antibiotika u stomatologiji implantata izgleda varira između evropskih zemalja. „Nakon što smo o tome razgovarali sa našim istraživačkim timom, složili smo se da sistematičnije istražimo upotrebu antibiotika i dostupnost smernica“, objasnio je dr Klinge.

Istraživanje obrazaca prepisivanja antibiotika kod stomatologa

Da bi bolje razumeli obrasce prepisivanja antibiotika i stavove stomatologa prema njihovoj upotrebi, istraživači su napravili upitnik i poslali ga 6.431 stomatologu koji su bili članovi Evropskog udruženja za oseointegraciju najmanje jednom od 2018. Upitnik je sadržao 17 stavki i 281 stomatologa iz 33 evropske zemlje su popunili anketu. Pitanjima iz ankete su prikupljeni podaci o radnom okruženju, dugogodišnjem iskustvu, broju ugrađenih implantata i hirurškim tretmanima periimplantitisa godišnje i upotrebi antibiotika za njih, stavovima prema propisivanju antibiotika, poštovanju nacionalnih smernica za propisivanje antibiotika i svesti o rezistenciji na antibiotike. Podaci su prikupljani od aprila do maja 2023.

Prema rečima autorke dr Đulije Brunelo, postdoktorskog istraživača na Odeljenju za oralnu hirurgiju Univerzitetske bolnice u Dizeldorfu u Nemačkoj, istraživanje je dalo nekoliko zanimljivih rezultata. Ona je rekla za DTI da, iako trenutni dokazi ne podržavaju upotrebu sistemskih antibiotika kao dodatak u nehirurškoj i hirurškoj terapiji periimplantitisa, više od polovine učesnika studije navelo je da koriste sistemske antibiotike za lečenje periimplantitisa. „Ovo naglašava značajnu nesklad između kliničke prakse i raspoloživog znanja“, prokomentarisala je ona.

Studija je pokazala da skoro 80% ispitanika rutinski propisuje antibiotike profilaktički nakon ugradnje implantata, posebno kod medicinski kompromitovanih pacijenata ili u slučajevima koji zahtevaju koštane graftove. Kao što je primećeno u drugim studijama, otkriveno je da je amoksicilin, sam ili u kombinaciji sa klavulanskom kiselinom, antibiotik koji se najčešće prepisuje među učesnicima studije. Komentarišući ove nalaze, dr Brunelo je rekla: „Uprkos značajnoj svesti ispitanika o rezistenciji na antibiotike, njihova stopa prepisivanja za procedure zubnih implantata ostaje visoka.

Hitna potreba za nacionalnim smernicama u Evropi

Pored toga, nalazi su ukazali na značajnu nedoslednost u praksi propisivanja recepata među ispitanicima. Istraživači su sugerisali da se ovo može objasniti nedostatkom ili poteškoćama u pristupu nacionalnim smernicama o prepisivanju antibiotika u stomatologiji implantata u nekim evropskim zemljama.

U svetlu nalaza, koautorka Prof. Bodil Lund, šefica Odeljenja za stomatološku medicinu Karolinska instituta, rekla je da studija ukazuje na potencijal za unapređenje prakse propisivanja antibiotika u Evropi. Ona je za DTI rekla: „Iako je hirurško postavljanje zubnih implantata uobičajena terapija, postoji nekoliko evropskih zemalja u kojima ili nedostaju nacionalne smernice ili one koje su dostupne nisu poznate stomatolozima. Potrebni su i obrazovni napori i smernice da bi se optimizirala upotreba antibiotika u implantologiji.“

Perspektive prepisivanja antibiotika u stomatologiji implantata

Razgovarajući o budućim perspektivama u praksi propisivanja antibiotika u stomatologiji, glavna autorka Prof. Kathrin Becker, direktorka Odeljenja za dentofacijalnu ortopediju i ortodonciju na Charite—Universitatsmedizin Berlin u Nemačkoj, i koautorka dr Katarzina Gurzavska-Comis, vanredna profesorka maksilofacijalne hirurgije i patologije na Univerzitetu Arhus u Danskoj, i konsultant i viši predavač oralne hirurgije na Univerzitetu u Liverpulu u Velikoj Britaniji, rekle su za DTI da postoji hitna potreba za razboritijom upotrebom antibiotika u implantologiji kako bi se suzbila globalna antimikrobna rezistencija. „Iako ne predviđamo značajne pomake u propisivanju antibiotika u odnosu na ugradnju zubnih implantata, predviđamo progresivnu zamenu produženih antibiotskih terapija, sa ciljem minimiziranja postoperativnih infekcija uz usvajanje profilakse antibioticima jednom dozom u bliskoj budućnosti“, napominju autorke.

Budući da trenutnim naučnim podacima nedostaju čvrsti dokazi koji podržavaju upotrebu antibiotske profilakse u stomatologiji implantata, istraživači preporučuju sprovođenje dodatnih randomiziranih kliničkih ispitivanja kako bi se rešio ovaj istraživački jaz. Oni su takođe naglasili važnost saradnje u uspostavljanju standarda u pogledu kvaliteta i uniformnosti u nacionalnim smernicama širom evropskih zemalja ka doslednoj praksi propisivanja antibiotika u stomatologiji implantata zasnovanoj na naučnim dokazima.

Studija pod nazivom “Patterns of antibiotic prescription in implant dentistry and antibiotic resistance awareness among European dentists: A questionnaire-based study” objavljena je na 24. maja 2024. u onlajn izdanju *Clinical oral Implants Research,* pre objavljivanja u štampanom izdanju. DT

Oglas

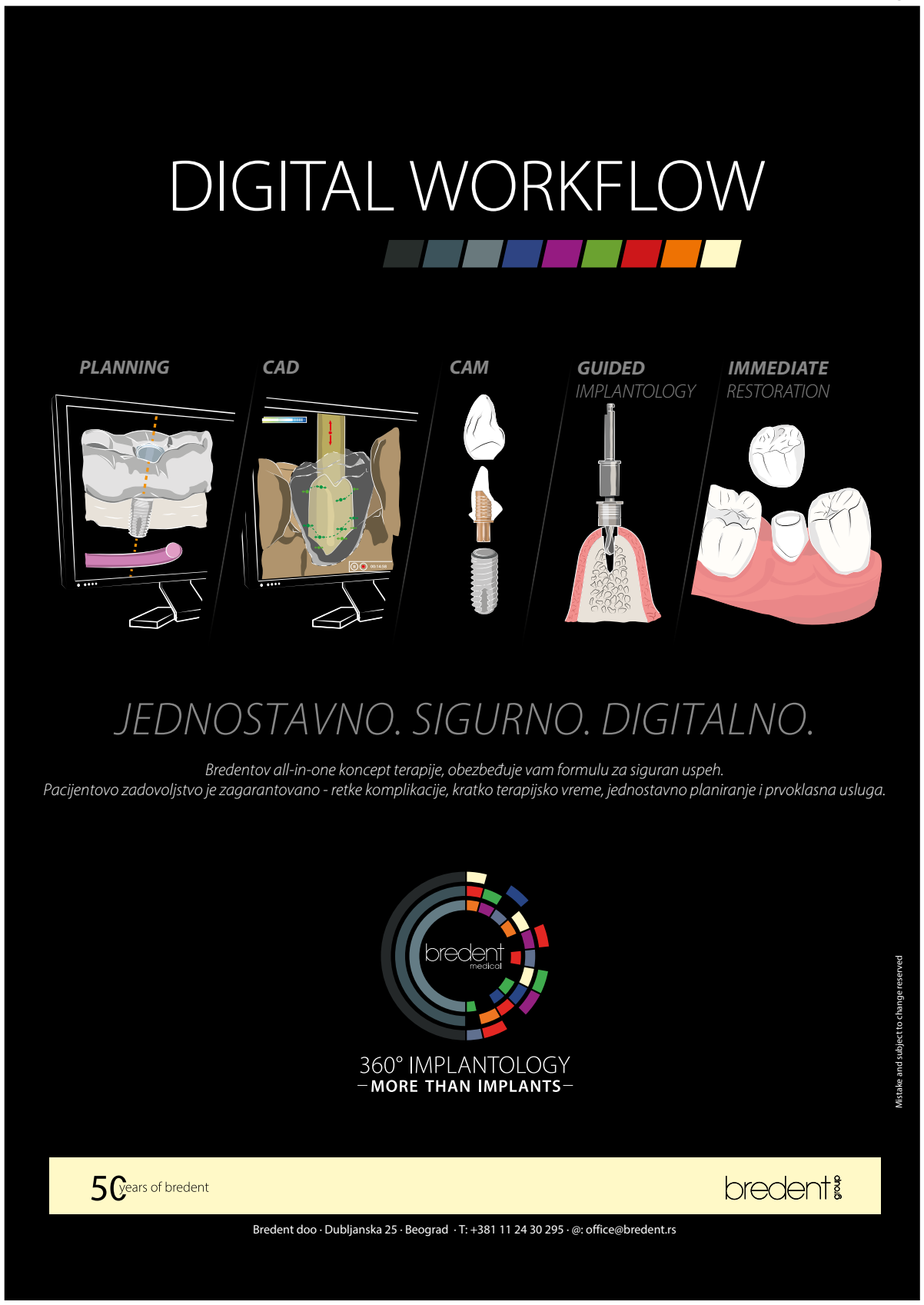

Voćna koža i žvakaća guma pomažu smanjenju grešaka u OPT snimanju

Autor: Dental Tribune International

TABRIZ, Iran: Nepravilno postavljanje jezika je glavni uzrok lošeg kvaliteta zubnih Rtg snimaka, što dovodi do radiografske greške od 40% do 80%. Nedavno istraživanje je pokazalo da "voćna koža" i žvakaća guma mogu poboljšati kvalitet Rtg snimaka pomažući pacijentima da drže jezik na mestu uz nepce. Nalazi mogu pomoći u smanjenju uobičajenih grešaka u panoramskom snimanju i minimiziranju dodatnog izlaganja zračenju koje je potrebno ponovnim snimanjem.

Naučnom studijom je obuhvaćeno 270 pacijenata upućenih na Odeljenje za oralnu i maksilofacijalnu radiologiju Stomatološkog fakulteta Univerziteta medicinskih nauka u Tabrizu. Učesnici su nasumično podeljeni u kontrolnu grupu, celuloidnu matričnu grupu i grupu "jestivih traka". Pre podvrgavanja OPT snimanju, svim pacijentima je naloženo da pritisnu jezik na nepce. Pacijenti u grupama za celuloidnu matricu i jestive trake su dodatno zamoljeni da pre toga stave celuloidnu traku, voćnu kožu ili žvakaću gumu na jezik. Istraživači su zatim izvršili rutinsko snimanje i uporedili rezultate u svim grupama da bi procenili učestalost greške u senkama palatoglosalnog vazdušnog prostora.

Prema nalazima, visokokvalitetni rendgenski snimci su snimljeni za 75,5% grupe sa jestivim trakam – voćnom kožom ili žvakaćom gumom. Nasuprot tome, visokokvalitetni Rtg snimci su dobijeni za 60,0% grupe sa celuloidnom trakom i samo 36,6% u kontrolnoj grupi.

Cherri Agustin, glavna urednica časopisa *Journal of Medical Radiation Sciences*, prokomentarisala je u saopštenju za javnost da bi rezultati mogli pomoći pacijentima smanjenjem potrebe za ponovnim Rtg snimanjem. „Kada osoba ne može da drži jezik na mestu i Rtg snimak mora ponovo da uradi, pacijent mora da potroši više vremena i novca i bude izložen većem zračenju", primetila je ona.

„Voćna koža [...] može pomoći da [radiograf] bude ispravan prvi put, a takođe ima i odličan ukus", dodala je glavna urednica.

Studija pod nazivom "Effect of using different strips on reducing the most common error in panoramic imaging: A randomised controlled trial on palatoglossal air space shadow" objavljena je u izdanju časopisa *Journal of Medical Radiation Sciences* u juna 2024. godine. DT



Koža kiselog voća (debljina: 1 mm; a), žvakaća guma (debljina: 1 mm; b) i celuloidna matrična traka (debljina: 5 mm; c).
(Fotografija: © 2024 Mokhtari et al., *Journal of Medical Radiation Sciences*, licencirano pod CC BI 4.0)

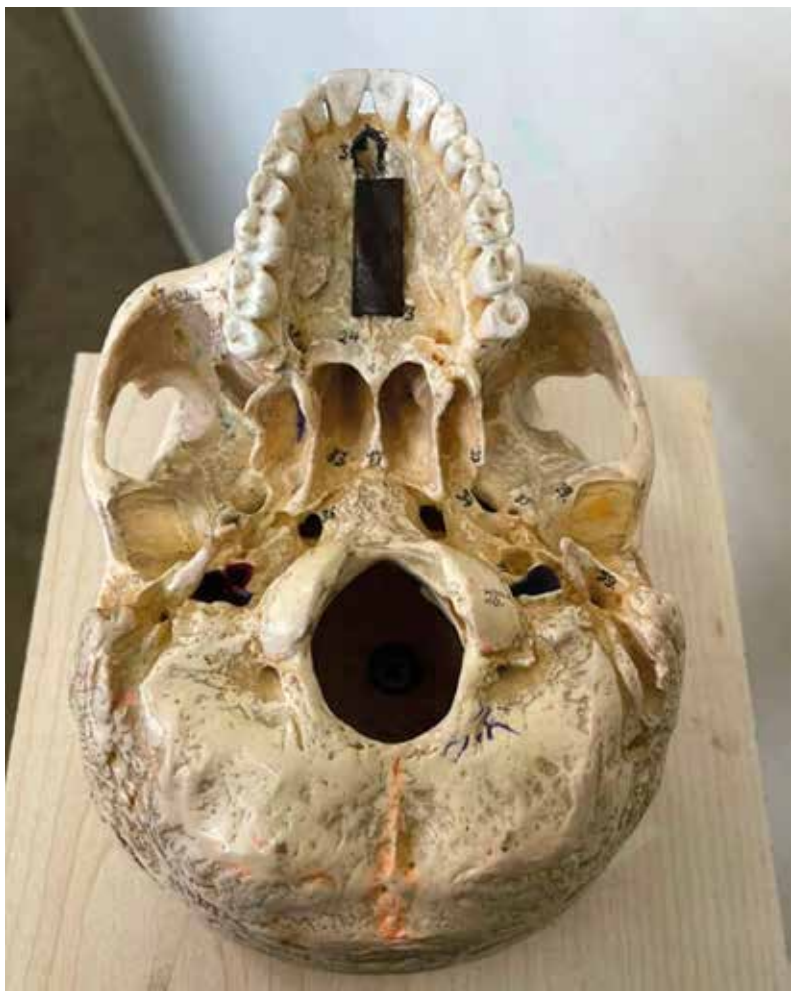

Približno pozicioniranje trake za pozicioniranje jezika u odnosu na nepce.
(Fotografija: © 2024 Mokhtari et al., *Journal of Medical Radiation Sciences*, licencirano pod CC BI 4.0)

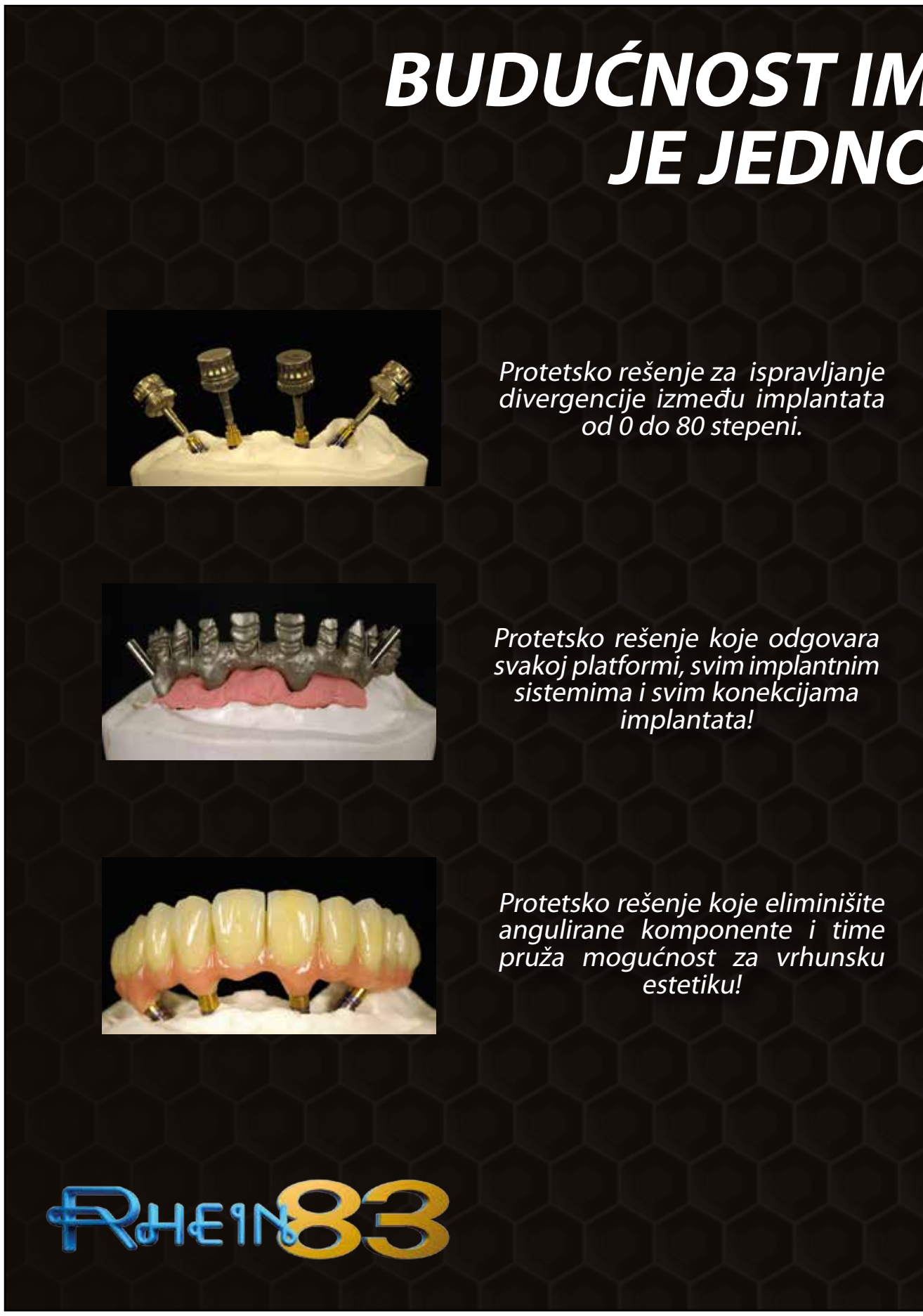

Kurkuma u lečenju oralnih bolesti, kao i oralnog karcinoma

Autor: Anisha Hall Hoppe, Dental Tribune International

BARI, Italija: Na tržištu se pojavljuje sve veći broj proizvoda čiji je cilj da zamene paste za zube i tečnosti za ispiranje usta koje sadrže sintetičke sastojke sa manje prerađenim alternativama. Jedan od tih sastojaka u alternativnim proizvodima za oralnu negu je kurkumin, a istraživači u Italiji nedavno su napravili nekoliko istraživanja ispitivajući da li kurkumin može da obezbedi istu kontrolu nad plakom i gingivitisom. Utvrdili su da ne samo da su proizvodi na bazi kurkumina rezultirali sa manje nuspojava, nego su i rezultati bili slični onima s 0,2 %-nim hlor-heksidinom i imali su dodatnu prednost jer skoro da nisu imali toksičnost.

Izveden iz biljke kurkume, kurkumin je polifenol sa dobro dokumentovanim protivupalnim, antioksidativnim, antibakterijskim i neuroprotektivnim svojstvima koja su korisna u lečenju hroničnih upala i oksidativnog stresa karakterističnog za parodontne bolesti. Utvrđeno je da kurkumin inhibira rast uobičajenih oralnih patogena kao što su *Streptococcus mutans* i *Porphyromonas gingivalis*. Neke od studija uključenih u recenziju pokazale su da vodice za ispiranje usta i gelovi na bazi kurkumina efikasno smanjuju upalu gingive i plak, što ih čini održivom alternativom proizvodima koji sadrže hlor-heksidin, a koji mogu izazvati štetne efekte kao što su prebojavanje zuba i promene u čulu ukusa.

Oglas

Upotreba u lečenju raka i ublažavanju bolova

Sistemski pregled naučnih istraživanja je takođe istakao ulogu kurkumina u prevenciji i lečenju oralnog karcinoma. Njegova antioksidativna svojstva pomažu u neutralizaciji slobodnih radikala smanjujući oksidativni stres koji je poznati faktor u karcinogenezi. Kurkumin izaziva smrt ćelija raka i inhibira rast tumora, što ga čini potencijalnim dodatkom u oralnoj terapiji raka. Neke od uključenih kliničkih studija pokazale su da kurkumin može da pojača efekte konvencionalnih hemoterapijskih sredstava uz minimalizaciju njihovih nuspojava.

Drugo značajno područje interesa je učinak kurkumina na oralni mukozitis, čestu komplikaciju kod terapije karcinoma. Protivupalna svojstva kurkumina i svojstva zaceljivanja rana pomažu u smanjenju težine mukozitisa i potiču brže zarastanje oralnih ulkusa u nekim slučajevima. Lokalna primena formulacija na bazi kurkumina pokazala je obećavajuće rezultate u ublažavanju bola i upale povezane s mukozitisom. Jedno istraživanje je zaključilo da nema razlike između tretmana nekanceroznih uklusa kurkuminskim gelom i triamcinolon-acetonid gelom jer su obe grupe pacijenata imale smanjen bol i trajanje.

Što se tiče kancerogenih lezija, prema autorima, "studije provedene nedavno pokazale su sposobnost prirodnih jedinjenja, kao što su kurkumin i zeleni čaj, da smanje mogućnost napredovanja prekanceroznih lezija". Jedna navedena studija pokazala je da su pacijenti sa prekanceroznim lezijama pokazali značajno poboljšanje u jačini bolova i veličini lezije kada su uzimali kurkumin. Dodatno, smanjeni su markeri oksidativnog stresa u serumu i pljuvački. Ti isti protivupalni efekti mogu pomoći u smanjenju bola i upale povezane sa stanjima kao što su pulpitis i periapeksni parodontitis. Sposobnost kurkumina da modulira puteve bola i njegov sinergistički učinak sa analgeticima čine ga dragocenim dodatkom u protokolima za kontrolu bola.

Ograničenja ove "čudesne biljke"

Uprkos njegovom obećavajućem terapeutskom potencijalu, klinička primena kurkumina ograničena je zbog slabe bioraspoloživosti. Kurkumin je slabo rastvorljiv u vodi i brzo se metabolizuje i eliminiše iz organizma. Strategije za povećanje njegove bioraspoloživosti, kao što je upotreba oblika nanočestica kurkumina, liposolubilnih materija poput maslinovog ulja i jedinjenja poput piperina, pokazale su da poboljšavaju njegovu apsorpciju i efikasnost.

Kako se kupci okreću od konvencionalnih proizvoda za oralnu negu mnogi proizvođači su počeli da uvode kurkumin kao alternativu. (Fotografija: Shutterstock.AI)

"Kurkumin, likopen i piperin zajedno obećavaju u lečenju prekanceroznih oboljenja nudeći hemopreventivne opcije za rak usne šupljine i poboljšavajući kvalitet života pacijenata", napisali su autori. Iako je navedeno istraživanje identifikovalo kurkumin korisnim za hemoprevenciju karcinoma skvamoznih ćelija glave i vrata, njegova slaba bioraspoloživost bila je problematična pa je zato razvijena formulacija žvakaće gume s< ciljem poboljšanja mukozne apsorpcije, koja je pokazala da se bioraspoloživost povećava direktnim kontaktom sa gingivom. Istraživači su primetili da su ta otkrića čvrst temelj za daljnja istraživanja "ciljanijih i manje invazivnih potencijalnih terapijskih pristupa".

Najstresnija nuspojava za pacijente je mogućnost pojave mrlja u ustima i zubima zbog dugotrajne ili visoke doze. Istraživači zato predlažu i korišćenje belog metabolita kurkumina, tetrahidrokurkumina.

Igrati na sigurno

Neznatna toksičnost kurkumina čini ga sigurnom alternativom za dugotrajnu upotrebu u nezi zuba i usne šupljine. Za razliku od sintetičkih hemikalija, prirodni kurkumin ne uzrokuje značajne štetne efekte, što ga čini prikladnim za širok raspon pacijenata, uključujući one s hroničnim bolestima i starije osobe. Njegovo prirodno poreklo takođe je u skladu sa rastućim trendom prema upotrebi prirodnih i holističkih pristupa u zdravstvu.

Kliničari koji žele upotrebljavati kurkumin bi trebalo da se potrude da nauče više o njemu sa medicinske strane i o njegovim estetskim implikacijama, ali bi takođe trebali biti spremni da testiraju svoje pacijente kako bi osigurali da nema alergija na kurkumin.

Studija pod nazivom "The role of curcumin in oral health and diseases: A systematic review" objavljena je 28. maja 2024. u online izdanju časopisa *Antioxidants*. DT