

DENTAL TRIBUNE

The World's Dental Newspaper • BiH Edition



Bosna i Hercegovina, mart 2020 - godina VI br. 24

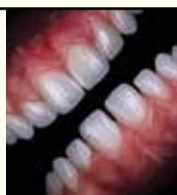www.dental-tribune.com



Dentalna fotografija

Digitalna fotografija u svakodnevnoj stomatološkoj praksi
Dr. Miloš Ljubičić

strana 6



Ivoclar Vivadent

Zatvaranje razmaka između zuba direktnim kompozitnim materijalom
Dr. Ivan Raycev

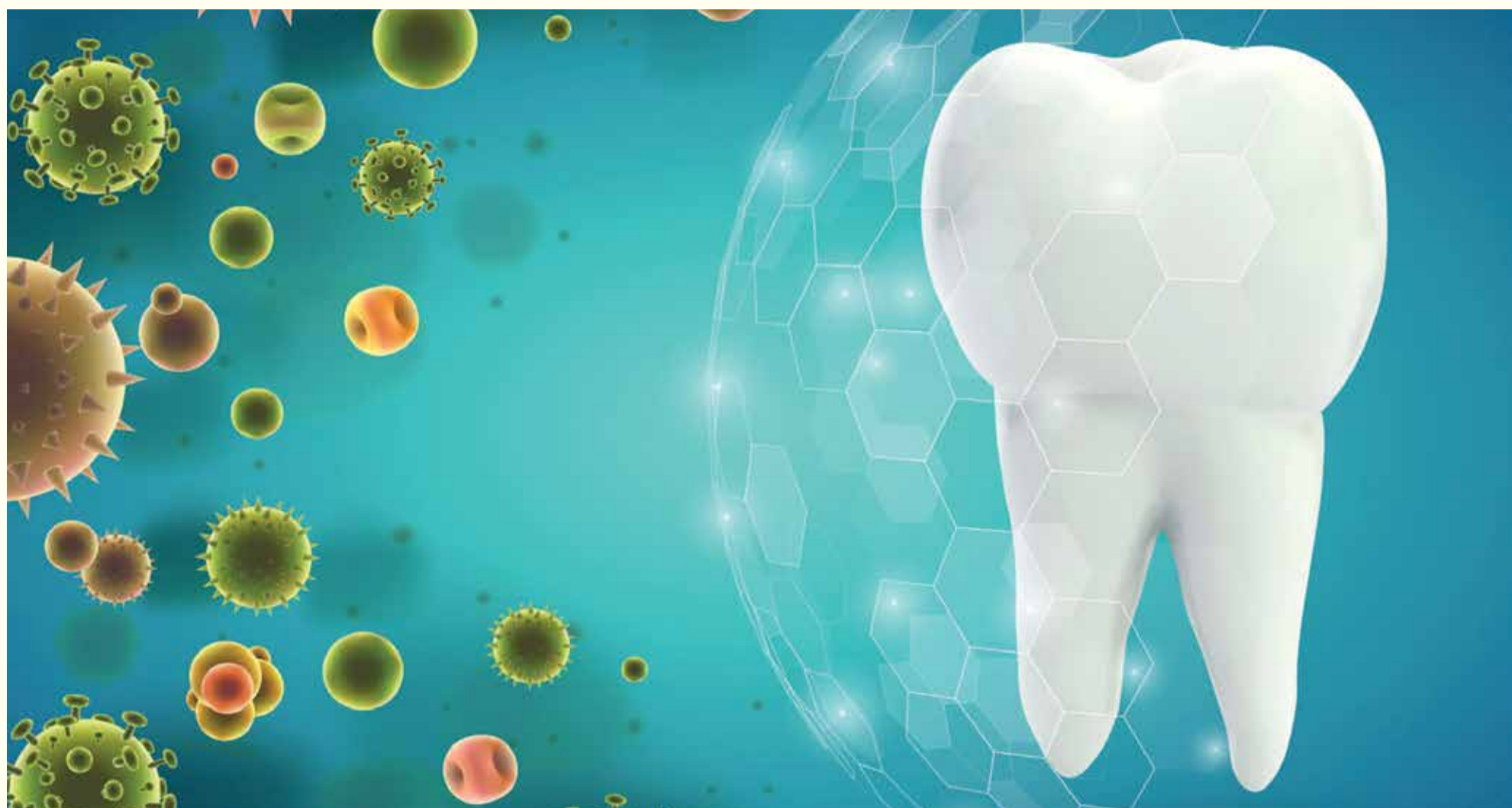
strana 10



ESCD 2020 Sarajevo

Esthetic Dental Story

strana 18



Istraživači su napravili novi zaštitni sloj koji štiti zub od demineralizacije. (Slika: Coffeemill/Shutterstock)

Bioaktivna površina zuba štiti od dentalnog karijesa

By Dental Tribune International

HEFEI/HONG KONG, Kina: Svjetska zdravstvena organizacija izjavljuje da se istraživao veliki broj metoda za liječenje karijesa koji je, uz ostale oralne bolesti, jedna od najrasprostranjenijih neprenosivih bolesti. Prema podacima studije Svjetski teret bolesti iz 2016. godine 2,4 milijarde ljudi ima karijes na stalnim zubima, dok 486 miliona djece ima karijes na primarnim zubima. Istraživači su sada razvili bioktivni peptid koji oblaže površinu zuba te pomaže u sprječavanju nastanka novih kaviteta kao i liječenju već postojećih.

Istraživački tim sa Hong Kong univerziteta te Anhui medicinskog univerziteta iz Hefei-a su tražili način da razviju dvokraku strategiju za sprječavanje i liječenje dentalnog karijesa. Koraci su najprije uključivali sprječavanje koloniziranje bakterija koje stvaraju plak na zubnoj površini, a zatim i smanjivanje rastvaranja zubne cakline kao i povećavanje remineralizacije.

Istraživači su ovaj zaštitni sloj zasnovali na prirodnom antimikrobnom peptidu H5. H5, koji se proizvodi u ljudskim pljuvačnim žlijezdama, može se apsorbirati¹ na zubnoj caklini i uništiti široki spektar bakterija i gljivica. U cilju poboljšanja remineralizacije, tim je dodao fosforinsku grupu jednom od H5 za koju su smatrali da će privući više kalcijevih jona u odnosu na H5 u popravljanju zubne

cakline. Potom su testirali modificirani peptid na komadima ljudskih molara.

U poređenju sa prirodnim H5, novi peptid se apsorbirao snažnije na zubnoj površini, uklonio više bakterija, uspio prodrijeti u njihovu adheziju te zaštititi zub od demineralizacije. Međutim, nasuprot njihovim očekivanjima oba peptida su promovisala nešto niži stepen remineralizacije. Prema

izjavi koju je Američko društvo hemičara objavilo za medije, modificirani peptid bi se mogao koristiti u obliku laka ili gela na zub kako bi se spriječilo razvijanje karijesa u budućnosti.

„Testovi biokompatibilnosti su pokazali sigurnost sintetiziranog bioaktivnog peptida. Ukratko, sintetizirani bioaktivni peptid se može, sa sigurnošću, koristiti u sprječavanju razvijanja dentalnog karijesa te efikasno

induciranja samoliječenja remineralizacijom na mjestu u tretiranju trulog zuba“, istakli su istraživači.

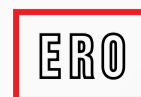Istraživanje pod naslovom *Konstruisanje mineralizirane bioaktivne površine zuba koja sprječavanjem bioakumuliranja, sprječava karijes i potpomaže samoliječenje*, objavljeno je 15. januara 2020. godine u časopisu ACS primijenjeni materijali i sklopovi. ■

¹ Zgušnjavanje po površini



STOMATOLOŠKA KOMORA FBiH

FEDCAR



fdi
FDI World Dental Federation

Oralna zdravstvena industrija otvara više vrata nego ikada prije

By Dental Tribune International

SIDNEJ, Australija: Najčešće se slike u vezi sa stomatologijom svode na stolicu u jednoj prostoriji, jaka svjetla i dva ili tri para očiju koje bulje u usta pacijenta. Međutim, kako se industrija razvija tako raste i broj opcija za karijeru. Nedavno objavljen članak sa Sidnej univerziteta govori o osoblju i alumnistima koji su izgradili interesantne karijere van kliničkog okruženja.



Kako se stomatološka industrija konstantno širi, tako se i povećava broj opcija za karijeru. (Slika: Photographee.eu/Shutterstock)

Diploma stomatologije ili oralnog zdravlja može dovesti do velikog broja opcija karijera u oblastima kao što su istraživanje, korporativni sektor, javno zdravstvo, zdravstvena politika pa čak i forenzika. Postoji veliki broj opcija kojih su čak i studenti i stručnjaci u industriji svjesni.

Dr. Christina Adler, viši predavač na Stomatološkom fa-

kultetu na Sidnej univerzitetu kaže: „Privlači me rad u oblasti nauke, jer mi omogućava da isprobam i pomazem rješavanje značajnih zdravstvenih problema kao što je problem dentalnog karijesa.“ Istraživanje koje je Adler sprovela se fokusira na oralni mikrobiom te na razumijevanje kako evolira iz stanja zdravlja u stanje hronične infekcije i bolesti.

Zajednički putevi u polje industrije kao što su proizvodnja, akreditacija agencija, osiguravajuće kompanije i drugi pružatelji usluga, zdravstvene brige se ne čine tako iznenađujućim kao što se recimo forenzika čini. Forenzički odontolog ima jedan od najtežih poslova u oblasti stomatologije jer pomaže u istraživanju neprirodnih smrti, ubistava, i slučajeva gdje je pre-

minula osoba nepoznata. To je vrlo zahtjevna karijera.

Kao što je objavljeno u članku, dr. Russell Lain je forenzički odontolog koji je nakon dvadesetogodišnjeg rada u privatnoj ordinaciji tražio način da se uz stomatologiju vrati nauci. „Otišao sam na forenzičku konferenciju i shvatio da je to idealan način da stomatolozi pomažu ljudima i da samo stomatolog

može raditi taj specifičan posao identifikovanja osoba na osnovu njihovih zuba“, primijetio je Lain.

U ovoj sverastućoj industriji koja se širi do sada neviđenom brzinom, dostupne su razne mogućnosti za stomatologe koji razmišljaju o tome da prošire svoju karijeru. Ove mogućnosti su, također, otvorene i za buduće studente oralnog zdravlja. ■

DENTAL TRIBUNE
The World's Dental Newspaper • BiH Edition

LICENSING BY DENTAL TRIBUNE INTERNATIONAL

PUBLISHER AND CHIEF EXECUTIVE OFFICER: Torsten R. Oemus

CHIEF CONTENT OFFICER: Claudia Duschek

Dental Tribune International GmbH
Holbeinstr. 29, 04229 Leipzig, Germany
Tel.: +49 341 4847 4302 | Fax: +49 341 4847 4173
General requests: info@dental-tribune.com
Sales requests: mediasales@dental-tribune.com
www.dental-tribune.com

Material from Dental Tribune International GmbH that has been reprinted or translated and reprinted in this issue is copyrighted by Dental Tribune International GmbH. Such material must be published with the permission of Dental Tribune International GmbH. Dental Tribune is a trademark of Dental Tribune International GmbH.

All rights reserved. © 2020 Dental Tribune International GmbH. Reproduction in any manner in any language, in whole or in part, without the prior written permission of Dental Tribune International GmbH is expressly prohibited.

Dental Tribune International GmbH makes every effort to report clinical information and manufacturers' product news accurately but cannot assume responsibility for the validity of product claims or for typographical errors. The publisher also does not assume responsibility for product names, claims or statements made by advertisers. Opinions expressed by authors are their own and may not reflect those of Dental Tribune International GmbH.

Godina VI broj 22, septembar 2019.
Dental Tribune BiH Edition
ISSN broj: 2303-601X

VLASNIK LICENCE

Stomatološka komora FBiH
Antuna Hangija do br.3, 71000 Sarajevo, BiH

IZDAVAČ

Stomatološka komora FBiH
Antuna Hangija do br.3, 71000 Sarajevo, BiH
www.stomatoloskakomora.ba
Tel/Fax: +387 33 203 075
e-mail: info@stomatoloskakomora.ba

GLAVNI UREDNIK

Prim.dr. Mirsad Tokić

MARKETING

Adi Muhčić
Stomatološka komora FBiH
e-mail: adi.m@stomatoloskakomora.ba
www.stomatoloskakomora.ba

DIZAJN

Adis Duhović, prof. / PERFECTA, Sarajevo

PREVOD

Edina Karić

LEKTOR

Zdenka Pejić

STRUČNI SAVJETNICI

Prim.dr. Mirjana Duspara
Prim.dr. Sema Bašović
Prof.dr.sc. Lejla Ibrahimagić-Šeper
Prim.dr. Senol Bejtula

SEKRETAR

Remza Sladić

ŠTAMPA

A3 studio d.o.o.

TIRAŽ

1600 primjeraka

Urednički sadržaj preveden i reproduciran u ovom broju od Dental Tribune International, Njemačka, je pod autorskim pravima Dental Tribune International GmbH. Sva prava su zadržana. Objavljeno sa odobrenjem Dental Tribune International GmbH, Holbeinstr. 29, 04229 Leipzig, Njemačka. Reprodukcija u bilo kojem obliku na bilo kojem jeziku dijelom ili u cijelosti, bez prethodnog odobrenja Dental Tribune International GmbH je strogo zabranjena. Dental Tribune je zaštitni znak Dental Tribune International GmbH.

DTI - VLASNIČKA STRUKTURA

IZDAVAČ I VLASNIK LICENCE

Stomatološka komora FBiH
ODGOVORNA OSOBA IZDAVAČA

Prim.dr. Mirsad Tokić
IDENTIFIKACIONI BROJ
4200486540005

PDV BROJ

200486540005

SJEDIŠTE

Antuna Hangija do br.3
71000 Sarajevo, BiH

TEL/FAX

+387 33 203 075

NAZIV MEDIJA

Dental Tribune

VRSTA MEDIJA

Štampani

GEMA
D E N T A L

Stomatološki materijal i oprema za ordinacije i zubne laboratorije

Gema d.o.o.
Adresa: Blajburških žrtava bb, 88000 Mostar, BiH
Tel/fax: +387 (0)36 349 258
Gema podružnica Sarajevo:
Husrefa Redžića br. 6, 71000 Sarajevo
Tel: +387 (0)33 552 751

www.gema.com.ba



VDW
INTERDENT
bredent
D DENTAURUM
ivoclar vivadent
passion vision innovation
3M ESPE
Carestream DENTAL
ASA DENTAL
MAKE PEOPLE SMILE
carl marlin
Solingen

AD

NZDA kritikuje Coca-Colu za kulturološko prisvajanje Maori jezika u novom marketinškom triku

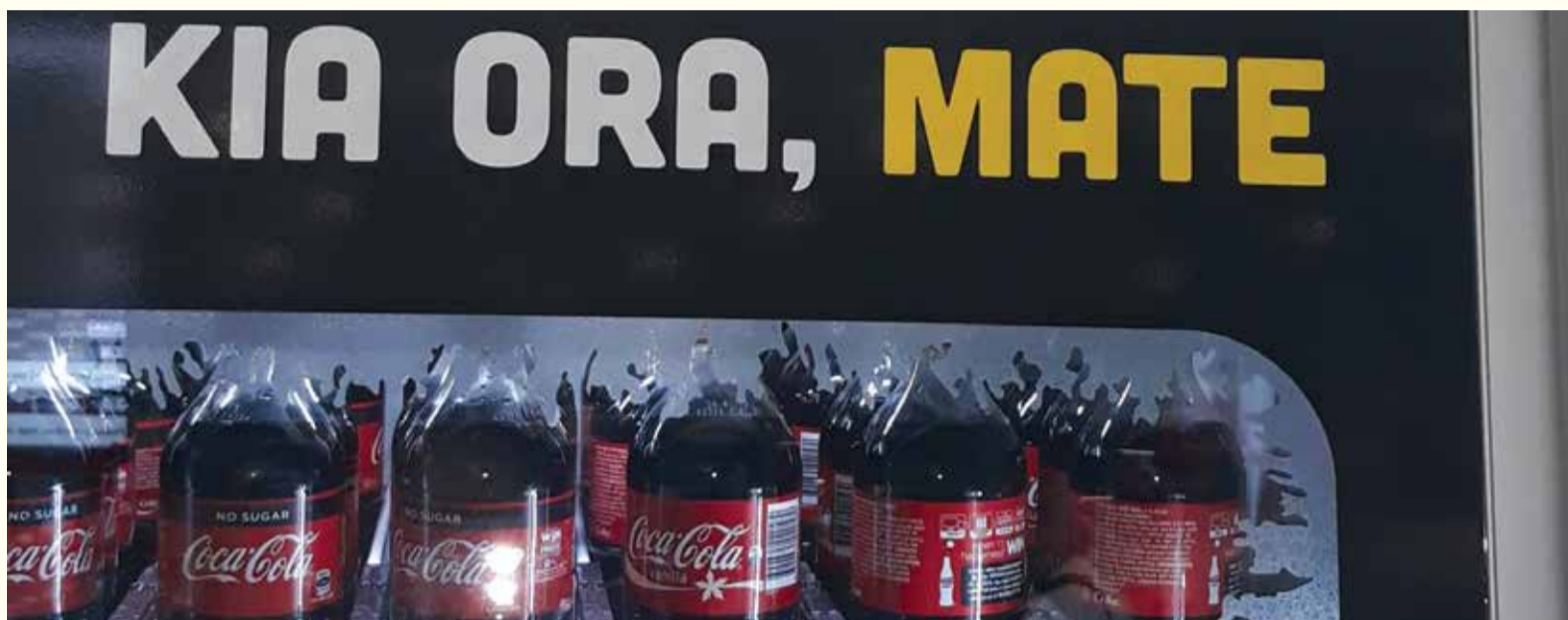By Dental Tribune International

AUCKLAND, Novi Zeland: Novi Zeland ima problem sa oralnim zdravljem. Troškovi su jedan od osnovnih faktora koji sprječavaju ljude da posjete stomatologa, a to, u nekim slučajevima, dovodi do stanja oralnog zdravlja sličnom onom koje imamo u zemljama u razvoju. Međutim, drugi veliki faktor je šećer. Dentalna asocijacija Novog Zelanda (engl. NZDA), Te Ao Marama (Dentalna Maori asocijacija Novog Zelanda) te Hapai te Hauora (Javno zdravstvo Maori) su u nedavno objavljenoj izjavi kritikovali upotrebu Maori jezika na Coca-Cola proizvodima.

Novi marketinški trik Coca-Cole se fokusirala direktno na novozelandsku populaciju Maori označavajući svoje proizvode sloganima poput „Promučkaj kolu sa whanau (porodicom)“ i „Podijeli kolu sa kuia (nenom)“. „Ovo izgleda kao da proizilazi iz sjene duhanske industrije, to je jedan prevratnički, podmucao način da se poveže sa ljudima koji imaju disproporcionalan broj dentalnih bolesti te da se naruši perspektiva o javnom zdravstvu“, rekao je glasnogovornik za zašećerena pića NZDA-e, dr. Rob Beaglehole.

Dr. Kristina Robertson, predavač na Odsjeku za marketing na Otago univerzitetu, ističe da Novi Zeland ima značajan problem u vezi sa pitanjem konzumiranja zašećerenih pića. Dental Tribune International izvještava da je Novi Zeland treća po redu pretela nacija u području Organizacije ekonomske saradnje i razvoja, te da 17% ukupnog unosa šećera kod odraslih osoba dolazi od zašećerenih pića.

„Ova korporacija koja apsolutno ne brine za našu mokolupna (djecu), našu kuia (nenu) i kaumatua (starije) je uze-



Marketinški trik Coca-Cole, kroz kulturološko prisvajanje te reo Maori (Maori jezika), targetira Novozelance koji su izloženi riziku. (Slika: Twitter/@waikatoreo)

la sebi pravo da koristi naš jezik kako bi ostvarila profit. Ono što je još i gore jeste to da su izdvojili jedan od najgorih područja o pitanju nejednakosti u zdravstvenim ishodima – oralno zdravlje naše whanau (porodice). Trebali bi se stidjeti“ rekao je izvršni direktor Hapai Te Hauora, Selah Hart.

Uvođenje poreza na šećer je još tačka dnevnog reda za raspravu u Parlamentu,

a jako je potrebna konkretna aktivnost da bi se stanovništvo zaštitilo od vrlo ubjedljivog marketinga. Prema informacijama iz NZDA-e, podaci iz 2017. i 2018. godine pokazuju da vjerovatnoća za vađenjem zuba zbog karijesa veća za 1,36 puta kod Maori nego kod osoba koje nisu pripadnici Maori populacije. Rezultati istraživanja pod naslovom Centar za promovisanje najboljih or-

dijancija na Novom Zelandu iz 2018. godine pokazuju procjenu da samo u regiji Aucklanda preko 40% ljudi Maori, pacifičke ili indijske etničke pripadnosti starosne dobi od 35 do 39 godina imaju predijabetično stanje.

„Stoga je potpuno neetično i neodgovorno da se jedna marketinška kompanija pozicionira unutar stvarnog života kolonizirane, kulturno ugrožene

populacije kao što su Maori, uzimaju za pravo sebi da se služi riječima našeg jezika poput „whanau“ i „kuia“ kako bi podstakla učešće našeg naroda u ostvarivanju njihove materijalne koristi na uštrb i na štetu našeg naroda. Ovo što su uradili je sramno i mi, Te Ao Marama oštro osuđujemo i odbacujemo takvo ponašanje“ rekla je glasnogovornica Te Ao Marama-e, Leeann Waaka. ■

AD

KaVo Primus 1058 LIFE

KaVo Primus 1058 LIFE

- Ručica na instrument tabli
- 3-funkcijski puster, ravni
- Ručke na stolici, lijeva/desna

NOSAČ ZA TACNE

- Nosač tacne za instrumente - za dvije tacne
- Tacna za instrumente - dvije tacne

STOLAC, NASLONJAČ PROGRES I UZGLAVLJE

- Silikonski podmetač

MOTOR

- INTRA LUX motor KL 701 LED x 2

MULTIFLEX

- EXPERTorque turbina E 680 L
- Turbinsko crijevo + kuplung 465 LED

NASADNI INSTRUMENTI

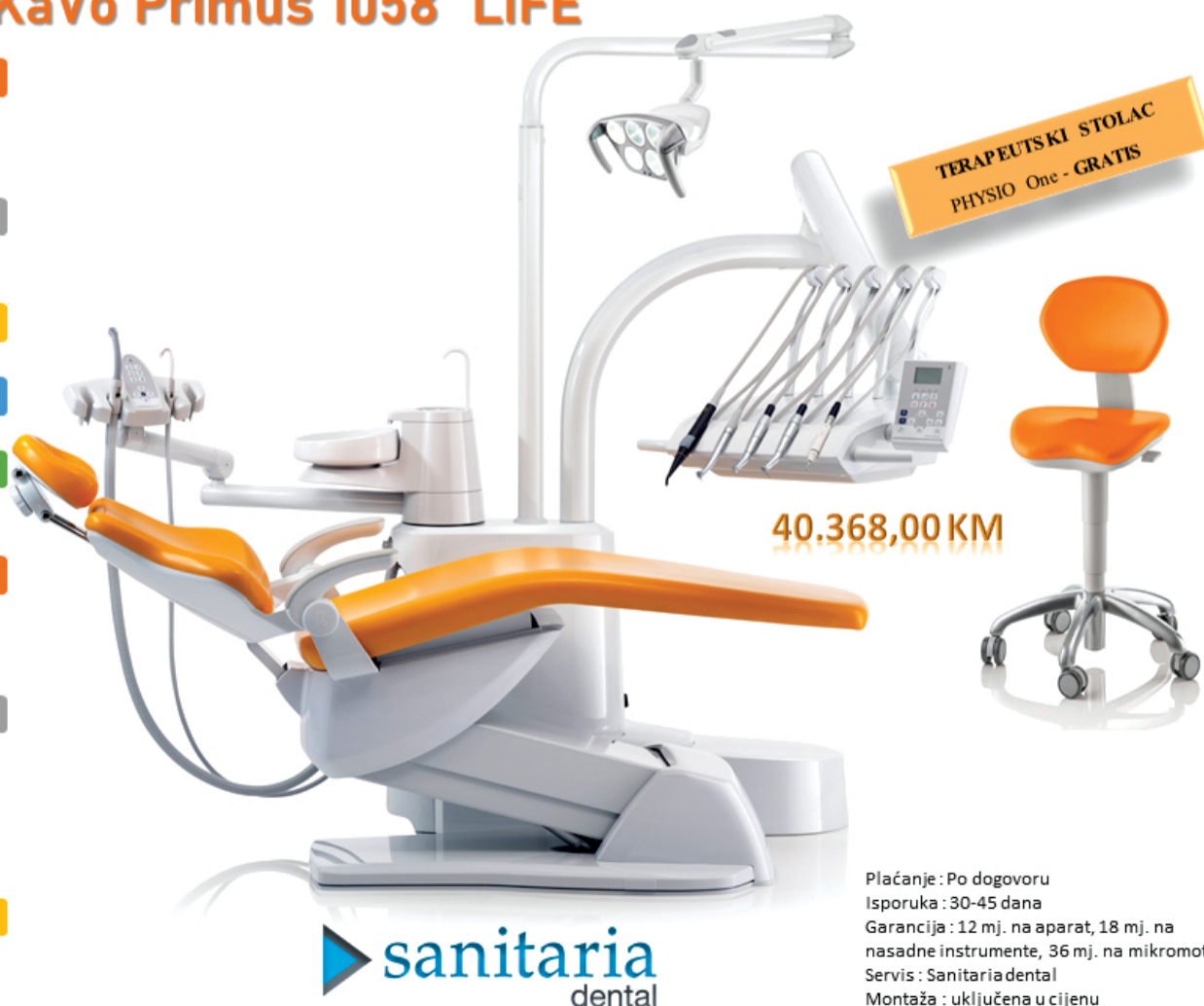- EXPERTmatic koljičnik E20 L
- EXPERTmatic koljičnik E25 L
- PIEZOLED skidač kamenca

PODNI DIJELOVI / SASTAVNI ELEMENTI

- Grijač vode na čaši
- Grijač za sprej na instrumentima
- Duerr separator
- Vodeni blok
- Montažna ploča

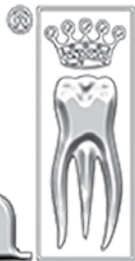OPERACIJSKI REFLEKTOR

- KAVOLUX 540 LED T
- Nosač reflektora



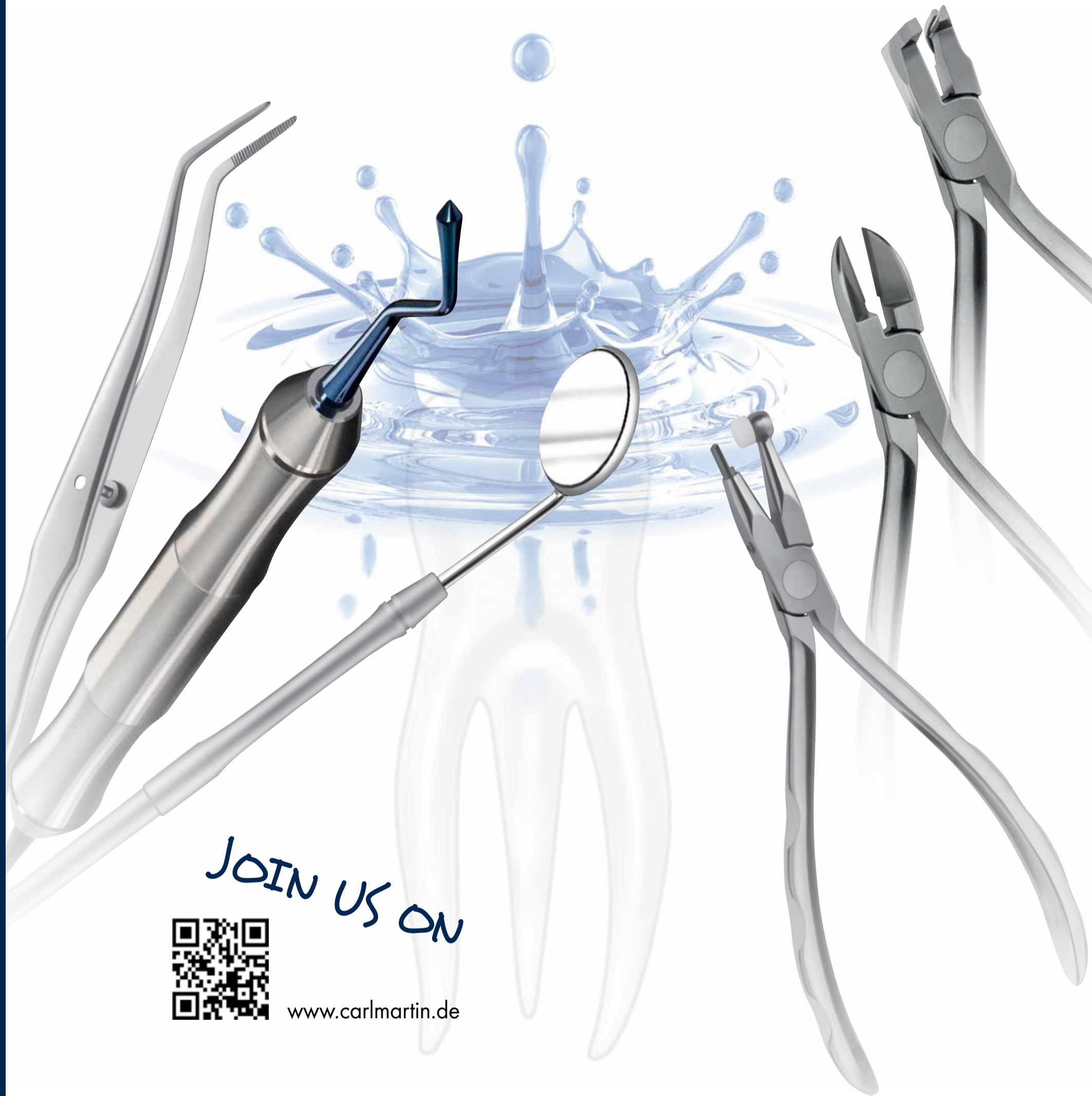Plaćanje: Po dogovoru
Isporuka: 30-45 dana
Garancija: 12 mj. na aparat, 18 mj. na nasadne instrumente, 36 mj. na mikromotor
Servis: Sanitaria dental
Montaža: uključena u cijenu

carl
martin
Solingen



over
100
years

FINEST DENTAL INSTRUMENTS
GERMANY



JOIN US ON



www.carlmartin.de

dentalgrupa
DENTAL ŠEHOVIĆ

Dental grupa doo
Malta bb
71000 Sarajevo
Bosna i Hercegovina

tel:+387 33 658 058
fax:+387 33 523 340

email: dentalsehovic@gmail.com

Dentalna zajednica odgovara na požare u Australiji

By Brendan Day, DTI

SIDNEJ, Australija: Iako su nedavno pljuskovi kiše donijeli prijeko potrebno olakšanje područjima Australije koja su bila pogođena požarima u proteklih nekoliko mjeseci, deseci požara još uvijek gore širom država New South Wales i Victoria. Kako bi pomogli nastojanjima da se područja pogođena prirodnom nepogodom oporave, veliki broj članova australijske dentalne zajednice se okupio da pruži finansijsku pomoć i druge usluge.

BBC izvještava da su požari, intenzivirani ekstremnom vrućinom i sušom, uništili više od 2.000 domova, spalili više od 10 miliona hektara (100.000 km) zemlje te odnijeli najmanje 30 života širom kontinenta u periodu od septembra 2019. godine. Mediji širom svijeta su pratili razvoj prirodne katastrofe što je pomoglo podsticanju na snažan odgovor podrške i pomoći. Sidney Morning Herald je nedavno objavio da ukupna cifra donacija iznosi približno 500 miliona australijskih dolara.

I mali i veliki igrači u stomatološkom svijetu Australije su volonotali da pomognu ljudima u potrebi. Npr. Norlane dentalna hirurgija iz Geelong-a u Victoriji je 29. januara najavila da će održati Dan donacija za požare tokom kojeg je ordinacija donirala Državnoj službi za požare 1.000 australijskih dolara kao i dio prihoda zarade tog dana. U međuvremenu je Malhannah Stomatološka ordinacija u Južnoj Australiji, koja je privremeno bila evakuisana zbog požara 20. decembra, obećala da će pružiti besplatne dentalne tretmane do 1.000 australijskih dolara postojećim pacijentima koji su izgubili svoje domove u požarima.

„Zaista je jako tužna činjenica koliko života se okrenulo u sunovrat,“ rekao je dr. Daniel Chin iz stomatološke ordinacije Balhannah za Dental Tribune International. „Samo se nadamo da će



U periodu od nekoliko proteklih mjeseci, stotine požara su uništile australijsku divljinu. Lokalni i međunarodni članovi dentalnih zajednica su istupili kako bi pružili podršku onima koji su zahvaćeni ovom prirodnom nepogodom. (Slika: SS studio photography/Shutterstock)

ovo pomoći onima koji su najviše pogođeni ovom katastrofom.“

Šteta koji su požari prouzročili je podstakla dentalne stručnjake čak i iz SAD-a da priskoče u pomoć. Dr. Mark King, koji vrši zahvate implantologije

i paradontologije u ordinaciji u Kentuckyju je nedavno objavio da će donirati kompletan prihod od prve dvije sedmice ove godine za pomoć žrtvama požara.

Međunarodni pružatelj zdravstvene

brige i usluga Henry Schein je, također, pokazao svesrdni trud da pomogne Australiji, najavljujući da će donirati 50.000 SAD-e dolara u 2020. godini za humanitarni fond te da će i njegovi uposlenici, također, donirati do 25.000

dolara. Iz podružnice ove kompanije u Australiji, Henry Schein Australija, su također obećali donirati dio prihoda od prodaja napravljenih tokom mjeseca januara kako bi se pospješila lokalna pomoć. ■

AD

Novi koncept ispravljanja zubi.

Kombinirajući klinički superiorne mogućnosti sa najmodernijom proizvodnjom, Avicena Aligner sa softverom za digitalno planiranje pružaju cjelovito, klinički kontrolirano jasno rješenje za liječenje poravnanja zuba za vas i vaše pacijente.

- ✓ Robusni alati za planiranje liječenja omogućavaju liječnički kontrolirane simulacije i alternativne scenarije liječenja u stvarnom vremenu.
- ✓ 3D model i fotografija osmijeha registrovani su u prirodnom položaju pacijenta za optimalan dizajn osmijeha; podržava više biološki ostvarivih rezultata za efikasno liječenje.
- ✓ Preciznost CAD (Computer Aided Design) modela podržava bolje praćenje poravnanja zuba, veću udobnost pacijenta i omogućavaju brže vrijeme liječenja.

Postanite naš saradnik!
Radimo posebne pakete za doktore stomatologije. Vaš rad će biti podržan našim specijalistima ortodontije koji će Vam pomoći u kreiranju terapije!

AVICENA aligner

Za više informacija obratite nam se putem kontakt broja: +387 61 449 449 ili na mail: avicenapoliklinika@gmail.com

Digitalna fotografija u svakodnevnoj stomatološkoj praksi

Dr. Miloš Ljubičić



Dr Miloš Ljubičić je doktor stomatologije. Osnovnu školu i gimnaziju završio u Beogradu, a 2011. godine diplomirao na Stomatološkom fakultetu Univerziteta u Beogradu. Bavi se poslovima opšte, CAD/CAM, digitalne i estetske stomatologije. Dentalni fotograf, tvorac kursa dentalne fotografije, akreditovanog od strane Stomatološke komore Srbije. Predavač American Society of Cosmetic Dentistry, European Society of Cosmetic Dentistry i Nacionalnog instituta za praktičnu dentalnu edukaciju. Nominovan za najperspektivnijeg mladog člana European Society of Cosmetic Dentistry, ESCD St. Petersburg 2019. Pored dentalne fotografije, profesionalno se bavi i komercijalnom, modnom i life-style fotografijom. Pobjednik je internacionalnog Street Photo Fashion Week-a 2015. godine, kreator fotografije Nespresso worldwide kampanje iz 2015. godine. Pobjednik na MPF foto takmičenju dentalne fotografije na IDS 2019. Godine u Kelnu. Pobjednik ESCD foto takmičenja dentalne fotografije, St. Petersburg 2019. Naslovne strane Dental Medical, Dental Tribune, Dental Technician Guild, i Jurnal of Esthetic and Restorative Dentistry- JERD.

Proces digitalizacije vrlo brzo je obuhvatio sve segmente našeg života, pa je samim tim postao i deo svakodnevnog stomatološke prakse. Digitalna fotografija je danas neizostavna u procesu planiranja i izrade bilo kog stomatološkog rada, a sve u cilju postizanja maksimalnih estetskih i funkcionalnih rezultata.

Digitalne fotografije olakšavaju komunikaciju sa pacijentima i doprinose njihovoj edukaciji o tretmanu koji želimo da im ponudimo. Takođe, one su i osnovno sredstvo za saradnju sa kolegama jer olakšavaju komunikaciju između zubnih tehničara i stomatologa u svim fazama izrade stomatoloških nadoknada. Zubni tehničar više ne gleda samo gipsani model, već je njegova perspektiva proširena time što može da vidi i lice pacijenta, kao



i da bude upoznat sa svim kliničkim fazama rada. Na taj način se povećava efikasnost u radu, ostavljajući manje prostora za grešku i rasipanje energije.

Fotografisanje radova pomaže da se unapredi manuelna spretnost i tehnika rada, jer uveličana fotografija pruža mnogo više informacija o detaljima koji su golim okom manje vidljivi, a mogu biti od velikog značaja za samu proceduru.

Izbor najprikladnije opreme za ekstraoralnu i intraoralnu dentalnu fotografiju zahteva poznavanje osnovnih principa digitalne fotografije i može biti zbunjujuć za stomatologe zbog širokog spektra ponude i dostupnosti modela kamera.

Digitalni Single Lens Reflex (DSLR) fotoaparati su najpogodniji za stomatološku praksu koja fotografije koristi kao medicinsku dokumentaciju, za predavanja ili naučne publikacije. DSLR tehnologija smatra se sistemom izbora za stomatološku fotografiju, u kombinaciji sa makro objektivom (preporuka bi bila objektiv sa oko 100mm žižne daljine) i eksternim blincem- koji može biti ring, twin ili profesionalno svetlo.

Najveća razlika između "point-and-shoot" kamere (npr kamere mobilnog telefona) i DSLR sistema jeste veličina senzora koja se nalazi u tim uređajima, a veličina senzora je direktno srazmerna kvalitetu fotografije. Samim tim, koliko god dobro savladali tehniku fotografisanja, najveće ograničenje i dalje predstavlja aparat koji koristite. Primera radi, mobilni telefon ima senzor manji od nokta na malom prstu ruke, neki "point and shoot" aparati imaju nešto veći senzor od mobilnog telefona, dok je senzor DSLR aparata oko 12 puta veći. (Slika 1).

Upravo iz tog razloga, u daljem tekstu se govori samo o DSLR aparatima, kao aparati izbora u dentalnoj fotografiji.

Kao i u umetničkoj fotografiji prednost je na strani dva proizvođača-Nikon i Canon. Odabirom DSLR aparata, obavezujemo se da nakon kupovine aparata i svi dodatni elementi (objektiv, blic) budu od istog proizvođača jer moraju biti kompatibilni.

Dakle, Nikon za Nikon, Canon za Canon.

Osnovna potrebna oprema za dentalnu fotografiju

1. DSLR aparat (telo aparata)
2. Objektiv
3. Blic
4. Ekarteri
5. Ogljedala

Sve DSLR kamere zahtevaju specifično podešavanje za kliničku dentalnu fotografiju.

Za reprezentativne rezultate i pravilno eksponirane fotografije potrebno je pravilno podesiti jačinu blica, kao i pozicije svetala koja se koriste u dentalnoj fotografiji. Zato je dobro upoznat se sa osnovnim principima digitalne fotografije, a zatim ih primeniti u stomatološkom kontekstu, što je uvek lakše uz prave smernice.

Upotreba DSLR-a u svakodnevnoj stomatološkoj praksi

Strah od nepoznatog sasvim je normalan, posebno što DSLR aparati već pri prvom kontaktu nude previše opcija i dugmića. Ali, stvari je ipak moguće pojednostaviti.

Najbolje poređenje DSLR aparata ostvaruje se sa analognim prethodnikom, SLR aparatom koji je svima poznat iz ere kada su se koristili fotoparati sa filmom (Slika 2).

Tada je bilo moguće podešavati fokus, koji je bio manuelni, zatim otvor



blende (Aperture), koji je isto tako bilo moguće mehanički podešavati, kao i brzinu okidanja zavesice (Shutter speed).

Na ovaj način mogu se posmatrati i moderni DSLR aparat i skoncentrisati se na tri osnovne stvari stvari:

1. Otvor blende (**Aperture-f**)
2. Brzina otvaranja zavesice (**Shutter Speed**)
3. Osetljivost senzora na svetlost (**ISO**)

Preporuka je da se aparat koristi u "M modu", ručnom režimu kamere, jer daje potpunu kontrolu nad svim parametrima same DSLR kamere.

U priloženoj tabeli prikazani su preporučeni parametri za korišćenje DSLR aparata u dentalnoj fotografiji za intraoralne i ekstraoralne fotografije.

Nije dobro strogo se pridržavati prikazanih parametara, jer se na taj način lakše može napraviti greška. Najbitnije je savladati i upoznati se sa principom rada same kamere, i tako se prilagoditi situaciji i korigovati svoje greške. Učenje parametara napamet ne doprinosi kvalitetu fotografija.

Ipak, korisno je pridržavati se nekih okvirnih parametara, jer to pojednostavljuje proces i povećava efikasnost u kliničkom radu. Ako je fotografija **previše tamna**, potrebno je **otvoriti blendu** (f smanjiti broj). Ukoliko je **fotografija previše svetla**, **neophodno je zatvoriti blendu** (f- povećati broj).

Ekarteri obraza i usana su neophodni kod intraoralnog fotografisanja.

Koriste se za povlačenje usana, labijalne i bukalne sluznice iz vidnog polja.

Postoji nekoliko oblika samih ekartera, u zavisnosti od toga u kojoj meri i u kom pravcu uklanjaju meka tkiva iz vidnog polja, koja bi u suprotnom ometale proces fotografisanja.

Ekarteri su najčešće od plastike, prozirni ili neprozirni, u crnoj ili nekoj drugoj boji. Boja ekartera, kao i oblik, mogu uticati na samu fotografiju.

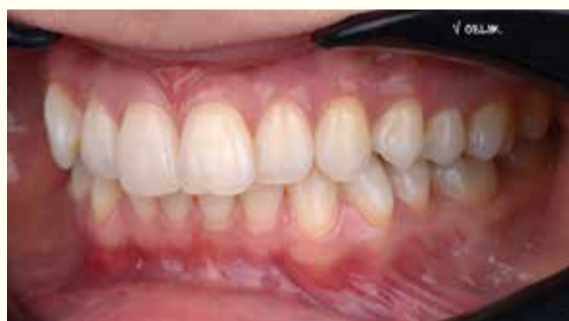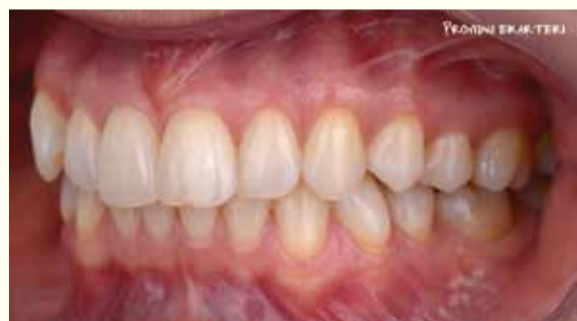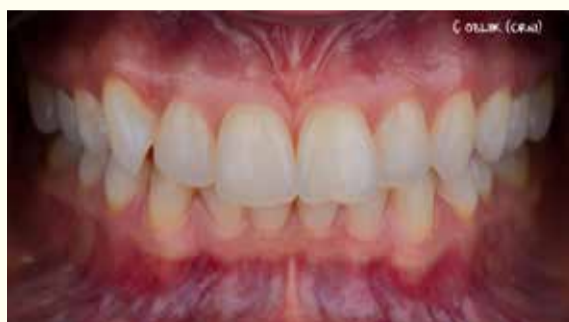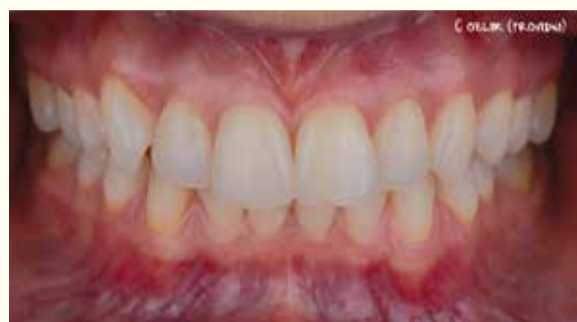Prema obliku, ekarteri se mogu podeliti na "C" oblik i "V" oblik, a mogu biti i jednostruki ili dvostruki.

"V" oblik ekartera će više moći da razvuče usne i obraze upolje, pa će bočna regija biti bolje vidljiva, dok "C" oblik dodatno uklanja meka tkiva prema gore i dole.

Generalno, u ortodontici je bolje koristiti "V oblik" jer povlačeći meka tkiva usana i obraza upolje, više se otkrivaju bočni zubi kao nosioci okluzije. Drugi oblik, "C oblik" ekartera, popularniji je u ostalim granama stomatologije, jer dovoljno sklanja meka tkiva usana i obraza prema gore i dole, pa se detaljnije i preglednije mogu predstaviti sve vrste stomatoloških nadoknada. Što se boje tiče, preporuka bi bila da se koriste najobičniji providni ekarteri, nikako crni jer oni ne reflektuju svetlost i stvaraju senke, pa tako otežavaju proces fotografisanja.

Intraoralna ogledala predstavljaju neizostavni dodatak kod okluzalne i bukalne intraoralne fotografije, jer se direktnim putem takvi kadrovi ne mogu napraviti.

	Intraoralna podešavanja	Ekstraoralna podešavanja
Aperture (f)	f 20-29	f 5.6-14
Shutter Speed	1/125	1/125
ISO	200	200



Koriste se i kako bi se dobila reflektovana slika kada se fotografišu teško dostupne strukture.

Postoje i setovi ogledala koja su namenski napravljena za dentalnu fotografiju, različitih veličina i oblika. Pri korišćenju intraoralnog ogledala neophodno je sprečiti da se ogledalo zamagli, što se može postići tako što se pre procedure ogledalo drži u toploj vodi, ili možete zamolite asistenta da pusterom ukloni vazduh sa ogledala.

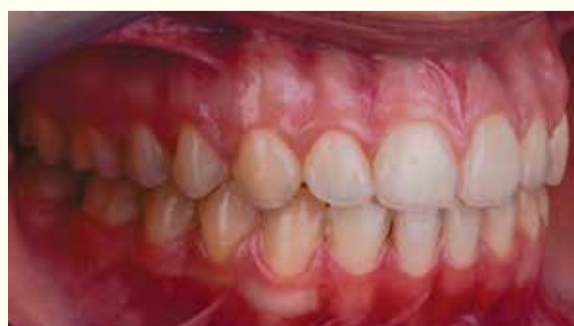
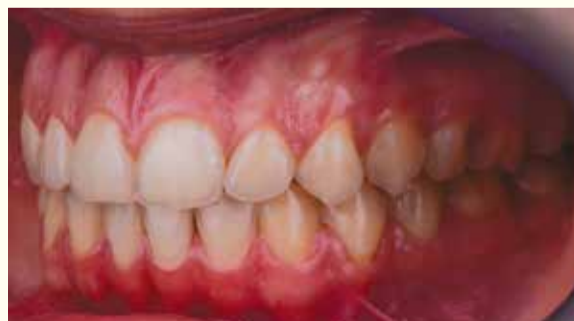
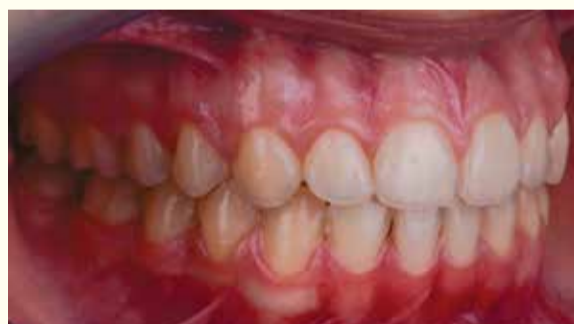Da bi se zaštitila površina ogledala, savetuje se da se ne mešaju sa drugim instrumentima prilikom sterilizacije u autoklavu.

Osnovni dentalni protokol

Važno je pridržavati se određenih protokola, koji se vremenom prilagođavaju našem ličnom ukusu, ali je za početak bitno da postoje predefinisani kadrovi, kako bi se stomatološki radovi prikazali u istim uslovima u različito vreme (npr. pre, u toku rada i nakon završenog rada). Na taj način postiže

se hronološki reprezentativan i uredan prikaz slučaja.



Pri prvoj poseti bitno je zabeležiti osnovnih sedam kadrova, koji dokumentuju kliničko stanje pacijenta. (Slika).

Jako je važno pripremiti pacijenta za fotografisanje, objasniti mu zašto nam je ono neophodni deo procedure, da olakšava komunikaciju između zubnog tehničara i stomatologa u svim fazama rada, kao i da će na taj način dobiti nadoknade koje idealno odgovaraju njegovom licu, u svakom smislu, od funkcije do estetike.

Pre fotografisanja obratiti pažnju da su svi zubi i meka tkiva osušeni pusterom.

Fotografije potrebne za protokol (ekstra i intraoralne) mogu se napraviti dok je pacijent u stolici.

U zavisnosti od raspoloživog prostora u ordinaciji, fotografisanje lica i osmeha pa čak i intraoralnih fotografija može biti lakše ako pacijent sedi u stolici operatera ili stoji na istoj visini kao i fotograf.

Okluzalni pogled na maksilu ili mandibulu je jedan od najizazovnijih kadrova. Zbog refleksije svetla, bez obzira na blic koji koristimo, potrebno je otvoriti blendu za dva podeoka. Primera radi, ukoliko se za intraoralne fotografije koristi otvor blende od f25, prilikom uvođenja ogledala u kadrove, treba otvoriti blendu za dva podeoka i staviti je na f20, jer svetlo treba da se odbije od ogledala i osvetli željeni kadar, pa mu samim tim opada intenzitet. Da slika ne bi bila previše tamna, otvara se blenda i pušta više svetla.

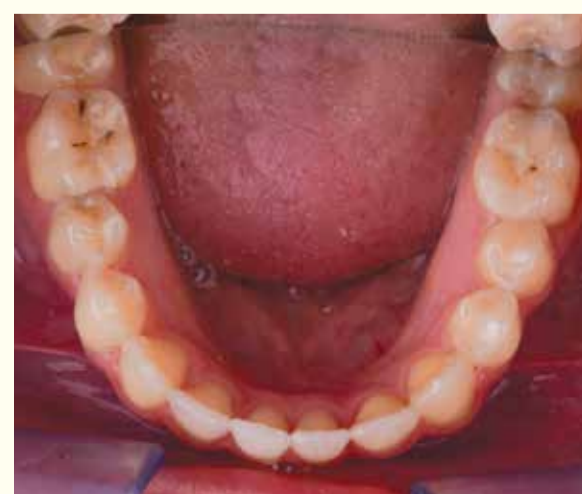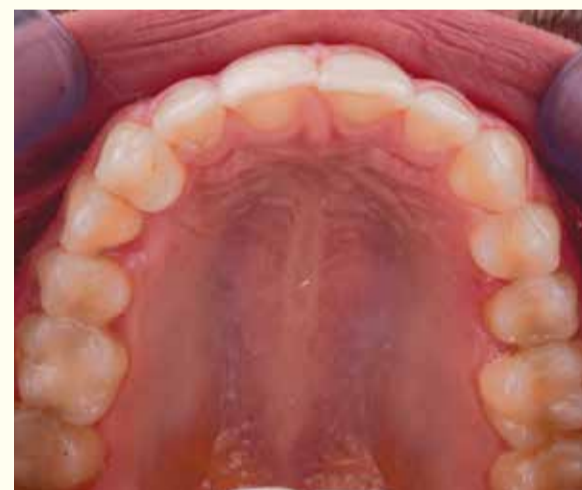JPEG vs RAW

Najčešće korišćeni format fotografija je Joint Photographic Experts Group (JPEG). Slike su kompresovane od strane same kamere i ovaj format se smatra idealnim za svakodnevnu upotrebu. Međutim, neki praktičari više vole da sačuvaju slike u RAW formatu, jer su podaci nekompresovani i ekvivalent negativu koji proizvodi 35 mm filmska kamera. U poređenju sa JPEG datotekama, RAW format nudi maksimalne informacije za buduću obradu, samo je za takvu vrstu obrade neophodno veliko znanje u oblasti korekcije boja, kontrasta, white balansa i sličnih parametara. Zato je lakše i logičnije slikati samo u JPEG formatu.

Što se tiče skladištenja fotografija, idealno bi bilo da postoji "folder" za svakog pacijenta i da se "folderi" slažu po abecednom redu. Po potrebi, u okviru "foldera", fotografije se dalje mogu podeliti na početne fotografije, faze rada i finalne.

Kao i za sve u životu, i u ovoj oblasti fotografije, neophodno je proći sve faze, korak po korak. Ako samo pratite parametre koje je neko preporučio, ili kupite kameru jer neko poznat baš nju koristi, nikada nećete dobiti iste rezultate jer ne postoji prečica, a edukacija je jedini put. "Kupovina Nikona te ne čini fotografom, samo vlasnikom istog," rekao je Ansel Adams. Ne treba se plašiti nepoznatog i neuspeha, jer se svaka veština može savladati učenjem i vežbom.

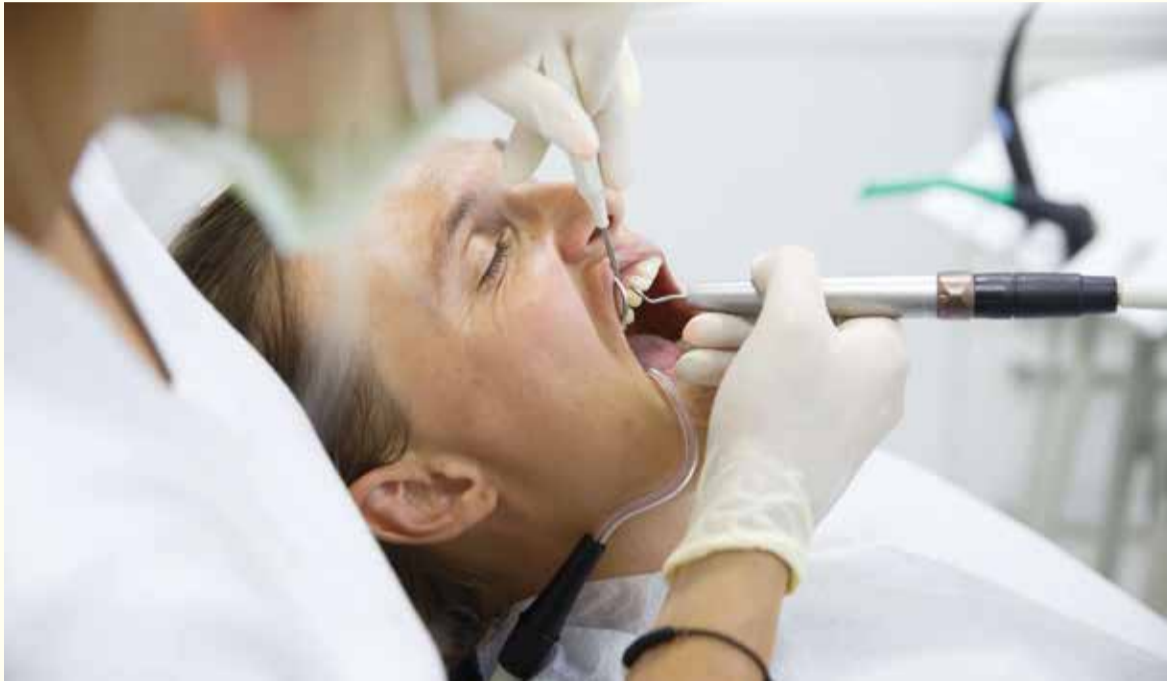Jer, kako je rekao Ralph Waldo Emerson: "Svaki umetnik je počeo kao amater". ■



Liječenje korijenskog kanala ili dentalni implantat

BRISBANE, Australija: U uzbudljivom novom načinu učenja na zdravstvenom edukacijskom polju, studenti stomatologije i medicinske sestre su eksperimentisali sa augmentovanom realnošću koja im je omogućila da grade svoje vještine i znanje. Za razliku od virtualne stvarnosti (VR) koja pruža jedno potpuno vještačko okruženje, augmentovana realnost je preklapanje kompjuterski generiranog sadržaja u fizičko okruženje.

Piše: dr. Ellie Nadian



Liječenje korijenskog kanala ili ekstrakcija: šta je bolje? (Fotografija: zlikovec/Shutterstock)

Šteta na tkivu zuba

Četiri osnovne vrste tkiva sačinjavaju ljudski zub. Zubna caklina je najčvršće; naime zubna caklina je najtvrdije tkivo u cijelom ljudskom organizmu. Najmekše tkivo se nalazi u centru zuba i sadrži krvne sudove, nerve i ostale vrste tkiva. Meko tkivo se širi do korijena unutar prostora koji se naziva korijenski kanal. Najtvrdije tkivo veoma dobro zaštićuje zube, međutim, pukotina ili duboki karijes mogu izazvati bol i infekciju u mekom tkivu zuba. Inficirani korijenski kanal može izazvati oticanje. Infekcija se može proširiti na vrat i lice. U toj fazi zub je veoma oštećen. Stomatolog treba liječiti inficirani zub što je prije moguće.

U slučaju jakih infekcija ponekad se primjenjuje RCT kako bi se uklonile bakterije iz inficiranog korijenskog kanala. Cilj ove procedure jeste spriječiti ponovnu infekciju i sačuvati prirodni zub.

RCT procedura

Stomatolog će razmotriti historiju zuba prilikom ispitivanja te će provjeriti radiografske snimke kako bi procijenio da li se zub može sačuvati ili ne. Ukoliko stanje zuba zahtijeva da se radi RCT, onda će ova procedura eliminisati bakterije iz inficiranog korijenskog kanala. To može spriječiti ponovno inficiranje i spasiti zub. Prilikom RCT stomatolog buši zub kako bi pristupio pulpi, zatim uklanja odumrlo ili inficirano tkivo iz kanala te čisti unutrašnjost kanala i ponovo ga zatvara. Ovaj proces može učiniti strukturu zuba krhkom te se može desiti da bude potreban dalji tretman, kao što je zubna krunica. RCT služi za

popravljanje zuba. Stomatolozi koriste ovu tehniku popravljanja kako bi vratili pokvaren ili inficirani zub u funkcionalno stanje. Međutim, kada je zub oštećen na takav način da se ne može spasiti, tada su ekstrakcija i zamjena vještačkim zubom jedina opcija.

Dilema: popraviti ili zamijeniti?

Donošenje odluke u izboru između RCT ili ekstrakcije je teško za neke pacijente kada ne postoji sigurnost da će RCT uspjeti. Postoji veliki spektar oštećenja zuba od blago oštećene do teško oštećene pulpe. RCT uglavnom bilježi visoku stopu uspjeha u slučaju blago oštećene pulpe. Međutim, kako se krećemo ka drugom kraju u spektru oštećenja zuba, stopa uspjehnosti RCT-e opada. Velika je šteta dovesti do toga da zub propadne u nekoj konačnoj fazi. U tom slučaju se javlja potreba da se ponovi RCT ili da se izvadi zub.

RCT je jedan od prvih tretmana na putu ka spašavanju prirodnog zuba kako bi se spriječilo gubljenje zuba. Veliki broj stomatologa se slaže sa ovim pristupom. Razlog je taj što, i uz trenutno najbolju tehnologiju koja postoji, još uvijek ne postoji savršena zamjena za prirodni zub. Nijedan vještački zub ne funkcioniše niti imate osjećaj da je to prirodni zub. Stoga, većina vjeruje da se prirodni zub treba održati što je duže moguće.

RCT i krunica ili implantat?

Kada se RCT kombinuje sa odgovarajućom restauracijskom metodom,

kao što je krunica, struktura zuba može postati relativno snažna ponovo. Međutim, zamjena dentalnim implantatom zahtijeva posvećivanje znatno veće pažnje održavanju, npr. određena hrana bi se trebala u potpunosti izbjegavati.

Bol prilikom RCT

Neki pacijenti se plaše RCT-e jer misle da je bolna. RCT je sama po sebi bezbolna dentalna procedura koja se radi uglavnom pod lokalnom anestezijom. Procedura je slična zamjeni starog punjenja.

Bol prilikom ekstrakcije

Ekstrakcija je alternativni tretman za RCT. Ekstrakcija se može raditi pod lo-

kalnom anestezijom i kao takva se smatra bezbolnom procedurom, ali ipak ekstrakcija se smatra jednom od najtraumatičnijih dentalnih procedura.

Većina ekstrakcija se obavi bez ikakvih komplikacija. Nakon što se izvadi zub, naravno da će postojati određeni nivo boli. Ekstrakcija nekada može dovesti i do sušenja duplje. Osušena duplja, također, zahtijeva stomatološki tretman.

Troškovi tretmana

Ekstrakcija i postavljanje implantata je skuplje u odnosu na RCT i postavljanje krunice. Ova druga opcija je, također, i brža. ■

AD



NOVAE TEAM d.o.o. Kiseljak
Administrativno poslovni centar bb, Kiseljak
www.novaeteam.com | e-mail: info@novaeteam.com
tel.: +387 (0)63 352 261, +387 (0)30 870 975

UVOZ I DISTRIBUCIJA STOMATOLOŠKOG MATERIJALA I OPREME



Miglionico Nice Glass



Medit T500 desktop skener



Medit i500 intraoralni skener



NewTom GiANO hr



MOCOM autoklav B Classic



Bien Air



SmileDirectClub najavljuje širenje u Hong Kong

HONG KONG: Američka teleortodonska kompanija SmileDirectClub se proširila u Aziju otvorivši dvije SmileShops u ključnim šoping distriktima Hong Konga. Iz kompanije kažu kako njihovo istraživanje pokazuje da je cijena ortodonske brige jedna od najvećih barijera koje sprječavaju stanovnike Hong Konga da ispravljaju svoje zube te da će im ponuditi pristupačne i sigurne opcije tretmana.

By Dental Tribune International

Kompanije je otvorila SmileShops u Sheung Wan području koje je smješteno u neposrednoj blizini (zapadno od) glavnog poslovnog distrikta i popularno je među mladim stanovnicima grada i studentima, te u Tsim Sha Tsui, živom šoping turističkom području koje je smješteno na Kowloon poluotoku.

Iz SmileDirectClub-a su izjavili da je njihovo istraživanje pokazalo da bi se približno 70% ljudi na veoma naseljenoj teritoriji Kine bolje osjećalo ukoliko bi imali ravne zube. Iz kompanije ističu i to da je cijena ortodonske brige ta koja sprječava većinu građana da posegnu za ovim tretmanom, dodajući da njihov ortodonski model tretmana košta i do 60% manje u odnosu na tradicionalne fiksne aparatiće.

„Vidjeli smo veliki potencijal na dentalnom i ortodontskom tržištu Hong Konga te smo veoma optimistični u vezi sa pitanjem kupaca u Hong Kongu za koje vjerujemo da će objeručke prihvatiti našu ponudu da imaju sigurno, pristupačno i kvalitetno iskustvo“, izjavila je Kay Oswald, predsjednica međunarodnog poslovanja kompanije. Kompanija je ponudila terapiju „uz



SmileDirectClub je dodao Kowloon

pomoć doktora“ providnim folijama na daljinu za fiksnu cijenu od 14.500 hongkonških dolara (1.700 eura) i kupci imaju mogućnost da plaćaju

u ratama: depozit u iznosu od 2.000 hongkonških dolara uz mjesečne rate od 650 hongkonških dolara u periodu od 24 mjeseca.

Američka kompanija je, također, prisutna u Australiji, Kanadi, Novom Zelandu, Irskoj i UK-u. ■

AD

DentalMedic

Zenica
Blatuša 98
032 / 830 - 559

Tehno Dent **APPLEDENTAL** **PD** President Dental Germany **ARDET**

E-perfect® **IMICRYL** **JGZ** INSTRUMENTE Made in Austria **cray** **ERAYLAR A.Ş.**

OL EY TIBBİ ÜRÜNLER **DW** DENTAL WORLD **SEPTENBAR +MEDICAL +MEDICAL** **PÖSDION** **beyond international inc.** **MicroNX**