

# DENTAL TRIBUNE

The World's Dental Newspaper - Netherlands Edition

DECEMBER 2014

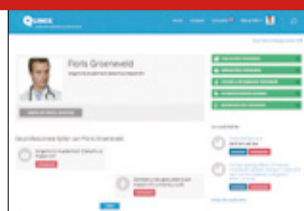WWW.DENTAL-TRIBUNE.NL

JAARGANG 4 | NUMMER 10



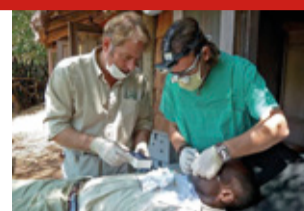**Zorgverzekeraars onder vuur**  
Felle kritiek tijdens begrotingsdebat VWS

Pagina 2



**"Tijd rijp voor Qlinix"**  
Nieuwe online kenniscommunity voor (tand)artsen gelanceerd


Pagina 14



**Tandarts in Tanzania**  
Inspirerend verslag van Duitse avonturier

Pagina 15-16

## "Gingivarecessie wel degelijk te behandelen"



Guido Rhemrev voert als een van de weinigen in Nederland plastische parodontale chirurgie uit, een effectieve ingreep tegen gingivarecessies. (foto: Charles Dumas)

### VAN DE REDACTIE

**UTRECHT** - Op 6 februari 2015 zal de Amsterdamse RAI volstromen voor PARO2015, een congres geheel gewijd aan de parodontologie. Een spannend aandachtsgebied, dat veel raakvlakken heeft met de restauratieve tandheelkunde en de algemene gezondheid van de patiënt. Ook kunnen parodontale problemen de kwaliteit van leven ernstig beïnvloeden.

Op het congres worden lezingen gegeven over onder meer implantaten en het parodontium, nazorg en afwijkingen aan de gingiva. In deze editie van *Dental Tribune* focussen we op de gingivarecessie, die centraal staat in de voordracht van Guido Rhemrev. De tandarts-parodontoloog, werkzaam bij ACTA en in de Kliniek voor Parodontologie Amsterdam, is als een van de weinigen in Nederland gespecialiseerd in plastische parodontale chirurgie.

Gingivarecessies ontstaan door het verdwijnen van het kaak-

bot tussen tandvlees en element. Zonder kaakbot wordt het tandvlees dun en kwetsbaar, waardoor het bij een beschadiging of infectie nauwelijks meer kan herstellen. Rhemrev vindt het achterhaald om de oorzaak bij verkeerd poetsgedrag te leggen. In plaats daarvan noemt hij een opmerkelijke andere risicofactor van een gingivarecessie: orthodontie. Volgens Rhemrev hoeven om die reden niet minder orthodontische behandelingen worden uitgevoerd, "maar orthodontisten moeten wel rekening houden met de genetische blauwdruk van hun patiënt."

De relatie tussen orthodontie en gingivarecessies is nog niet bij alle tandartsen bekend, evenals het feit dat deze aandoening überhaupt te behandelen is. Met plastische parodontale chirurgie is Rhemrev in staat om het tandvlees in de oorspronkelijke vorm te herstellen. In een casus (zie pagina 7) laat hij zien hoe de procedure grofweg in zijn werk gaat. ■

## Opnieuw beroepsverbod voor 'foute' tandartsen

TEKST: MARIEKE EPPING,  
BEN ADRIAANSE

**HILVERSUM** - Twee tandartsen die in Nederland werkten nadat zij in het buitenland een beroepsverbod hadden gekregen, zijn recentelijk uit het BIG-register geschrapt. Het CIBG kwam tot deze actie naar aanleiding van berichtgeving in Altijd Wat Monitor.

Het onderzoeksjournalistieke televisieprogramma van de NCRV wijdde in september een uitzending aan het BIG-register. Daaruit bleek dat buitenlandse zorgverleners die in het land van herkomst een beroepsverbod hadden, gewoon in Nederland geregistreerd werden en patiënten behandelden. De uitzending leidde tot de doorhaling van de in het buitenland gevreesde tandarts Spyro Veizi, die tot dat moment op diverse plaatsen in Nederland had gewerkt. De nu geschrapte tandartsen Stanley Wee en Alfons Striebich bleken in Engeland al een beroepsverbod te hebben, maar ook zij waren in Nederland door de mazen van het net geglipt.

Het CIBG, verantwoordelijk voor het bijhouden van het BIG-register, kwam tot de doorhalingen na een eigen onderzoek naar aanleiding van de uitzending van Altijd Wat Monitor. Ook kondigde de minister Schippers van VWS maatregelen aan om dit soort problemen met de registratie van

*"Haast maken met Europese zwarte lijst"*

buitenlandse zorgverleners in de toekomst te voorkomen. Tandartsorganisaties KNMT en ANT pleitten voor een verplichte Nederlandse taaltoets voor buitenlandse tandartsen die hier aan de slag willen. Met een dergelijke test kan naast de taalbeheersing tevens de daadwerkelijke motivatie en wens om in Nederland te werken worden getoetst.

Ondanks de aangekondigde maatregelen gaat het opstellen van een Europese zwarte lijst van 'foute' zorgverleners, of ten

minste een betere screening van tandartsen uit het buitenland, volgens velen niet snel genoeg. De roep om een dergelijke zwarte lijst klonk ook al in de zaak rondom Peter Thiel, die de bijnaam 'horror tandarts' kreeg. De van oorsprong Duitse tandarts was in Duitsland veroordeeld en uit zijn ambt gezet na talloze klachten van verminkte patiënten, maar dit beroepsverbod werd nooit aan de Nederlandse autoriteiten gemeld. Het gevolg was dat Thiel jarenlang ongestoord een tandartspraktijk in Den Haag kon voeren. Ook daar stapelden de klachten zich op: slachtoffers die er met een zwarte lijst niet waren geweest, aldus de critici.

Dat het probleem van over de grens werkende 'horror tandartsen' niet alleen in Nederland bestaat, blijkt wel uit het feit dat Spyro Veizi momenteel in een tandartspraktijk in Athene patiënten behandelt. Pogingen om de Griekse autoriteiten van Veizi's verleden op de hoogte te stellen, hebben tot nu toe niet tot resultaat geleid. ■

**straight.** dental equipment

### sterilisator aanbieding



actieprijs  
€ 2.300

Klasse B autoclaaf, 18 liter, incl. procesregistratie via USB of printer  
Actie tot 15 januari 2015, prijs incl. BTW: € 2.783,-

Voor meer informatie en voorwaarden: [www.straightdental.com](http://www.straightdental.com)  
Amsterdam - Haaksbergen, telefoon: 053 2600 002

dental units | thermodesinfectoren | autoclaven

## Ixorg koploper in contracteren tandartsen

AMSTERDAM - Verzekeringsalternatief ixorg heeft bijna 40% van de Nederlandse tandartspraktijken gecontracteerd voor 2015. De reguliere verzekeraars blijven achter bij het initiatief van onder meer de KNMT, dat wel als 'spaarpotje voor tandartskosten' wordt aangeduid. Dat blijkt uit onderzoek van 123tandarts.nl.

Ixorg heeft inmiddels 1856 tandartspraktijken gecontracteerd. Van

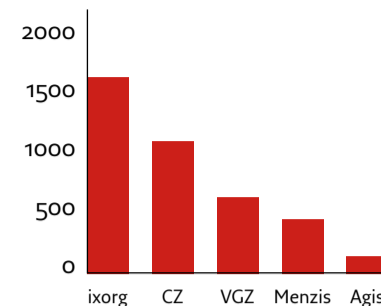
de reguliere grote verzekeraars die door 123tandarts zijn meegenomen in het onderzoek (Agis, CZ, VGZ en Menzis) komt CZ het beste uit de bus: de verzekeraar heeft inmiddels met 1227 praktijken een contract gesloten. Agis bungelt onderaan met slechts 346 gecontracteerde tandartsen.

De koppositie van ixorg is opvallend, omdat dit alternatief voor de tandartsverzekering pas twee

jaar bestaat. Opmerkelijk is ook dat Agis (dat binnenkort opgaat in Zilveren Kruis) op de website heeft staan "met de meeste zorgverleners in Nederland" een contract te hebben. Dat geldt in ieder geval niet voor de mondzorg.

Zorgverzekeraars sluiten elk jaar opnieuw contracten af met tandartspraktijken en andere zorgverleners. Heeft de handelaar van een patiënt geen

contract met diens verzekeraar, dan kunnen de behandelkosten (of een deel daarvan) in het geval van een naturapolis voor eigen rekening van de patiënt komen. De onafhankelijke vergelijkingswebsite 123tandarts.nl baseerde zich op de gegevens van meer dan 5000 tandartspraktijken die zich bij de website hebben aangesloten. (bron: 123tandarts.nl) ■



Grafiek van de aantallen gecontracteerde tandartspraktijken per verzekeraar. (bron: 123tandarts.nl)



## DENTAL STUDIE UPDATE CONGRES

6 & 7 FEBRUARI 2015 AMSTERDAM

## KWALITEITS- EN KENNISIMPULS VOOR DE TANDARTS VAN NU

IN TWEE DAGEN EEN COMPLETE UPDATE VAN ALLE ASPECTEN VAN HET VAK

15 TOONAANGEVENDE SPREKERS OVER DE BELANGRIJKSTE ACTUELE ONTWIKKELINGEN

- cariësbehandeling • parodontologie • implantologie • endodontologie • gebitsslijtage
- infectiepreventie • wetgeving • teamcommunicatie • digitalisering (Cad Cam)
- vertrouwensrelatie t.o.v. regelgevers/controleurs • medische diagnostiek

SCHRIJF U NU IN VOOR HÉT TANDARTSENCONGRES VAN 2015

Het congres is een initiatief van de ANT en wordt gerealiseerd met het ACTA.

[WWW.DENTALSTUDIEUPDATE.NL](http://WWW.DENTALSTUDIEUPDATE.NL)

## Zorgverzekeraars onder vuur in begrotingsdebat

DEN HAAG - Zorgverzekeraars voeren hun publieke taak niet goed uit en kopen vernieuwende, positief beoordeelde zorgvormen nauwelijks in. Ook potten verzekeraars te veel geld op en moeten zij hun grote financiële buffer laten terugvloeien naar premiebetalers. Dat stelden diverse Kamerleden in het debat over de begroting van het ministerie van VWS, half november. Daarin vond een opmerkelijk frontale aanval plaats op het beleid van zorgverzekeraars.

De oppositiepartijen zochten in het debat vooral de confrontatie met regeringspartij PvdA. CDA-Kamerlid Hanke Bruins Slot wees op het onderzoek van de Nederlandse Zorgautoriteit (NZa) waaruit volgens haar blijkt dat zorgverzekeraars momenteel inkopen op prijs en niet op kwaliteit. "Het kan toch niet zo zijn dat we de regie van het zorgstelsel overlaten aan een partij die kwaliteit klaarblijkelijk van ondergeschikt belang acht?"

*“Zorgverzekeraars kopen niet in op kwaliteit”*

Bruins Slot wijst ook op een aantal vernieuwende zorgvormen die niet of nauwelijks worden ingekocht door verzekeraars. Alle betrokken partijen zijn het erover eens dat er meer praktijkondersteuners voor huisartsen moeten komen, maar deze vorm van zorg wordt nauwelijks ingekocht. Hetzelfde geldt voor het zogenaamde 'meekijkconsult' in de eerstelijns. Bovendien hangen verzekeraars momenteel zoveel inkoopcriteria aan het persoonsgebonden budget (pgb) dat patiënten met deze regeling in de praktijk lastig of niet hun zorg zelf kunnen inkopen.

Kamerlid Reinette Klever (PVV) stoort zich vooral aan de zeer hoge financiële reserves van zorgverzekeraars. "Zelfs als je de allerhoogste solvabiliteitsseisen van Europa en de Nederlandse Bank in je berekeningen meeneemt, staat er drie miljard euro te veel op de bankrekeningen van verzekeraars. Dit geld moet terug naar de premiebetalers." Klever werd op haar wenken bediend: diezelfde dag maakten een aantal verzekeraars bekend een deel van hun winst of reserves in te zetten om de premies voor 2015 te verlagen. ■

## NVT benoemt nieuwe voorzitter

TEKST: BEN ADRIAANSE

**ALMKERK** - De Nederlandse Vereniging van Tandartsen (NVT) heeft tijdens haar Algemene Ledenvergadering op 14 november een nieuwe voorzitter benoemd: Monetta de Bakker-Ruige. Zij neemt de voorzittershamer over van Willeke Sanderink, die vele jaren aan het roer van de vereniging stond en recentelijk terugtrad. Sanderink blijft als adviseur bij de NVT betrokken.

De Bakker-Ruige is als algemeen practicus werkzaam in de Delftse tandartspraktijk DentalWays. Tot voor kort was zij voorzitter van Stichting QuAT, de accrediterende instantie voor de mondzorg die het Q-Keurmerk verleent.

Haar nieuwe rol als NVT-voorzitter beschouwt De Bakker-Ruige als een interessante klus. "Willeke Sanderink heeft de NVT op een inspirerende manier geleid en in haar jaren als voorzitter

*"We blijven de wetenschapsbeoefening bevorderen"*

ter veel bereikt. Het ligt dan ook voor de hand dat de vereniging doorgaat op de ingeslagen weg: zich krachtig inzetten voor de bevordering van de wetenschapsbeoefening in de Nederlandse tandheelkunde," vertelt zij in een eerste reactie aan *Dental Tribune*. Desondanks ziet zij ruimte voor een verdere profilering van de vereniging. "De komende jaren zullen wij in onze publiciteit en koers de NVT verder op de kaart proberen te zetten en houden."

De overige leden van het NVT-bestuur zijn momenteel Jacques Baart (commissaris en voorzitter WTA-commissie), dr. Veronique Gerardu (commissaris), Rachel de Jong-Gosselink (commissaris) en Joost van der Pol (penningmeester).

De NVT bestaat dit jaar 110 jaar en heeft vanaf het begin gefungeerd als brug tussen weten-

schap en praktijk, met als doel de kwaliteit van de Nederlandse mondzorg te bevorderen. De vereniging ondersteunt onderzoek en stelt hiervoor (geld)prijzen ter beschikking. Ook zet de NVT zich in voor een andere organisatie van accreditatie en registratie en wordt visitatie ondersteund en gefaciliteerd. Verder worden congressen en thematours en voor studenten workshops en lunchcolleges georganiseerd en voert de NVT veelvuldig overleg met de diverse beroepsorganisaties.

*Begin 2015 volgt een uitgebreide kennismaking met de nieuwe NVT-voorzitter in Dental Tribune.* ■

## NZa onderzoekt 'foutieve declaraties'

**GRONINGEN** - De Nederlandse Zorgautoriteit (NZa) is een onderzoek gestart naar de declaraties van twee mondzorgpraktijken in de provincie Groningen. De praktijken hebben mogelijk foutieve declaraties verstuurd en daarmee patiënten te veel laten betalen.

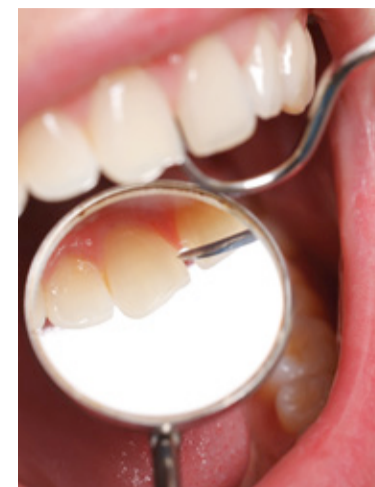De NZa onderzoekt de administratie van deze mondzorgpraktijken over 2013 tot nu om na te gaan of er inderdaad sprake is van foutieve of onterechte declaraties. De praktijken zouden onterecht een toeslag in rekening brengen bij patiënten, waardoor

de patiënt te veel betaalt voor zijn behandeling.

Bij één van de praktijken trekt de NZa samen op met de Inspectie voor de Gezondheidszorg,

*"De praktijken brachten onterecht een toeslag in rekening"*

die een onderzoek naar de zorgkwaliteit in de praktijk doet. Gedurende het onderzoek zijn beide praktijken wel geopend voor patiënten. (bron: Skipr) ■



**SybronEndo**

**TF Adaptive -**  
Roterend als u dat wilt.  
Reciprocerend als u dat nodig hebt.

Kerr Benelux  
D'Artagnanstraat 28/2, B-4600 Wezet  
@ info.benelux@kerrhawe.com  
☎ 0032 4 374 08 10

[www.tf-adaptive.eu/nl](http://www.tf-adaptive.eu/nl)

De afdeling Orthodontie van het UMCG heeft voor de in het najaar 2015 te starten opleiding plaats voor **Vijf orthodontisten in opleiding**

Meer weten over deze vacatures?  
**Kijk op [www.werken.umcg.nl](http://www.werken.umcg.nl)**

**Universitair Medisch Centrum Groningen**  
Bouwen aan de toekomst van gezondheid

### Colofon

Dental Tribune verschijnt tienmaal per jaar en is een uitgave van Albion Press BV, onder licentie van Dental Tribune International

### Hoofdredacteur/uitgever

Ben Adriaanse, MSc

### Redactie

Marieke Epping, MSc  
Joann Hebben, MA

### Cartoons

Emily van Someren, MA

### Redactieadres

Redactie Dental Tribune  
Postbus 545, 3990 GH Houten  
E-mail: [redactie@dental-tribune.nl](mailto:redactie@dental-tribune.nl)  
De Nederlandse editie van Dental Tribune kent een onafhankelijke redactie en richt zich op professionals in de volle breedte van het mondzorgvak.



© 2014 Albion Press BV. Redactioneel materiaal van Dental Tribune International, Duitsland, dat is vertaald en in dit nummer is opgenomen, is auteursrechtelijk beschermd door Dental Tribune International GmbH. Alle rechten voorbehouden. Gepubliceerd met toestemming van Dental Tribune International GmbH, Holbeinstr 29, 04229 Leipzig, Duitsland. Reproductie op welke manier en in welke taal dan ook, gedeeltelijk of volledig, zonder de voorafgaande schriftelijke toestemming van Dental Tribune International GmbH, is uitdrukkelijk verboden. Dental Tribune is een handelsmerk van Dental Tribune International GmbH.

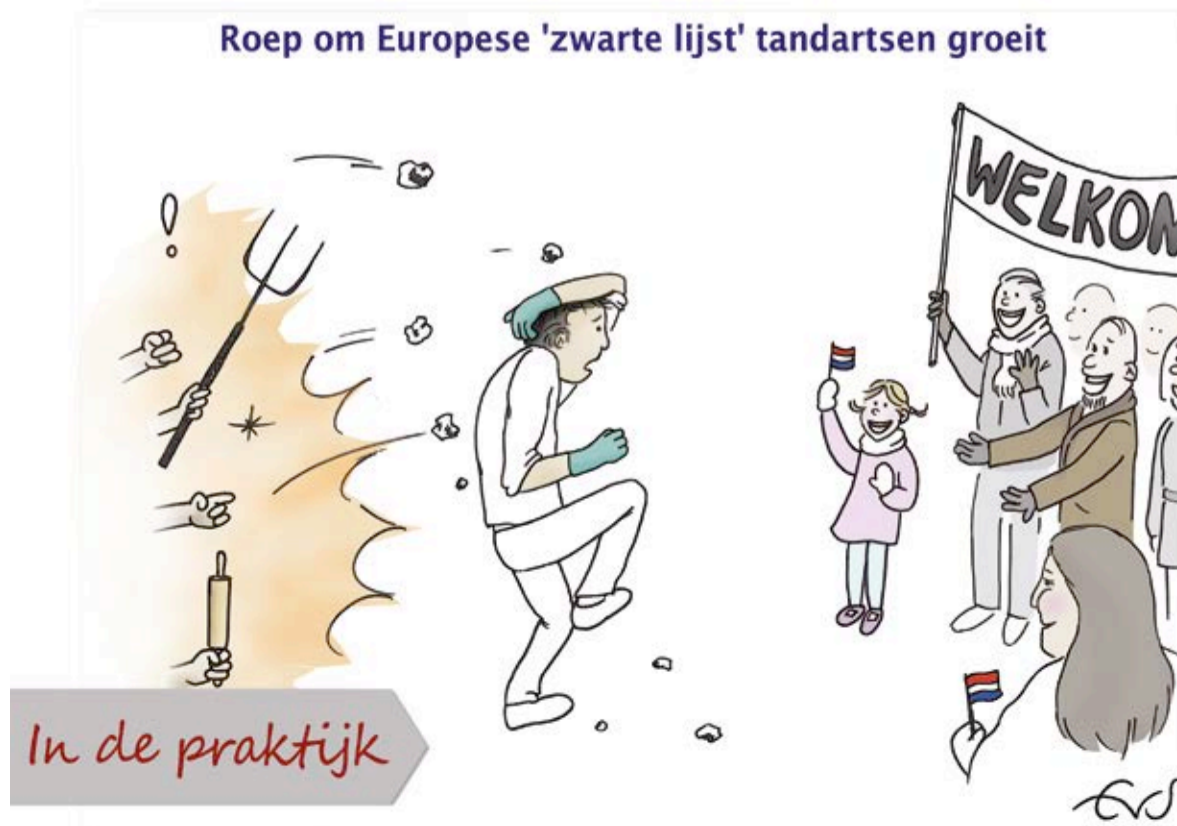### Aanmelden

De doelgroep van Dental Tribune (bestaande uit tandartsen-algemeenpractici, tandartsen-specialisten, mondhygiënisten, orthodontisten, kaakchirurgen, tandtechnici, tandprothetici en diegenen die werkzaam zijn in de dentale industrie) komt in aanmerking voor een kosteloos abonnement. Behoort u tot de doelgroep en ontvangt u het maandblad nog niet? Meld u dan aan via het inschrijfformulier op [www.albionpress.nl](http://www.albionpress.nl).

### Advertentieverkoop

Harry Velthuis, accountmanager.  
Postbus 545, 3990 GH Houten.  
Telefoon: 06-531 55 262.  
E-mail: [velthuis@dental-tribune.nl](mailto:velthuis@dental-tribune.nl)  
Laura Bogaers, medewerker mediaaorder.  
Telefoon: 030-63 55 070.  
Fax: 030-63 55 069.  
E-mail: [adverteren@dental-tribune.nl](mailto:adverteren@dental-tribune.nl)

### Roep om Europese 'zwarte lijst' tandartsen groeit



## “Orthodontie risicofactor voor ontstaan gingivarecessie”

Interview met Guido Rhemrev, tandarts-parodontoloog en gespecialiseerd in plastische parodontale chirurgie

TEKST: MARIEKE EPPING  
FOTO'S: CHARLES DUMAS

Guido Rhemrev is als een van de weinigen in Nederland gespecialiseerd in de behandeling van gingivarecessies. Met microchirurgie helpt de Amsterdamse tandarts-parodontoloog zijn patiënten vaak enorm vooruit. Door zijn werk altijd te documenteren en te reflecteren op zijn eigen behandelingen, kunnen ook vakgenoten van zijn ervaringen profiteren. Tijdens het congres PARO2015 op 6 februari 2015 zal Rhemrev uitgebreid op de gingivarecessie ingaan. Dental Tribune sprak met Rhemrev over zijn interessante aandachtsgebied.

**Plastische parodontale (micro)chirurgie is niet het meest bekende tandheelkundige specialisme. Hoe bent u in dit deelgebied terechtgekomen?**

Het was zeker niet wat ik aan het begin van mijn carrière in mijn hoofd had. In eerste instantie wilde ik geneeskunde studeren en arts worden. Nadat ik was uitgeloot, ben ik voor Tandheelkunde gegaan. Wat me hierin aansprak was de zelfstandigheid in het uitoefenen van het vak: je hoeft toch minder, of althans op een andere manier, verantwoordelijkheid af te leggen dan wanneer je in het ziekenhuis werkt.

Tijdens mijn studie vond ik het al interessant hoe weefsel re-

geert op een behandeling en hoe het geneest. Natuurlijk leerde ik ook over restauraties en extracties, maar ik vond vooral het grote geheel daarachter boeiend, hoe alles biologisch met elkaar verweven is. Ik had daarom mijn zinnen gezet op een specialisatie tot kaakchirurg, maar net op dat moment werd ingevoerd dat je daarvoor ook de gehele studie geneeskunde moest doorlopen. Dat vond ik te lang gaan duren. Nadat ik later ook de vervolopleiding tot tandarts-parodontoloog had afgerond, kwam de microchirurgie in beeld.

**Toen kwamen uw beide interessegebieden dus samen: de parodontologie en de (kaak)chirurgie. Hoe heeft u zich dit zeldzame vak eigen gemaakt?**

Ik zag mijn collega Frank Abbas al het een en ander aan microchirurgie doen - kroonverlengingen, gingivectomieën, ook al wat recessiebedekkingen - en bewonderde de verfijning van operatietechnieken. Met wat ik van hem leerde, uit boeken haalde en op cursussen opstak heb ik me het vak eigen gemaakt. Daarbij heb ik alles wat ik deed secuur gedocumenteerd, zodat ik kon reflecteren op goede en minder goede uitkomsten. Door mezelf steeds te verbeteren en bij te leren, heb ik mij het specialistische deelgebied van de

plastische parodontale (micro) chirurgie eigen gemaakt.

**Die naam wekt de suggestie dat uw interesse vooral cosmetisch is...**

De behandeling is zeker niet gericht op esthetiek: bijna al deze ingrepen hebben als doel het tandvlees in de oorspronkelijke vorm te herstellen en een aandoening te verhelpen. Dat het eindresultaat een 'mooier' beeld oplevert is meegenomen, maar absoluut niet het einddoel.

**Met welke aandoening komen patiënten het meeste bij u?**

Het grootste deel van mijn patiënten wordt doorverwezen vanwege gingivarecessies. Zij hebben een of meerdere blootliggende wortels en hebben daar vaak veel last van: de wortels en elementen zijn gevoelig en pijnlijk, het tandvlees eromheen is ontstoken en bloedt vaak. Bovendien is het gebit hierdoor lastig schoon te maken. Met een chirurgische ingreep bedekken we de blootliggende wortels.

**Wat zijn de oorzaken van een gingivarecessie?**

Bij een gingivarecessie is het kaakbot tussen tandvlees en element verdwenen. Dit kaakbot is van belang voor de architectuur van het tandvlees: de dikte ervan, en verticaal gezien de verhouding gingiva/mucosa. Zonder kaakbot wordt het tandvlees heel dun en daardoor kwetsbaar. Er zijn minder bloedvaten, dus bij een beschadiging van het tandvlees kan het nauwelijks meer herstellen. Ook een infectie kan dan een probleem zijn: er zijn weinig bloedvaten om de cellen van je immuunsysteem bij de plaats van infectie te krijgen. Verder is er geen ruimte om een ontsteking te laten ontstaan, voor alle afweerstoffen als cytokines, voor zwellingen, enzovoort. Als je lichaam merkt dat het een infectie niet kan aanpakken, kan het weefsel op die plek worden afgestoten om het overige weefsel te beschermen. Dat resulteert in een 'teruggetrokken' gingiva en een blootliggende wortel.



Een botdehiscentie, een terugtrekking van het kaakbot, kan verschillende oorzaken hebben. Er kan een onderliggende aandoening achter zitten, of er kan sprake zijn van parodontitis waardoor het bot wordt aangetaast. Ook een orthodontische behandeling in het verleden kan de boosdoener zijn: de meeste patiënten die naar mij zijn verwezen voor de behandeling van een gingivarecessie, hebben in het verleden orthodontie gehad. Ook uit de literatuur weten we inmiddels dat orthodontie een verhoogd risico geeft op het later ontwikkelen van een gingivarecessie.

“Poetstrauma's veroorzaken geen gingivarecessies”

**Hoe kan orthodontie een botdehiscentie veroorzaken?**

Elk mens heeft een bepaalde genetische blauwdruk: in je genen ligt al vast hoe je schedel er ongeveer uitziet en je kaak gevormd wordt. Dat geldt ook voor hoe de tanden in die kaak geplaatst zijn. Bij een orthodontische behandeling verander je de skeletale en de dentale verhoudingen. Dat kan, maar er zitten grenzen aan hoeveel je kunt veranderen ten opzichte van die genetische blauwdruk. Die begrenzingsnoemen we de 'genetisch bepaalde envelop'.

Bij orthodontie worden elementen altijd naar buiten verplaatst. Naar binnen toe is immers geen ruimte over. Daarbij verplaatst ook het kaakbot waar het element in staat. Verplaatst je de elementen te ver, buiten de genetisch bepaalde envelop, dan

gaat het kaakbot niet meer mee. Op de plek waar die genetische grens wordt overschreden, ontstaat dan een botdehiscentie. We zien dan een U-vormige terugtrekking van het bot, waarvan de punt bij de apex ligt en het breedste punt bij de tandhals. Die botdehiscentie ligt aan de basis van een mogelijke gingivarecessie.

**Het is dus achterhaald om poetstrauma's als veroorzakers van gingivarecessies aan te wijzen?**

Absoluut. Enkel een poetstrauma kan geen gingivarecessie veroorzaken. Het kan wel het proces versnellen, wanneer het tandvlees al verzwakt is door een gebrek aan onderliggend kaakbot. Maar de voorwaarde voor een gingivarecessie is dat er geen kaakbot onder het tandvlees zit. Anders kan die wortel niet bloot komen te liggen. In een gezonde mond zal een poetstrauma natuurlijk het tandvlees beschadigen en theoretisch gesproken zou je zo hard kunnen poetsen dat je het tandvlees geheel wegpoetst, maar dan kom je alsnog uit op het kaakbot, niet op de tandwortel.

**Hoe kan een gingivarecessie worden behandeld?**

Een recessiebedekking is in feite het 'opdikken' van het lokaal te dunne tandvlees, zodat het kan herstellen na een infectie of trauma. Dit doe je door een stuk bindweefsel van dezelfde patiënt te transplanteren, bijvoorbeeld uit het verhemelte. Dat vergt een nauwgezette chirurgische ingreep: het ontvangende weefsel wordt losgemaakt en vastgehecht aan het transplantaat. De bloed-

> lees verder op pagina 6



**PRAKTIJKBEGELEIDING  
INTERIM MANAGEMENT  
TRAINING**

www.roovos.nl      info@roovos.nl      020- 330 61 84

- De Tandarts aan de Leiding
- Communicatietrainingen voor assistenten
- Teamtrainingen op maat:
  - communicatie
  - samenwerken
  - omgaan met lastig gedrag

**Onze ervaring is úw succes**



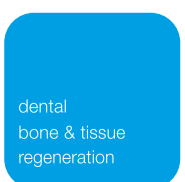
# More than a partnership. A synergy of strengths.



GBR-procedures zijn niet meer weg te denken bij een implantaatbehandeling en worden steeds vaker toegepast. Als marktleider in de implantologie en restauratieve tandheelkunde speelt Straumann in op deze trend door samen te werken met botiss. botiss is een toonaangevende producent en ontwikkelaar van kwalitatief hoogwaardige tandheelkundige regeneratieve materialen.

- Tandheelkundige regeneratieve materialen voor elke indicatie en vereiste.
- Alles wat u nodig heeft voor een implantaatbehandeling: implantaten, regeneratieve materialen en prothetiek.

Meer informatie: (030) 600 89 00, [verkoop@straumann.com](mailto:verkoop@straumann.com), [www.straumann.nl](http://www.straumann.nl).



> vervolg van pagina 4

vaten van het transplantaat worden aan de bloedvaten van het receptorgebied vastgehecht, zodat het transplantaat doorbloed en gevoed wordt. Door lokale groeifactoren groeit het getransplanteerde bindweefsel uit tot gingivaweefsel. Uiteindelijk verdwijnt zo'n 60 tot 70% van het transplantaat, omdat het integreert in de gingiva (zie ook de casus op pagina 7).

Het gebruik van transplantatieweefsel is essentieel in de behandeling. Zonder weefsel om de gingiva weer te 'verlijmen', kun je het aangedane weefsel niet opdikken. Als het tandvlees dun blijft, is er geen mogelijkheid tot herstel. In de bovenkaak kan een gingivarecessie soms zonder transplantaat worden behandeld, want daar is het weefsel vaak minder uitgedund en is er dus wel ruimte om te opereren.

#### Hoe belastend is deze ingreep voor de patiënt?

Patiënten hebben van deze ingreep evenveel last als van een

conventionele flap-operatie. Ze voelen de anesthesie aan het begin en vervolgens is het een pijnloze ingreep. De behandelduur varieert van één tot drie uur. Over het algemeen hebben patiënten nauwelijks postoperatieve pijn, maar uiteraard krijgen ze stevige pijnstilling mee. Wel kan er zwelling optreden na de ingreep.

Na twee weken mogen de hechtingen eruit en na zes weken kunnen we zeggen dat het gebied

“*Transplantatieweefsel is essentieel voor het succes van een recessiebedekking*”

goed is geheeld. We spreken dan van een gematureerd wondgebied: bijna maximale genezing. Na drie maanden kunnen we beoordelen of de behandeling succesvol is geweest. Het behandelde weefsel blijft niet langer een zwakke plek, doordat we bij de ingreep met het transplantaat hebben gezorgd dat het weefsel weer een gezonde dikte heeft gekregen.

#### Welke ontwikkelingen hebben een belangrijke rol gespeeld in de vooruitgang van dit vakgebied?

Door het beschikbaar komen van nieuwe technieken en een verfijning van de chirurgie is gezocht naar andere toepassingsmogelijkheden ervan. Zo kwam men uit bij gingivarecessies: waar je eerst niet de mogelijkheden had het teruggetrokken tandvlees te herstellen, werd door die nieuwe techniek het mogelijk microchirurgisch te transplanteren en de recessie weer te bedekken. Daarom is documentatie zo belangrijk: als je kunt terugkijken naar je eerder vastliep, kun je startpunten voor nieuwe technieken vinden. Zo kun je zomaar een aandoening die onbehandelbaar lijkt, zoals gingivarecessie jaren bekend stond, toch van een behandeling voorzien.

#### Weet de algemeen practicus voldoende van de behandeling van gingivarecessies?

Lange tijd was de gedachte dat er niets te doen was aan een gingivarecessie. Nadat ik enige tijd bezig was met het uitvoeren van deze behandeling en het documenteren daarvan, ben ik infor-



matiefolders gaan maken en verspreiden om bekend te maken dat deze aandoening inmiddels wel degelijk te behandelen was. Ook ben ik informatieavonden gaan verzorgen, bij mij op de praktijk. Daar vertelde ik over de behandelmogelijkheden en liet ik zien dat ik de techniek van een recessiebedekking beheerste. Ik denk dat inmiddels een derde van de tandartsen weet dat een gingivarecessie te behandelen is. Dat is nog niet genoeg, maar als je bedenkt dat dat toen ik begon misschien één van de twintig lag, is het toch flinke winst.

#### Wat kan de algemeen practicus zelf doen?

Een tandarts die niet geschoold is in de parodontale plastische chirurgie raad ik ten zeerste af zelf een gingivarecessie te behandelen. Een goede tandarts heeft voldoende kennis om zijn patiënt goed te behandelen en informeren, maar weet ook wanneer hij moet doorverwijzen. Zonder de juiste techniek kan ingrijpen de recessie alleen maar erger maken. Het belangrijkste is dat hij goed in te gaten houdt of hij een gingivarecessie ziet ontstaan, of zijn patiënt een risico hierop loopt.

#### Waar moet een algemeen practicus op letten om vroegtijdig een gingivarecessie te ontdekken?

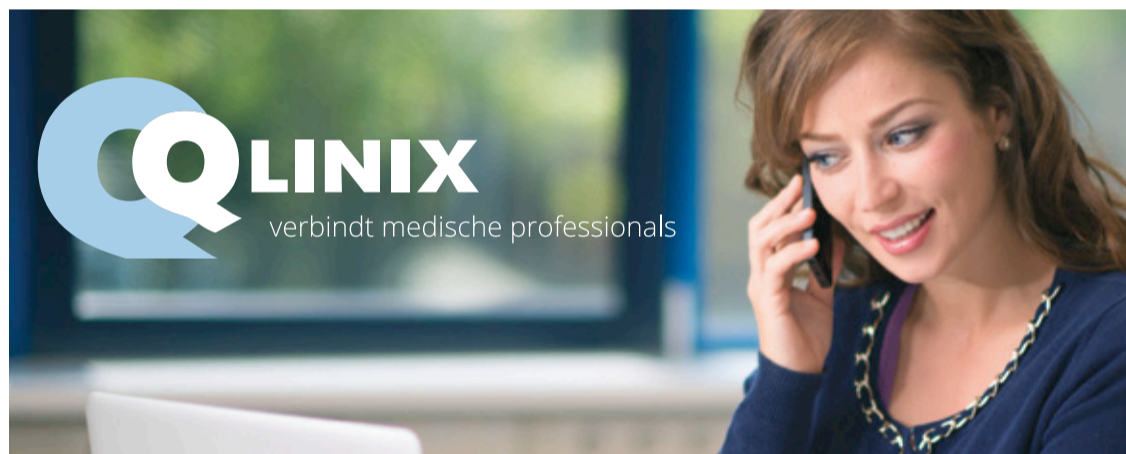Parodontitis, of gingivitis die zich kan ontwikkelen tot een parodontitis, is natuurlijk iets om in de gaten te houden. Hierdoor kan een onderliggend botdefect ontstaan en het tandvlees kwetsbaar worden. Daarnaast moet de tandarts onderkennen dat een in het verleden ondergane orthodontische behandeling een grote risi-

cofactor is voor het ontwikkelen van gingivarecessies. Aangezien elk jaar meer kinderen een orthodontische behandeling krijgen, loopt een almaar groeiende groep een verhoogd risico.

Tandartsen moeten bij deze patiënten vooral het onderfront in de gaten houden. Daar is de gingiva dunner dan in de zijdelingse delen of het bovenfront. Dat dunne weefsel in combinatie met de draadspalk die vaak achter de onderfrontelementen is geplaatst, kan ervoor zorgen dat die elementen rond de draadspalk gaan draaien. 'Helikopterstand' noem ik dat. Die verplaatsing is een extra trigger voor een gingivarecessie. Samen met orthodontisten Charlotte Prahel en Brigitte Bokhout - het team waarmee ik samenwerk op het gebied van recessiebedekkingen - heb ik een advies uitgebracht aan tandartsen om de draadspalk te verwijderen wanneer de patiënt dertig jaar is. Dat is de leeftijd dat de groei en verplaatsing van de tanden voltooid is; je ziet de groeicurve van het lichaam rond die leeftijd ook afvlakken. De draadspalk langer laten zitten doet meer kwaad dan dat de patiënt er nog profijt van heeft.

#### Welke rol kan de mondhygiënisten spelen bij het voorkomen of ontdekken van gingivarecessies?

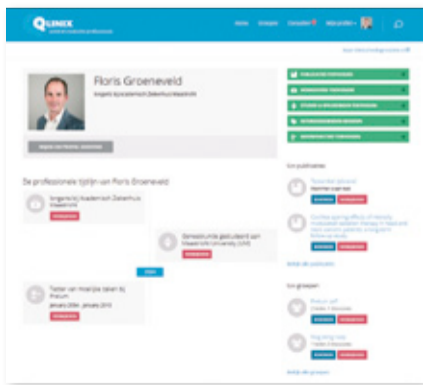
Mondhygiënisten kunnen dit probleem goed signaleren, omdat zij veel met de gehele mond en het tandvlees bezig zijn. Gingivarecessies zijn bekend terrein voor mondhygiënisten, doordat zij weten dat na het behandelen van parodontitis vaak een gingivarecessie optreedt. Dat is inherent aan de behandeling.



### Qlinix - Het online kennisnetwerk voor medische professionals

Qlinix is een besloten online gemeenschap, exclusief toegankelijk voor BIG-geregistreerde artsen, tandartsen en apothekers. Op Qlinix kunt u vakinformatie met collega's delen, uw artikelen en voordrachten publiceren of het laatste nieuws binnen uw specialisme ontvangen. U kunt contact leggen met vakgenoten, groepen beginnen en oud-collega's of studiegenoten terugvinden.

Maar het meest unieke van Qlinix is de mogelijkheid collega-artsen in consult te vragen. Leg een casus voor aan een individuele collega, of een groep collega's met een specifieke expertise. De beslotenheid van het platform maakt dat een casus veilig en enkel met medische professionals kan worden besproken.



Meld u gratis aan op [www.qlinix.nl](http://www.qlinix.nl)

en ontvang tevens gratis toegang tot klinischdiagnostiek.nl

#### Besloten community voor artsen, tandartsen en apothekers

- ✓ Deel vakinformatie met collega's
- ✓ Toon uw presentaties, artikelen en voordrachten
- ✓ Consulteer een collega of een expert
- ✓ Vorm besloten groepen voor communicatie en het delen van vakinformatie
- ✓ Blijf in contact met studiegenoten en (oud-)collega's

Qlinix is een initiatief van:

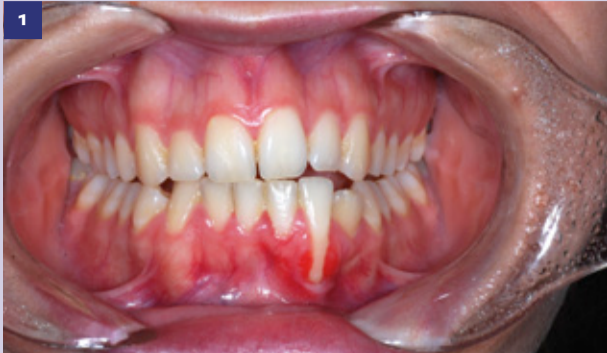Geneskundeboek.nl

PRELUM  
MEDISCHE WERK | NACHRICHTEN

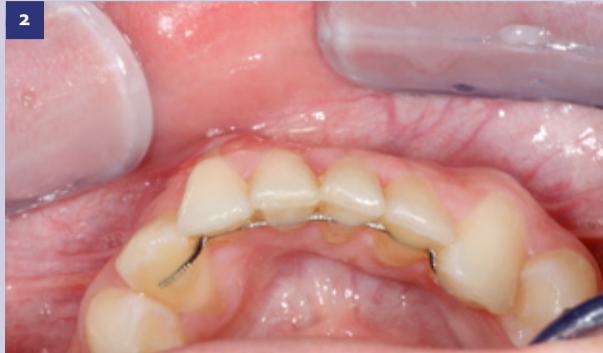{AccreDidact

## Casus

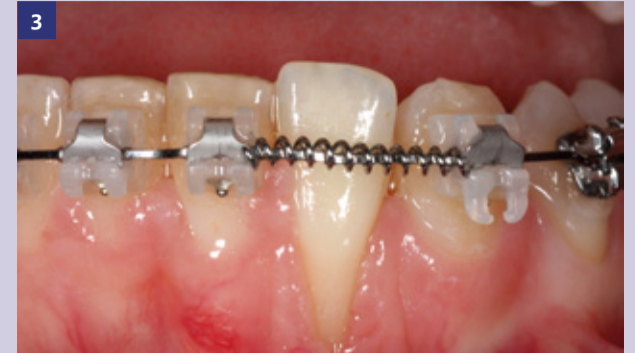TEKST EN FOTO'S: GUIDO RHEMREV



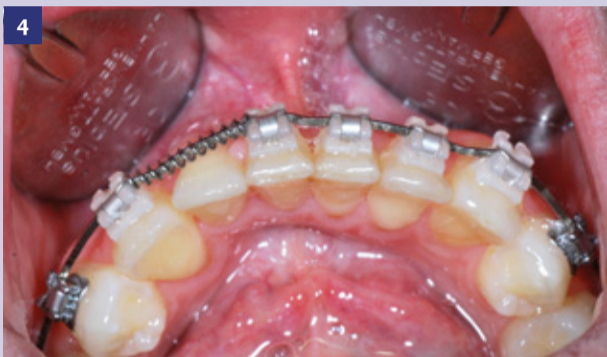1 Tijdens eerste consult: patiënt is verwezen voor een recessiebedekking. Duidelijk is hier de 'helikopterstand' zichtbaar in het onderfront: de 32 staat fors naar buccaal geïnclineerd, de 33 fors naar linguaal.



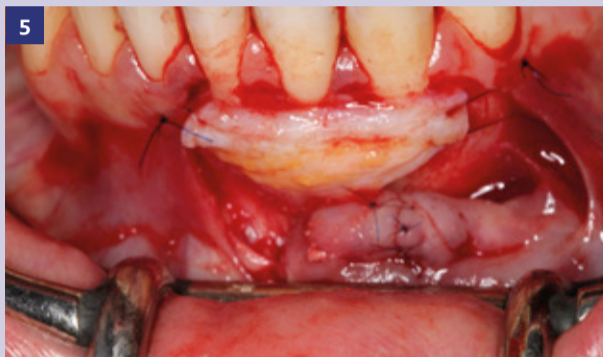2 Occlusale opname van de 32 en 33 in 'helikopterstand': Stand en positie van deze elementen wijkt volkomen af van die van de overige frontelementen en correspondeert niet met de situatie bij orthodontische afbehandeling meer dan tien jaar geleden (patiënt is 24 jaar oud).



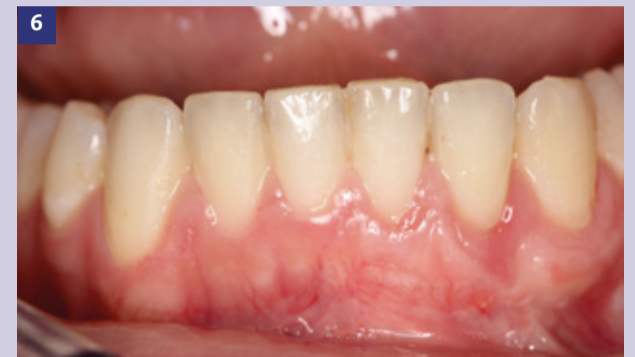3 Orthodontische herbehandeling wordt uitgevoerd. Duidelijk zichtbaar is de spontane ingroei van gingiva naar de gingivarecessie toe: de recessie neemt af in lengte en breedte.



4 Occlusale opname van de orthodontische herbehandeling. Hier is zichtbaar dat de 33 en 32 terug in de tandboog orthodontisch zijn getoquet.



5 Opname van de situatie tijdens chirurgie. Een flap is afgeschoven, waarbij een transplantaat uit het gehemelte is gefixeerd met hechtingen op de radices van de 33 en 32.



6 Parodontale situatie bij de 32 en 33, één jaar na chirurgie.

### Leren studenten Tandheelkunde in de huidige opleidingen iets over recessiebedekkingen of plastisch parodontale chirurgie?

De ingreep zit niet in de tandheelkundige basisopleiding, tenzij een clinicus die de studenten begeleidt die toevallig noemt. Ook chirurgische technieken worden nauwelijks behandeld: de stage op de kaakchirurgie duurt nog maar een week of twee, en hechten leren studenten summier. In de opleiding tot parodontoloog komt het onderwerp wel aan bod, maar de aandacht is

algemeen praktijk, door de tandarts of de mondhygiënist, kan worden uitgevoerd. Complexe gevallen van parodontitis zullen uiteraard nog wel bij de verwijspraktijk terechtkomen, en ook hiervoor zullen parodontologen geschoold moeten zijn in de plastische parodontale (micro)chirurgie, voor bijvoorbeeld recessiebedekkingen of regeneratie van parodontale defecten. Daarnaast zal het aantal gingivarecessies toenemen, doordat behandeling door de mondhygiënist steeds gangbaarder wordt en daarmee het absolute aantal patiënten dat een parodontale behandeling ondergaat.

### Moet er minder orthodontie worden uitgevoerd, om patiënten te behoeden voor een gingivarecessie?

Ik denk niet dat er minder orthodontie moet worden uitgevoerd, maar dat orthodontisten rekening moeten houden met de genetische blauwdruk van hun patiënt. Ze moeten de grenzen in kaart brengen om daar hun behandeling op af te stemmen. Dat kan goed met behulp van een cone beam CT-scan. Aan de hand van het 3D-beeld van kaak en elementen kan bepaald worden binnen welke grenzen er met orthodontie valt te laveren. In de toekomst zie ik daarom een CBCT standaard worden bij aanvang van een orthodontische behandeling.

Mocht er dan toch de wens zijn de grenzen te overschrijden, dan zal de orthodontist in overleg moeten gaan met zijn patiënt, en voorstellen om niet voor orthodontie, maar voor een chirurgische behandeling te kiezen, of voor een combinatie van de twee. Een chirurgische ingreep kan bijvoorbeeld een recessiebedekking na afloop zijn, maar ook een osteotomie. Elke orthodontist zal zich ervan bewust moeten zijn dat een gingivarecessie geen ondenkbaar gevolg van zijn behandeling is. ■

“Orthodontisten moeten rekening houden met de genetische blauwdruk van patiënten”

minimaal. De aandacht ligt daar vooral bij de behandeling van parodontitis. Deze specifieke aandoening en de behandeling ervan vallen daar natuurlijk niet direct onder. Maar ik zie wel steeds meer parodontologen die zich na hun opleiding verder in het onderwerp verdiepen.

### Hoe ziet u de toekomst van de plastische parodontale chirurgie? Welke ontwikkelingen gaan we tegemoet?

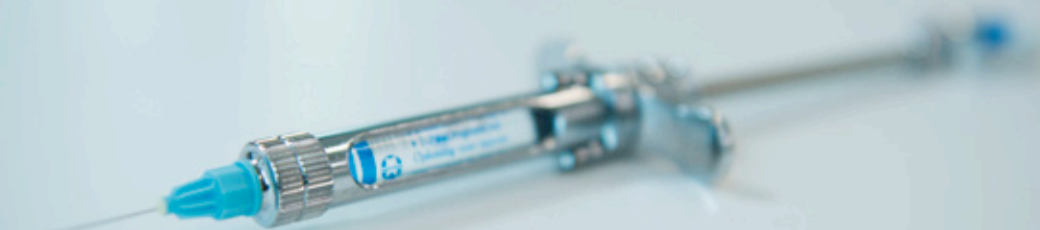Steeds meer parodontologen zullen zich gaan richten op plastische parodontale (micro)chirurgie, omdat parodontitis in toenemende mate al in een vroeg stadium wordt ontdekt. In die gevallen is nog adequate (chirurgische) behandeling mogelijk. Ook zullen patiënten met milde parodontitis minder vaak naar een parodontologiepraktijk worden verwezen, omdat de behandeling gemakkelijker in de

# QualityPractice

Tandheelkunde

Al 10 jaar!

De zekerheid van topklinische nascholing

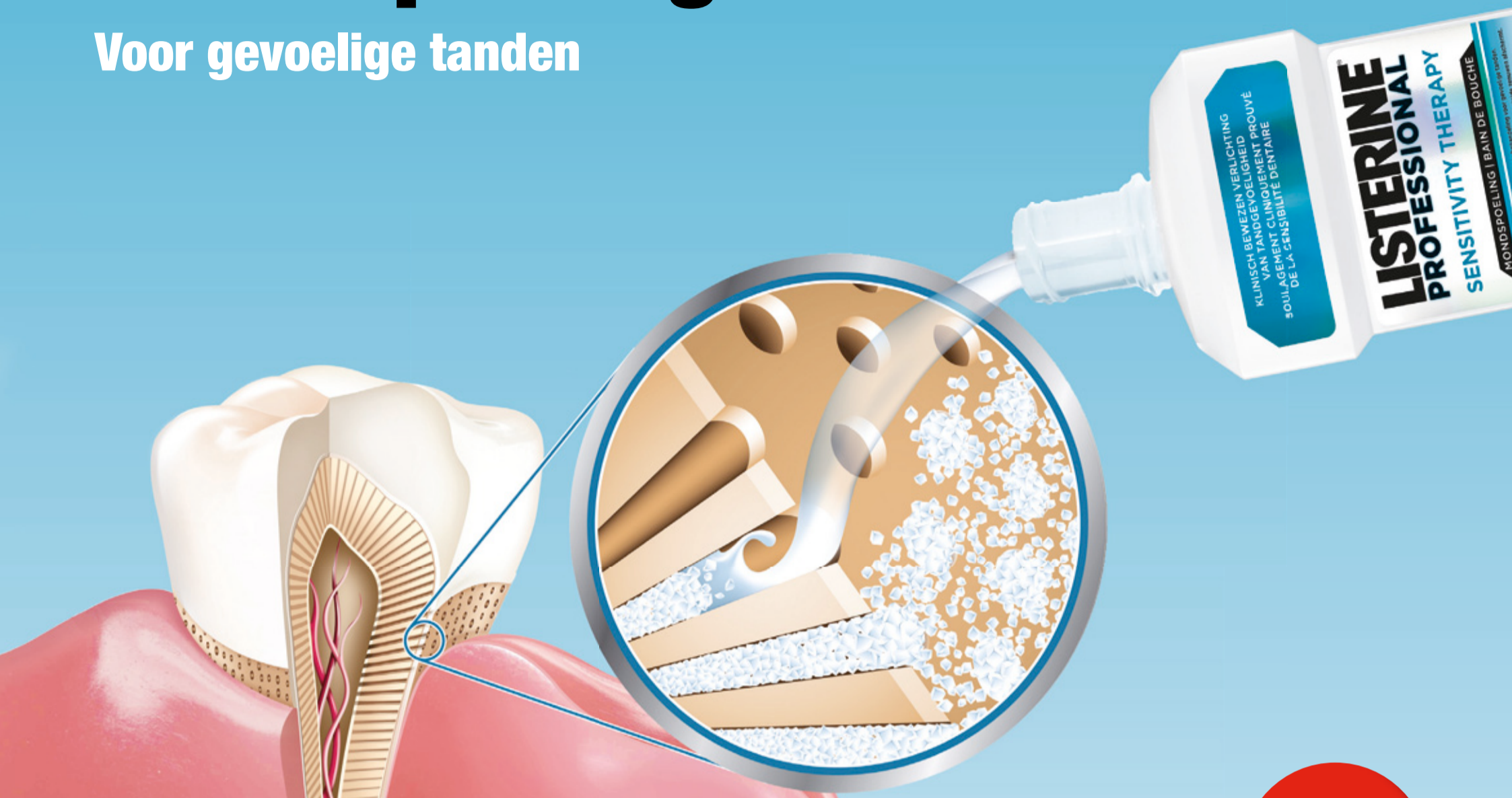


BEKIJK HET NIEUWE PROGRAMMA EN WORD LID

[www.qualitypractice.nl](http://www.qualitypractice.nl)

# De eerste therapeutische mondspoeling van LISTERINE®

Voor gevoelige tanden



**Vult al na 6 spoelbeurten 92% van de blootliggende dentinekanaaltjes op en biedt een langdurige bescherming tegen tandgevoeligheid.\***

**NIEUW**

Vanaf maart 2014  
in de apotheek

## Gepatenteerde behandeling met Kristaltechnologie:

- ▶ Vult meer blootliggende dentinekanaaltjes op dan andere mondspoelingen voor gevoelige tanden.\*
- ▶ Oxalaat vormt in combinatie met het speeksel kristallen.
- ▶ De kristallen zetten zich af op het tandbeen en diep in de kern van de blootliggende dentinekanaaltjes en vormen een fysisch beschermerschild.
- ▶ Effectieve verlichting van de pijn, al na slechts enkele dagen – klinisch bewezen.\*\*

Meer over de werkwijze van LISTERINE® PROFESSIONAL Sensitivity Therapy in de video



[www.listerineprofessional.be](http://www.listerineprofessional.be)



**LISTERINE®**  
**PROFESSIONAL**

\* In labotests, na 6 spoelbeurten

\*\* Sharma D. et al., A novel potassium oxalate-containing tooth-desensitising mouthrinse: A comparative in vitro study, Journal of dentistry 41S4 (2013) S18–S27  
Dit product is een medisch hulpmiddel.



# Double Gracey-Curette: instrumentenconcept met voordelen

TEKST: DR. MARKUS TH. FIRLA / AMERICAN EAGLE INSTRUMENTS INC. / LOSER & CO GMBH

Mechanische verwijdering van afzettingen op gebitselementen is nog altijd de meest doeltreffende professionele aanpak voor directe parodontitispreventie respectievelijk de behandeling van parodontitis. Ergonomisch werken met efficiënte instrumenten is daarbij cruciaal.

Betrouwbare supra- en subgingivale scaling en rootplaning zijn van doorslaggevend belang voor het voorkomen of behandelen van parodontale bacteriële infecties. Deze combinatiebehandeling moet in één keer worden uitgevoerd. Per definitie kan bij deze aanpak onderscheid worden gemaakt tussen drie verschillende therapeutische benaderingen.

Scaling is het mechanisch verwijderen van plaque, tandsteen en andere afzettingen op gebitselementen en worteloppervlakken.

Rootplaning is de verwijdering van bacterieel of toxisch gecontamineerd wortelcement of dentine en aansluitend de egalisatie van onregelmatigheden van het worteloppervlak.

Curettagage is de verwijdering van epitheel- en granulatieweefsel uit de parodontale pocket. Scaling en rootplaning vergen tactiele vaardigheden en voldoende klinische ervaring in de beoordeling van de morfologie van gebitselementen en tandvleespockets. Daarnaast is praktische kennis van het gebruik van het instrumentarium van groot belang.

## 'Go' en 'no go'

Mechanische verwijdering van supra- en subgingivale afzettingen, rootplaning en het elimineren van ontstoken intracreviculair weefsel heeft als doel de maximale beperking van ziektekiemen in een dentate kaak. De verwijdering van bacteriële afzettingen op gebitsoppervlakken, het afvoeren van endotoxinen en het weghalen van bacterieel geïnfiltrerd wortelcement en van pocketepitheel dat pathologische veranderingen heeft ondergaan, hebben tot doel de oorzaken van parodontale infecties uit te schakelen, hetgeen bij de meeste behandelingen ook lukt.

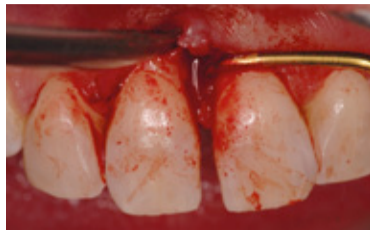
Bij gebitselementen met pockets van meer dan 3 mm zijn scaling, rootplaning en curettage geïndiceerd. De mechanische reiniging kan plaatsvinden tijdens een initiële behandeling, maar ook tijdens systematische parobehandelingen. In hoeverre supra-, para- en mogelijk zelfs submarginale scaling uitgevoerd wordt tijdens een professionele gebitsreiniging hangt af van de behandelaar en diens bevoegdheid daartoe. In elk geval vormen tandvleespockets van minder dan 3 mm diep een contra-indicatie.

## Ontwerp

Double Gracey-curettes zijn speciaal gemodificeerde doorontwikkelingen van de handinstrumenten die dr. Clayton Gracey in de jaren '40 van de vorige eeuw ontwierp voor de professionele reiniging van het menselijk gebit. De Double Gracey-curettes kenmerken zich door een snijvlak aan beide kanten van het werkuiteinde. Het instrument verenigt dus twee conventionele Gracey-curettes in één instrument. Daarmee kan zeer effectief worden gewerkt en bovendien op het aantal instrumenten worden bespaard.

De klassieke Standard-Gracey-curettes zijn uitstekend geschikt voor het verwijderen van subgingivaal tandsteen en voor rootplaning. Een nadeel van deze uitvoeringen is echter dat er een groot aantal verschillende curettes nodig is om goed te kunnen werken, afhankelijk van de specifieke behandeling van het betreffende gebitselement. Met de speciale Double Gracey-curettes kan het aantal benodigde instrumenten tot twee stuks worden beperkt. De Double Gracey Anterior vervangt Gracey 1-2, 3-4, 5-6, 7-8 en 9-10. De Double Gracey Posterior kan worden gebruikt in plaats van Gracey 11-12, 13-14 en 15-16.

'Mini'-Double Gracey-Curettes zijn speciaal bedoeld voor gebruik in diepe of nauwe, dan wel op andere wijze complexe pockets, zoals bij furcaties. Door een 50% korter lemme en een schacht die 3 mm langer is, kan het gehele snijvlak van het instrument aanzienlijk beter tegen het worteloppervlak worden gehouden. Daardoor is het beter te



Niet alleen zeer geschikt voor open curettage! Ook voor scaling, rootplaning en het verwijderen van ontstekingsweefsel in gesloten pockets (dus niet chirurgisch geopende pockets) kan met het effectieve, maar atraumatisch vormgegeven werkuiteinde van de Double Gracey-curettes heel efficiënt gewerkt worden.

hanteren. De Double Gracey Mini Anterior omvat het bereik van de klassieke Gracey Access Mini-Five 00-0, 1-2, 3-4, 5-6 en 7-8. De Double Gracey Mini Posterior vervangt de Gracey Access Mini-Five 11-12, 13-14 en 15-16.

Double Gracey-curettes konden pas worden ontwikkeld en geproduceerd door de uitvinding van de innovatieve, gepatenteerde XP-technologie. Bij deze technologie wordt op het in rvs uitgevoerde werkuiteinde een zeer fijne, slechts nanometerdikke coating van een extreem harde, zeer bestendige legering van titaniumnitriet (TiN) aangebracht. Het oppervlak van het werkuiteinde blijft daardoor aanzienlijk langer houdbaar en is veel beter bestand tegen slijtage dan gebruikelijke handinstrumenten van rvs of carbon, die volgens de schaal van Rockwell (RC) slechts een hardheidsgraad van 58 tot ongeveer 63 hebben. Handinstrumenten die zijn behandeld met de XP-technologie, zoals de hier genoemde Double Gracey-curettes, krijgen door de oppervlaktebewerking een RC-waarde tot wel 89.

Op basis van deze speciale oppervlaktebehandeling worden de curettes metallurgisch geoptimaliseerd, waardoor instrumenten met een dunner werkuiteinde en met een scherper lemme kunnen worden gemaakt. Door het aanbrengen van een coating van titaniumnitriet op de rvs-werkuiteinden worden de snijvlakken van de instrumentuiteinden bovendien aanzienlijk duurzamer. Tijdovend slijpen van de instrumenten is hierdoor maandenlang niet aan de orde.

## Klinische voordelen van handmatige eliminatie

De professionele mechanische eliminatie van alle vastzittende afzettingen die zich op natuurlijk respectievelijk kunststof elementen bevinden kan plaatsvinden met behulp van roterende, ultrasone- en handinstrumenten. Direct en uitsluitend op het tactiele gevoel afgestemde handinstrumentarium, zoals curettes, waarvan het van het tandoppervlak afgewende werkpunt afgerond is, maken een bijzonder behoedzame behandeling mogelijk. Dit in tegenstelling tot de eigenschappen van een scaler (let op voor verwarring! Ook met een curette kan men 'scalen' en niet alleen curetteren).

Roterende instrumenten zorgen weliswaar voor een heel snel

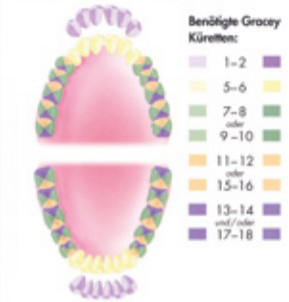
## Double Gracey Einsatzbereiche der »Regulär« Kuretten



Diese Übersicht zeigt die spezifischen Einsatzbereiche der Double Gracey Instrumente. Zwei Instrumente ersetzen dabei ein ganze Reihe von Standard Gracey Kuretten.

- Double Gracey Anterior
- Double Gracey Posterior

Im Gegensatz dazu sehen Sie unten aufgeführt die benötigten Standard Gracey Instrumente und deren spezifische Einsatzbereiche.



Met slechts twee handinstrumenten uit de reeks 'Regular' Double Gracey-curettes (Double Gracey Anterior en Double Gracey Posterior) kunnen zes respectievelijk acht van de conventionele Standard Gracey-curettes worden vervangen. De twee werkgebieden van de Double Gracey Curettes zijn duidelijk te herkennen.

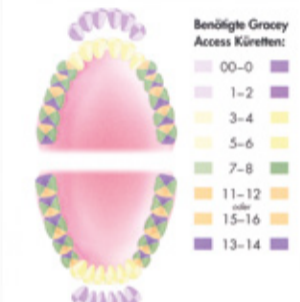
## Double Gracey Einsatzbereich der »Mini« Kuretten



Diese Übersicht zeigt die spezifischen Einsatzbereiche der Double Gracey Mini Instrumente. Zwei Instrumente ersetzen dabei ein ganze Reihe von Gracey Access (Mini-Five™) Kuretten.

- Double Gracey Mini Anterior
- Double Gracey Mini Posterior

Im Gegensatz dazu sehen Sie unten aufgeführt die benötigten Standard Gracey Access Instrumente und deren spezifische Einsatzbereiche.



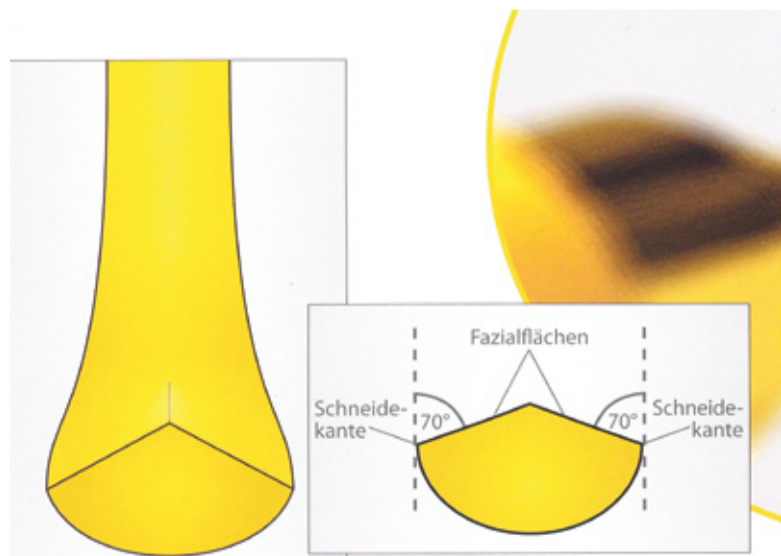
\* Mini Five™ ist eine registrierte Marke der Firma Hu-Fredry.

Ook bij het gebruik van slechts twee Double Gracey-curettes 'Mini' kunnen tot wel acht klassieke Gracey-curettes worden vervangen. Met een lemme dat tot 50% korter en een schacht die 3 mm langer is, ligt het hele lemme van de 'Mini' heel goed tegen het worteloppervlak aan. Ook nauwe pockets en furcaties zijn daardoor goed toegankelijk.

el eliminatie, maar kunnen ook een snelle verandering in de vorm van gebitsoppervlakken veroorzaken alsmede het verlies van wortelmateriaal, hetgeen een niet te onderschatten gevaar met zich meebrengt om het natuurlijke of kunststof element irreversibel te beschadigen. Bij ultrasone instrumenten, al dan niet met een diamant tip, is het risico van verwijdering van niet-aangetast, waardevol gebitsweefsel weliswaar minder groot, maar ze kunnen door de mechanische en thermische 'bijwerkingen' aanzienlijke schade aanrichten, vooral in diepere pockets. Een behandeling met curettes vraagt

wellicht meer tijd, maar leidt niet tot trauma en kan zonder beperkingen worden toegepast. Door de directe manuele aansturing kan ernstige beschadiging van zacht en hard gebitsweefsel voorkomen worden vermeden. Ook moeilijk toegankelijke of slecht zichtbare (parodontale) gebieden lopen bij verwijdering van afzettingen door middel van curettes niet de letselrisico's die zich bij roterende of ultrasone instrumenten kunnen voordoen.

Meer informatie over de producten van Loser GmbH is te vinden op [www.loser.de](http://www.loser.de). Hier kunnen ook literatuurverwijzingen bij dit artikel worden gedownload. ■



Met twee snijvlakken, een afgerond werkuiteinde en een extreem hard oppervlak (met een hardheid van 89 RC op de schaal van Rockwell) zijn de Double Gracey-curettes ideale instrumenten voor het handmatig verwijderen van afzettingen op gebitsoppervlakken en van ontstoken weefsel uit het sulcusgebied.

PAIN CONTROL LEADERSHIP THAT SHAPES THE DENTAL WORLD

septodont  
www.septodont.nl