

DENTAL TRIBUNE

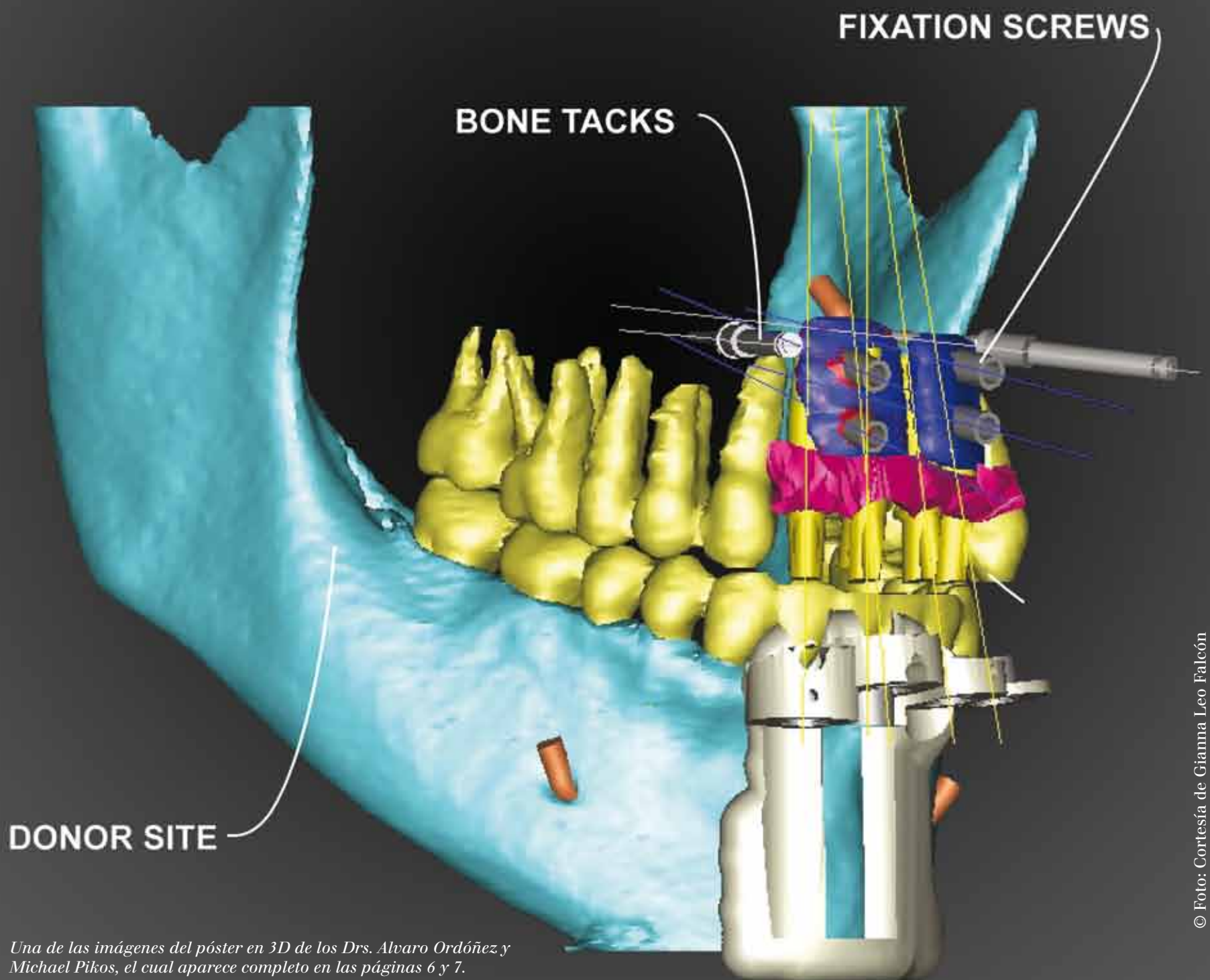
— The World's Dental Newspaper · Hispanic and Latin American Edition —

EDITADO EN MIAMI

www.dental-tribune.com

No. 10, 2013 Vol. 10

Odontología Digital



© Foto: Cortesía de Gianna Leo Falcón

Una de las imágenes del póster en 3D de los Drs. Alvaro Ordóñez y Michael Pikos, el cual aparece completo en las páginas 6 y 7.

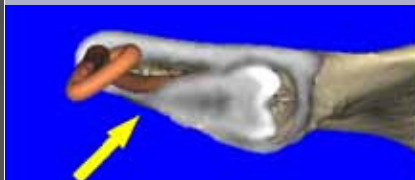INFORME



La informática aplicada a la odontología

Página 3

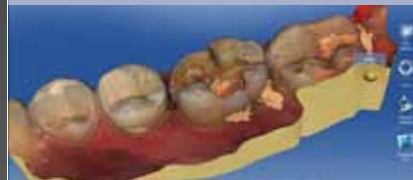AVANCES



La tomografía como herramienta diagnóstica

Página 8

DISEÑO & MECANIZADO



Evaluación del CAD/CAM para restauraciones

Página 16

IMPLANTES



Planificación digital en implantología oral

Página 22

DENTAL TRIBUNE
El periódico dental del mundo
www.dental-tribune.com

Publicado por Dental Tribune International

DENTAL TRIBUNE
Hispanic & Latin America Edition

Director General
Javier Martínez de Pisón
j.depison@dental-tribune.com
Miami, Estados Unidos
Tel.: +1-305 635-8951

Directora de Marketing y Ventas
Jan Agostaro
j.agostaro@dental-tribune.com

Diseñador Gráfico Javier Moreno
j.moreno@dental-tribune.com

COLABORACIONES
Los profesionales interesados en colaborar deben contactar al director.

Esta edición mensual se distribuye gratuitamente a los odontólogos latinoamericanos y a los profesionales hispanos que ejercen en Estados Unidos.

Dental Tribune Hispanic and Latin America Edition es la publicación oficial de la Federación Odontológica Latinoamericana (FOLA).

Dental Tribune Study Club
El club de estudios online de Dental Tribune, avalado con créditos de la ADA-CERP, le ofrece cursos de educación continua de alta calidad. Inscríbese gratuitamente en www.dtstudyclubspanish.com para recibir avisos y consulte nuestro calendario.

DT International

Licensing by Dental Tribune International

Group Editor: Daniel Zimmermann
newsroom@dental-tribune.com
+49 341 48 474 107

Clinical Editor Magda Wojtkiewicz
Online Editor Yvonne Bachmann
Claudia Duschek
Copy Editors Sabrina Raaff
Hans Motschmann

Publisher/President/CEO Torsten Oemus
Director of Finance Dan Wunderlich
Business Development Claudia Duschek
Media Sales Managers

Matthias Diessner (*Key Accounts*)
Jan Agostaro (*International*)
Melissa Brown (*International*)
Peter Witteczek (*Asia Pacific*)
Maria Kaiser (*USA*)
Weridiana Mageswki (*Latin America*)
Hélène Carpentier (*Europe*)

Marketing & Sales Services Esther Wodarski
Nicole André

Accounting Karen Hamatschek / Anja Maywald
Executive Producer Gernot Meyer

Dental Tribune International
Holbeinstr. 29, 04229 Leipzig, Germany
Tel.: +49 341 4 84 74 502 | Fax: +49 341 4 84 74 173
www.dental-tribune.com | info@dental-tribune.com

Regional Offices
ASIA PACIFIC

Dental Tribune Asia Pacific Limited
Room A, 20/F, Harvard Commercial Building,
105-111 Thomson Road, Wanchai, Hong Kong
Tel.: +852 5115 6177 | Fax: +8525115 6199

THE AMERICAS

Dental Tribune America
116 West 25rd Street, Ste. 500, New York, N.Y.
10011, USA
Tel.: +1 212 244 7181 | Fax: +1 212 224 7185

La información publicada por Dental Tribune International intenta ser lo más exacta posible. Sin embargo, la editorial no es responsable por las afirmaciones de los fabricantes, nombres de productos, declaraciones de los anunciantes, ni errores tipográficos. Las opiniones expresadas por los colaboradores no reflejan necesariamente las de Dental Tribune International.
©2015 Dental Tribune International.
All rights reserved.

PORTADA:

Detalle del póster de anatomía virtual tridimensional elaborado por los Drs. Michael Pikos y Alvaro Ordóñez para la planificación de implantes dentales a partir de imágenes tomográficas.

El futuro ya está aquí

Por Alvaro J. Ordóñez García*

Los adelantos tecnológicos están cambiando radicalmente el ejercicio de la odontología. Los nuevos sistemas digitales —tomografía de haz de cónico, escáneres ópticos y las impresoras tridimensionales— facilitan ahora realizar en una computadora tareas que hasta hace poco sólo se podían hacer manualmente y requerían destreza y experiencia, además de la colaboración de técnicos de laboratorio. Este número de Dental Tribune Latinoamérica está dedicado a explicar las ventajas y desventajas de estos avances tecnológicos. Presentamos una serie de artículos sobre el examen del paciente, la planificación del tratamiento o el diseño de restauraciones e implantes utilizando técnicas digitales. El número ha sido dirigido por el Dr. Alvaro Ordóñez, un experto en Odontología Digital reconocido a nivel internacional por aportes como el póster de anatomía virtual en tres dimensiones que se publica en estas páginas, el cual ilustra las estructuras anatómicas y el procedimiento de diagnóstico y planificación para la colocación de implantes dentales utilizando imágenes obtenidas con tomografía de haz cónico.

En 1971 el ingeniero electrónico británico Godfrey Hounsfield desarrolló la tomografía computarizada, tecnología de rayos x que genera imágenes tridimensionales de las estructuras óseas y los tejidos blandos mediante múltiples tomas de secciones anatómicas del organismo. Este primer escáner médico para el diagnóstico de enfermedades —por el que Hounsfield obtuvo el premio Nobel de Medicina en 1979 y fue nombrado Sir—, ha sido de gran ayuda tanto en medicina como en odontología para visualizar la anatomía del cuerpo humano.

Con el advenimiento de los programas de computadora interactivos, la tomografía ha evolucionado rápidamente y actualmente permite planificar y dirigir paso a paso restauraciones, casos de implantes, injertos, regeneración ósea y cirugías ortognáticas, ofreciendo resultados de gran precisión.

Entre los sistemas de tomografía, el más útil en odontología es la tomografía de haz cónico (CBCT, por sus siglas en inglés). La integración de esta tecnología con los nuevos escáneres ópticos intra y extraorales ofrece información precisa sobre los tejidos duros y blandos y permite crear el perfil de un paciente virtual en la computadora en el cual podemos planificar un caso implanto-soportado y sus componentes protésicos, para luego transferir exactamente cada uno de estos procedimientos al campo clínico real. Esto permite también crear guías quirúrgicas, pilares, coronas y cualquier tipo de modelos tridimensionales en una gran variedad de materiales.

La precisión y confiabilidad de la tomografía CBCT depende de varios factores: calibración de los equipos, técnica de escaneo, precisión y exactitud durante el proceso de planificación y de fabricación de la guía, diseño y fabricación del kit quirúrgico, al igual que de la capacidad del clínico durante el procedimiento.

Como en todo procedimiento, pueden cometerse errores. Un error durante la utilización de esta tecnología puede tener resultados catastróficos, por lo que es importante realizar cada paso cuidadosamente.

El implantólogo actual tiene la posibilidad de trabajar con la técnica clásica, que es un proceso artesanal, o de evolucionar clínicamente y usar tecnologías avanzadas como los sistemas de 3Shape o CEREC para obtener un resultado de alta precisión elaborado robóticamente.

La tecnología sigue evolucionando, por lo que estos equipos van a seguir pasando por modificaciones. El armamentario actual incluye el tomógrafo CBCT, el software interactivo de planificación, un escáner óptico digital, e impresoras y fresadoras tridimensionales o 3D. Aunque los precios han disminuído, la inversión para equipar una clínica dental con esta tecnología sigue siendo considerable.

Estos avances requieren la incorporación de un nuevo miembro al equipo dental: el «técnico virtual», que puede estar en la clínica o al que se puede acceder por internet desde las computadoras de la consulta para la planificación del caso y el proceso de maquinado. Este técnico virtual es un elemento importante en el equipo de trabajo, ya que esta tecnología requiere el dominio de una serie de programas de computadora de un nivel avanzado de complejidad.

Cada día hay más clínicas dentales equipadas con esta tecnología y más laboratorios dentales digitales. Es importante mantenerse informado sobre los avances en este campo, ya que la odontología del futuro está a nuestra disposición ya.

Este número de Dental Tribune ofrece una serie de artículos sobre las diferentes aplicaciones de la tecnología digital en la práctica diaria, elaborados por especialistas reconocidos como líderes en este campo.



El autor Dr. Alvaro J. Ordóñez.

Este autor contribuye un artículo general sobre la evolución de la odontología digital y sus aplicaciones en implantología.

La mejor forma de visualizar los avances digitales es ver y practicar con estos dispositivos y programas de computadora. Un ejemplo gráfico de lo anterior es el póster de la anatomía tridimensional de un paciente que presentamos, el cual incluye la planificación del tratamiento implantológico. El mismo, realizado a partir de imágenes de tomografía CBCT, pretende ser una suerte de guía visual para familiarizar al clínico con el tipo de imágenes que se manejan para determinar aspectos anatómicos relevantes, los cuales influyen en la elección del sitio y la forma de colocar los implantes dentales.

El Dr. Scott Ganz, pionero en la aplicación de programas informáticos en odontología, profesor en el Departamento de Restauración y Ciencias Diagnósticas de la Universidad de Medicina y Odontología de Nueva Jersey y autor del libro de referencia «Guía ilustrada sobre implantes dentales», explica los beneficios de la tomografía computarizada de haz cónico, que permite visualizar variaciones en las estructuras anatómicas de los pacientes, planificar en consecuencia los procedimientos de implantología y reducir así el riesgo quirúrgico.

El Dr. Dennis Fasbinder, director del programa de Odontología Digital en la Universidad de Michigan, describe los pros y los contras de los sistemas de CAD/CAM, que actualmente permiten realizar en la consulta restauraciones completas, desde la toma de impresiones al fresado final de las piezas.

Por su parte el Dr. Mario Rodríguez-Tizcareño, director del Programa de Implantología en la Universidad Autónoma de México (UNAM) y especializado en el Centro de Ciencias de la Salud de la Universidad de Texas, explica los diferentes pasos a seguir para realizar una planificación digital adecuada en implantología, transferir dicho plan al medio quirúrgico y obtener como resultado un procedimiento limpio y preciso.

Esperamos que este número sirva para introducir o aumentar el número de procedimientos de este tipo en su clínica de forma segura y predecible. **DI**

* Profesor en la Universidad de la Florida, la Universidad Médica de Taipei (Taiwan) y el Hospital de Veteranos en Miami. Coordinador del equipo de instructores del Instituto de Implantes Michael Pikos en Tampa, vicepresidente del Comité de Innovaciones Clínicas de la Academia Americana de Oseointegración y vicepresidente para Latinoamérica del International Congress of Oral Implantologists (ICOD). Especialista en ATM, dolor facial y oclusión dental por la Universidad de TUFTS de Boston (USA). Contacto: www.alvaroordonezdds.com.

La informática aplicada a la odontología

Por Alvaro J. Ordóñez García*

Dos grandes iniciativas europeas de investigación y desarrollo tecnológico fueron fundamentales en la evolución de la medicina y la odontología digital: los proyectos PHIDIAS y PISA, que adaptaron a la cirugía las técnicas de fabricación rápida de prototipos industriales para desarrollar modelos tridimensionales a partir de las imágenes obtenidas mediante escáneres ópticos y tomografía computarizada.

El Proyecto PHIDIAS^{1,2}, iniciado en 1993 por la compañía Materialise NV, pionera en el desarrollo de impresoras tridimensionales (3D), fue un consorcio con Siemens Medical Systems, el mayor fabricante europeo de escáneres médicos, la farmacéutica AstraZeneca, especializada también en la fabricación de resinas para estereolitografía y el grupo de investigación en imagenología médica de la Universidad Católica de Lovaina (Bélgica)

Después de casi diez años de investigación, el Proyecto PHIDIAS demostró que era posible crear en computadora modelos anatómicos tridimensionales virtuales a partir de los datos radiológicos de la tomografía computarizada para luego fabricarlos y transferirlos al campo clínico real. El Proyecto PISA por su parte resultó

en el desarrollo, a partir de un programa de software interactivo, de la primera guía quirúrgica, un simulador virtual que muestra la posición exacta y profundidad de los implantes y permite planificar la intervención mediante una plantilla quirúrgica. Elaborada a partir de la férula radiográfica y del encerado diagnóstico, la plantilla quirúrgica sirve para guiar la posición de los implantes y la angulación de la fresa en las osteotomías previamente a su colocación, lo cual garantiza rehabilitaciones óptimas desde el punto de vista estético y funcional.

Uno de los avances tecnológicos más relevantes de la integración de la tomografía computarizada de haz cónico (CBCT) a la implantología ha sido el desarrollo de la cirugía guiada por computadora.



Fotos 1 y 2

El proceso comienza con el escaneo de las estructuras intra y extra orales del paciente. Los escáneres ópticos, como los fabricados por marcas como iTero, 3Shape o NextEngine, permiten hoy en día escanear las estructuras anatómicas del paciente y guardar esta información digital en un formato tridimensional conocido como "archivo stl". Esta información se puede a su vez combinar con los datos volumétricos del paciente obtenidos por tomografía CBCT^{5,4,5}.

Así, se obtienen no sólo las imágenes generadas por el tomógrafo, sino también imágenes tridimensionales de una

arcada dental escaneada de un modelo de yeso o de una impresión dental. Cuando esta última imagen se superpone a la información del tomógrafo CBCT, se crea un perfil anatómico virtual del paciente. El implantólogo obtiene de esta manera información esencial sobre los tejidos duros y blandos. Este procedimiento se denomina "escaneado óptico"^{6,7}.

Los nuevos programas interactivos hacen posible hoy en día también captar información tridimensional de la boca del paciente y exportarla a otros programas de diseño computarizado (CAD).



sólo

Opalescence[®]
tooth whitening systems

Avanzando en blanqueamiento desde 1991.

Nuestros productos innovadores son siempre los primeros en su tipo, convirtiendo a Opalescence el líder mundial en blanqueamiento dental desde hace 20 años.

Mantiene virtualmente toda su efectividad.

Los geles de blanqueamiento Opalescence mantienen consistentemente el 90% de su potencia de peróxido al final de su vida útil.^{1,2}

Una línea completa de productos ganadores de premios

Con una línea de productos que incluye tantas opciones, Ud. puede ofrecer a sus pacientes el poder de Opalescence a precios que serán accesibles para cualquier presupuesto.

Un pH perfectamente balanceado

Los productos Opalescence ayudan a mantener niveles de pH neutros en boca, proporcionando numerosos beneficios para la salud para sus pacientes.

El líder mundial en blanqueamiento

Desde 1991 hemos estado proporcionando la más alta calidad y los productos blanqueadores más innovadores a las clínicas de todo el mundo.



800.552.5512 | www.ultradent.com/la
©2012 Todos los derechos reservados.

1. La vida útil depende de cómo se almacene el producto. 2. Datos en archivo.

Estos programas permiten crear guías quirúrgicas, pilares, coronas y una serie de estructuras quirúrgicas y protésicas virtuales para la planificación de un caso, realizar cirugías en modelos anatómicos fidedignos, colocar implantes, componentes protésicos y transferir después toda esta información virtual al paciente durante la cirugía.

El último paso en la evolución de la odontología digital ha sido la aparición de las impresoras tridimensionales, que permiten imprimir, en el laboratorio o incluso en la clínica, piezas dentales diseñadas en la computadora (CAM). El resultado de la integración de esta tecnología es una solución total, que posibilita la opción de fabricar en el consultorio cualquier tipo de estructura para cualquier tipo de aplicación quirúrgica o protésica. El odontólogo puede actualmente crear en poco tiempo en su clínica modelos tridimensionales, guías quirúrgicas, pilares de implantes, coronas, barras metálicas, dentaduras totales y removibles y muchos otros componentes⁸.

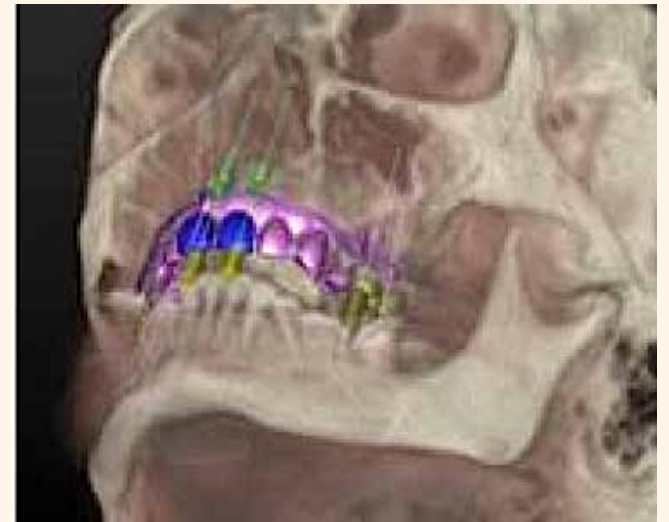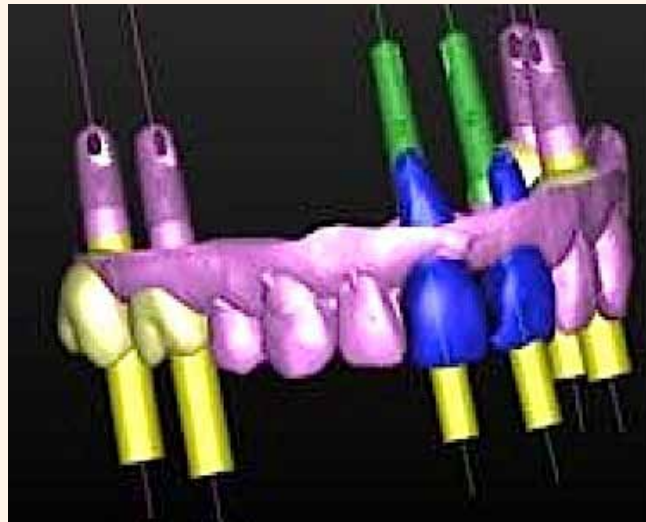
Esta tecnología requiere dominar diversos programas de computadora y equipos de alta tecnología. Exige invertir muchas horas de estudio hasta alcanzar la experiencia necesaria y dominar el proceso de planificación quirúrgica y de fabricación de los accesorios. Una de sus ventajas es que todos los archivos digitales creados mediante este proceso pueden ser compartidos fácilmente por medio de internet, lo que permite enviar a cualquier laboratorio o técnico en cualquier parte del mundo la información en cuestión de minutos. Además, todos estos dispositivos pueden también controlarse remotamente por internet⁹.

Existen dos formas básicas de incorporar esta tecnología a la clínica implantológica:

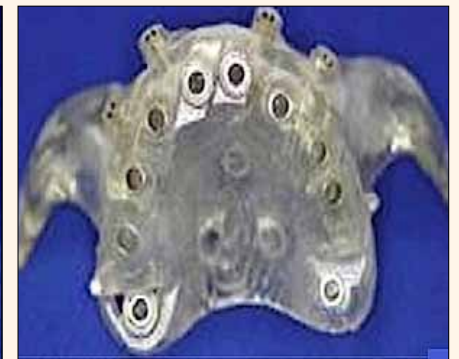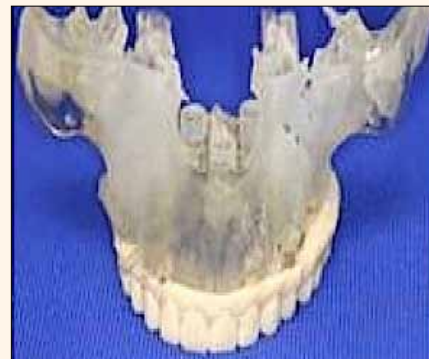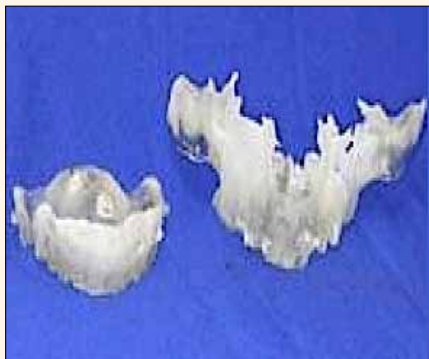1. Adquirir y aprender a utilizar estos dispositivos, lo cual requiere tiempo y dinero. Una posible alternativa es contratar a un "técnico virtual", el cual debe tener conocimientos de odontología y de diseño gráfico. Este técnico virtual puede trabajar en la clínica o a distancia, en cuyo caso se le envían los archivos con la información necesaria para diseñar las piezas y, si dispone de un sistema de mecanizado, realizar el fresado de las mismas.

2. Integrar las imágenes del tomógrafo CBCT con las del escáner óptico y enviarlas a un laboratorio digital para que elabore los diseños necesarios, haga el fresado correspondiente y devuelva el trabajo terminado.

La integración de las nuevas tecnologías digitales a la odontología es ya una realidad. El implantólogo debe familiarizarse con el uso de los escáneres intra y extraorales y con los programas de planificación quirúrgica guiada. Igualmente, debe tener acceso a programas de diseño por computadora y a máquinas de impresión y fresado en tres dimensiones, ya sea en su clínica o en un laboratorio que disponga de esta tecnología.



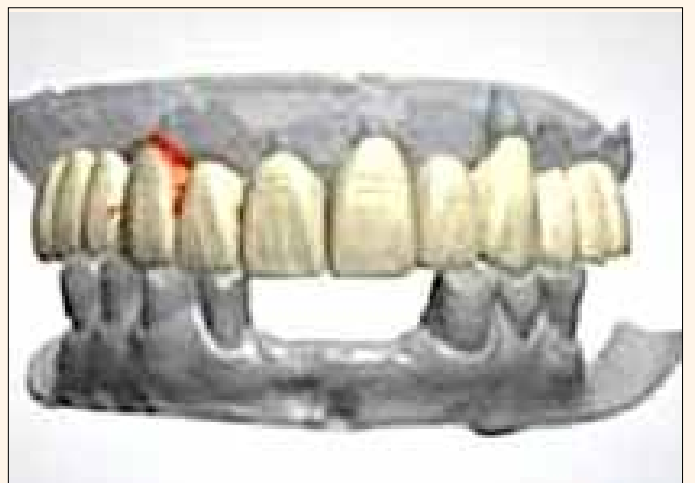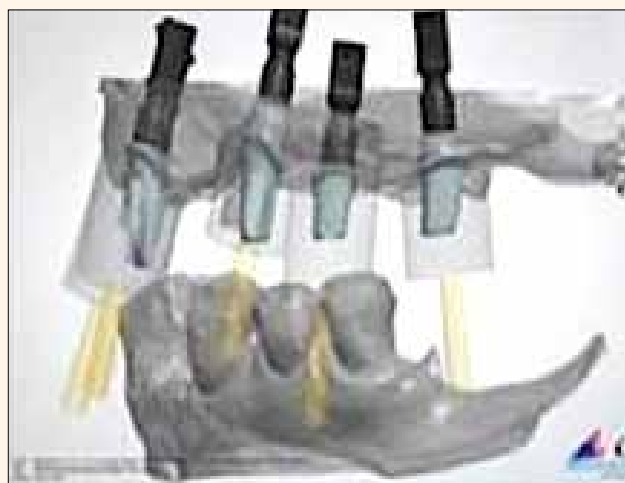
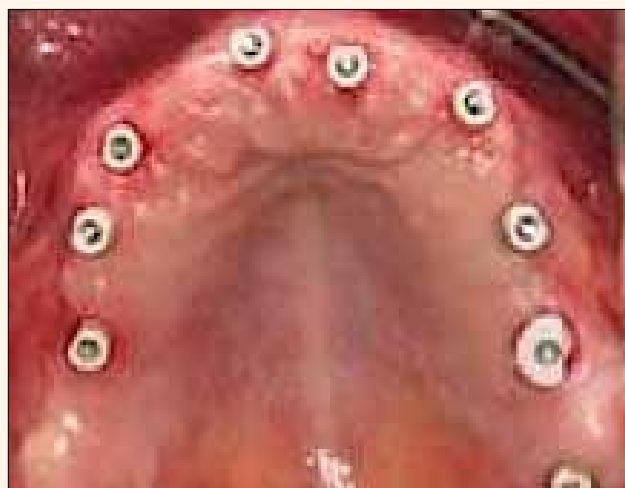Fotos 3 y 4



Fotos 5, 6 y 7




Fotos 8, 9 y 10



Fotos 11, 12, 13 y 14

2013

OCTUBRE

XI Congreso de Ortopedia Craneofacial y Ortodoncia**Fecha:** 3 - 5 de octubre, 2013**Ciudad:** México DF (México)**Información:** amocoac@yahoo.com.mx
AMOCOAC (Asociación Mexicana de Ortopedia Craneofacial y Ortodoncia) presenta su XI Congreso, que cuenta con 22 horas curriculares y especialistas internacionales como Silverio di Rocca, Arturo Alvarado, Pedro Pretz, Javier Lamas, Carlos Barbieri o Lilia Juárez.**CONAOD - Dominicana****Fecha:** 4 - 5 de octubre, 2013**Ciudad:** Santo Domingo (República Dominicana)**Info.:** asociacionodontologica@hotmail.com
El congreso de la Asociación Odontológica Dominicana ofrece cirugías en vivo y lleva a esta capital a reconocidos dictantes nacionales e internacionales.**Expodent Uruguay****Fecha:** 23 - 25 de octubre, 2013**Ciudad:** Montevideo (Uruguay)**Info.:** www.eventosopc.com.uy/expodent-2013
Exposición comercial complementada con un congreso científico en el que participan expertos de América Latina.**Odontología digital****Fecha:** 24 - 26 de octubre, 2013**Ciudad:** Madrid (España)**Info.:** hwww.infomed.es/soce
Cuarto congreso de la Sociedad Española de Odontología Computarizada, cuyo lema es: «La odontología digital ya se puede tocar».

© Courtesy of University of Miami Libraries, Special Collections Division, Bernhardt Muller Collection.

UN SUEÑO DIBUJADO — La arquitectura de la ciudad de Opa-Locka, a unos pocos kilómetros al norte de Miami, es un homenaje permanente a la excentricidad del aviador Glenn Curtiss. Inspirada por los cuentos de «Las mil y una noches», veinte de sus edificios de estilo árabe han sido declarados patrimonio histórico, como el que se aprecia en este bosquejo de 1925 de la alcaldía, del arquitecto Bernhardt Muller. El dibujo es parte de una exposición sobre Opa-Locka en el Museo de Historia de Miami (historymiami.org).

37 Jornadas Internacionales de la AOA**Fecha:** 28 octubre - 2 de noviembre, 2013**Ciudad:** Buenos Aires (Argentina)**Info.:** www2.aoa.org.ar

Uno de los eventos más importantes de América Latina, organizado por la Asociación Odontológica Argentina, institución que ofrece también cursos durante todo el año.

Sesiones Científicas de ADA**Fecha:** 31 octubre - 3 de noviembre, 2013**Ciudad:** Nueva Orleans (USA)**Info.:** ada.org/internationalattendees

La primera organización de la odontología norteamericana presenta sus sesiones científicas en una de las más bellas ciudades de Estados Unidos.

NOVIEMBRE

Amic Internacional**Fecha:** 14 - 16 de noviembre, 2013**Ciudad:** México DF (México)**Información:** www.amicdental.com.mx

Uno de las mayores exposiciones comerciales de América Latina, que se presenta conjuntamente con el congreso científico organizado por la Asociación Dental del Distrito Federal (ADDF).

Congreso Mundial de FDILA**Fecha:** 20 - 24 de noviembre, 2013**Ciudad:** Cancún (México)**Información:** <https://es-la.facebook.com/fdila.ac>
La Federación Dental Ibero Latinoamericana

invita a este magno evento en el lujoso pero económico para las congresistas hotel Barceló Riviera Maya. La inscripción incluye todo: conferencias, hotel, comidas y bebidas, en uno de los mejores resorts del mundo.

Congreso Internacional de Implantología UNAM ICOI**Fecha:** 29 de nov - 4 de dic, 2013**Ciudad:** Lima (Perú)**Información:** www.solainternacional.org
Seminarios Odontológicos Latinoamericanos (SOLA) organiza su VII Cumbre Internacional, que promete ser uno de los grandes eventos odontológicos del año.**Congreso de la Orden de Médicos Dentistas****Fecha:** 21 - 23 de noviembre, 2013**Ciudad:** Lisboa (Portugal)**Información:** www.ond.pt/congreso/2013

La sociedad que agrupa a los odontólogos portugueses celebra su XXII congreso anual.

Mega Cumbre Internacional de SOLA**Fecha:** 29 de nov - 4 de dic, 2013**Ciudad:** Lima (Perú)**Información:** www.solainternacional.org
Seminarios Odontológicos Latinoamericanos (SOLA) organiza su VII Cumbre Internacional, que promete ser uno de los grandes eventos odontológicos del año.**89 Greater New York Dental Meeting****Fecha:** 29 nov - 4 dic, 2013**Ciudad:** Nueva York (Estados Unidos)**Información:** www.gnydm.com

El mayor congreso y feria dental de EE UU cuenta con tres días de conferencias en español y cientos de asistentes de Latinoamérica y España, lo cual lo ha convertido en obligado punto de encuentro para especialistas de todo el mundo hispanico.

UNA NUEVA DIMENSIÓN
EN LA ODONTOLOGÍA**EQUIA FIL**

EQUIA Fil un sistema único que ofrece restauraciones estéticas en bloque con alta resistencia físico-mecánica para soportar la oclusión funcional y con INTERFASE CERO o NULA.

Una nueva generación de ionómero de vidrio de alta viscosidad.

Auto-adhesivo, no requiere de adhesivos o de grabado.

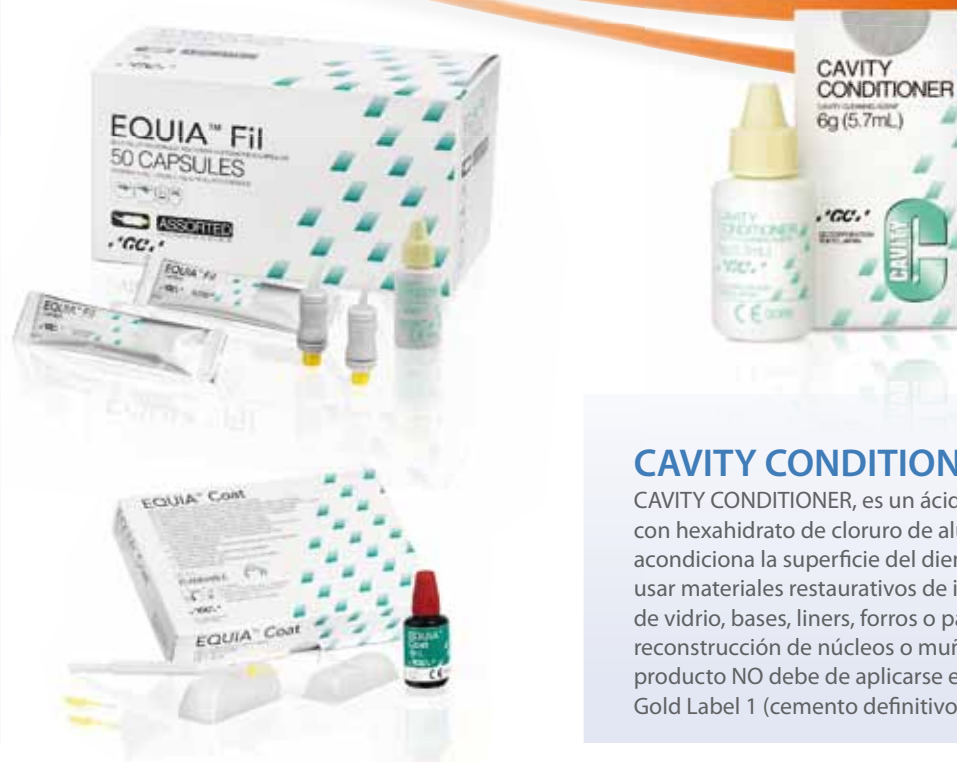Con NANO relleno y alta liberación de flúor.

Excelente para reemplazo de amalgamas y compositos, restauraciones de Clase I, II V, en Pediatría o Geriatría.

Con excelente manipulación al no ser pegajoso.

EQUIA COAT

Una resina fotocurable auto-adhesiva, con nano-relleno, que ayuda a proteger al ionómero de desgastes e incrementa la estética y la dureza de la superficie restaurada.

**CAVITY CONDITIONER**

CAVITY CONDITIONER, es un ácido poliacrílico con hexahidrato de cloruro de aluminio que acondiciona la superficie del diente antes de usar materiales restaurativos de ionómero de vidrio, bases, liners, forros o para la reconstrucción de núcleos o muñones. Este producto NO debe de aplicarse en el uso de Gold Label 1 (cemento definitivo).

WWW.GCAMERICA.COM

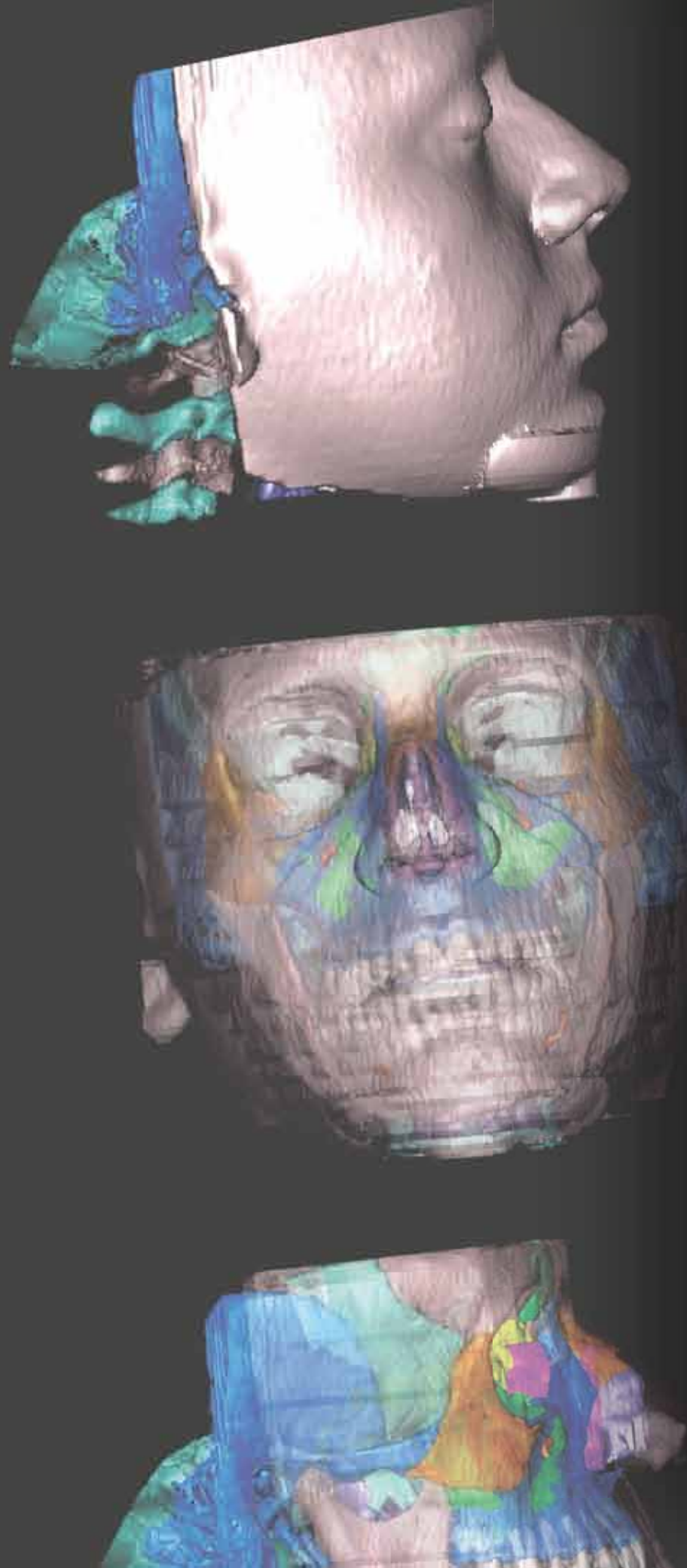PARA MAYOR INFORMACIÓN COMUNICARSE AL TELÉFONO: (708) 897-4003 USA

GC AMERICA INC.

Planificación de implantes por computadora

Anatomía virtual en 3D

Los doctores Michael Pikos y Alvaro Ordóñez elaboraron este póster anatómico para el diagnóstico y plan de tratamiento de la colocación de implantes a partir de imágenes digitales obtenidas mediante tomografía computarizada de haz cónico. El póster permite visualizar en tres dimensiones áreas anatómicas craneofaciales de importancia clínica desde distintos ángulos, al igual que las zonas de las que obtener tejido para injertos y para la colocación de pilares e implantes dentales.



COMPUTER ASSISTED
3D VIRTUAL
CT DIAGNOSIS AND
Michael A. Pikos, DDS

Labels for skull diagrams:
 GLABELLA, SUPRACRIBITAL NOTCH, SPHENOID BONE, FRONTAL BONE, NASAL BONE, ETHMOID BONE, EXTERNAL ACOUSTIC MEATUS, TEMPORAL BONE, SPHENOID BONE, ETHMOID BONE, NASAL SEPTUM, TEMPORAL BONE, ANTERIOR WALL OF SINUS, TYMpanic MEMBRANE, INFRACRIBITAL CANAL, MASTOID PROCESS, RAMUS OF THE MANDIBLE, MANDIBULAR CANAL, BODY OF THE MANDIBLE, MANDIBULAR NOTCH, MANDIBULAR CONDYLE, CONDYLAR LATERAL POLE, MASTOID PROCESS, MAXILLARY SINUS, MAXILLA, ANTERIOR NASAL SPIRE, MENTAL FORAMEN, MENTAL TUBERCLE, MENTAL PROTUBERANCE, OCCIPITAL BONE, STYLOID PROCESS, ANGLE OF THE MANDIBLE, MANDIBULAR RAMUS.

Labels for sinus diagrams:
 SPHENOETHMOIDAL SINUS, ORBITA GALLI, PALATAL SOFT TISSUE, SUPERIOR WALL OF SINUS, SUPERIOR TURBINATE, MIDDLE TURBINATE, INFERIOR TURBINATE, LATERAL SINUS, WALL (OBSTRUCTORY SITE), INFRAORBITAL FORAMEN, MIDDLE MEATUS, INFERIOR MEATUS, MAXILLARY SINUS, MEDIAL SINUS WALL, AIRWAY SPACE, FRONTAL SINUS, NASAL BONE, MIDDLE MEATUS, INFERIOR MEATUS, MAXILLA, DENTAL ARCH, MANDIBLE.

Labels for surgical plan diagrams:
 FIXATION SCREWS, BONE TACKS, SEGMENTATION OF BLOCK GRAFT, SOFT TISSUE GRAFT, SEGMENTATION OF BLOCK GRAFT, 12° IMPLANT ABUTMENTS, SURGUIDE, DONOR SITE, BLOCK GRAFT, FIXATION SCREWS, BONE TACKS, SOFT TISSUE GRAFT, 12° IMPLANT ABUTMENTS, SURGUIDE, DONOR SITE.

Labels for bottom row models:
 SOFT TISSUE MODEL, ETHMOIDAL FRACTION, VIRTUAL TEETH SET UP CORONAL VIEW, VIRTUAL TEETH SET UP AXIAL, VIRTUAL TEETH SET UP SAGITTAL, VIRTUAL TEETH SET UP REAR CORONAL, VIRTUAL TEETH AND IMPLANT PLANNING SAGITTAL.

3D IMPLANT PLANNING MAXILLARY ANATOMY

TREATMENT PLANNING

Alvaro J. Ordoñez, DDS

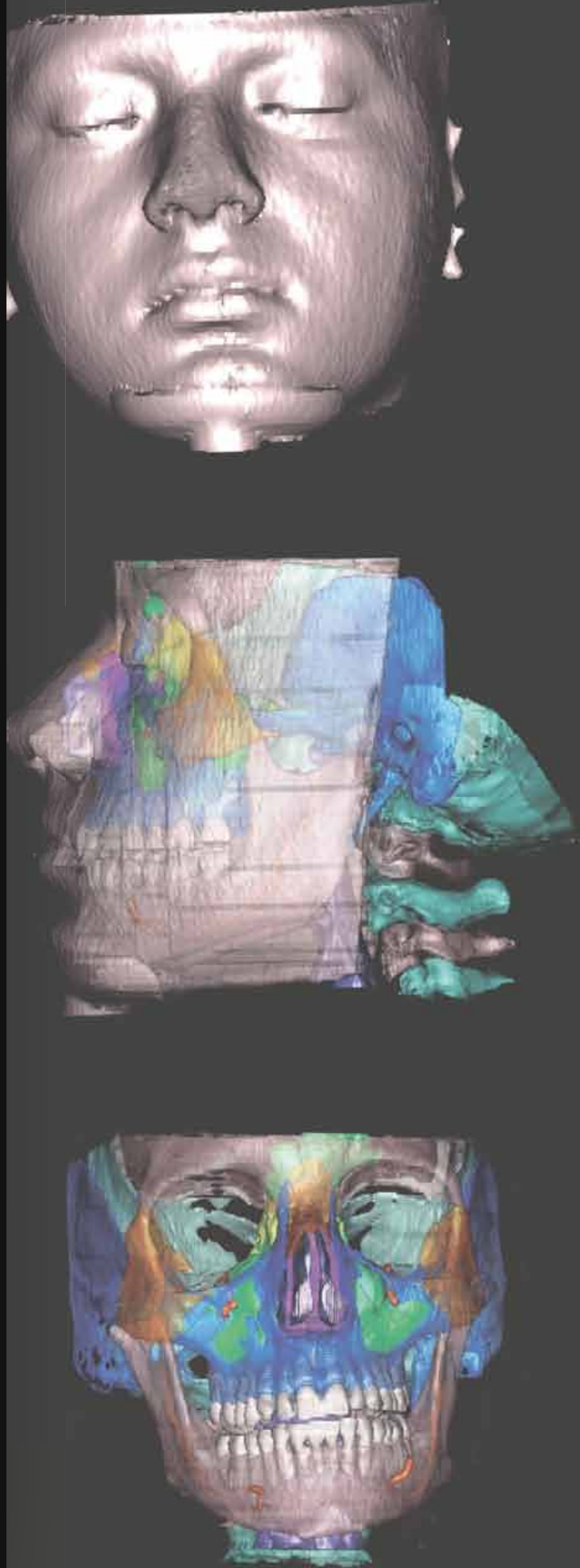
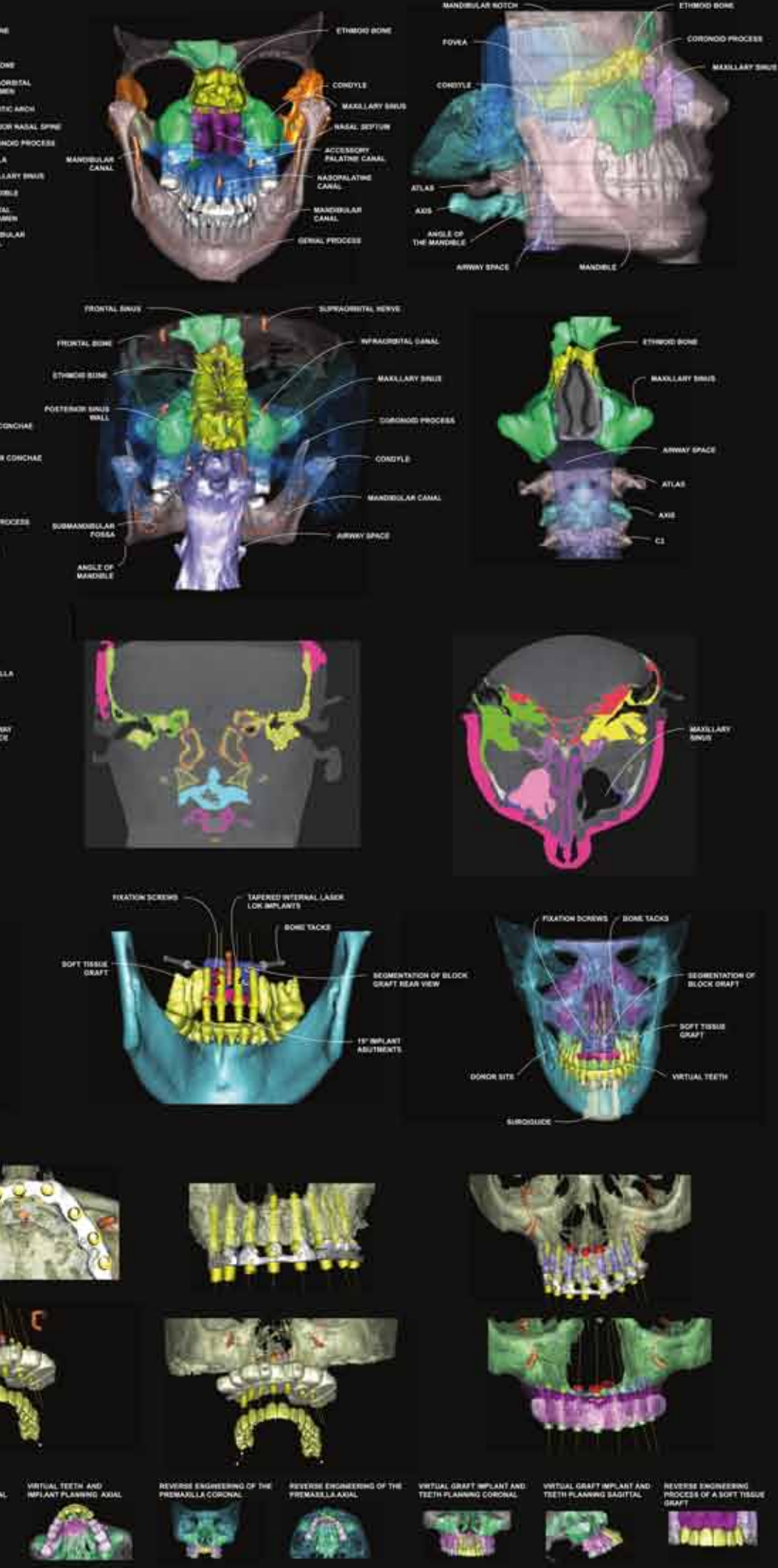
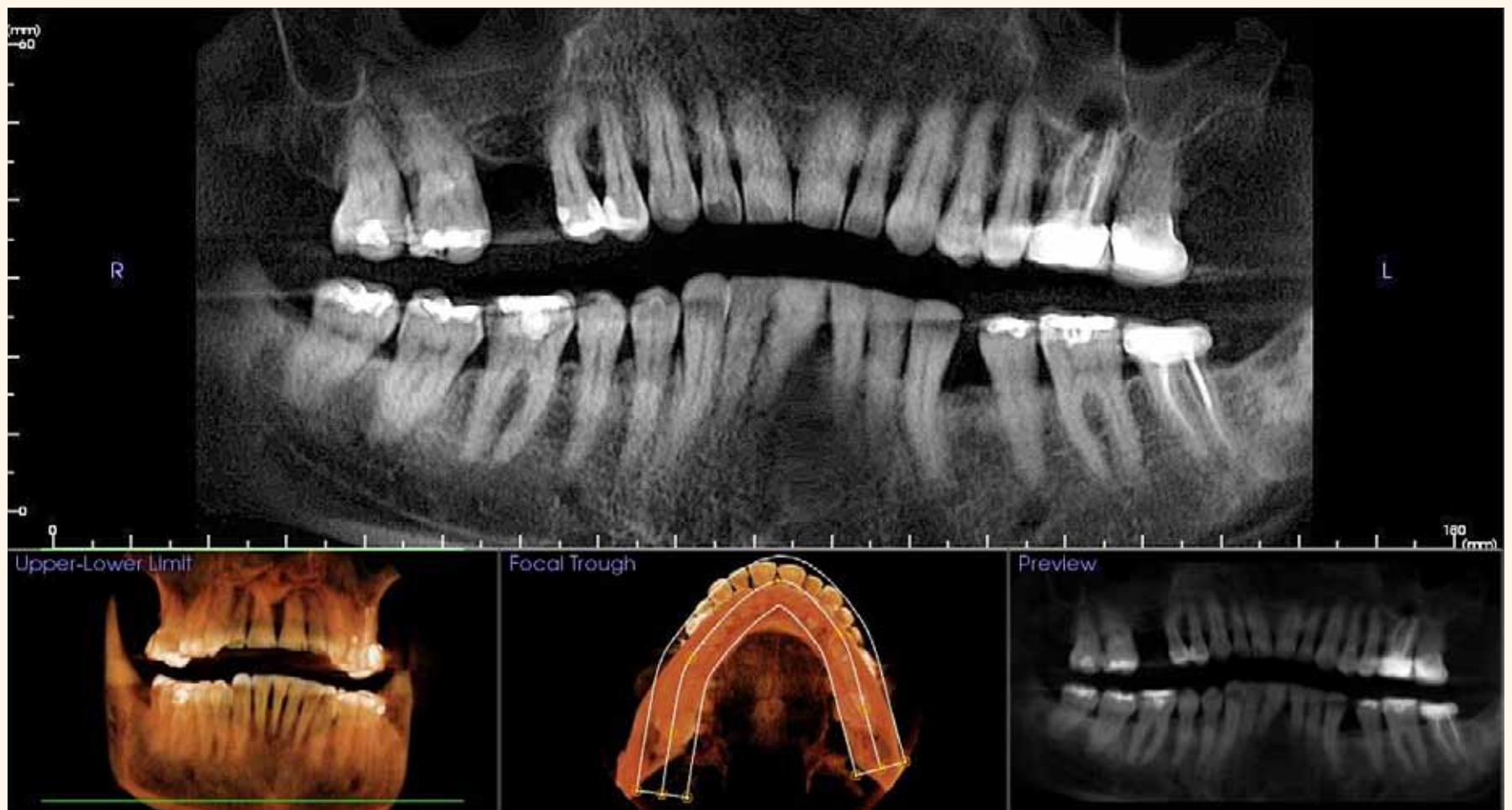



Figura 1. Imágenes bidimensionales y tridimensionales de CBCT.

La tomografía revela importantes detalles de la anatomía del paciente

Una herramienta diagnóstica esencial

Por Scott D. Ganz*

El autor asegura en este artículo que las imágenes tridimensionales que proporciona la tomografía computarizada de haz cónico (CBCT) revelan detalles anatómicos únicos de cada pa-

ciente que son imposibles de detectar por otros medios, razón por la que se ha convertido en una herramienta fundamental para la colocación de implantes dentales.

El advenimiento de la tomografía computarizada a finales de la década de 1980 expandió considerablemente la capacidad clínica para visualizar la anatomía de nuestros pacientes, limitada hasta entonces a la radiografía convencional periapical bidimensional o la radiografía panorámica. En principio se utilizó como una herramienta para ayudar a entender el complejo maxilomandibular para la colocación de implantes dentales. Sin embargo, su costo, poca disponibilidad y alta radiación limitaron el uso de esta tecnología. Además, las escuelas dentales no ofrecían cursos de tomografía computarizada. La mayoría de estas barreras desaparecieron con la llegada de la tomografía computarizada de haz cónico (CBCT, por sus siglas en inglés) a principios de la década del 2000. Poco a poco, los tomógrafos CBCT entraron en el mercado y en los consultorios, ofreciendo a los odontólogos un acceso

inmediato a esta tecnología de visualización. La evolución de la tecnología trajo consigo sensores más sofisticados, mejoras como campo visual grande y pequeño (FOV) y programas que combinan datos con innovadores programas digitales interactivos para la planificación de tratamientos dentales, lo cual ha ampliado el alcance y la capacidad de esta herramienta diagnóstica (Figura 1).

Muchas de las complicaciones asociadas con los implantes dentales pueden atribuirse a un mal diagnóstico, a una falta de comprensión completa de la anatomía ósea de cada paciente y de las estructuras adyacentes, o a no poder visualizar adecuadamente la relación entre la restauración deseada y el volumen óseo. Una radiografía panorámica o periapical no puede describir el contorno ni la calidad del hueso, el grosor de las placas corticales bucales o linguales, ni

la trayectoria de la dentición natural. La trayectoria de los dientes anteriores mandibulares puede llevar a una colocación deficiente del implante si la relación no se aprecia en su totalidad, como se muestra en la Figura 2a (línea naranja). Además, la ausencia de hueso en el aspecto lingual del diente no se puede determinar con una radiografía bidimensional periapical (flecha amarilla). La anatomía vital adyacente también debe ser visualizada para evitar complicaciones (flecha roja).

Si no se visualizan totalmente el volumen y la trayectoria del diente, los implantes terminan siendo colocados fuera del hueso. El diente anterior maxilar, tal y como se visualiza en el corte transversal de la tomografía, revela cuán singular puede ser la anatomía del paciente, como se muestra en la Figura 2b. En el área facial y palatal hay una concavidad ósea que puede complicar la colocación de un implante si no se realizan procedimientos de injerto adicionales, debido a la escasa información sobre el volumen óseo del área del sitio receptor (flechas amarillas). Si se extrajera el diente y se colocara un implante siguiendo las líneas del lugar de la extracción (línea naranja), se perforaría la placa facial del hueso y terminaría parcialmente en la zona vestibular.

Este corte transversal muestra claramente una complicación potencial, igual que si el sitio de extracción fuera injertado previamente al implante, sin considerar el menor grosor del hueso apicalmente. El injerto maduraría bien, pero no sería suficiente para sostener un implante dental si no se hace un injerto en la concavidad facial o se usan avanzadas técnicas de división de la cresta ósea.

La maxila posterior es única porque alberga las cavidades maxilares bilaterales de los senos. La relación entre las raíces de los molares maxilares y los senos puede apreciarse en su totalidad con el corte transversal del área (Figura 3). Una inspección más profunda revela una patología o engrosamiento de la membrana de los senos (flechas rojas), la cual puede afectar procedimientos de aumento de senos, extracciones dentales o colocación de implantes. La sínfisis mandibular anterior de ese área varía considerablemente, así como también el grosor de las placas corticales y caries potenciales, que no pueden ser detectadas con radiografía convencional. Un corte transversal ayuda a valorar la mandíbula anterior y a identificar la posible existencia de vasos sanguíneos (flechas rojas), que pueden complicar la colocación de implantes (Figura 4). Si no se identifican estos



*El Dr. Ganz es un pionero en el campo de los programas de tomografía para el diagnóstico y planificación del tratamiento. Profesor en el Departamento de Restauración y Ciencias Diagnósticas de la Universidad de Medicina y Odontología de Nueva Jersey (UMDNJ) y del Centro Médico de la Universidad de Hackensack, es autor del libro «Guía ilustrada sobre implantes dentales». Mantiene práctica privada dedicada exclusivamente a prostodoncia e implantes dentales en Fort Lee, Nueva Jersey (EE UU). Contacto: www.drganz.com.

AMBAR

Elevada resistencia adhesiva
y longevidad clínica

¿Por qué usar Ambar?

Porque tiene MDP: Potencial de adhesión química y mecánica

Longevidad de adhesión al **esmalte** y **dentina**

Menor índice de sensibilidad **post operatoria**

Menor nano y micro infiltración marginal

Ausencia de **pigmentación** marginal

Ausencia de **caries secundaria**

Mayor integridad **marginal**

Menor evaporación

Con **solvente** a base de **etanol**

CON
MDP

CON
NANOPARTICULAS

Primer+ Bond en el mismo frasco



“ Ambar resultó en una capa híbrida, completamente rellanada por el adhesivo. ”

DR. JORGE PERDIGÃO:
Universidade de Minnesota – EUA

“ Los resultados clínicos y de laboratorio obtenidos con Ambar muestran que, realmente ese adhesivo es un material de excelente calidad. ”

DR. ALESSANDRO LOGUERCIO:
Universidade Estadual de Ponta Grossa – Brasil

94,1%

de las restauraciones con Ambar, después de 18 meses, mantuvieron estables y sin necesidad de reparación.

Reis A, Wambier L, Malaquias T, Wambier DS, Loguercio AD. Effects of Warm Air Drying on Water Sorption, Solubility, and Adhesive Strength of Simplified Etch-and-Rinse Adhesives. J Adhes Dent. 2013 Feb;15(1):41-6.