Entgelt bezahlt · Pressebuch International 64494

DENTAL TRIBUNE

The World's Dental Newspaper · Austrian Edition

No. 12/2014 · 11. Jahrgang · Wien, 3. Dezember 2014 · Einzelpreis: 3,00 €

Weisheitszähne im Blick

DVT ist zu einem Beinahe-Standard für die Bildgebung im Zusammenhang mit Weisheitszähnen geworden. Von Priv.-Doz. Dr. Dr. Heinz-Theo Lübbers und Priv.-Doz. Dr. Dr. Astrid Kruse Gujer, Zürich. Seite 4f

Vision bessere Mundgesundheit

Die Schweizer Marke Curaprox ist in über 50 Ländern erfolgreich. Zahnärzte und DHs haben dabei eine entscheidende Bedeutung. Ueli Breitschmid und seine Töchter Christine und Laura im Interview. Seite 8f

Giornate Romane 2015

Die Implantologieveranstaltung, die am 19. und 20. Juni stattfindet, setzt auf die Verbindung von erstklassigen Wissenschaftsbeiträgen, praktischen Demonstrationen und italienischer Lebensart. Seite 11

ANZEIGE

NÖGKK beim Oberlandesgericht total gescheitert

Kassen gehen nun im Narkose-Berechnungsverfahren zum OGH.

KREMS (jp) – Wegen unlauteren Wettbewerbes hatten ein Zahnarzt aus dem Bezirk Melk und ein Anästhesist aus Tulln gegen die NÖ Gebietskrankenkasse geklagt, da sie im eigenen St. Pöltener GKK-Zahnambulatorium Zahnbehandlungen unter Narkose erbringen, ohne die entstehenden Kosten an die Versicherten weiter zu berechnen (siehe *DT Austria*-Bericht Seite 1 vom 2. April 2014). Alle GKK-Versicherten, gleich wo sie unter Vollnarkose behandelt werden, ob in der Praxis oder im Zahnambulatorium, sollten diese zu denselben Bedingungen bekommen, so das Anliegen der Ärzte.

Das Gericht folgte in einer einstweiligen Verfügung dem Zahnarzt-Begehren nach Gleichbehandlung. Eine Übernahme der Vollnarkosekosten durch den Krankenversicherungsträger für alle Patienten führe nicht zur Besserstellung der Ordinationen, sondern zu mehr Gerechtigkeit für alle Versicherten.

© Levent Konuk

Das Oberlandesgericht Wien hat nun in einem Urteil die Forderung der NÖGKK aus dem Landesgerichtsverfahren nach einer „Sicherheitsleistung" von über 390.000 EUR durch die beiden Ärzte zum Ausgleich eines „drohenden Einnahmenausfall" des Zahnambulatoriums durch das Klagebegehren klar zurückgewiesen und als unberechtigt bezeichnet. Auch im zweiten Begehren scheiterte die NÖGKK beim OLG. Dieses bestätigte das Ersturteil, dass die Gebietskrankenkasse durch Nichtberechnung von Behandlungskosten an die Versicherten, durch die „Unterlassung der Erhebung kostendeckender Kostenbeiträge eine Rechtswidrigkeit und folglich eine Wettbewerbsverletzung begehe".

Die NÖGKK gibt aber trotz des klar ihre Begehren abweisenden Urteils durch das OLG unter Hinnahme weiterer Kostenbelastungen der Versicherten nicht auf und hat Revisionsrekurs beim OGH eingebracht. DT

Was die Zunge verrät

Vitamin- oder Nährstoffmangel erkennbar.

KÖLN – Der Zahnarzt entdeckt beim Blick in den Mund nicht immer nur Zahnschäden, sondern gelegentlich auch Anzeichen für andere Gesundheitsprobleme.

Hat ein Patient beispielsweise eine glatte, knallrote und manchmal brennende Zunge, kann dahinter ein Vitamin-B12-Mangel oder ein Fol-

© Armin Staudt

säure-Mangel stecken. Auch eine Lebererkrankung sei eine mögliche Ursache für die Beschwerden, erläutert die Initiative proDente.

Bei Kindern lässt sich zum Beispiel Scharlach an der Zunge erkennen: Ist sie hochrot und sind die Geschmackspapillen himbeerartig geschwollen, sind das proDente zufolge Hinweise darauf. Hat das Kind außerdem Fieber, Hautausschlag und geschwollene Gaumenmandeln, ist eine Scharlacherkrankung sehr wahrscheinlich. DT

Quelle: dpa

Sensations-OP: 202 Zähne aus Kindermund entfernt

Odontom ließ das Gesicht eines siebenjährigen Mädchens extrem anschwellen.

NEU-DELHI – Zahnmediziner des All India Institute of Medical Sciences in Neu-Delhi machten im Mund einer Siebenjährigen eine erstaunliche Entdeckung. Sie wies nicht, wie gewöhnlich bei einem Kind, 20 Zähne, sondern 202 Zähne vor, die das Gesicht im Kieferbereich extrem anschwellen ließen. In einer aufwendigen Operation wurden die überschüssigen Zähne jetzt entfernt. Laut Dr. Ajoy Roychoudhary, dem Leiter der Mund- und Kieferchirurgie am Institut, handle es sich bei der Erkrankung des Mädchens um ein Odontom, einem Gebilde aus Zahnsubstanzen. Ein Odontom kann aus einer Fehlbildung vom Zahnkeim entstehen. Meist verursacht es keine Symptome und wird zufällig, etwa auf einer Röntgenaufnahme, entdeckt – wie bei der Kleinen. Erst nachdem sie wegen Schmerzen beim Zahnarzt vorstellig wurde, offenbarte das Röntgenbild die zahnähnlichen Gebilde. In einer aufwendigen Operation wurden die überschüssigen Zähne jetzt entfernt. DT

Quelle: ZWP online

Bleibt Zahnärztin und Mutter sein schwer vereinbar?

Es sollte ein familienorientiertes Modell geschaffen werden.

KREMS (jp) – Die Anzahl der ausgebildeten Zahnärztinnen steigt ständig an. Der weibliche Anteil von Zahnärzten in den Praxen nimmt ständig zu und wird bald die 50-Prozent-Grenze überschreiten. So stellt sich die Frage, ob Zahnärztin (im niedergelassenen Bereich) und (alleinerziehende) Mutter auch in Zukunft ein Problem bleiben wird.

Der Entschluss, in die freie Praxis zu gehen, hat für jüngere Frauen tiefgreifende Konsequenzen. Alleine in der Ordination, womöglich noch mit Kassenvertrag praktizieren zu müssen, bedeutet von morgens bis abends Anwesenheit in der Praxis. Die Einhaltung der vorgeschriebenen Ordinationszeiten, nach den Bestimmungen des Kassenvertrages, bringen es mit sich, dass für die Familienplanung beziehungsweise für die Familie zu wenig Zeit übrig bleibt.

Familienorientiert wäre es, wenn mehrere Zahnärztinnen in einer Ordination und auf einer Kassen-Planstelle arbeiten dürften, durch dieses Modell wäre allen gedient. Die Patienten würden regelmäßig ohne Unterbrechung betreut werden, und zufriedene Patienten nützen dem Sozialversicherungspartner. Die Zahnärztinnen hätten Zeit, sich um ihre Familienbelange zu kümmern. Durch dieses Jobsharing könnten auch entlegene Planstellen mit Kassenverträgen leichter besetzt werden. (siehe auch „Klartext" auf Seite 2). DT

ANZEIGE

Frauen prägen die Zukunft der Zahnmedizin!

Infos zum Autor

Jürgen Pischel spricht Klartext

Rein statistisch wird die Zukunft der Berufsausübung in der Zahnmedizin weiblich geprägt sein. Ja, eine flächendeckende Versorgung durch Zahnarztpraxen wird in wenigen Jahren schon gar nicht mehr auf die Beine zu stellen sein, ohne dass die Leistungserbringung und deren Organisation „frauengerecht", das heißt „familiengerecht", gestaltet wird.

Sind heute schon die Zahnarztpraxen auch in Österreich zu bald 30 Prozent „weiblich" geführt – in anderen Ländern ist die Quote deutlich höher –, liegen die Approbationen als Zahnärztinnen nach erfolgreichem Studienabschluss schon über 50 Prozent und der Studierendenanteil steigt zunehmend auf über 60 Prozent.

Damit gewinnen Themen der Vereinbarkeit von Beruf und Familie für junge Zahnärztinnen zunehmend an Bedeutung. Wenn auch nicht ausgeschlossen ist, dass männliche Zahnmediziner Aufgaben in der Angehörigenpflege oder Kinderbetreuung übernehmen, was auch zu unterstützen ist, liegt der viel größere Regelungsbedarf in der Organisation der Praxisbedingungen für die Kassenversorgung. In Deutschland hat sich da in den Regulierungen durch Liberalisierung bereits viel getan. In Österreich muss vieles im Sozialversorgungssystem noch geöffnet werden hin zu Jobsharing-Systemen in der Praxisorganisation, besonderen Anstellungsvertrags-Öffnungen und Arbeitszeitenregelungen (siehe auch Seite 1). Einfacher wird vieles sicher durch die zunehmend bedeutender werdende Rolle, die der Versicherte als Privatpatient einer besseren und vorsorgenden Zahnmedizin künftig einnimmt. Gerade hier, auch in dem wachsenden Anspruchsverhalten an Ästhetik in der Zahnversorgung, spielt die Zahnärztin, die Frau als vertrauenswürdiger Partner in der Leistungsberatung, eine zunehmend erfolgreiche Rolle. Die Chancen müssen geöffnet werden, die Praxisorganisation als Zahnärztin in progressiven Arbeitsmodellen so gestalten zu können, dass ein ausgeglichenes Verhältnis zwischen Arbeits- und Familienleben geschaffen werden kann. Viele Türen müssen hier berufspolitisch aufgesperrt werden.

In der Wissenschaft und Forschung, ja bei Dissertationen und Habilitationen wie in der Dentalindustrie, haben Zahnärztinnen sich bereits eine meist gleichberechtigte Position geschaffen.

Wo es noch große Defizite zu überwinden gilt, ist die berufspolitische Repräsentanz von Zahnärztinnen, nicht zuletzt jungen Frauen, die bereit sind, auch politisch die besonderen Interessen verantwortlich mitzugestalten. In den Führungspositionen der Körperschaften, voran unsere Kammern, sind Frauen kaum vertreten, wird die 30/50/60-Prozentquote der „gerechten" Repräsentanz bei Weitem nicht erreicht. Offen ist dabei, ob die Ursache in höherem Desinteresse junger Zahnärztinnen, an den Funktionsgremien der alten Herren mitzuwirken, liegt, oder ob eine weitere Belastung aus der schon schwierigen Gestaltung von Beruf und Familie als Zahnärztin unzumutbar ist. Da aber auch junge männliche Zahnärzte kaum vertreten und mitzuwirken bereit sind, weil sie mit den von Ritualen dominierten Alt-Männer-Funktionärsgesellschaften nichts zu tun haben wollen, spricht viel dafür – ähnlich der gesetzlichen Überlegungen für Unternehmens-Aufsichtsräte großer Aktiengesellschaften und politischer Institutionen – eine Frauen-Mindest-Vertretungsquote auch in zahnärztlichen Zwangskörperschaften einzuführen. Was spricht eigentlich gegen Vielfalt und mehr weibliche Intelligenz und Intuition,

toi, toi, toi, Ihr J. Pischel

DENTAL TRIBUNE

IMPRESSUM

Verlag
OEMUS MEDIA AG, Holbeinstr. 29
04229 Leipzig, Deutschland
Tel.: +49 341 48474-0
Fax: +49 341 48474-290
kontakt@oemus-media.de
www.oemus.com

Verleger
Torsten R. Oemus

Verlagsleitung
Ingolf Döbbecke
Dipl.-Päd. Jürgen Isbaner
Dipl.-Betriebsw. Lutz V. Hiller

Chefredaktion
Dipl.-Päd. Jürgen Isbaner (ji)
V.i.S.d.P.
isbaner@oemus-media.de

Redaktionsleitung
Majang Hartwig-Kramer (mhk)
m.hartwig-kramer@oemus-media.de

Redaktion
Marina Schreiber (ms)
m.schreiber@oemus-media.de

Korrespondent Gesundheitspolitik
Jürgen Pischel (jp)
info@dp-uni.ac.at

Projektleitung/Verkauf
Nadine Naumann
n.naumann@oemus-media.de

Produktionsleitung
Gernot Meyer
meyer@oemus-media.de

Anzeigendisposition
Marius Mezger
m.mezger@oemus-media.de

Bob Schliebe
b.schliebe@oemus-media.de

Lysann Reichardt
l.reichardt@oemus-media.de

Layout/Satz
Matteo Arena, Franziska Dachsel

Lektorat
Hans Motschmann
h.motschmann@oemus-media.de

Erscheinungsweise
Dental Tribune Austrian Edition erscheint 2014 mit 12 Ausgaben (2 Doppelausgaben 1+2 und 7+8), es gilt die Preisliste Nr. 5 vom 1.1.2014. Es gelten die AGB.

Druckerei
Dierichs Druck+Media GmbH, Frankfurter Straße 168, 34121 Kassel, Deutschland

Verlags- und Urheberrecht
Dental Tribune Austrian Edition ist ein eigenständiges redaktionelles Publikationsorgan der OEMUS MEDIA AG. Die Zeitschrift und die enthaltenen Beiträge und Abbildungen sind urheberrechtlich geschützt. Jede Verwertung ist ohne Zustimmung des Verlages unzulässig und strafbar. Das gilt besonders für Vervielfältigungen, Übersetzungen, Mikroverfilmungen und die Einspeicherung und Bearbeitung in elektronischen Systemen. Nachdruck, auch auszugsweise, nur mit Genehmigung des Verlages. Bei Einsendungen an die Redaktion wird das Einverständnis zur vollen oder auszugsweisen Veröffentlichung vorausgesetzt, sofern nichts anderes vermerkt ist. Mit Einsendung des Manuskriptes geht das Recht zur Veröffentlichung als auch die Rechte zur Übersetzung, zur Vergabe von Nachdruckrechten in deutscher oder fremder Sprache, zur elektronischen Speicherung in Datenbanken zur Herstellung von Sonderdrucken und Fotokopien an den Verlag über. Für unverlangt eingesandte Bücher und Manuskripte kann keine Gewähr übernommen werden. Mit anderen als den redaktionseigenen Signa oder mit Verfassernamen gekennzeichnete Beiträge geben die Auffassung der Verfasser wieder, welche der Meinung der Redaktion nicht zu entsprechen braucht. Der Autor des Beitrages trägt die Verantwortung. Gekennzeichnete Sonderteile und Anzeigen befinden sich außerhalb der Verantwortung der Redaktion. Für Verbands-, Unternehmens- und Marktinformationen kann keine Gewähr übernommen werden. Eine Haftung für Folgen aus unrichtigen oder fehlerhaften Darstellungen wird in jedem Falle ausgeschlossen. Gerichtsstand ist Leipzig, Deutschland.

Hochstapler in Weiß entlarvt

Falscher Zahnarzt muss sich vor Gericht verantworten.

LEIPZIG – Warum sich über Jahre hinweg durch das Studium quälen, wenn es auch im Schnelldurchlauf geht, dachte sich wohl ein junger Mann, als er Ende 2002 mit dem Studium der Zahnmedizin an der Heinrich-Heine-Universität Düsseldorf startete. Nach der Exmatrikulation sechs Jahre später startete er seine Hochstaplerkarriere, indem er neben dem Universitätszeugnis, das ihm ein Bestehen der zahnärztlichen Prüfung bescheinigte, auch seine Approbationsurkunde fälschte und bei der Zahnärztekammer Nordrhein einreichte. Der Weg zu einer erfolgreichen Zahnarztkarriere schien geebnet. Vorerst dokterte er in einer Tönisforter und später in einer Mönchengladbacher Praxis herum. In dieser Zeit kam es immer wieder zu Patientenbeschwerden. Laut Berichterstattung auf *www.rp-online.de* handelt es sich um insgesamt 137 Fälle, bei denen er fälschlicherweise mit Bohrer & Co. am Patienten herumwerkelte. Dass nichts Schlimmeres passiert ist, gleicht einem Wunder.

Durch einen Zufall flog der falsche Zahnarzt dann aber doch noch auf: Ein alter Studienkollege, der den Studienabbrecher kannte, entlarvte ihn bereits 2012 als Hochstapler und stellte Strafanzeige. Da half dem Schwindler auch keine Selbstanzeige mehr. Jetzt muss sich der Mönchengladbacher Anfang Dezember den Richtern des Schöffengerichtes stellen. Zwischenzeitlich bewarb er sich bei einer weiteren Zahnarztpraxis mit dem Schwerpunkt Kinderheilbehandlung und dem Fokus auf Angstpatienten. Zu dieser neuen Anstellung kam es glücklicherweise nicht mehr. Die Inhaberin der Praxis war ihm auf die Schliche gekommen. Dem Angeklagten drohen laut Rechtsprechung wegen Betrugs und Urkundenfälschung eine hohe Geldstrafe bzw. bis zu fünf Jahre Haft. Für gefährliche Körperverletzung kann eine Strafe von sechs Monaten bis zu zehn Jahren Freiheitsstrafe verhängt werden. DT

Quelle: ZWP online

TRI goes Austria

Ilona Marschitz neue Country Managerin Österreich.

BAAR – Mit dem 1.10. begann Frau Ilona Marschitz bei TRI Dental Implants als Country Managerin Österreich. Frau Marschitz war zuletzt als General Manager bei der Firma SIC invent Austria für den erfolgreichen Marktaufbau verantwortlich. Das Unternehmen freut sich, mit Frau Marschitz eine in allen Bereichen der dentalen Implantologie erfahrene Mitarbeiterin gewonnen zu haben, und ist davon überzeugt, dass TRI dank ihrer langjährigen Erfahrung im Aufbau neuer Märkte und ihrer fundierten Kenntnisse des österreichischen Dentalmarktes innerhalb kurzer Zeit eine ernstzunehmende Rolle im österreichischen Nachbarmarkt spielen wird *(www.tri-implants.com)*. DT

Quelle: TRI Dental Implants

Verpfuschte Zahnextraktion

Australierin erhält 800.000 Dollar (ca. 550.000 Euro) Schadensersatz.

BOOKHAM – Um sich wegen akuter Zahnschmerzen bei ihrem Zahnarzt behandeln zu lassen, suchte eine australische Patientin im Jahr 2009 dessen Praxis auf. Dieses Vorhaben endete in einem dentalen Desaster und nun vor dem Richter. Eine erste Diagnose in der zuständigen Zahnarztpraxis lautete damals: Karies unter der Füllung und damit einhergehender Zerfall des Zahnes. Schnell entschied sich die Patientin nach Abwägen einer Wurzelbehandlung und auf Anraten des Behandlers für die Extraktion des geschädigten Zahnes. Jedoch brach dem Zahnarzt beim Entfernen des desolaten Zahnes die Krone ab. Er beseitigte zwar einen Teil der Wurzel, drückte aber unglücklicherweise restliche Teile des Zahnes in die Kieferhöhle. Er verschloss daraufhin die Wunde und überwies die Patientin an den örtlich ansässigen Kieferchirurgen.

Infolge einer Infektion erlitt sie eine Fazialislähmung im rechten Gesichtsbereich. Jegliches Gefühl im Oberkiefer, in den Zähnen und dem Zahnfleisch ging verloren. Eine Woche nach der fehlgeschlagenen Extraktion beim Erstbehandler konnte mittels OP der Rest des Zahnes erfolgreich aus der Kieferhöhle entfernt werden. Im Zuge dieses Eingriffes erlitt sie wenig später eine schwere Infektion im Kieferknochen, dessen Behandlung sich bis 2011 hinzog.

Durch die anschließende, langwierige Behandlung musste sie ihren Beruf als Tierärztin an den Nagel hängen und reichte Zivilklage gegen den Zahnarzt ein – mit Erfolg. Der Beklagte wehrte sich zwar im Prozess vehement und brachte vor, er habe die Behandlung nur auf Wunsch seiner Patientin fortgeführt. Der zuständige Richter entschied jedoch zugunsten der Geschädigten und sah in dem Fall eindeutig eine Verletzung der Sorgfaltspflicht seitens des Behandlers. Egal ob es der Wunsch der Patientin gewesen sei, die Behandlung fortzuführen – er als Spezialist hätte die Risiken abwägen müssen. Die Geschädigte erhielt mehr als 800.000 Dollar für Schäden, Verlust von Einkommen und Folgekosten der zahnmedizinischen Behandlungen. DT

Quelle: ZWP online

Schöne Haare – schöne Zähne?

Genmutationen: Auswirkungen auf Zahnschmelz & Schmelzhärte.

BETHESADA – Gibt es einen Zusammenhang zwischen der Haarstruktur und dem Zahnschmelz?

© lenaer

Glaubt man Wissenschaftlern des Laboratory of Skin Biology, National Institute of Arthritis and Musculoskeletal and Skin Diseases (NIAMS), NIH, Bethesda, Maryland, USA, so existiert eine Verbindung. Grundlage ist die Bildungsfähigkeit von Keratinen, die auch für starke und glänzende Haare verantwortlich sind.

Für ihre Studie, die im *Journal of Clinical Investigation* veröffentlicht wurde, führten die Forscher bei 1.092 Probanden, darunter 386 Kinder, genetische Tests und eine Zahnuntersuchung durch. Die Personen, die Polymorphismen an den Genen KRT75A161T und KRT75E337K aufwiesen, litten verstärkt unter Karies. Diese Genmutationen sind im Zusammenhang mit Störungen der Haarstruktur bekannt. Sie untersuchten die Zähne der Probanden genauer, die unter dem Polymorphismus an KRT75A161T litten. Es zeigte sich, dass sie eine veränderte Struktur des Zahnschmelzes und eine deutlich geringere Schmelzhärte aufwiesen. Daraus schließen die Forscher, dass ein funktionierendes Keratin-Netzwerk Voraussetzung für die Stabilität des Zahnschmelzes ist. DT

Quelle: ZWP online

Mucine im Speichel schützen vor Karies

Forscher des Massachusetts Institute of Technology (MIT) und der Harvard-Universität haben dies kürzlich genauer untersucht.

CAMBRIDGE – Die Mucine im Schleim des Speichels schützen uns aktiver vor Karies, als bislang vermutet. Sie halten nicht nur den Schleim dauerhaft elastisch, sondern schützen aktiv vor Pathogenen wie *Streptococcus mutans*. Auch wenn sie die tatsächliche Menge von *S. mutans* in der Mundflora nicht verringern, so halten sie die Bakterien doch im Speichel gebunden. So kommt es nicht zur Ablagerung am Zahn, wodurch der Biofilm erst entsteht. Das fanden die Forscher heraus, indem sie speziell die Rolle des Mucins MUC5B hinsichtlich seines Einflusses auf die Fähigkeit von *S. mutans*, am Zahn anzuhaften und Biofilm zu bilden, untersuchten.

© science photo

Laut Erica Shapiro Frenkel (Harvard), der Hauptautorin der Studie, ist es für die Mundflora besser, wenn gewisse Bakterien nicht abgetötet werden, sondern weiterhin im oralen Microbiom enthalten bleiben, nur in verringerter Menge.

In einer anderen Studie der University of California (UCLA) wurde indessen daran gearbeitet, einen Speicheltest zu entwickeln, der bei der Früherkennung von Krankheiten eingesetzt werden soll. Über die Erkennung von Krankheiten durch den Speichel lieferten vor einigen Monaten bereits schwedische Forscher neue Erkenntnisse (*ZWP online* berichtete). Die neuesten Ergebnisse versprechen eine Früherkennung bei Krebs, Diabetes und sogar Autoimmunerkrankungen. Es wird davon ausgegangen, dass Merkmale in Molekülen der RNA im Speichel genauso zu finden sind wie im Blut – und dort über frühe Stadien von Erkrankungen Auskunft geben können. Der vollständige Bericht dazu wird im Januar 2015 in einer Sonderausgabe des Magazins *Clinical Chemistry* unter dem Titel „Molecular Diagnostics: A Revolution in Progress" erscheinen. DT

Quelle: ZWP online

(Ausdauer-)Sport schadet Zähnen

Das Austrocknen der Mundschleimhaut als Hauptursache erkannt.

HEIDELBERG – Dass Boxer und andere Risikosportler einen Zahnschutz tragen müssen, ist klar. Wer will schon, dass beim nächsten Treffer das Gebiss k.o. geht? Leider sieht es so aus, als sei Sport überhaupt eine ungesunde Sache – jedenfalls für unsere Zähne.

Das ergab jetzt eine Studie der Universitätsklinik Heidelberg. Die Mediziner untersuchten den Zahnstatus von 35 Triathleten und 35 gesunden Nichtsportlern, befragten sie über Zahnpflege, Ess- und Trinkgewohnheiten und gegebenenfalls über ihre Fitnessroutine. Das Ergebnis: Je regelmäßiger, intensiver und länger die Sportler trainierten, umso schlechter war der Zustand ihrer Zähne.

Als Ursache nennt die Studie in erster Linie das Austrocknen der Mundschleimhaut. Es macht sich bereits nach 35 Minuten körperlicher Anstrengung bemerkbar. Auch konsequentes Trinken kann diesen Prozess nicht verhindern, allenfalls verzögern. Zweitens verändert sich während des Trainings die chemische Zusammensetzung des Speichels hin zu einem alkalischen PH-Wert. Der temporäre basische Speichelmix greift offensichtlich Zahnschmelz und Zahnfleisch an, unter anderem weil er die Bildung harter Beläge, also Zahnstein, begünstigt.


© Maridav

Wie schlecht es um die Zahngesundheit auch von Spitzensportlern steht, machte bereits 2012 ein zahnmedizinischer Check während der Olympischen Spiele in London deutlich. 55 Prozent von 278 untersuchten internationalen Athleten hatten Karies, 76 Prozent Zahnfleischentzündungen, 45 Prozent Abnutzungen, rund die Hälfte der Teilnehmer hatte sich beim Sport bereits einen Zahn beschädigt. Während man aber bislang vor allem mechanische Einflüsse wie starkes Pressen der Zähne während des Trainings, die stark zuckerhaltigen Sportgetränke, Energiegele und -riegel sowie eine auf Kohlenhydraten basierende Ernährung verantwortlich machte, weist die Heidelberger Studie in eine neue Richtung.

Eine Lösung für dieses Problem gibt es: Dr. Costin Marinescu von der Ästhetischen Zahnheilkunde München hat eine Beißschiene aus Kunststoff entwickelt, die das Gebiss von Sportlern schützt. DT

Quelle: Ästhetische Zahnheilkunde München

ANZEIGE

Faxantwort: +49 341 48474-290

Bitte senden Sie mir das Programm zum Kongress Giornate Romane – Implantologie ohne Grenzen am 19./20. Juni 2015 in Rom/Italien zu.

Titel | Vorname | Name

E-Mail-Adresse (bitte angeben)

Praxisstempel

DTAT 12/14

Bildgebung in der 8er-Region

Die digitale Volumentomografie ist zu einem Beinahe-Standard für die Bildgebung im Zusammenhang mit Weisheitszähnen geworden. Warum ist das so und warum ist nicht immer eine dreidimensionale Bildgebung notwendig? Von Priv.-Doz. Dr. Dr. Heinz-Theo Lübbers und Priv.-Doz. Dr. Dr. Astrid Kruse Gujer, Zürich.

Die Entfernung der Weisheitszähne stellt einen häufigen mund-, kiefer- und gesichtschirurgischen Eingriff dar. In Anbetracht des niedrigen Patientenalters und des prophylaktischen Charakters der Operation sind besonders exakte Indikationsstellung und Patientenaufklärung unabdingbar.

Im Unterkiefer stellen Schäden am Nervus mandibularis eine seltene aber typische Komplikation des Eingriffes dar. Über sie ist aufzuklären.[1–3] Sursala und Dodson[4] geben eine Häufigkeit von ein bis 22 Prozent für eine postoperative Gefühlsstörung der Unterlippe an. Unterschiedliche Einflussgrößen (Patientenalter, Erfahrungsgrad des Chirurgen, Impaktionstiefe des Zahnes) sind beschrieben.[5–7]

Eine Kieferhöhleneröffnung oder auch das Zurücklassen von Zahnanteilen sind weitere Problembereiche bei der Weisheitszahnentfernung.

Oft genügt die Orthopantomografie (OPT) zur Einschätzung der Situation und ihrer immanenten Risiken. Die anatomische Vielfalt bei retinierten Weisheitszähnen macht eine präoperative Einschätzung der Gefahren aber gelegentlich schwierig. Wann immer das OPT etwas nicht klar aufzeigen kann, gibt es quasi keine „typische Anatomie", die angenommen werden kann. Die Zähne sind bezüglich aller relevanten Faktoren äußerst variabel. Zum Beispiel verläuft der Nervus alveolaris inferior in nahezu 50 Prozent der Fälle eben nicht – wie häufig als „normal" angenommen – vestibulär des retinierten Weisheitszahnes.[8, 9] Etliche Studien haben sowohl in der konventionellen[10, 11] als auch in der dreidimensionalen[4, 11–14] Röntgenbildgebung radiologische Zeichen beschrieben, die eine Risikosituation anzeigen sollen.

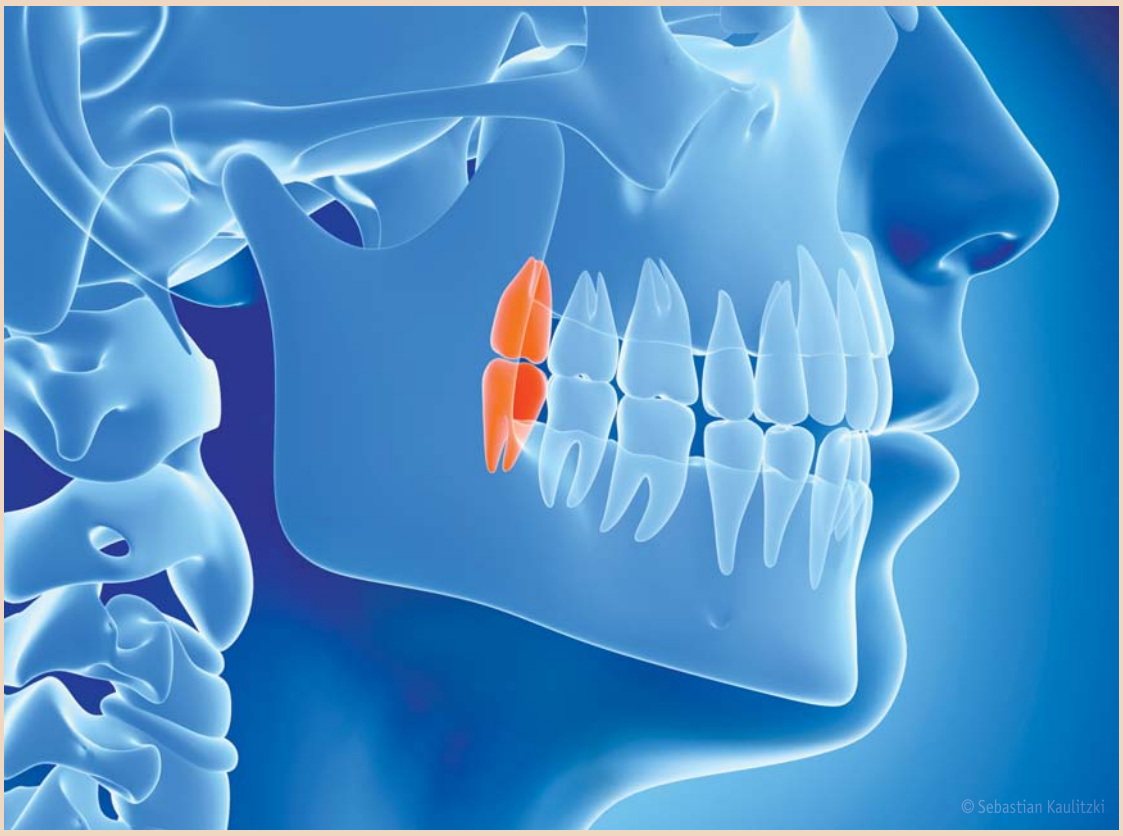

Die dreidimensionale Bildgebung für dentale Indikationen ist eine Domäne der digitalen Volumentomografie (DVT). Diese garantiert eine detailreiche Darstellung bei niedriger Strahlendosis.[15–17] Dem OPT – und anderen konventionellen Techniken – ist sie bezüglich diagnostischer Genauigkeit überlegen.[8, 14, 18, 19]

Der vorliegende Artikel soll den Indikationsbereich der DVT vor operativer Weisheitszahnentfernung abgrenzen und darlegen, welche Informationen aus ihr zusätzlich zu erwarten sind.

Darstellung von dreidimensionalen Datensätzen

Eine ideale Darstellungsebene für retinierte untere Weisheitszähne existiert nicht. Die dynamische Darstellung des vollständigen Datensatzes ist Goldstandard. Die Schnittebenen müssen individuell eingestellt und „durchgescrollt" werden ***(Abb. 1)***. Nur so ist eine vollständige Analyse der Situation möglich.[20]

Angulation und Position

Im OPT werden vertikale Position und mesiodistale Angulation sicher dargestellt. Zu Schwierigkeiten kommt es bei der orolingualen Zuordnung: Bei einer Überlagerung mit dem mesial stehenden Molaren kann ein direkter Kontakt nicht von getrennt stehenden Zähnen unterschieden werden, und bei entsprechend gekippten Zähnen bleibt offen, ob die Zahnkrone oral oder lingual liegt.

Von besonderer Relevanz für die Entfernung über den in Europa verbreiteten vestibulären Zugang ist die – nur im DVT zu beantwortende – Frage, ob eine intakte Kortikalis möglichen Luxationen von Zahnteilen in Richtung Mundboden entgegensteht oder mit besonderer Vorsicht agiert werden muss.

Anatomie und Pathologie

Neben der Wurzelzahl können auch Krümmungen graziler Wurzelanteile nur in der Schnittbildgebung sicher eingeschätzt werden. Gerade bei dieser Fragestellung ist es wichtig, das Volumen zu nutzen, um jede einzelne Wurzel in ihrer Längsachse darzustellen.

Gelegentlich kommen in der DVT kariöse Läsionen an (teil-) retinierten Weisheitszähnen zur

➡

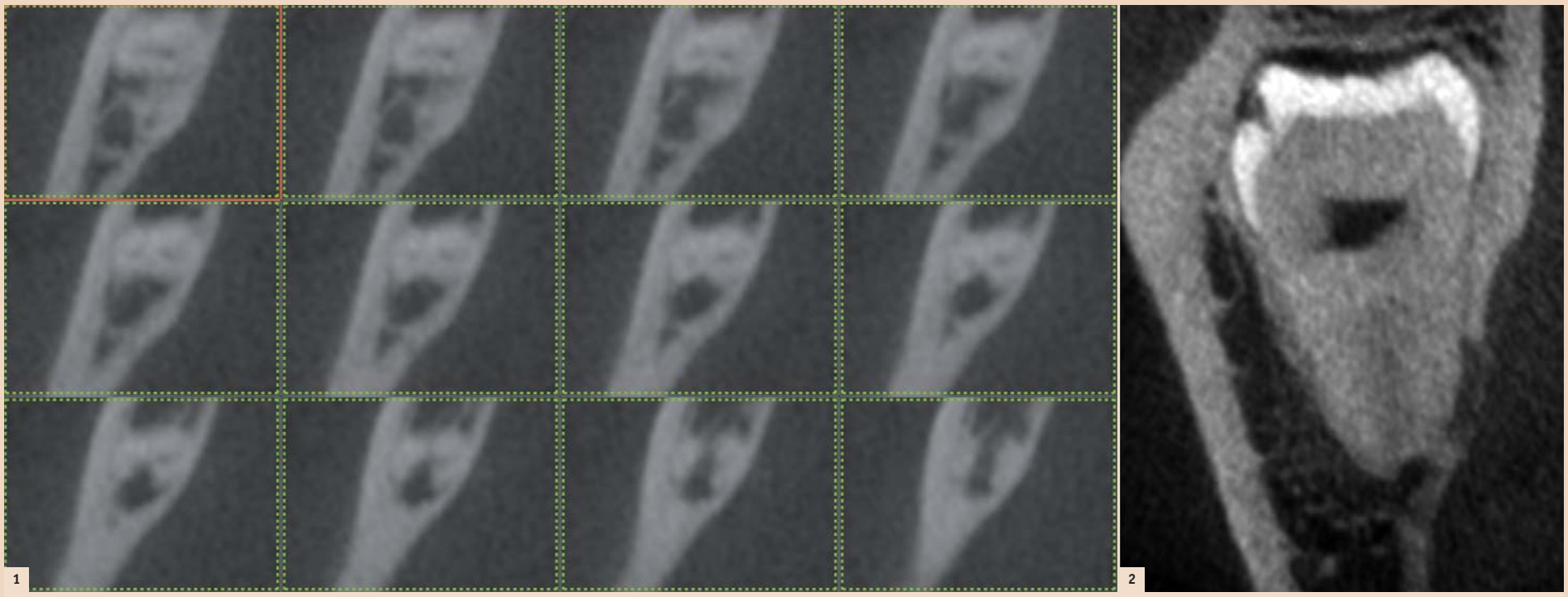

Abb. 1: *Näherungsweise axiale Schnittbilder, welche aufzeigen, wie der Nervkanal beim „Durchscrollen" (Bildfolge von links oben nach rechts unten) durch ein Volumen erkannt werden kann. Er läuft hier zunächst vestibulär an der distalen Wurzel 48 vorbei, um dann zwischen den zwei Spitzen der mesialen Wurzel hindurchzuziehen. –* ***Abb. 2:*** *Axiales Schnittbild eines retinierten Weisheitszahnes: Deutlich erkennbare Schmelzläsion mit entsprechender Indikation zur Entfernung des Zahnes. Lingual gelegener und ovalär deformierter Nervus alveolaris inferior in direktem Kontakt zur Zahnwurzel.*

ANZEIGE

NEU: CROSS ACTION®

Besuchen Sie uns auf der IDS Köln!

IDS 2015

Halle 11.3
Stand J-10 – K-19 und J-20 – K-21

Oral-B® powered by BRAUN

PERFEKTER WINKEL
FÜR EINE ÜBERLEGENE REINIGUNG*

ORAL-B® PRO 6000 MIT CROSS ACTION®
EINE NEUE ERRUNGENSCHAFT IN DER 3D-TECHNOLOGIE

Borsten in perfektem Winkel und alternierender Länge führen zu einer Verbesserung der Plaqueentfernung um 22 % und zu einer Verminderung der Gingival-Blutung um 35 %.**

* Verglichen mit einer Standard-Handzahnbürste und Sonicare® Diamond Clean®.
** Verglichen mit Sonicare® Diamond Clean® nach sechs Wochen Anwendung.

Sonicare® Diamond Clean® ist ein eingetragenes Warenzeichen der Philips Oral Healthcare, Inc.

ORAL-B® – ELEKTRISCHE ZAHNBÜRSTEN
SANFT. EFFIZIENT. GRÜNDLICH.

Die perfekte Fortsetzung Ihrer Prophylaxe Oral-B®

Darstellung *(Abb. 2)*. Für die Frage der OP-Indikation und -Dringlichkeit ist dies von ausgesprochener Bedeutung.

Mandibularkanal

Das OPT kann über statistische Zeichen hinaus keinerlei Beitrag zur Aufklärung der Lagebeziehung zwischen Zahnstrukturen und Mandibularkanal leisten.[12, 21, 22] In der DVT hingegen kann die Nervlage und auch seine Form leicht erkannt werden.

Etwas über dreimal erhöht ist das Risiko für eine postoperative Nervläsion, wenn ein direkter Kontakt *(Abb. 2)* zwischen Zahnanteilen und Nerv besteht. Eine Einengung *(Abb. 2)* des Nervkanals erhöht das Risiko um das Dreieinhalbfache.[14]

Relativierung für den Oberkiefer

Bezüglich der erforderlichen radiologischen Abklärung bei retinierten Weisheitszähnen sind Ober- und Unterkiefer getrennt zu betrachten. Einen Nervus alveolaris superior gibt es nicht und komplexe Wurzelkonfigurationen machen aufgrund des spongiösen Knochens weniger Probleme. Die extrem palatinale Lage des Zahnes ist selten und zu Beginn der OP schnell erkennbar, sodass der Zugang modifiziert werden kann und keine wesentlich erhöhte Morbidität resultiert.

Die Lagebeziehung zur Kieferhöhle ist von geringer klinischer Relevanz, da gerade bei vollretinierten oberen Weisheitszähnen der Verschluss einer Mund-Antrum-Verbindung eigentlich immer problemlos ist. Leicht könnte der Bichat'sche Wangenfettpfropf als zusätzliche Schicht eingelegt werden, aber meistens ist nicht einmal eine Periostschlitzung für den spannungsfreien primären Verschluss erforderlich.[23]

Es bleibt eine mögliche Vorhersagekraft für Luxationen von Zahnanteilen in die Kieferhöhle. Diese können jedoch bei korrekter Arbeitsrichtung vermieden werden. Umgekehrt wird auch eine radiologisch erkennbare Knochenbarriere bei ungünstiger Kraftrichtung regelmäßig zu schwach sein, um eine Zahnluxation in die Kieferhöhle zu verhindern. Am Ende ist ein in die Kieferhöhle gelangter Zahnanteil ein verhältnismäßig leicht zu korrigierendes Problem. Die größere Sorge muss den Luxationen des Zahnes nach retromaxillär, pterygopalatinal und infratemporal gelten. Für deren Risikoabschätzung bietet die DVT aber keinen Mehrwert.

Interessant ist die DVT im Rahmen der Thematik von Oberkiefer-9ern. Kleine 9er sind im OPT oft nicht sicher zu identifizieren und es kann aufgrund der eingeschränkten Übersicht auch nicht davon ausgegangen werden, dass sie im Rahmen der OP immer sicher gesehen werden.

Diskussion

Ob das Wissen über individuelle Risikofaktoren zu einer niedrigeren Komplikationsrate beiträgt, ist unbewiesen.[14] Relativierend muss festgestellt werden, dass gute Evidenz in vielen Einsatzgebieten der Bildgebung ebenfalls nicht vorhanden ist. Hier gilt der gesunde Menschenverstand.

Die individuelle Situation inkl. spezifischer Risiken zu kennen ist ein Gewinn für die informierte Einwilligung des Patienten. Sie kann fundierter erfolgen.[8, 14] Der Allgemeinpraktiker kann gezielt Fälle einem Spezialisten zuführen.

Immer abzuwägen ist die für den Patienten entstehende Strahlenbelastung. Für ein Ganzkörper-CT (45-jähriger Patient) wird von Brenner und Elliston eine Wahrscheinlichkeit von 0,08 Prozent angegeben, als Strahlenfolge an einer bösartigen Erkrankung zu versterben.[24] Natürlich ist diese Gefahr für ein DVT des Ober- oder Unterkiefers um Größenordnungen niedriger. Uns sind keine belastbaren Daten oder gar Studien zur Risikoabschätzung bekannt, aber naturgemäß verbleibt ein Restrisiko. Besorgniserregend ist vor allem, dass sich viele medizinische Fachpersonen dieser Gefahren nicht bewusst sind.[25]

Klinische Schlussfolgerungen

Vor geplanter operativer Entfernung von Weisheitszähnen ist das OPT die radiologische Basisdiagnostik. Sobald das OPT eine enge Relation zwischen Mandibularkanal und Anteilen des zur Entfernung anstehenden Weisheitszahnes nicht ausschließen kann, empfiehlt sich eine digitale Volumentomografie.

Ferner kann in speziellen Situationen die Indikation zur dreidimensionalen Schnittbildgebung bestehen: Bei alio loco anoperierten Weisheitszähnen muss mit iatrogenen Veränderungen der lokalen Anatomie gerechnet werden. Dies führt – neben zusätzlichen forensischen Überlegungen – zu einer großzügigen Indikationsstellung für eine DVT.

Insgesamt scheint die dreidimensionale Schnittbildgebung für potenziell schwierige Situationen gerechtfertigt. Eine Routinediagnostik für retinierte untere oder gar obere Weisheitszähne ist sie jedoch nicht. Diese Rolle bleibt weiterhin beim OPT. Dies mag sich jedoch in Zukunft aufgrund des technischen Fortschritts ändern. Bereits liefern modernste DVT-Geräte 3-D-Aufnahmen der 8er Region mit weniger Strahlenbelastung als typischerweise für ein OPT benötigt. DT

Literaturliste



Kontakt

Infos zum Autor

Priv.-Doz. Dr. Dr. Heinz-Theo Lübbers
Oberarzt
Klinik für Mund-, Kiefer- und Gesichtschirurgie
Zentrum für Zahnmedizin
der Universität Zürich
Plattenstr. 11, 8032 Zürich, Schweiz
Tel.: +41 44 6343420
Fax: +41 44 6344323
t.luebbers@gmail.com

Infos zur Autorin

Priv.-Doz. Dr. Dr. Astrid Kruse Gujer
Oberärztin
astridkruse@gmx.ch

ANZEIGE

Werden Sie Mitglied im größten Online-Portal für zahnärztliche Fortbildung!

DT STUDY CLUB
KURSE | FOREN | BLOGS | MENTORING

www.DTStudyClub.de

→ Fortbildung überall und jederzeit
→ über 150 archivierte Kurse
→ interaktive Live-Vorträge
→ kostenlose Mitgliedschaft
→ keine teuren Reise- und Hotelkosten
→ keine Praxisausfallzeiten
→ Austausch mit internationalen Kollegen und Experten
→ stetig wachsende Datenbank mit wissenschaftlichen Studien, Fachartikeln und Anwenderberichten

JETZT kostenlos anmelden!

ADA C·E·R·P® | Continuing Education Recognition Program
ADA CERP is a service of the American Dental Association to assist dental professionals in identifying quality providersof continuing dental education. ADA CERP does not approve or endorse individual courses or instructors, nor does it imply acceptance of credit hours by boards of dentistry.

fdi

dti Dental Tribune International

Dentalhygiene Journal heißt ab 2015 *Prophylaxe Journal*

Umfassender Relaunch der kompletten Journalreihe.

LEIPZIG – Im IDS-Jahr erfährt die komplette Journalreihe der OEMUS MEDIA AG einen umfassenden Relaunch. Neben einer durchgängigen Überarbeitung des Layouts und der Erweiterung des Themenspektrums der einzelnen Ausgaben betreffen die Veränderungen beim *Dentalhygiene Journal* zusätzlich auch den Titel, sodass die Zeitschrift ab 2015 als *Prophylaxe Journal* erscheint.

Der Verlag verspricht sich von der Titeländerung eine klarere Ansprache der Zielgruppe. Der Begriff Dentalhygiene und das damit verbundene Berufsbild der Dentalhygienikerin verbindet zwar inhaltlich in idealer Weise die thematischen Schwerpunkte, führte aber oft zu Verwechslungen im Hinblick auf die Praxishygiene. So soll der Fokus des Berufsfeldes der Dentalhygienikerin hinsichtlich der Schwerpunkte Prophylaxe, Erhaltungstherapie und Nachsorge parodontaler und periimplantärer Erkrankungen spezieller aufgegriffen werden.

Das neue *Prophylaxe Journal* richtet sich gleichermaßen an präventionsorientierte und parodontologisch tätige Zahnärzte sowie Praxisteams im deutschsprachigen Raum. Die Zeitschrift hat sich im 18. Jahrgang als auflagenstarkes Fachmedium bei 5.000 regelmäßigen Lesern etabliert. Das *Prophylaxe Journal* fördert vor dem Hintergrund der zunehmenden Präventionsorientierung der Zahnheilkunde u. a. die Entwicklung der entsprechenden Berufsbilder wie DH, ZMF oder ZMP. Die spezialisierten Leser erhalten durch anwenderorientierte Fallberichte, Studien, Marktübersichten, komprimierte Produktinformationen und Nachrichten ein regelmäßiges Update aus der Welt der Parodontologie und der Perioprophylaxe.

Das *Prophylaxe Journal* kann auf *www.zwp-online.at* als ePaper überall auf der Welt und zu jeder Zeit gelesen werden. Benötigt werden lediglich ein Internetanschluss und ein aktueller Browser. DT

Quelle: ZWP online

ANZEIGE

Kinderkrebshilfe Tirol

Krebskranke Kinder erhalten umfassende Unterstützung.

v.l.n.r.: Mag. Heinz Moser, MBA, Bc., Dentsply Austria; MR Dr. Wolfgang Kopp, Präsident Landeszahnärztekammer für Tirol; Ursula Mattersberger, Obfrau der Kinderkrebshilfe Tirol und Vorarlberg; Heinz Schmidl, Dentsply Prosthetics Austria GmbH

INNSBRUCK – Auf Initiative der damaligen Kurie der Zahnärzte, heutige Zahnärztekammer für Tirol, wurde in Zusammenarbeit mit der Firma DENTSPLY Prosthetics Austria, Degudent (vormals Dentsply Austria) das Projekt „Gold für die Kinderkrebshilfe" im Jahr 2000 ins Leben gerufen. Unter diesem Motto haben zahlreiche Tiroler Zahnärzte nun zum fünften Mal von Patienten gespendetes Alt- bzw Bruchgold in Form von Zahngold und anderen Edelmetallen in ihren Ordinationen gesammelt. Dazu werden spezielle Sammelboxen in den teilnehmenden Ordinationen aufgestellt. Die Patienten haben so die Möglichkeit, ihr nicht mehr verwendbares Zahngold zu spenden.

Die Firma DENTSPLY Austria führt das gesammelte Zahngold kostenlos dem Recycling zu. Der Erlös aus dem rückgewonnenen Edelmetall kommt der Kinderkrebshilfe Tirol und Vorarlberg zu Gute.

Der Kinderkrebshilfe konnte am 21. November 2014 zum fünften Mal der Erlös aus von Patienten gespendetem Zahngold überreicht werden, und zwar der sensationelle Betrag von 405.497,61 Euro.

Die Obfrau der Kinderkrebshilfe Tirol und Vorarlberg, Frau Ursula Mattersberger, ist begeistert: „Die Kinderkrebshilfe Tirol bedankt sich im Namen der krebskranken Kinder und ihren Familien bei allen Beteiligten herzlich, vor allem bei den Patienten, den Zahnärzten und der Firma DENTSPLY Austria."

Dazu MR Dr. Wolfgang Kopp, Präsident der Landeszahnärztekammer für Tirol: „Über die Jahre wurde ein sensationeller Gesamtbetrag von über 1,4 Millionen Euro von den Tiroler Patienten gespendet. Dieser große Erfolg ist uns Ansporn, die Goldsammlung in den nächsten Jahren weiterzuführen."

Sammelbehälter können von Zahnärzten jederzeit bei der Tiroler Zahnärztekammer, Tel. 050511 6020, angefordert werden. DT

Quelle: Landeszahnärztekammer für Tirol

DPU – „staatlich anerkannte Privatuniversität"

AQ Austria bestätigt mit Reakkreditierung Rechtsstatus der Danube Private University.

KREMS – In einem Bescheid vom 22. September 2014 bestätigt die AQ Austria – Agentur für Qualitätssicherung und Akkreditierung Austria, dass die „Danube Private University eine gemäß den Bestimmungen des Privatuniversitätsgesetz (PUG) staatlich anerkannte Privatuniversität ist." Die Danube Private University (DPU) ist damit berechtigt, für die von ihr durchgeführten Studiengänge „anerkannte österreichische akademische Grade" zu verleihen. Nach dem Rechtsstatus einer staatlich anerkannten Privatuniversität sind deren Lehrenden und Studierenden nach Maßgabe des § 3 Abs 6 und § 94 Abs. 4 PUG den Lehrenden und Studierenden an staatlichen Universitäten gleichgestellt.

Aktuell studieren im Wintersemester 2014/15 im Grundstudium Zahnmedizin 488 Studierende, von denen knapp 300 aus Deutschland und 151 aus Österreich kommen. Ganz überwiegend sind es Kinder aus Zahnarztfamilien und anderen Heilberufen.

Der Hauptsitz der Danube Private University mit angrenzendem Zahnambulatorium Krems der Danube Private University (Neubau).

Positives Verfahren der Reakkreditierung

Privatuniversitäten müssen sich regelmäßig einer umfassenden Qualitätsevaluierung durch die staatliche Agentur für Qualitätssicherung stellen. Die DPU-Akkreditierung wurde erstmalig mit Wirkung vom 13.08.2009 für fünf Jahre ausgesprochen. Die Akkreditierung der DPU wurde vom Board der AQ Austria – Agentur für Qualitätssicherung und Akkreditierung Austria – nach Abschluss des Verfahrens gemäß § 10 der PU-Akkreditierungsverordnung mit Wirkung vom 12.8.2014 um sechs Jahre bis August 2020 verlängert. Im Rahmen des Verfahrens zur Verlängerung der DPU-Akkreditierung wurden alle an der DPU angebotenen Studiengänge evaluiert und in ihrer Fortführung genehmigt.

Aus vielen positiven Bewertungen der wissenschaftlichen Gutachter zu den DPU-Studien, besonders dem Diplomstudium Zahnmedizin zum Dr. med. dent., sei die im Gutachten unter Punkt 3 „Stärken der DPU" hervorgehobene Feststellung zitiert: „Aufbau eines Studienganges (gemeint Zahnmedizin), der auf einer in sich stringenten Konzeption von Studienmodellen und Ausbildungsmethoden beruht, der einen Studienabschluss garantieren sollte (erstmals per Mitte 2015), der die für die spätere zahnärztliche Berufstätigkeit erforderlichen Kompetenzen sicherstellt."

Wichtig ist uns auch die Feststellung im AQ Austria-Gutachten zur „Orientierung des Studiums an Prinzipien einer ‚umfassenden problemorientierten und evidenzbasierten Zahnmedizin'."

Die unter dem Punkt „Standards" getroffenen Feststellungen bilden eine weitere wichtige positive Bewertung für die Verlängerung der Akkreditierung, wenn es heißt: „Zusammenfassend ist festzustellen, dass der Aufbau der Lehre, die didaktische Gestaltung des Curriculums, der Module der Weiterbildung, aber auch die Prüfungsordnung, der Workload und die Studiendauer internationale Standards jedenfalls erfüllen oder gar übertreffen. Die geforderten Lernziele und Qualifikationen können erreicht werden und der vorgesehene akademische Grad ist international vergleichbar." DT

„Prävention ist eine kulturelle Errungenschaft“

Die Schweizer Marke Curaprox ist nicht nur in der Schweiz erfolgreich: Die Marktanteile wachsen weltweit. Zahnärzte und DHs haben dabei eine entscheidende Bedeutung. Welche, das sagen Ueli Breitschmid und seine Töchter Christine und Laura im Interview mit der *Dental Tribune D-A-CH*.

Bereits 1972 hat Ueli Breitschmid, 69, die ersten Interdentalbürsten für gesunde Anwender produziert. Seither sind seine Firma und die Marke Curaprox auf Erfolgskurs.

***Dental Tribune:* Ueli Breitschmid, Sie wollten eigentlich Chemiker werden, sind jetzt seit Jahrzehnten im Dentalgeschäft. Wie das?**

Ueli Breitschmid: Ich habe den Einstieg als Chemiker nicht geschafft. Und aus Bequemlichkeit nahm ich die Offerte meines Vaters an, in seinem Betrieb als Dentalkaufmann zu starten. 1965 schickte er mich nach Deutschland, da durfte ich in einem Dentaldepot in Bonn ein Praktikum absolvieren und erlangte den Abschluss als diplomierter Dentalkaufmann.

Wann wurde die Marke Curaprox etabliert?

U. B.: Das war als wir entdeckten, dass kaum jemand die Zwischenräume korrekt reinigt. Außer Zahnseide gab es nichts, nur für offene Zwischenräume. Das Potenzial für feine Interdentalbürsten, die auch im geschlossenen Interdentalraum verwendet werden können, hat Curaprox entdeckt. Damals gab es nur Butler-Produkte, hauptsächlich für Perio-Care. Curaprox war bereits ab 1972 auf die ästhetischen Bedürfnisse der damaligen Front-Zahnersatz-Lösungen ausgerichtet, und ab 1982 haben wir die weltfeinsten Interdentalbürsten vermarktet, das waren die Curaprox CPS 10. Und die konnten eben auch im geschlossenen Interdentalraum angewendet werden. Die Zahnärzte waren begeistert. Heute haben wir noch feinere Bürstchen.

Wie ist es dazu gekommen, die Interdentalbürsten noch weiter zu verfeinern?

U. B.: Ich habe den Uni-Assistenten Jiri Sedelmayer aus Hamburg kennengelernt und mit ihm über Zahnpflege gesprochen. Und so habe ich ab 1994 die noch feineren und noch biegefesteren Curaprox CPS prime zur Primärprävention entwickelt. Wichtig war auch, dass wir die dazugehörige Schule iTOP ins Leben gerufen haben.

Ueli Breitschmid inmitten seiner Familie: Carla und Nora, Ehefrau Erika, Laura und Christine (v.l.n.r.).

„Wir haben eine gemeinsame Vision, und zwar die einer besseren Mundgesundheit für alle.“

Laura Breitschmid, da ist Ihr Stichwort: Was ist iTOP?

Laura Breitschmid: Individuell trainierte orale Propyhlaxe – iTOP ist ein Trainingssystem für Dentalprofis. Dabei geht es um drei einfache Prinzipien: Prophylaxe soll wirken, keinesfalls verletzen und so einfach wie möglich sein.

Einfach?

L. B.: Ja, Dentalprofis sollen Prophylaxe leicht in ihre Arbeit integrieren können und Patienten sollen Prophylaxe genauso leicht umsetzen können.

In welchem Zusammenhang steht iTOP mit Curaprox?

L. B.: iTOP-Seminare werden von unabhängigen Zahnärzten und Dentalhygienikerinnen geleitet. Diese haben die iTOP-Ausbildung absolviert und arbeiten seit mehreren Jahren mit iTOP. Die Zusammenarbeit basiert auf gegenseitigem Interesse: iTOP arbeitet mit Mundhygienemitteln, die eine atraumatische und effiziente mechanische Primärprophylaxe ermöglichen. Solange Curaprox die iTOP-Anforderungen erfüllt, werden wir Curaprox-Produkte empfehlen. Gleichzeitig profitiert Curaprox von den Feedbacks und Erkenntnissen der Dentalprofis. Wir haben eine gemeinsame Vision, und zwar die einer besseren Mundgesundheit für alle. Und weil die mechanische Plaquekontrolle nach wie vor nicht als Standard im Lehrplan zur Ausbildung zum Zahnarzt steht, arbeiten wir zusammen, um die individuell trainierte orale Prophylaxe vorwärts zu bringen.

Der CURAPROX-Stand zum 39. Jahreskongress von Swiss Dental Hygienists.

iTOP richtet sich also an Zahnärzte und DHs, und das auf dem Gebiet, das Zahnärzte und DHs wohl am besten verstehen. Woher nimmt iTOP die Kompetenz, die Glaubwürdigkeit?

L. B.: iTOP wird von Dentalprofis selber geleitet, und es entstand ja aus ihrer eigenen Motivation: Jiri Sedelmayer, Gründer von iTOP, arbeitete jahrelang als Zahnarzt und an der Universität mit den Studenten. Die Glaubwürdigkeit kommt daher, dass die Referenten bereits aus der eigenen Praxis wissen, was für einen Unterschied es macht, wenn man selber individuell trainiert wurde und dies an die Patienten weitergibt – im Vergleich dazu, wie ihre Arbeit und Erfolge mit den Patienten vor iTOP waren. iTOP setzt ja genau da an, wo die praktische Ausbildung im Bereich Mundhygiene und individueller Prophylaxe fehlt.

Herr Breitschmid, Ihre Zahnbürste CS 5460 ultra soft gibt es jetzt in 36 Farben. In wie vielen Ländern der Erde ist sie anzutreffen?

Ueli Breitschmid: Heute verkaufen wir sie in über 50 Ländern. In der Slowakei, Slowenien und Tschechien ist sie die meistverkaufte Zahnbürste, und auch in ihrem Herkunftsland Schweiz entwickeln sich die Verkaufszahlen hervorragend.

Diese CS-Zahnbürste gibt es seit 1979 in unveränderter Form. „Pfeifengerade soll sie sein“, steht in Ihrem Magazin *spirit*. Warum wurde sie in den letzten 35 Jahren niemals überarbeitet?

U. B.: Manchmal gibt es Produkte, deren Design nicht mehr verbessert werden kann. Dies trifft auf die CS 5460 zu. Verändert haben wir die Farben, die Verpackungen und besonders die Borsten: Mit den geschützten CUREN®-Filamenten ist es möglich geworden, viel feinere Borsten zu verwenden, ohne dass sich die Zahnbürste wie ein Pinsel anfühlt. Und wir kreieren Sonderausgaben wie „Copacabana“, „Hawai“, „Winter“ oder „Valentines“, es gibt bereits Sammler. Und Zehntausende von Zahnärzten lieben und empfehlen unsere Zahnbürste seit Jahrzehnten.

Sie haben eine sehr voluminöse elastische Zahnseide, den Implant-Saver, und seit einiger Zeit eine Schallzahnbürste, die Hydrosonic, neu im Angebot. Worauf liegt der Fokus, wenn Sie ein neues Produkt entwickeln: Marketing oder Medizin?

U. B.: Curaprox ist Prävention. Und das ist mehr als Zähneputzen oder Flossen. Prävention ist eine kulturelle Errungenschaft, verbunden mit Wissen, Können und Wollen. Wir verstehen uns eigentlich als eine „Mundpflege-Kultur-Veränderungsorganisation“ mit iTOP als Instrument. Neue Produkte müssen etwas besser machen als bisherige Produkte. Das kann auch bloß das Design sein, weil jedermann gerne Produkte verwendet, die auch gefallen. Wir legen immer großen Wert darauf, dass Curaprox-Produkte vom Anwender geradezu geliebt und nachhaltig angewendet werden. Aber das hat sehr viel mit der iTOP-Schulung und der zahnärztlichen Empfehlung zu tun.

Zugrunde liegen also medizinische Überlegungen?

U. B.: Klar, die sind der Anfang, sei es bei den Interdentalbürsten oder bei chirurgischen Zahnbürsten

oder bei den Mundspülungen. Auch bei den Baby-Schnullern stand das Medizinische im Vordergrund, sogar bei der Zahnbürste mit ihrem Achtkantgriff für den richtigen Putzwinkel, dem kompakten Kopf und den weichen, dicht angeordneten Borsten. Und bei der Schallzahnbürste wollten wir nicht einfach eine Handzahnbürste mit Motor, sondern eine richtig gute, eine also, die nicht nur mechanisch, sondern auch hydrodynamisch reinigt, und das hochwirksam und ausgesprochen sanft.

Ihr Chlorhexidin-Produkt Curasept ADS® stand vor einiger Zeit in der Kritik. Es wirke wie Wasser, sagte Prof. Lang, das Anti-Verfärbungs-System verhindere die CHX-Wirkung. Wie ist Ihr Unternehmen mit dieser Kritik umgegangen?

U. B.: Curasept ADS® ist seit Jahren extrem erfolgreich, allein 2014 werden sechs Millionen Einheiten verkauft. Wie immer gibt es Studien, die etwas zeigen, und Studien, die genau das Gegenteil belegen. Klar, es kann sein, dass die reine Desinfektionswirkung von anderen Produkten etwas besser ist; dafür ist die Akzeptanz anderer Produkte viel geringer. Auch wenn also Curasept ADS® vielleicht weniger desinfiziert, ist die Wirkung besser, weil das Produkt tatsächlich konsequent angewendet wird. Davon kann sich jeder Zahnarzt persönlich überzeugen. Zum Beispiel eben durch diese hervorragende Akzeptanz bei den Patienten und entsprechend guter Verheilung von Wunden. Die Zahnärzte, mit denen ich diesbezüglich gesprochen habe, bestätigen mir, dass Curasept ADS® ihren Patienten hilft.

Hat Sie solche Kritik auch persönlich getroffen?

U. B.: Nein. Es war eher eine Motivation, noch besser zu werden. So haben wir aufgrund der seit Jahren anhaltenden Rechtsstreitigkeiten mit einer großen Pharmafirma ein neues Produkt entwickelt, Curasept HAP. Das bietet mit einer CHX-Konzentration von unter 0,1 Prozent in Kombination mit Hyaluronsäure und PVP-Copolymeren erstaunlich guten Schutz, und die Heilungsverläufe sind komplikationsfrei. Ohne die ständigen Angriffe dieser Pharmafirma hätten wir niemals ein Produkt entwickelt, das aufgrund der tiefen CHX-Konzentration nicht mehr angreifbar ist und für identische Wirkung in der Anwendung sorgt.

Zur Curaden International AG gehört nicht nur Ihre Marke Curaprox, sondern auch Vital Swiss und swiss smile. Die eine hat etwas mit Ginseng zu tun, die andere ist eine Luxus-Zahnkosmetik-Linie. Wie passt das zusammen?

U. B.: Dadurch, dass man sich rundum wohlfühlen muss, und das betrifft eben nicht nur Mund und Zähne, sondern auch Körper und Geist. Da passt der original koreanische Ginseng, seine Vitalisierungswirkung ist frappant.

swiss smile deckt die Bedürfnisse nach Luxus in der Mundpflege ab, qualitativ und designmäßig. Zum Beispiel mit der neuen swiss smile Zahnpasta mit 23,75 Karat Gold, die mit einer vergoldeten CS 5460-Zahnbürste im Set zum Preis von etwa 100 Euro verkauft wird und sich zum Renner entwickelt.

Dr. Beat Wäckerle, Präsident der SSO, und Ueli Breitschmid, Präsident des Arbeitgeberverbandes der Schweizer Dentalbranche, eröffnen die DENTAL BERN 2014.

„Neue Produkte müssen etwas besser machen als bisherige Produkte."

Und das Dentaldepot ist auch international aufgestellt?

U. B.: Wir haben beschlossen, Curaden zu einem IT-Konzern mit Dentalhandel, mit E-Learning, mit Praxismanagement-Software und Vollintegration von Digital Dentistry umzuwandeln. So, wie es zum Beispiel Google, Amazon, Apple und Ebay vormachen. Wir glauben, dass auch der konservative Zahnarzt, vorab in den Schwellenländern und in Asien, die Swissness von Curaprox und Curaden via Internet und durch unsere Produkte schätzen wird.

„Wir haben beschlossen, Curaden zu einem IT-Konzern mit Dentalhandel, mit E-Learning, mit Praxismanagement-Software und Vollintegration von Digital Dentistry umzuwandeln. "

Was sind die größten Herausforderungen für Sie im Moment?

U. B.: Ganz wichtig ist uns, dass unsere Konsumenten überall Zugriff auf Dentalprofis haben, die iTOP-geschult sind. Die größte Herausforderung sehe ich darin, Fachpersonal für Schulung und Mundpflegetraining sowie zur Betreuung unserer Kunden in allen Ecken der Welt zu gewinnen. Neben dem erwähnten Umbau des Unternehmens zum IT-basierten Dentalkonzern ist es uns wichtig, auch vor Ort präsent zu sein: als zuverlässiger Lieferpartner für Verbrauchsmaterial und als zuverlässiger Kundendienst für Dentalgeräte, CAD/CAM, Praxishygiene. Aber viele dieser Dienstleistungen werden künftig vermehrt via Software optimiert, weil die Peripherie mehr und mehr digitalisiert ist. Wir glauben, dass wir mit unserem sehr starken Standbein in der Mundpflege für die tüchtigsten Praxismanager und -inhaber ein Idealpartner sind. Dies international, aufgrund der IT-Möglichkeiten.

Wie sieht Ihrer Ansicht nach die Zahnarztpraxis der Zukunft aus?

U. B.: Es gibt keine Patienten mehr, sondern nur noch Kunden und Gäste in einer Atmosphäre des Wohlfühlens. Die Anleitung der Kunden zur erfolgreichen Mundhygiene zu Hause hat absolute Priorität, dazu gehört die persönliche Empfehlung von individuell optimalen Pflegemitteln. Man geht mehrmals pro Jahr in die Wohlfühlpraxis, nämlich so regelmäßig wie zum Friseur oder zur Massage. Neben den Spezialgebieten der Zahnheilkunde gibt es auch gesichtskosmetische und andere kosmetische Dienstleistungen. Diese Zukunft ist übrigens sehr nah – schauen Sie sich die Praxis KU64 von Dr. Ziegler am Kurfürstendamm in Berlin an.

Christine Breitschmid, Sie sind zurzeit oft in Frankreich unterwegs, weshalb?

Christine Breitschmid: Wir sind seit knapp drei Jahren in Frankreich präsent, seit zwei Jahren mit einer eigenen Niederlassung. Meine Aufgabe ist der Aufbau dieser Niederlassung und des Marktes, das beansprucht Präsenz. Außerdem pflegen wir mit der Universität Lyon eine Zusammenarbeit: Wir wirken hier bei der Gestaltung des Prophylaxemoduls für die Dental-Studierenden mit.

Was sind die größten Herausforderungen im französischen Markt?

Ch. B.: Die vorherrschende Lehrmeinung in Frankreich besagt, dass Interdentalbürsten ausschließlich in Fällen von Parodontalerkrankungen angewendet werden sollen. Das heißt, dass wir mit unseren CPS prime ein Produkt anbieten, von dem selbst die meisten Zahnärzte nicht einmal ahnen, dass so etwas überhaupt existiert.

Das heißt, es geht darum, zunächst Wissen aufzubauen?

Ch. B.: Ja, und das gilt übrigens auch hinsichtlich der Zahnbürsten. Denn so weiche Zahnbürsten wie unsere sind in Frankreich gänzlich unbekannt. Was da als weiche Zahnbürste gilt, wäre im Schweizer Markt im besten Fall medium. Da liegt tatsächlich sehr viel Aufklärungsarbeit vor uns.

Wie bekannt sind Interdentalbürsten in den anderen Ländern, die Sie betreuen?

Ch. B.: In Italien sind wir schon viel weiter, da wir mit Curaprox bereits über 15 Jahre dort präsent sind. Außerdem haben wir in den letzten vier Jahren sehr viele iTOP-Trainings mit den DHs durchführen können, und diese geben dann ihr Wissen ihren Patienten weiter. In Tunesien und Marokko sind Interdentalbürsten noch sehr unbekannt. Da hilft es, dass wir eine Marke aus der Schweiz sind.

Wie wichtig sind Zahnärzte und Dentalhygienikerinnen für Ihr Unternehmen?

Ch. B.: Aus meiner Sicht sind sie der Schlüssel für unser Geschäft. Interdentalbürsten korrekt anzuwenden, das kann nur mit professioneller Begleitung gelernt werden. Und das kann niemand anderes sein als ein Zahnarzt oder eine DH.

Herr Breitschmid, Sie haben ja Ihr Pensionsalter erreicht. Wann lehnen Sie sich zurück?

Ueli Breitschmid: Vor Jahren sagte ich meinem Vater: Dein größtes Privileg als Unternehmer ist, dass dich niemand in Pension schickt. Es ist wirklich ein großes Privileg, dass ich weiterhin meine Visionen und Lösungen einbringen darf. Aber es ist auch richtig, dass es meine schwierigste Aufgabe ist, die Unternehmensverantwortung in die Hände der nächsten Generation zu geben. Umso schöner ist es, zu sehen, wie sich Christine und Laura im Betrieb einbringen.

Aber natürlich genieße ich es, gemeinsam mit meiner Frau die Zeit auf unserem Familien-Weingut in Sizilien zu verbringen und unsere Weine zu probieren. Ich bin wohl bald der größte Konsument meines Palmeri BLU, einem Blend von Nero D'Avola mit Syrah und Cabernet ...

Wir danken Ihnen allen für das interessante Gespräch! DT

www.curaprox.com
www.curaden.ch

Ueli Breitschmid, 69, ist Inhaber des Schweizer Dentaldepots Curaden und der Curaden International AG, zu der die Marken Curaprox, swiss smile und Vital Swiss gehören. Außerdem pflegt Breitschmid seine Weingüter am Vierwaldstättersee und auf Sizilien. Mit seiner Frau Erika hat er vier Töchter.

Christine Breitschmid, 29, hat nach ihrem Master in European Studies ein Praktikum in der Schweizer Botschaft in Rom absolviert und ist seither in Teilzeit als Area Manager bei Curaprox verantwortlich für die Länder Frankreich, Tunesien, Marokko und Italien.

Laura Breitschmid, 27, ist nach ihrem Bachelor of Arts in Kunstgeschichte und Wirtschaftswissenschaften zu Curaprox gekommen, wo sie die Prophylaxe-Schulungen rund um iTOP weiterentwickelt und organisiert. Ebenfalls in Teilzeit führt sie einen unabhängigen Kunstraum in Luzern.