

cosmetic

dentistry beauty & science

1 2021 CZ/SK vydání

dti Dental
Tribune
International

StomaTeam

**G. Gürel, D. Filtchev, G. Iliev,
B. Paolucci, A. Schayder**

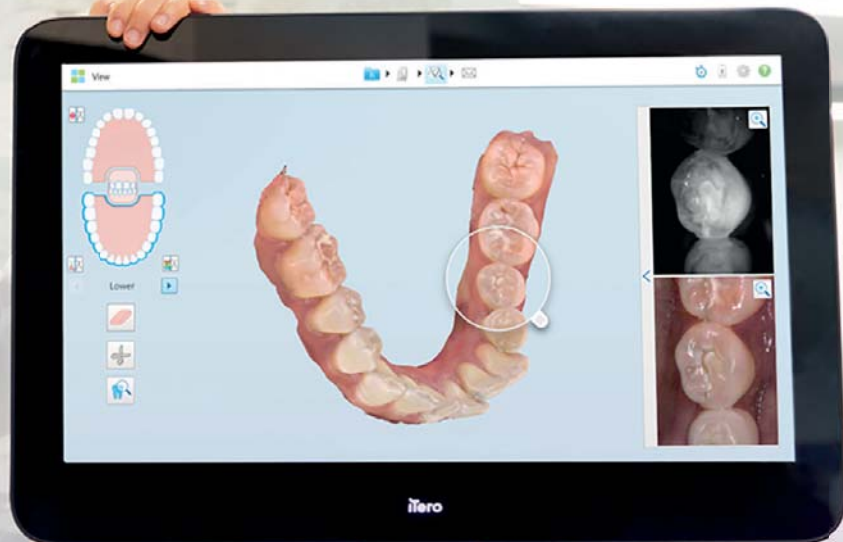Umění personalizovaného smile designu

J. Manauta, W. Devoto, A. Putignano
Přímé vrstvení kompozitních fazet

M. Žarow
Minimální invazivita – maximální efektivita

EXPAND

Dopřejte si větší rozhled.
Úplně jednoduše. Okamžitě.



Lepší funkce. Vyšší produktivita.

Zobrazovací systém iTero Element 5D Plus přináší:

- Revoluční způsob vizualizace
- Nové důmyslné funkce
- 3D modely, intraorální snímky a pomoc s detekcí zubních kazů
— To vše ve formě jednoho digitálního skeneru,
díky němuž bude vaše práce efektivnější.

Chcete se dozvědět víc? Navštivte itero.com

Novinka

it starts with **iTero**

Invisalign, iTero, iTero Element, logo iTero a jiné jsou ochranné známky a/nebo známky služeb společnosti Align Technology, Inc., případně některé z jejich dceřiných či přidružených společností a mohou být registrovány v USA a/nebo v jiných státech.

©2021 Všechna práva vyhrazena. Align Technology Switzerland GmbH, Suurstofli 22, 6343 Rotkreuz, Švýcarsko
MKT-0005747 Rev B

Vážení přátelé,

je tomu již téměř dva roky, kdy světové sdělovací prostředky a média přinesla první zprávy o výskytu tzv. nového typu koronaviru, který se za dosud neobjasněných okolností objevil v čínském Wu-chanu. Tehdy šlo „jen“ o zprávu, o které jsme si mysleli, že se nás netýká. Bohužel však neuplynul ani čtvrtrok od těchto prvních zpráv a tento nezvaný host klepal na naše dveře. Jeho příchod byl „bleskový“ a za relativně krátkou dobu dokázal od základů změnit naše životy.

Změny, které tento „vetřelec“ s sebou přinesl, byly vesměs negativní. Při hlubším zamyšlení však můžeme říci, že nás donutil se alespoň na chvíli zastavit a zamyslet se nad svými životy. V redakci StomaTeamu jsme této nechtěné příležitosti využili kromě jiného k tomu, abychom se zamysleli nad novými projekty a produkty, které bychom vám, našim milým čtenářům, přinesli a kterými bychom přispěli k vaší pohodě a dalšímu profesnímu rozvoji.

No, a právě dnes se vám do rukou dostává jeden z našich nových projektů, a sice první české a slovenské vydání odborného časopisu **cosmetic dentistry**. Ač se může na první pohled zdát, že jeho obsahem budou články věnované pouze kosmetickým úpravám a korekcím v dutině ústní, ve skutečnosti je námi pojatá koncepce časopisu poněkud odlišná. Snažili jsme se totiž o výběr článků, které popisují možnosti vzájemné interdisciplinární spolupráce při řešení konkrétních klinických případů, případně nabízí různé tipy a triky, jak si práci usnadnit. Na kolik se nám to podařilo, ponecháme na vašem posouzení.

Vážení přátelé, první číslo časopisu se vám dostává do rukou v období vrcholících příprav na nejkrásnější svátky roku. Proto mi dovolu, abych vám, jménem celé redakce a tvůrčího týmu StomaTeamu, ale i jménem svým, popřál jejich klidné prožití v kruhu nejbližších a aby ten nadcházející rok již nebyl ve znamení výše uvedeného nezvaného hosta.

MUDr. Adel El – Lababidi, Ph.D.
šéfredaktor




MUDr. Adel El-Lababidi, Ph.D.

INZERCE

Objednejte si

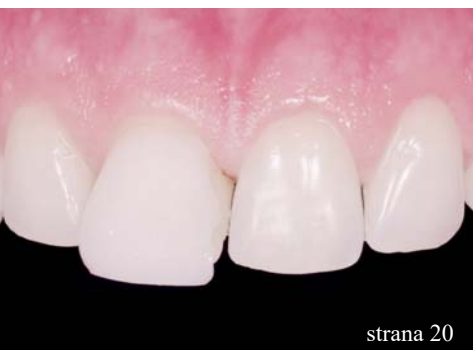CZ/SK vydání mezinárodního časopisu **cosmetic dentistry**, zaměřeného především na nejnovější zprávy a trendy z oblasti estetické stomatologie.

Objednejte si předplatné časopisu **cosmetic dentistry** na jeden rok nebo extra výhodně na tři roky dopředu na našem webu www.stomateam.cz v sekci Předplatné.

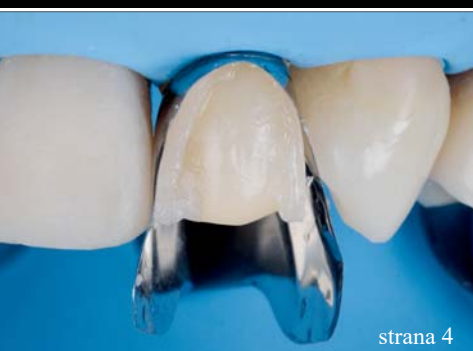

www.stomateam.cz

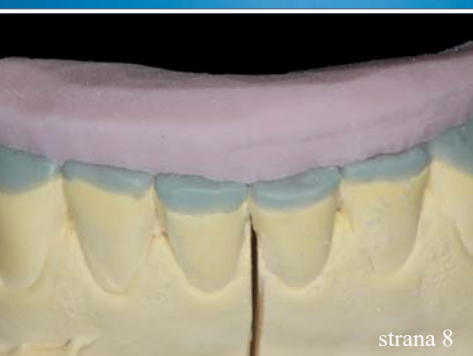



strana 20



strana 4



strana 8

Editorial

Adel El-Lababidi

01

Trendy a aplikace

Umění **personalizovaného** smile designu

Galip Gürel, Dimitar Filtchev, Georgi Iliev, Braulio Paolucci, Adriano Schayder

20

Estetika parodontu s využitím **laserů na měkké tkáni**

David L. Hoexter

36

Kazuistiky

Přímé vrstvení kompozitních fazet

Jordi Manauta, Walter Devoto, Angelo Putignano

04

Minimální invazivita – maximální efektivita

Paradigma současné dekády zachovné stomatologie

Maciej Żarow

08

Smile Makeover pomocí fóliového ortodontického aparátu a kompozitních dostaveb

Pelin Baysal, Umut Baysal

14

Jednoduchá souhra odstínů k vytvoření opticky **harmonické výplně**

Wallid Boujemaa

28

Přímé kompozitní rekonstrukce u pacientů po ortodontické terapii

Sylvia Rahm

40

EU legislativa

EU se probouzí do režimu nových **nařízení** o zdravotnických prostředcích

Jeremy Booth, Dental Tribune International

18

Zprávy z průmyslu

Společnost Align Technology uvádí na český a slovenský trh **nový zobrazovací systém** iTero Element 5D s funkcí automatického záznamu

12

CEREC Tessera – **pokročilý lithium disilikát**

Dr. Dennis J. Fasbinder | PR, Dentsply Sirona

33

Určení správného odstínu zubu pomocí **nových vzorníků pro monolitický zirkon**

PR, Zirkonzahn

44

Minimálně invazivní stomatologie:

Udělte více tím, že uděláte méně

Patricia Gatón Hernández, Esther Ruiz de Castañeda Regojo | PR, 3M

46

Fotografie na obálce: AdobeStock

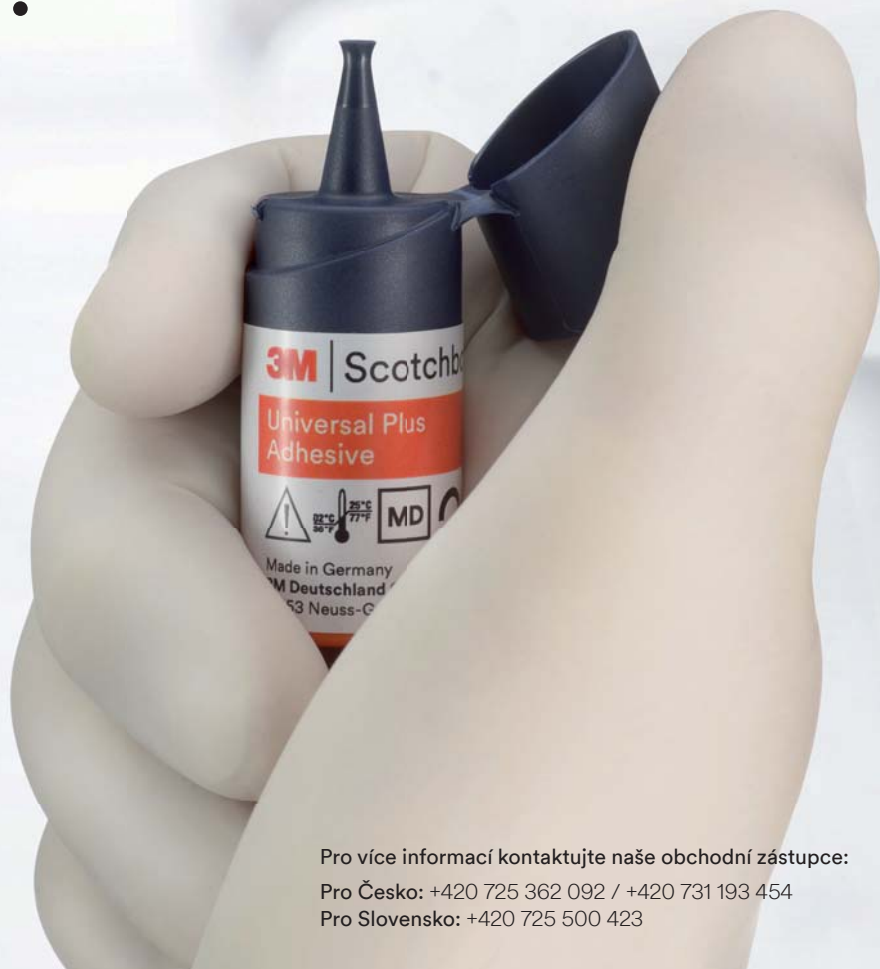

3M™ Scotchbond™ Universal Plus Adhezivum

Originál, nyní lepší než kdy jindy!

3M™ Scotchbond™ Universal Plus posunuje univerzální adheziva na vyšší úroveň. **Představujeme první radioopakní univerzální adhezivum.**

Zachovává všechny výhody původního adheziva 3M™ Single Bond Universal a navíc přidává lepší kontrolu a předvídatelnost pracovního postupu.



3M.cz/dental

3M a Scotchbond jsou ochranné známky společnosti 3M nebo 3M Deutschland GmbH. Použité za licence v Kanadě. © 3M 2020. Všechna práva vyhrazena.

Pro více informací kontaktujte naše obchodní zástupce:

Pro Česko: +420 725 362 092 / +420 731 193 454

Pro Slovensko: +420 725 500 423

Název: 3M™ RelyX™ Universal Určený účel: Dentální upevňovací materiál pro cementování nepřímých náhrad. Použití: Použití RelyX Universal v samoadhezivním režimu nebo v adhezivním režimu s přípravkem Scotchbond Universal Plus pro následující indikace: ● Definitivní cementování celokeramických, kompozitních nebo kovových inleji, onlejí, korunek, můstků ● Definitivní cementování kořenových čepů kompozitních, vyztužených skelnými vlákny, kovových šroubů ● Definitivní cementování náhrad z keramiky, kompozita nebo kovu na implantátové abutmenty. Použití RelyX Universal v adhezivním režimu s přípravkem Scotchbond Universal Plus pro následující indikace: ● Definitivní cementování z celokeramických nebo kovových můstků Maryland a 3členných inlejevých/onlejevých můstků ● Definitivní cementování celokeramických nebo kompozitních fazet a okluzních fazet (Table Tops). Scotchbond Universal Etchant se používá k leptání sklovin a dentinu v rámci techniky leptání kyselinou. Upozornění/varování: Pro pacienty a personál zubní ordinace Základní pasta RelyX Universal: Kontakt s očima může vyvolat těžké poškození očí. Noste ochranné brýle. Při zasažení očí okamžitě důkladně vypláchněte vodou a vyhledejte lékařskou pomoc. Scotchbond Universal Etchant: Kontakt s očima nebo pokožkou může vyvolat poleptání. Použijte vhodný ochranný oděv, ochranné rukavice a ochranné brýle nebo obličejový štít. V případě kontaktu s očima okamžitě důkladně vypláchněte vodou a vyhledejte lékaře. Aktivní složka: Obsažené látky každé jednotlivé komponenty produktu jsou uvedeny v sestupném pořadí podle jejich koncentrace. Katalyzátorová pasta: ytterbium fluorid, uretan dimetakrylát (UDMA), silanizovaný skelný prášek, tetraethylglykol dimetakrylát (TEGDMA), silanizovaná kyselina křemičitá, iniciátor, pigmenty, např. titan di-oxid, metakrylát (HEMA). Základní pasta: tetraethylglykol dimetakrylát (TEGDMA), silanizovaná kyselina křemičitá, uretan imetakrylát (UDMA), hydroperoxid. Další informace jsou uvedeny na bezpečnostním datovém listu (www.3M.com) příp. kontaktujte svou pobočku 3M. Uchování: RelyX Universal ve fóliovém sáčku skladujte při teplotě 02-25 °C. Po vyjmutí z fóliového sáčku spotřebujte RelyX Universal během 6 měsíců a před uplynutím data expirace. Trvale vysoká vlhkost vzduchu urychluje tuhnutí a je nutno ji zabránit. Scotchbond Universal Etchant skladujte při teplotě 02-25 °C. Po uplynutí data expirace již nepoužívejte. Výrobce: Dental Products, 2510 Conway Avenue, St. Paul, MN 55144-1000 USA Zplnomocněný zástupce: 3M Deutschland GmbH Dental Products, Carl-Schurz-Str. 1, 41453 Neuss – Germany Certifikát vydala notifikovaná osoba č. 0123 Datum vydání poslední verze návodu k použití: [2020-07].

Název: 3M™ Scotchbond™ Universal Plus Určený účel: Primární určení je použití materiálu jako adheziva pro spojení zubní tkáně se zubními náhradami. Materiál je možné také používat pro pečetění dentinu a jako spojovací materiál při opravách náhrad. Použití: Přímé indikace: ● bonding všech světlém, duálně tuhoucích a samotuhoucích kompozitních nebo kompomerových plnicích materiálů na bázi metakrylátu ● desenzibilizace zubního krčku ● bonding materiálů pro pečetění fisur a štrbin na bázi metakrylátu ● ochranný lak pro sklonomeremní výplně ● oprava kompozitních nebo kompomerových výplní ● uzavření kavit před amalgamovými náhradami Nepřímé indikace: ● lepení nepřímých náhrad v kombinaci s cementem RelyX™ Universal a jinými kompozitními upevňovacími cementy (postupujte podle odpovídajících pokynů pro použití) ● bonding pro všechny světlém, duálně tuhoucích a samotuhoucích materiálu pro dostavby pahýlů na bázi metakrylátu a cementů ● cementování fazet v kombinaci s cementem RelyX™ Veneer Cement ● intraorální oprava kompozitních a celokeramických náhrad bez potřeby použití primeru ● uzavření kavit a preparaci pahýlů před dočasným upevněním nepřímých náhrad Upozornění/varování: Pro pacienty a personál zubní ordinace ● Kontakt s očima může způsobit těžké poškození oka. Noste ochranné brýle. Při zasažení očí okamžitě důkladně vypláchněte vodou a vyhledejte lékařskou pomoc. Aktivní složka: Obsažené látky každé jednotlivé komponenty produktu jsou uvedeny v sestupném pořadí podle jejich koncentrace. Bromovaný dimetakrylát, metakrylát (HEMA), fosforovaný metakrylát, etylalkohol, silanizovaná kyselina křemičitá, voda, polymerní kyselina, kafchiron, aromatický amin. Další informace jsou uvedeny na bezpečnostním datovém listu (www.3M.com) příp. kontaktujte svou pobočku 3M. Uchování: Skladování a trvanlivost Scotchbond Universal Plus skladujte při teplotě 02-25 °C. Po uplynutí data expirace již nepoužívejte. Zplnomocněný zástupce: 3M Deutschland GmbH Health Care Business, Carl-Schurz-Str. 1, 41453 Neuss – Germany Certifikát vydala notifikovaná osoba č. 0123 Datum vydání poslední verze návodu k použití: [2020-07].

Přímé vrstvení kompozitních fazet

Autoři: Dr. Jordi Manauta, Dr. Walter Devoto, prof. Angelo Putignano

Vzhledem k vyšším nárokům pacientů narostla v posledním desetiletí enormně potřeba estetické a zachovné stomatology, neboť estetika hraje v současnosti velmi důležitou roli. Perfektní úsměv je nutností a ovlivňuje prokazatelně sebevědomí i psychosociální pohodu pacienta¹. Na základě vědeckých statistických a klinických dat představují přímo vrstvené kompozitní fazety přesvědčivé řešení pro estetickou rekonstrukci frontálních zubů. Není pouze cenově výhodnějším než obvyklé keramické rekonstrukce, nýbrž může být také zrealizováno při jedné ordinanční návštěvě a současně během procesu vrstvení modifikováno tak, aby byly splněny pacientovy požadavky.

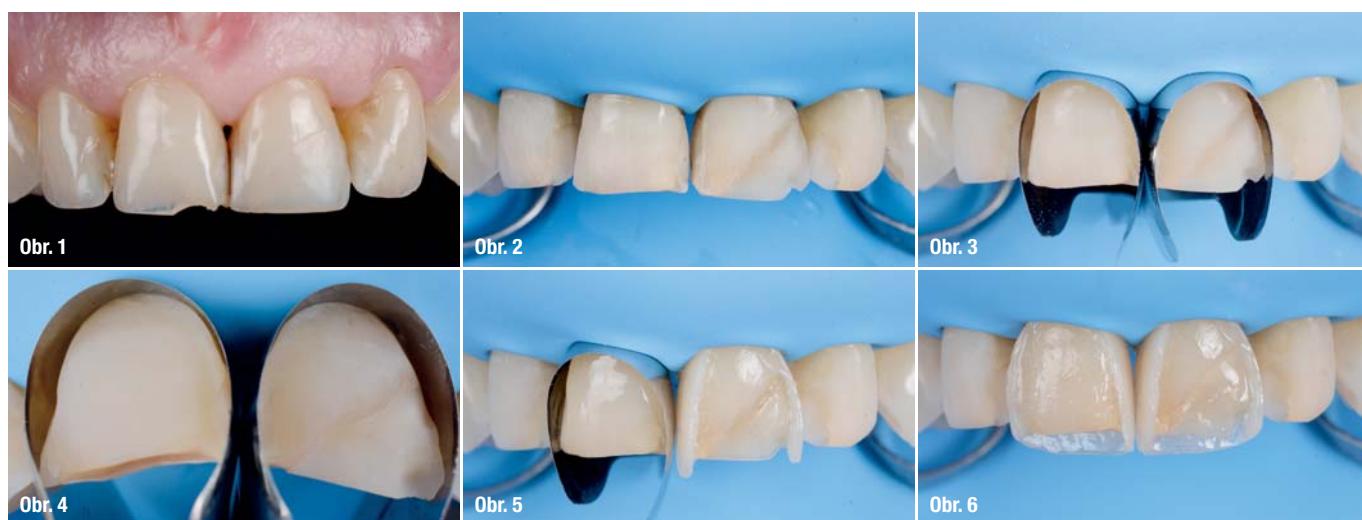
V rámci vývoje konvenčních nanokompozitních výplňových materiálů byly vytvořeny materiály s lepšími mechanickými vlastnostmi a s vyšší odolností vůči abrazi,^{2,3} které zajišťují dostatečnou odolnost kompozitních rekonstrukcí. Nedávno provedenou metaanalýzou prospektivních studií zaměřených na kompozitní rekonstrukce frontálních zubů bylo zjištěno, že po pěti letech klinické expozice je medián jejich celkové míry přežití odhadován na 84,6 %.³

Nejčastějšími komplikacemi s přímo vrstvenými kompozitními fazetami jsou možné fraktury, sekundární kazy, zabarvení okrajů i změny barvy a povrchové textury.³⁻⁷ Díky snadné opravitelnosti kompozitních materiálů však mohou být tyto komplikace snadno odstraněny.

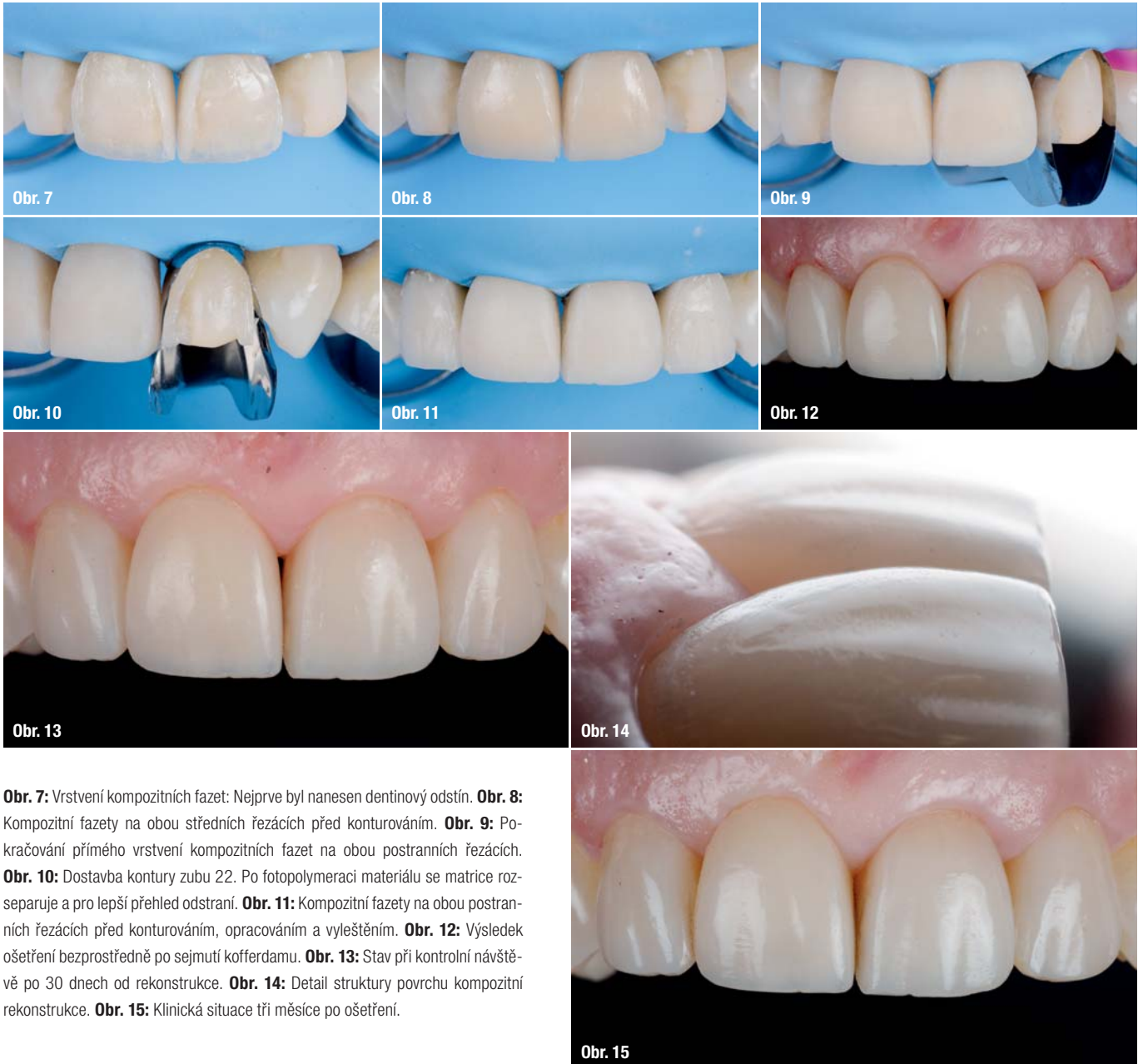
Zásadní klinickou výhodou přímých kompozitních rekonstrukcí je možnost minimální preparace skloviny, neboť leptání kyselinou fosforečnou je dostačující pro dosažení potřebné vazebné síly.

Klinický postup

Přímé vrstvení kompozitních fazet spočívá v přímé aplikaci jedné či více vrstev kompozitního materiálu na povrch ošetřovaného zubu způsobem, který napravuje jeho defekt či estetiku, a to v jediné návštěvě pacienta v ordinaci.⁸ K obnovení správného tvaru a kontury gingivy frontálních zubů lze použít nejrůznější nástroje a pomůcky. Doposud byly přímo vrstvené kompozitní fazety použí-



Obr. 1: Výchozí stav ukazuje nevyhovující anatomii horních frontálních zubů a odlomenou část zubu 11. **Obr. 2:** Zajištění suchého pracovního pole po očištění, dezinfekci a vyleštění povrchu zubů. **Obr. 3:** Matrice Unica Anterior umístěná na oba střední řezáky. **Obr. 4:** Střední řezáky s napreparovanými ploškami. **Obr. 5:** Klinický stav po dostavbě proximálních stěn zubu 21. **Obr. 6:** Modelace palatinálních stěn po předchozí dostavbě stěn proximálních.



Obr. 7: Vrstvení kompozitních fazet: Nejprve byl nanesen dentinový odstín. **Obr. 8:** Kompozitní fazety na obou středních řezácích před konturováním. **Obr. 9:** Pokračování přímého vrstvení kompozitních fazet na obou postranních řezácích. **Obr. 10:** Dostavba kontury zubu 22. Po fotopolymeraci materiálu se matrice rozseparuje a pro lepší přehled odstraní. **Obr. 11:** Kompozitní fazety na obou postranních řezácích před konturováním, opracováním a vyleštěním. **Obr. 12:** Výsledek ošetření bezprostředně po sejmutí kofferdamu. **Obr. 13:** Stav při kontrolní návštěvě po 30 dnech od rekonstrukce. **Obr. 14:** Detail struktury povrchu kompozitní rekonstrukce. **Obr. 15:** Klinická situace tři měsíce po ošetření.

vány u rekonstrukcí aproximálních a cervikálních defektů. Při tom probíhala rekonstrukce ve dvou krocích se dvěma postranními maticemi (aproximální okraje) a s jednou maticovou páskou pro rekonstrukci cervikální oblasti přistřižené do požadovaného tvaru.

Frontální matrice usnadňuje pracovní postup

V níže uvedené kazuistice jsme se pro usnadnění postupu rozhodli použít frontální matici Unica Anterior (Polydentia), neboť umožňuje přímou rekonstrukci celé kontury zubu (cervikální a aproximální okraje) v pouhém

jediném kroku. Kvůli tomu byly povrchy zubů nejprve neparovány a očištěny, aby byla následně umožněna kompozitní rekonstrukce. Poté se na zub umístila matrice a zafixovala v požadované pozici.

Obvykle mohou být k zajištění dostatečné fixace matrice použity mezizubní klínky z umělé hmoty či ze dřeva. Jako alternativa – např. v případě rozsáhlých rekonstrukcí III. třídy, u kterých by zavedení klínku mohlo mít za následek deformaci matrice a s ním bezprostředně související nepříznivé ovlivnění aproximálního obrysu zhotovené rekonstrukce – lze k fixaci matrice ve správné pozici použít „tekutý“ kofferdam (např. myCustom Resin, Polydentia).

Následuje vrstvení kompozitního materiálu: Nejprve obnovíme konturu zubu a poté modelujeme palatinální stěny. Následně aplikací jedné či více vrstev kompozitního materiálu vymodelujeme hrubou morfologii zubu a na závěr pomocí fréz, brousek a leštících nástrojů dotvoříme konečný tvar zubu.

Kazuistika

52letá pacientka se dostavila do naší ordinace, protože nebyla spokojená se svým úsměvem. Její horní frontální zuby vykazovaly neuspokojivou anatomii a odlomenou část zubu 11 (obr. 1). Klinické vyšetření zjistilo jinak nekariézní chrup a uspokojivou úroveň ústní hygieny. Po odebrání anamnézy a klinickém vyšetření jsme se rozhodli pro rozsáhlou estetickou rekonstrukci frontálních zubů pomocí přímo vrstvených kompozitních fazet. Pro tento případ byly plánovány čtyři fazety na obou středních i postranních řezácích plně adhezivní technikou při minimální preparaci tvrdých zubních tkání. Následující postup byl realizován s použitím matric Unica Anterior.

K obnovení gingivální kontury frontálních zubů mohou být použity nejrůznější metody. My jsme se v tomto případě rozhodli pro matrice Unica Anterior, protože zjednodušují celý pracovní postup a umožňují snadné obnovení celé kontury zubu (cervikální a aproximální okraje), a to v jednom jediném kroku (obr. 2). Matrice byly nejprve umístěny na oba střední řezáky (obr. 3). V tomto případě vnitřní pevnost ocelových matic a zachovalé intaktní body kontaktu zajistili jejich dostatečnou stabilitu a upevnění, aniž by bylo nutno použít klínky nebo kompozitní pryskyřici. Konvexní tvar matic navíc umožňuje efektivnější umístění kofferdamu v cervikální oblasti, a tím i zajištění dokonale suchého pracovního pole (obr. 4).

Nejprve byl aplikován univerzální adhezivní systém, aby se zvýšila hodnota vazebné síly ke sklovině. Následovalo obnovení kontury aproximálních stěn zubů nanesením sklovinného odstínu kompozitního materiálu. Stejný postup byl proveden u druhého středního řezáku (obr. 5). Po dostavbě aproximálních stěn byla provedena modelace palatinálních stěn (obr. 6), během které bylo naneseno malé množství sklovinného odstínu kompozitního materiálu za účelem reprodukce sklonu zubu. Poté následovalo vlastní vrstvení kompozitní fazety. Nejprve byla nanesena jedna vrstva dentinového odstínu (obr. 7). Pro napodobení barvy zubu byla nanesena druhá sklovinná vrstva a pomocí hladítka a štětečků vymodelována do finálního tvaru. Obrázek 8 ukazuje kompozitní fazety na středních řezácích před dokonturováním. Dále pokračovalo vrstvení kompozitních fazet i na postranních řezácích (obr. 9). Po polymeraci materiálu byla matrice rozseparována a pro lepší přehled sejmuta ze zubu (obr. 10). Obrázek 11 ukazuje kompozitní fazety na obou postranních řezácích před finálním opracováním. Konturování

a opracování probíhalo pomocí diamantových brousek při nízkých otáčkách. To umožňuje lepší kontrolu pohybu rotačních nástrojů a optimalizaci struktury povrchu i při velké zrnitosti nástrojů. Následně předleštění bylo provedeno pomocí hnědého disku (3M Deutschland) a leštící pasty (Diamond Twist SCL, Premier Dental). K dosažení vysokého lesku byl použit plstěný kotouč. Na závěr byl sejmout kofferdam a posouzen výsledek (obr. 12). Pacientka byla poté objednána na kontrolu po 30 dnech (obr. 13, 14).

Závěr

Vzhledem k neustálému vývoji kompozitních materiálů máme v současnosti pomocí techniky přímo vrstvených fazet k dispozici přesvědčivé, rychlé a cenově příznivé řešení pro estetickou rehabilitaci frontálních zubů. Nicméně dosažení esteticky a funkčně úspěšného výsledku ošetření je silně závislé na znalostech lékaře v oblasti adhezivních technik, včetně využití různých nástrojů a metod usnadňujících práci. Použití matic, jako jsou matrice Unica Anterior, umožňuje rychlé a snadné obnovení profilu jak v cervikální, tak i v aproximální části zubu. Díky tomu se pak výrazně zkracuje čas ošetření a estetické rekonstrukce jsou úspěšně realizovatelné pro každého zubního lékaře.

Redakční poznámka: Článek byl publikován v německém vydání časopisu cosmetic dentistry practice & science, Vol. 18, Issue 1/2020.

Kontakt:



Dr. Jordi Manauta

Style Italiano
16039 Sestri Levante (GE)
Itálie
E-mail: educational@styleitaliano.org
Web: www.styleitaliano.org

Literatura



ClearCorrect neviditelná rovnátka



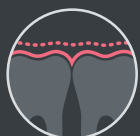Mimořádně trvající
síla



Pozoruhodně
pohodlné



Úžasně flexibilní



Fantastická
adaptace na
zuby



Vynikající odolnost
proti rozlomení



Výjimečná
odolnost vůči
skvrnám



Optimální
transparentnost



Opravdu, skok vpřed.*

Představujeme třetí generaci materiálu ClearCorrect, nejmodernější třívrstvý materiál neviditelných rovnátek.

Požádali jste o pohodlná, trvanlivá, vícevrstvá neviditelná rovnátka. Naše odpověď: materiál ClearQuartz™. Jsme na tento materiál opravdu pyšní a věříme mu. Po představení ve vaší praxi věříme, že budete také pyšní na výsledky, kterých dosáhnete u svých pacientů.

Vyzkoušejte si ClearQuartz™ sami:

Vyžádejte si vzorek na support.clearcorrect.cz@straumann.com
anebo kontaktujte naše obchodní zástupce +420 226 200 933

* Ve srovnání s neviditelnými rovnátky ClearCorrect, které byly dříve vyrobeny z jednovrstvého materiálu .030 (Zendura A). ** Digitální soubory, vzorky reálných neviditelných rovnátek k dispozici na vyžádání.