



ИНТЕРВЮ

НОВИЯТ ЖИВОТ НА ДРЕВНАТА ТЕХНИКА АВТОТРАНСПЛАНТАЦИЯ

Бащата на съвременната автотрансплантация
преди Dental Tribune. [стр. 7](#)

CAD/CAM

ДИГИТАЛИЗИРАН РАБОТЕН ПРОЦЕС И ПРИЛОЖЕНИЕ НА PRF И ОЗОН ПРИ РЕХАБИЛИТАЦИЯ НА ДЪВКАТЕЛНИЯ АПАРАТ

Д-р Михаел Стенли и кол. илюстрират дигитализирането на
протетичния работен процес. [стр. 8](#)

ЗЪБНА ЕРОЗИЯ

ТОТАЛНА РЕХАБИЛИТАЦИЯ ПРИ ПАЦИЕНТ СЪС ЗЪБНА ЕРОЗИЯ

Броят на пациентите, страдащи от зъбна ерозия непрекъс-
нато се увеличава. Представяме доклад на клиничен случай за
протетична рехабилитация на съзъбието. [стр. 11](#)

Dental Tribune България

Роботизацията и революциите в здравеопазването са следващото голямо нещо, което очаква света според световноизвестния футурист Рей Хъмънд. Прочутият английски писател и журналист, който прегрече интернет още през 1984 г., твърди, че ни очакват 4 големи революции в медицината: 1) медицината, базирана на ДНК анализи, персонализирана, а не „един размер за всички“, както бе досега; 2) стволовите клетки, които ще помогнат на човечеството да „отгледа“ органите, от които има нужда; 3) наномедицината, защото чрез нанотехнологии може да се създадат най-добрите лекарства; 4) дигиталното здраве – изкуствен интелект, който следи пациентите и помага на лекаря при диагностицирането. Според Хъмънд пациентите ще носят устройства, които да проследяват техните здравни показатели.

С развитието на дигиталните технологии в медицината и в денталната медицина гореописаният сценарий не само че не звучи като научна фантастика, а е ясно, че е въпрос на пет-десет години, за да се случи.

Големият въпрос в този контекст обаче винаги е бил: САМОУБИВА ЛИ СЕ ЧОВЕЧЕСТВОТО? Големи мислители като Стивън Хокинг, Илън Мъск, Стив Возняк, смятат развитието на изкуствения интелект за най-голямата заплаха на XXI век.

Въпреки че все още човечеството е далеч от създаването на изкуствен интелект, който да е еквивалентен на човешкия, да е универсален като него: да се учи, да обобщава наученото, да разбира значението и контекста, рискът за война между човека и робота, описана в толкова научнофантастични филми, съществува.

Революциите в човешкия свят и в частност в медицината са факт. Ще спечелим, ако не само разберем, но и приемем тази реалност.

Избрахме с първия си брой за 2019 г. да акцентираме на посланието, че живеем в предизвикателно, но и изключително интересно време, в което се случват революции.

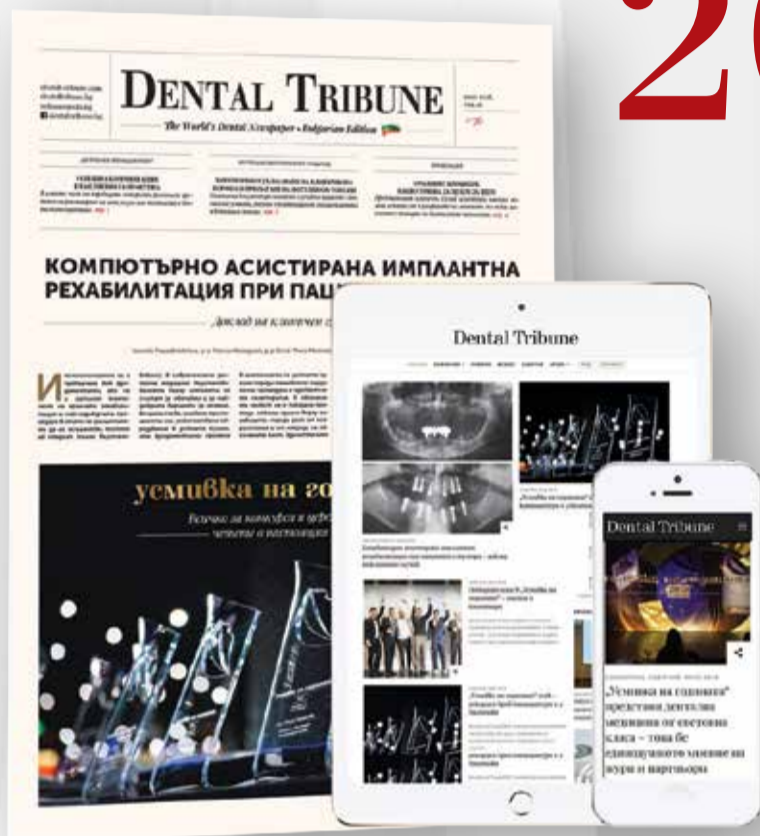Независимо дали ни харесва или не, имаме само две възможности: да „прегърнем“ и имплементираме в живота си новостите, или да отхвърлим всичко това и да излезем от играта.

На прага на 2019 г. ви пожелаваме да останете любопитни, позитивни и с широко отворени очи за всичко, което се случва около нас и у нас.

Защото най-интересното тепърва предстои!

THE NEXT BIG THING 2019

АБОНАМЕНТ 2019



НОВО!
ПЛАТЕТЕ
бързо и
лесно с
дебитна или
кредитна
карта

НАЙ-ИЗГОДНО!

ВАРИАНТ 1



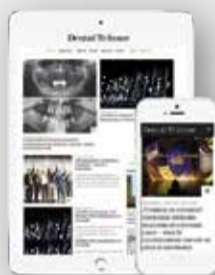10 бр. хартиен
Dental Tribune
150 ЛВ.

ВАРИАНТ 2



10 бр. хартиен
+
10 бр. дигитален
Dental Tribune
170 ЛВ.

ВАРИАНТ 3



10 бр. дигитален
Dental Tribune
150 ЛВ.

1. Януари – ENDO TRIBUNE / 2. Февруари – PERIO TRIBUNE / 3. Март – LASER TRIBUNE
4. Април – IMPLANT TRIBUNE / 5. Май – SMILE OF THE YEAR / 6. Юни – DIGITAL TRIBUNE
New! 7. Септември – SCIENCE TRIBUNE / 8. Октомври – PREVENTION TRIBUNE
9. Ноември – ORTHO TRIBUNE / 10. Декември – IMPLANT TRIBUNE

Всеки брой на
Dental Tribune е придружен от
специализирано издание.
Вестникът не излиза в месеците юли и август.

За да заявите своя абонамент,
посетете dentaltribune.bg
или позвънете на
0897 958 321.

DENTAL TRIBUNE

Publisher/ Chief Executive Officer	Torsten R. Oernus
Chief Financial Officer	Dan Wunderlich
Director of Content	Claudia Duschek
Clinical Editors	Nathalie Schüller Magda Wojtkiewicz
Editor & Social Media Manager	Monique Mehler
Editors	Franziska Beier Brendan Day Kasper Mussche
Assistant Editor & Video Producer	Luke Gribble
Copy Editors	Ann-Katrin Paulick Sabrina Raaff
Business Development & Marketing Manager	Alyson Buchenau
Digital Production Manager	Tom Carvalho
Junior Digital Production Manager	Hannes Kuschick
Project Manager Online	Chao Tong
IT & Development	Serban Veres
Graphic Designer	Maria Macedo
E-Learning Manager	Lars Hoffmann
Education & Event Manager	Sarah Schubert
Product Manager Surgical Tribune & DDS.WORLD	Joachim Tabler
Sales & Production Support	Puja Daya Madleen Zoch
Executive Assistant	Doreen Haferkorn
Accounting	Karen Hamatschek Anita Majtenyi Manuela Wachtel
Database Management & CRM	Annachiara Sorbo
Media Sales Managers	Melissa Brown (International) Hélène Carpentier (Western Europe) Matthias Diessner (Key Accounts) Wendiana Mageswki (Latin America) Barbara Solarova (Eastern Europe) Peter Witteczek (Asia Pacific)
Executive Producer	Gernot Meyer
Advertising Disposition	Marius Mezger
Dental Tribune International GmbH Holbeinstr. 29, 04229 Leipzig, Germany Tel.: +49 341 48 474 302 Fax: +49 341 48 474 173 info@dental-tribune.com www.dental-tribune.com	

©2018, Dental Tribune International GmbH.
All rights reserved. Dental Tribune International makes every effort to report clinical information and manufacturer's product news accurately, but cannot assume responsibility for the validity of product claims, or for typographical errors. The publishers also do not assume responsibility for product names, claims, or statements made by advertisers. Opinions expressed by authors are their own and may not reflect those of Dental Tribune International.

ОФИС БЪЛГАРИЯ

Издава Dental Tribune България ЕООД
София 1421, кв. „Лозенец“, ул. „Крум Понев“ 56-58
office@dental-tribune.net
www.tribunemedia.bg
www.dental-tribune.com

Действителен собственик:
Уляна Винчева
Предоставена информация
е съгласно чл. 7а, ал. 3 от ЗЗДПД.

Главен редактор	Уляна Винчева
Отговорен редактор	г-р Павлина Колева
Дизайн и предпечат	Ралица Димитрова
Превод	г-р Павлина Колева
Коректор	Гая Христова
Маркетинг и реклама	Николина Илиева тел.: 0897 958 321

Автори в броя
Д-р Antonello Demartis, Luca Borro, г-р Valerio Bini,
Д-р Miguel Stanley и кол.
Д-р Christina Karanasiou, г-р Dimitris Strakas,
Д-р Raffaele Spena
Д-р Anna Maria Yiannikos, Германия/Кипър
Д-р Mohammed Thamer AlShahrani, г-р Satheesh B. Haralur,
г-р Mohammed Alqarni, Саудунска Арабия

Автори в Endo Tribune
Д-р Миле Чурлинов
Д-р Aws Alani, Великобритания
Д-р Spyros Floratos, Гърция


Печат „Спектър“ АД

Българското издание на Dental Tribune е част от групата Dental Tribune International – международно издание на 20 езика, разпространявано в над 55 държави. Съдържанието, преведено и публикувано в този брой от Dental Tribune International, Германия, е с авторското право на Dental Tribune International GmbH. Всички права запазени. Публикувано с разрешение на Dental Tribune International GmbH, Holbeinstr. 29, 04229, Leipzig, Германия. Възпроизвеждането по какъвто и да било начин и на какъвто и да е език, изцяло или частично, без изрично писмено разрешение на Dental Tribune International GmbH и Dental Tribune България ЕООД е абсолютно забранено. Dental Tribune е запазена марка на Dental Tribune International GmbH. Редакцията не носи отговорност за съдържанието на публикуваните реклами в броя.



IDS 2019 ЩЕ ПРЕДСТАВИ ПОСЛЕДНИТЕ ТЕНДЕНЦИИ В ДИГИТАЛНАТА ОРТОДОНТИЯ

Dental Tribune International



Дигиталните технологии тласкат ортодонтията напред

Кьолн, Германия: Дигиталните технологии променят съществуващите методи и решения в ортодонтията. Според организаторите на предстоящото International Dental Show (IDS), което ще се провежда от 12 до 16 март в Кьолн, посетителите ще имат възможността да тестват разработки в областта на ортодонтията, свързани с диагностиката, планирането на лечението и проследяването му.

Денталните професионалисти с вече развити практики ще имат редица възможности да преминат към използването на нови технологии в областта на диагностиката и планирането на лечението, докато зъболекарите, които сега откриват своите практики, вече почти изцяло ще разчитат на дигитализираните методики в процеса на работа. Според организаторите на IDS 3D рентгенографските апарати, интраоралните скенери и виртуалното планиране и дизайн на ортодонтичното оборудване са само малка част от технологиите и процедурите, които посетителите биха могли да изпробват по време на IDS.

Много от промените, които дигиталните технологии наложиха в областта на ортодонтията, са безспорни, а ползите от тях – ясни, какъвто е случаят например с лечението с алайнери, при което вече дигиталните технологии контролират предварителните измервания за целите на естетичната дентална медицина. Що се отнася до мащаба на влияние на някои от нововъзникващите дигитални технологии, какъвто е асистирването от изкуствен интелект, той тепърва предстои да бъде идентифициран.

По време на IDS посетителите ще имат възможност да тестват в детайли редица различни продукти, свързани с лечението с алайнери, като например софтуер с опции за виртуално класифициране на комплексните зъбни движения. Освен това ще могат и да научат повече за новата тенденция в използването на съпорт от изкуствен интелект, който сигнализира при наличие на екстремни премествания на зъбите. Според организаторите на изложението асистирването от изкуствен интелект в тази област става все по-възможно с увеличаване на базата данни, което е от съществено значение при използването на подобни методи.

Предстоящото търговско изложение, което се организира на всеки две години, ще помогне на практикуващите зъболекари да научат повече за нововъведенията, тласкащи ортодонтията напред.

„IDS 2019 ще помогне на денталните професионалисти да напреднат по всички тези параграфи“, коментира за медиите Mark Stephen Pace, председател на Association of the German Dental Industry (VDDI). „Това е важно, защото постигането на предвидимост и последователност в ортодонтичното лечение на съвсем ранен етап ни позволява да избегнем усложненията във времето. Най-значимото изложение в света на денталната медицина и технология, което ще се проведе в Кьолн от 12 до 16 март 2019 г., ще допринесе много за това“, твърди той. IDS, организирано от Gesellschaft zur Förderung der Dental-Industrie, търговското предприятие на VDDI, в колаборация с Koelnmesse, се провежда на всеки две години в изложбения център Koelnmesse в Кьолн.

Повече информация относно събитието и регистрацията за него можете да намерите тук. [DT](#)

„УСМИВКА НА ГОДИНАТА“ С НОВА КАТЕГОРИЯ ПРЕЗ 2019 Г.

„Ортодонтички клиничен случай с алайнери“ е името на категорията, която вече е учредена и включена в регламента на институционалната проява

Dental Tribune България

В момента тече подготовката на поредното 12-о издание на Националния дентален конкурс „Усмивка на годината“, който на 11 април 2019 г. ще отличи с бляскава церемония работата на българските дентални професионалисти през изминалата 2018 г.

Част от тази подготовка е и включването в регламента на конкурса на нова категория, в която участие ще могат да вземат и денталните професионалисти, които работят ортодонтия с алайнер системи. Това съобщиха издателите на Dental Tribune – Уляна Винчева, организатор на конкурса „Усмивка на годината“.

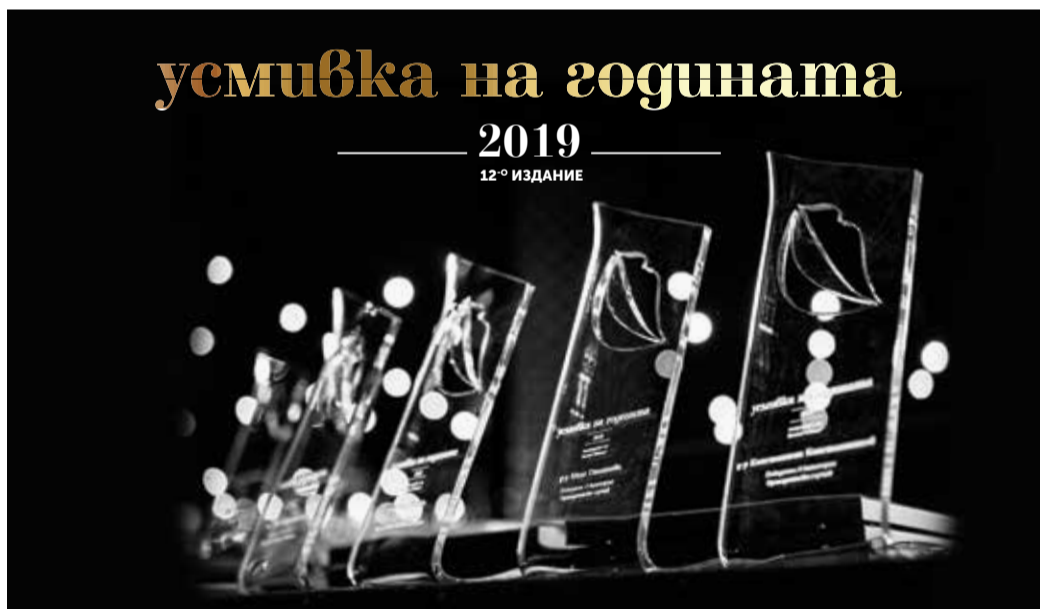„По време на своя досегашен почти 12-годишен живот денталната напревара винаги е търпяла развитие и е имала претенции да дава разпознаваемост на авторите на модерните и високоестетични дентални резултати. Именно по тази причина наше заглавие е да сме адекватни на денталната съвременност, в която погрещането на съзбието чрез дигитална ортодонтия с алайнер системи набира все по-голям популярност. През изминалата 2018 г. много български ортодонти преминаха сертификационен курс за „Инвизалайн“. Друга част пък преминаха обучение за ортодонтия с други алайнер системи. Ос-

вен всичко именно чрез алайнер технологията и едно последващо избелване на зъбите може да бъде постигната изключителна естетика на усмивката. Като добавим и това, че ортодонтията с алайнери е минимално инвазивен метод, мисля, че би било странно конкурсът да не реагира и да не учреди такава категория. Ортодонтията с алайнери е все още иновативен метод и носи добавена стойност на всички ортодонти, които взеха или предстои да вземат решение да променят статуквото и да работят този тип ортодонтия. А ние в качеството си на организатори на проява, която дава гласност на новите трендове, разбира се, презръщаме идеята за популяризация на иновациите в денталната професия.“

Изискванията за участие в категорията „Ортодонтички клиничен случай с алайнери“ са идентични с тези в категория „Ортодонтички случай“ и вече са публикувани на уебстраницата на проявата: usmivkanagodinata.com.

Крайният срок за подаване на кандидатури за участие е 1 март 2019 г., след което започва да тече периодът на журирането.

Всички победители ще бъдат обявени на 11 април 2019 г. на официалната церемония по награждаването. [DT](#)



усмивка на годината

2019
12-о ИЗДАНИЕ

КРАЕН СРОК ЗА УЧАСТИЕ

1 март 2019

ОФИЦИАЛНА ЦЕРЕМОНИЯ
ПО НАГРАЖДАВАНЕТО

11 април 2019, София

ЖУРИ



г-р Ставрос Пелеканос
Гърция



г-р Федерико Ферарис
Италия



г-р Рафи Романо
Израел

ОРГАНИЗАТОР:
DENTAL TRIBUNE

ОРГАНИЗАЦИОНЕН ПАРТНЬОР:
weemss

ЕСТЕТИЧЕН ДИЗАЙН НА УСМИВКАТА: 2D/3D ПОДПОМОГНАТА КОМУНИКАЦИЯ И СОФТУЕРЕН ДИЗАЙН


Д-р Antonello Demartis; Luca Borro; г-р Valerio Bini, Италия

ВЪВЕДЕНИЕ

Комуникацията между зъболекар и пациент е важна, особено когато става дума за случаите на частична или цялостна промяна на усмивката. В днешно време е от значение не само да лекуваме оралните патологии, но и да правим оценка на вида на усмивката на нашите пациенти, така че да постигнем резултати, които удовлетворяват очакванията им. Усмивката е като визуална картичка – тя е първото нещо, което ни откроява при разговор, на работа и при социалните ни взаимоотношения. Трябва да отбележим, че усмивката може да изглежда неприятно дори ако няма видими проблеми или заболявания. Клиницистът трябва да разбере психологическата нагласа и възприемчивостта на пациента и лично да обясни по подходящ начин необходимите интервенции и възможните лечебни модалности. Това е от решаващо значение при планиране на вида на усмивката и налага една щателна предварителна оценка, която обхваща всички компоненти на генталното здраве. Често се случва пациентите да не могат да формулират точно желанията си и тогава клиницистът е този, който трябва да реши по какъв начин могат най-добре да се удовлетворят техните нужди.

От какво се нуждае генталният лекар, за да планира естетично гентално лечение? Какво е необходимо при проектиране на усмивката, интегрирана в контекста на лицето? Нужните диагностични данни за всеки случай са анамнеза, аналогови и дигитални работни модели, рентгенови снимки, интраорални и екстраорални снимки, функционален анализ, естетичен гентофациален анализ, интраорална диагностика, статична и динамична екстраорална диагностика, правилен психологически подход към пациента и информирано съгласие.

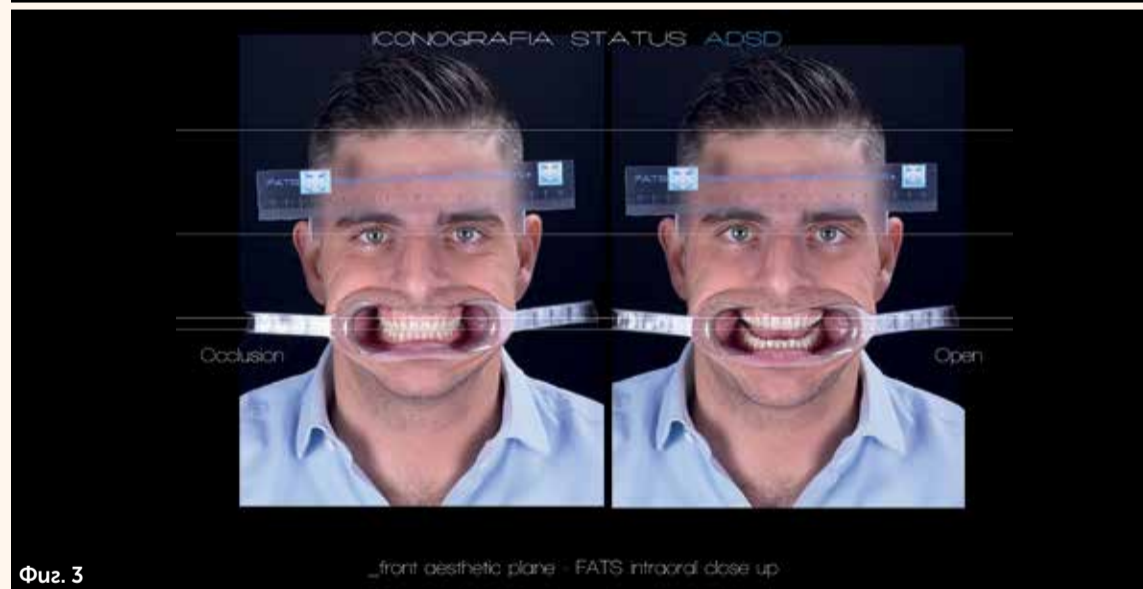От полза за зъболекаря ще бъде да използва понятен език и да подхожда интуитивно и с разбиране към всеки пациент, понеже пациентът трябва да бъде въведен и запознат с възможностите на естетичната гентална медицина, така че той самият да стане привърже-



Фиг. 1



Фиг. 2



Фиг. 3

ник на естетичните възстановителни лечения. Имайки предвид, че повечето искания на пациентите са свързани с естетиката, ние трябва да познаваме определението за „естетична усмивка“, за да можем да я възпроизведем на практика. Има ли такова понятие като „перфектната усмивка“ в естетичната гентална медицина? По наше мнение всяка усмивка трябва да има собствено излъчване, чар и индивидуалност, което означава, че трябва да се имат предвид психологическите, социологическите и комуникативните аспекти. Само с помощта на ефективна комуникация ние можем да отговорим на очакванията, допълнително за-

вишени от бурното развитие на генталната медицина през последните 50 години. В днешно време, когато става дума за естетични случаи, е лесно да установим адекватна комуникация с пациентите благодарение на дигиталните снимки, които са универсално и разбираемо средство за диалог, лесни и бързи са за направя и са общодостъпни.

С технологичния прогрес и въвеждането на дигиталната фотография бяха разработени нови програми и протоколи, подпомагащи комуникацията между гентален лекар и пациент, които са насочени към предварително визуализиране на крайния резултат от лечението

(дизайн на усмивката). Digital Smile Design, разработен от г-р Christian Coachman, дава възможност да се използва софтуер за презентации (Keynote на Apple или PowerPoint на Microsoft) или специализиран гентален софтуер. Що се отнася до 2D естетичната предварителна визуализация, може да се използва софтуер за корекции на снимки като Photoshop Smile Design, както г-р Edward McLaren описва, или естетичният дигитален дизайн на усмивката (Aesthetic Digital Smile Design – ADSD) на г-р Valerio Bini.

Детайлният анализ на усмивката и нейният дизайн са от ключово значение при този метод и са фундаментални за

изготвянето на лечебен план. Първата стъпка от работния процес включва снемането на снимки и видеозаписи според принципите на ADSD протокола (фиг. 1–3). Добавянето на тази информация към файла на пациента е допълнение към анамнезата и е неразделна част от обективната интра- и екстраорална оценка.

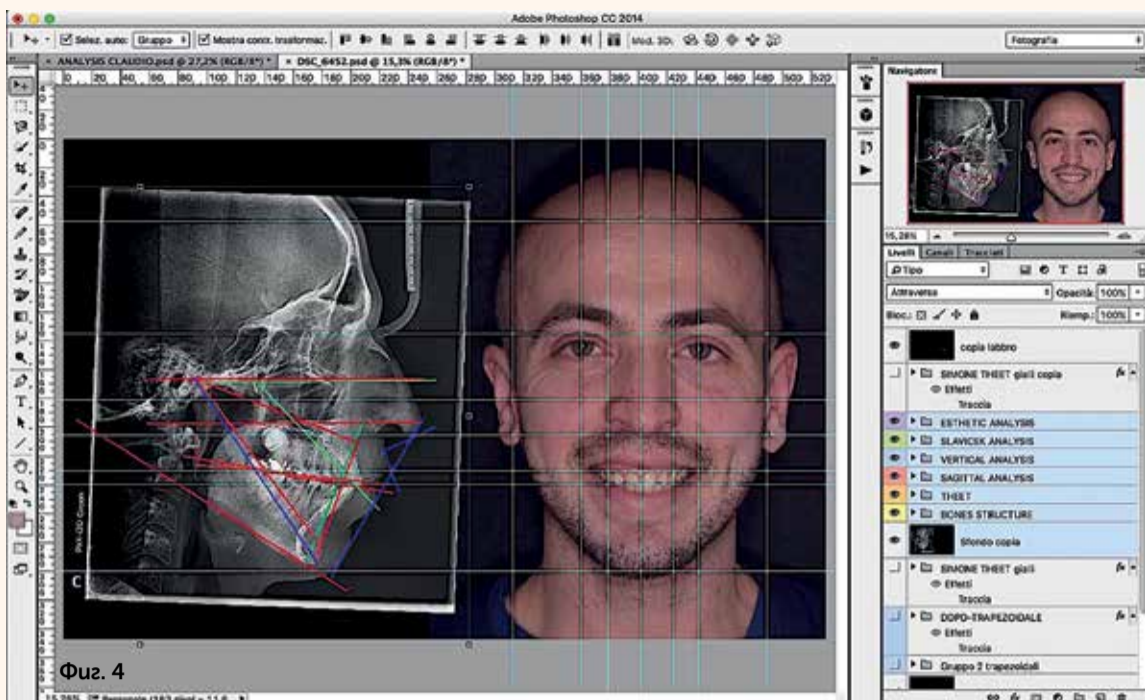
Втората стъпка предвижда естетичен анализ според основните насоки. Динамичният анализ на усмивката и дентолабиалният фонетичен анализ се базират на снимки и записи, направени по време на сън, говор и усмивка, което дава възможност по-добре да се разберат движенията на периоралните меки тъкани.

В днешно време дигиталните технологии се прилагат успешно и са част от ежедневието на хората в развитите страни, вследствие на което дигиталният протокол на работа се интегрира безпроблемно в практиката на генталните професионалисти.

ЕСТЕТИЧНИЯТ ДИГИТАЛЕН ДИЗАЙН НА УСМИВКАТА – AESTHETIC DIGITAL SMILE DESIGN

Денталният лекар трябва да обясни на пациента как неговата усмивка може да бъде подобрена и персонализирана. Поради тази причина е належащо с помощта на изображения да се представи предварителна визуализация на идеалния лечебен резултат.

За да могат да се задоволят нуждите и желанията както на пациента, така и на екипа от гентални лекари, системата ADSD дава възможност клиницистът да въвежда и анализира параметри, свързани с естетиката, морфологията и обема на зъбните тъкани. Първата стъпка при работа с ADSD е свързана с осигуряването на 2D изображения, които благодарение на генталната фотография са лесни за направя и са задължителни за целите на естетичното лечение. 2D дигиталният дизайн дава възможност да се възпроизведат нови и предвидими композиции и вариации на естетичното лечение. Обработката на снимките може да бъде направена по различни начини в



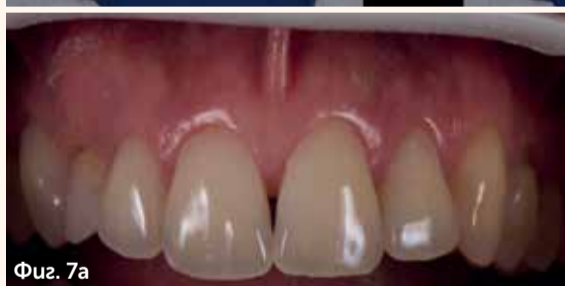Фиг. 4



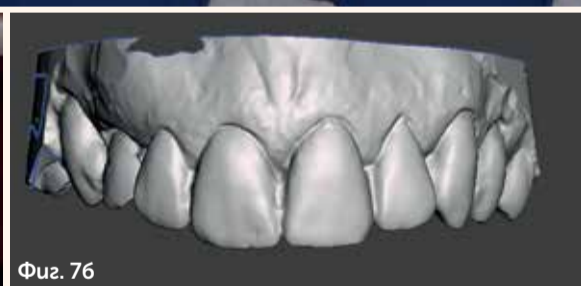Фиг. 5



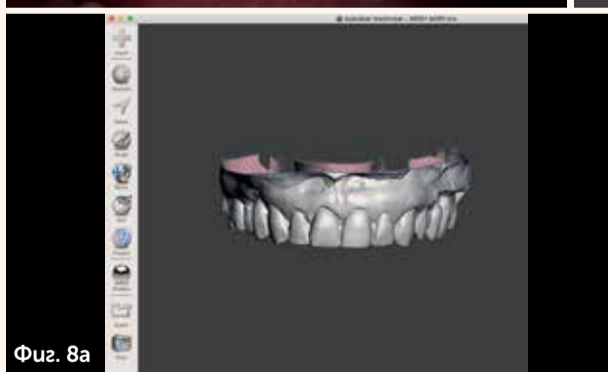
Фиг. 6



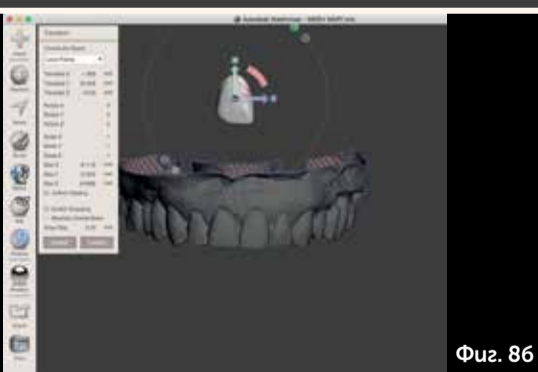
Фиг. 7a



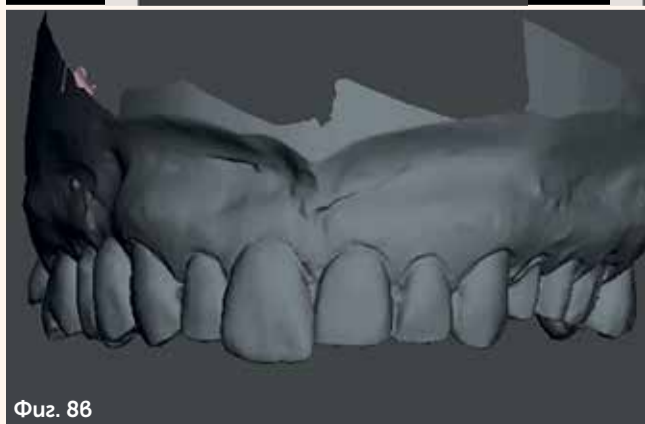Фиг. 7б



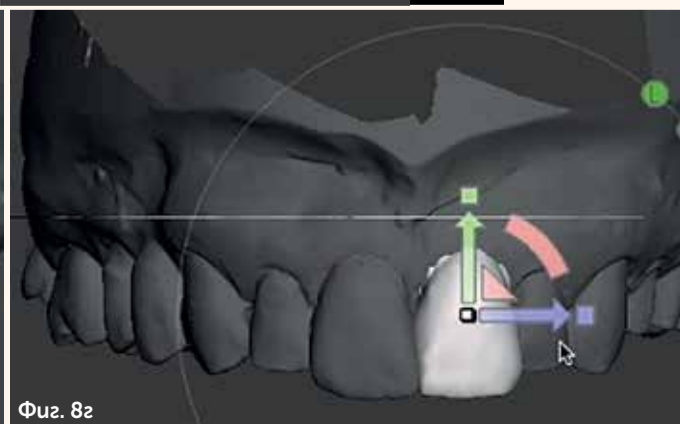
Фиг. 8a



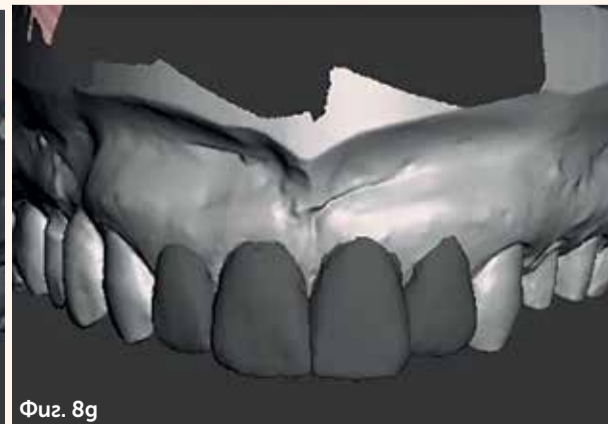
Фиг. 8б



Фиг. 8в



Фиг. 8г



Фиг. 8г

зависимост от предпочитанието на човека, който прави дизайна на усмивката. На този етап обработката на снимките за ADSD може да бъде реализирана с добре известната програма Adobe Photoshop CC (Adobe Systems).

ADSD е организиран по начин, който улеснява работещия, така че денталният лекар може да използва този прекрасен проектиран софтуер безпроблемно. ADSD осигурява изображение, което максимално се доближава до клиничната реалност. Формите, цветовете, позицията и естетичните дентални конструкции са неделима част от цялостната лицева композиция. Те имат ключова роля в 3D визуализацията, която програмата за обработка възпроизвежда. След като веднъж снимките се качат в софтуера, фронталните и латералните снимки се напасват, така че да се създаде дентофациалната схема/карта, която включва всички останали компоненти (ADSD digital face mapping; фиг. 4 и 5).

Дизайнът на усмивката е ценен инструмент при за представяне пред пациента на планираното естетично възстановяване, което увеличава предвидимостта на процедурата. Това е прекрасно средство за комуникация не само с пациента, но и с денталния екип, особено когато става дума за случаи с интердисциплинарен подход и цялостна рехабилитация. Презвизуализацията дава представа за 3D изгледа на конструкциите, които по-късно в CAD фазата ще бъдат изкопирани и изработени (фиг. 6).

перфектно в работния процес. Другите медицински дисциплини следват същия път и тази техника все по-често се прилага в практиката и при научните изследвания.

Поради тази причина може да се твърди, че 3D технологиите със сигурност могат да подпомогнат дизайна на усмивката по време на клиничната и диагностичната работа. Използването на 3D изображения при планиране на дизайна на усмивката преодолява всички недостатъци и ограничения на 2D изображенията. Към този момент благодарение на 3D технологиите денталният лекар може да подбере зъби от 3D библиотека, налична в софтуера, или да разработи персонална база данни, като се основава на интраоралните сканове (фиг. 7а и б).

Предимствата, които 3D технологиите предоставят, са значителни: едно от тях е, че дават възможност да се направят индивидуализирани 3D дизайн директно, което позволява ускоряване на процедурите, както и бързо изготвяне на прототипи на окончателните конструкции. Налични са много софтуерни програми, които incorporират 3D технологиите, но сред тях има една, която се отличава от останалите с това, че е лесна за работа, безплатна и изключително гъвкава. Софтуерът се казва Meshmixer на Autodesk, който е лидер в 3D софтуерите. Програмата позволява дизайнерът да работи триизмерно, като създава неограничен брой модификации (фиг. 8а-е).

3D ПРОТОТИПИ

Значително подобрене в процеса на проектиране на дизайна на усмивката е възможността да се принтират прототипите с помощта на 3D принтери, което значително подобрява комуникацията между лекар и пациент. Именно денталната медицина е сферата, която позволява една много конкретна и прагматична употреба на 3D принтирането. Има много възможни технологии за 3D принтиране, но на този етап най-застъпени в денталната медицина са стереолитографията (SLA) и PolyJet (Stratasys).

SLA е технология за принтиране, която използва фоточувствителни течности и лазерна светлина, за да се създа-

3D МОДЕЛИ

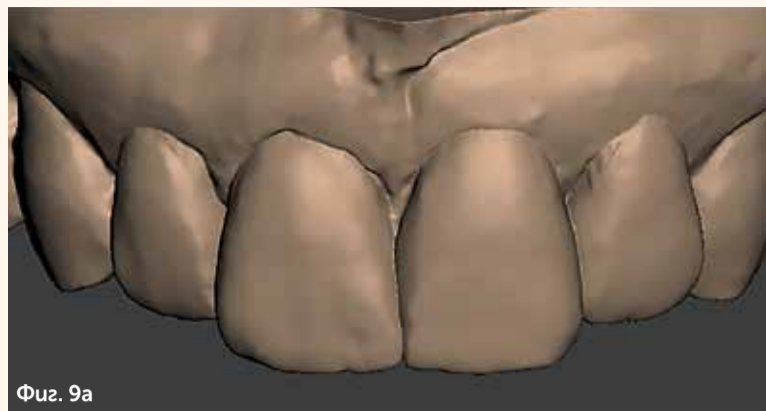
В естетичната дентална медицина ролята на 3D изображенията набира все по-голяма важност, понеже те оптимизират работния процес и подобряват комуникацията между лекар и пациент. 3D моделите представляват триизмерни виртуални реконструкции на физически обекти от заобикалящия ни свят. Дисциплината, която се занимава с тази тема, произлиза от архитектурата и дизайна, но сега навлиза в по-необичаен контекст, каквито са биомедицинските специалности. Денталната медицина е първата медицинска специалност, в която 3D моделите се интегрират

гат физически обекти. Тези фоточувствителни течности съдържат фотоактиватори, които полимеризират под въздействието на светлинен сноп с определена дължина на вълната. Подгрупа на SLA технологията е така наречената цифрова обработка на светлината (digital light processing, DLP), технология, при която също се използва светлина за полимеризиране на течностите, но източникът е LED проектор, а не лазер.

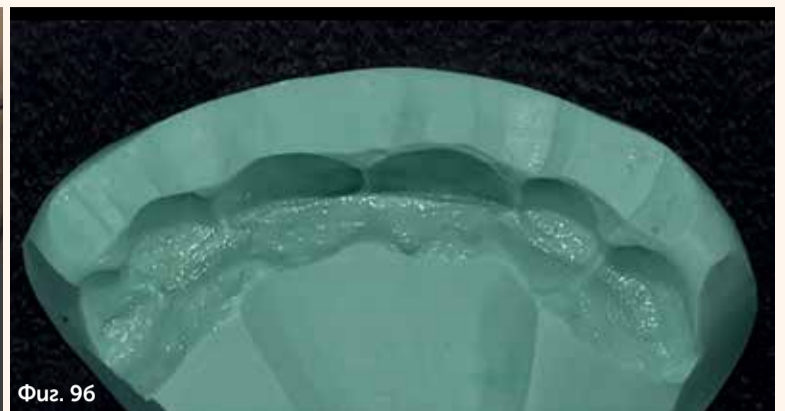
При PolyJet технологията от дюзите се отделят капчици от течността върху работната платформа, които биват полимеризирани от дифузна светлина с определена дължина на вълната. За разлика от SLA, при PolyJet е необходима много скъпа апаратура, без това да дава някакви допълнителни предимства – същият резултат може да бъде постигнат и с много поевтино оборудване. На базата на нашия опит предпочитаме да използваме SLA принтери, за да изработим 3D принтирани модели и по тях да изготвим силиконов ключ. В силиконовия ключ нанасяме пластмаса и го поставяме в устата на пациента, докато втвърди. Междувременно отстраняваме излишъците от пластмасата. След полимеризиране премахваме силиконовия ключ, полираме и финираме пластмасовата конструкция. След приключване на този етап вече можем да покажем на пациента нашата визия за дизайна на усмивката, направен на база на първоначалния дигитален анализ на фотодокументацията и впоследствие изработен по 3D принтирания прототип. Благодарение на визуализирания краен резултат в устата на пациента можем лесно и в детайли да дискутираме и оценяваме неговия вид и да внесем евентуални корекции (фиг. 9а–г).

ДИСКУСИЯ

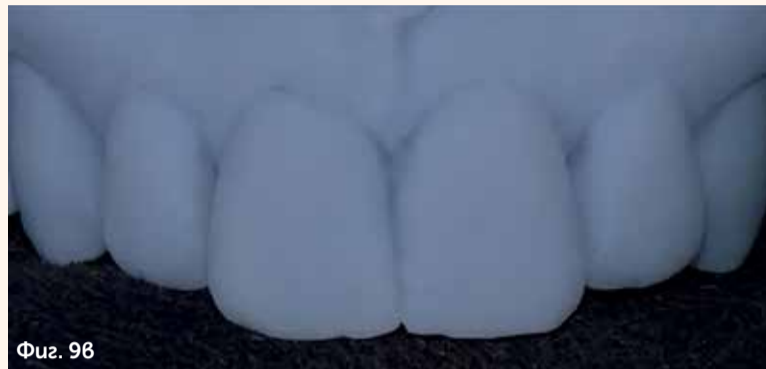Според нас снимките дават ясни насоки за вида на новата усмивка и те трябва да бъдат обсъдени с пациента. Чрез ADSD 2D методологията получаваме необходимата информация, която впоследствие ще бъде превърната в 3D принтиран прототип, а по него ще бъде изготвен силиконов ключ и ще бъде трансфериран прототипът в устата на пациента. Целта на тоск-ур-а е да покажем на пациента какво сме постигнали след естетичния анализ и какви са лечебните възможности (фиг. 10 а–и). Проблемът при комуникацията посредством 3D визуализация е, че текстурата се различава значително от тази при естественото съзвбие и когато моделът бъде показан на



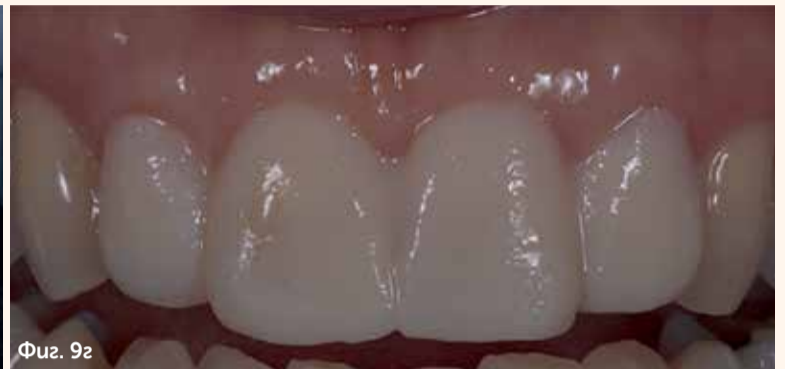Фиг. 9а



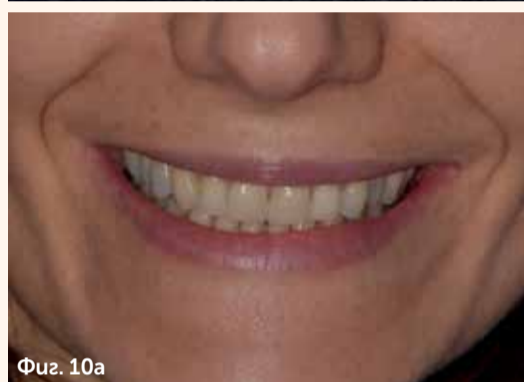Фиг. 9б



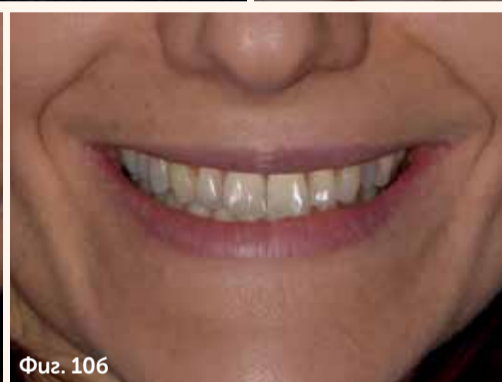Фиг. 9в



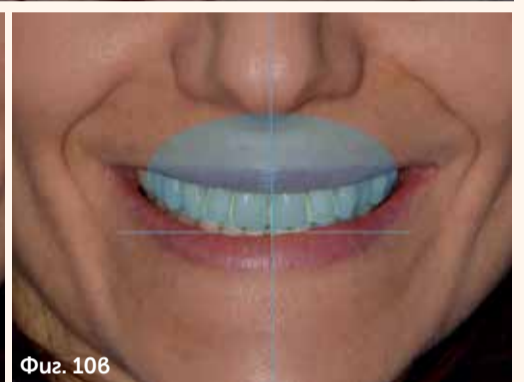Фиг. 9г



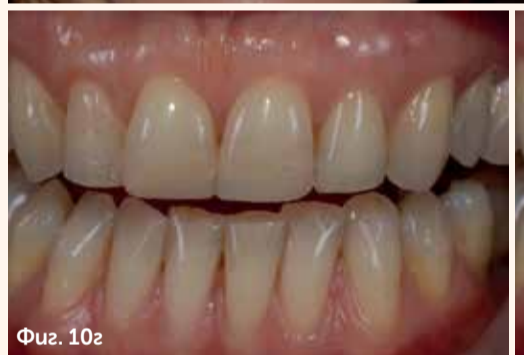Фиг. 10а



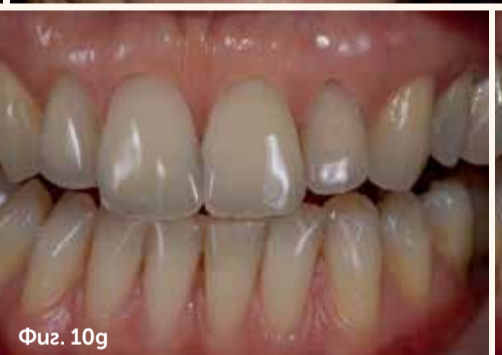Фиг. 10б



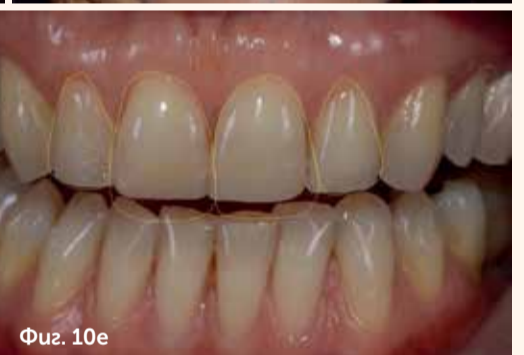Фиг. 10в



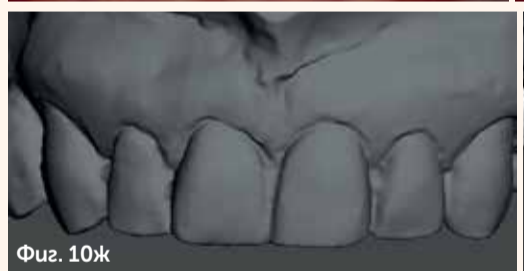Фиг. 10г



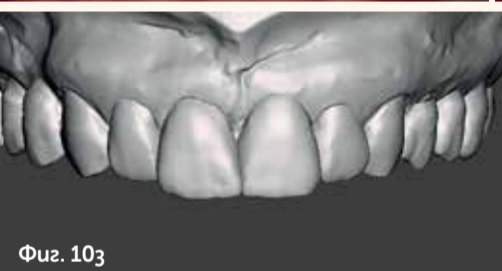Фиг. 10д



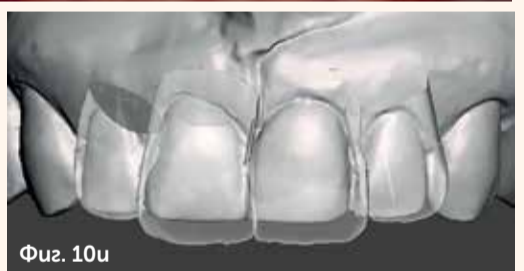Фиг. 10е



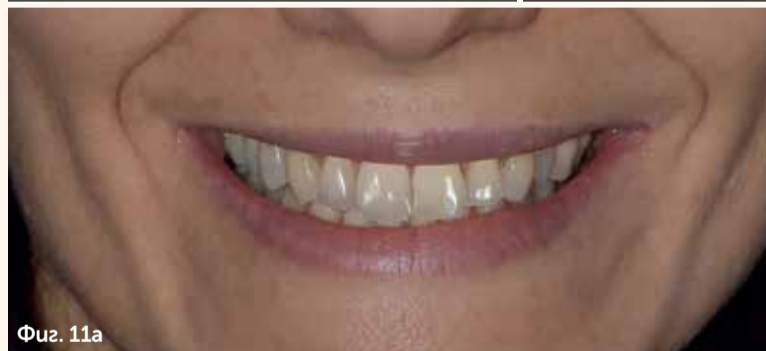Фиг. 10ж



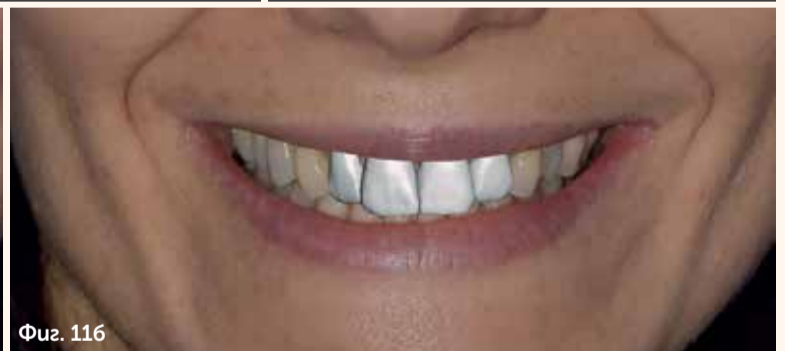Фиг. 10з



Фиг. 10и



Фиг. 11а



Фиг. 11б

пациента, той може да провокира отрицателна реакция, понеже конструкцията може да бъде възприета като недовреинтегрирана. Визуализация с естествено изглеждаща текстура може да бъде постигната само чрез снимки (фиг. 11 а и б).

ЗАКЛЮЧЕНИЕ

Достъпни са редица програми за дигитален дизайн на усмивката, които биват както 2D/3D мултимерни, така и триизмерни. Настоящата статия описва един алтернативен, икономичен и повторяем метод за направа на 3D модели на база на дигитал-

ните снимки на пациента. Софтуерът Meshmixer за 3D дизайн представлява отворена система и е лесен за боравене. Освен това дава възможността да се създаде персонална дентална база данни в допълнение към 2D библиотеката. Тази база данни може да бъде променяна и обогатявана, като целта е да се изготвят 3D принтирани, точни и детайлни модели. **DT**

Редакционна бележка: Статията „Естетичен дизайн на усмивката: 2D/3D подпомогната комуникация и софтуерен дизайн“ е публикувана за първи път в сп. DT France 667/2018.

За авторите:

Д-р Antonello Demartis управлява частна практика, фокусирана върху естетичната дентална медицина.



Luca Borro е архитект, който се е профилрал в 3D моделирането и мултидисциплинарните нововъведения в медицината.



Д-р Valerio Bini се занимава с протетична и естетична дентална медицина. Той е публикувал множество статии в национални и международни списания на тема дигитална и естетична дентална медицина и е бил лектор на международни форуми в сферата на естетичната дентална медицина и естетичната медицина. Той е разработил Aesthetic Digital Smile Design – метод за естетично виртуално планиране, който спомага за направа на естетичния анализ. Д-р Bini е активен член на Digital Dentistry Society. Може да се свържете с него на следния имейл: info@studio-bini.com.



НОВИЯТ ЖИВОТ НА ДРЕВНАТА ТЕХНИКА АВТОТРАНСПЛАНТАЦИЯ

Бащата на съвременната автотрансплантация пред
Dental Tribune

Интервю на г-р Павлина Колева

Автотрансплантацията е метод, който води началото си от древността и представлява хирургична манипулация, включваща преместване на зъби от една позиция на друга в устата на един пациент. Този метод може да бъде предвидим и приложим при определени ситуации, когато основните биологични принципи са спазени. Големият напредък на автотрансплантацията, настъпил по едно и също време с напредъка на имплатологията, се дължи и на бащите на съвременната автотрансплантация Мицухиро Цукибоши от Япония и Йенс Андреасен от Дания. Имаше възможност да разговаряме с г-р Цукибоши, който бе в страната ни миналия месец по покана на NANO ACADEMY, за да изнесе лекция и практически курс по темата за автотрансплантацията.

Д-р Цукибоши, автотрансплантацията, на която сте посветили 30 години от своята професионална практика, е уникална по рода си техника. Бихте ли обяснили с няколко думи какво представлява тя?

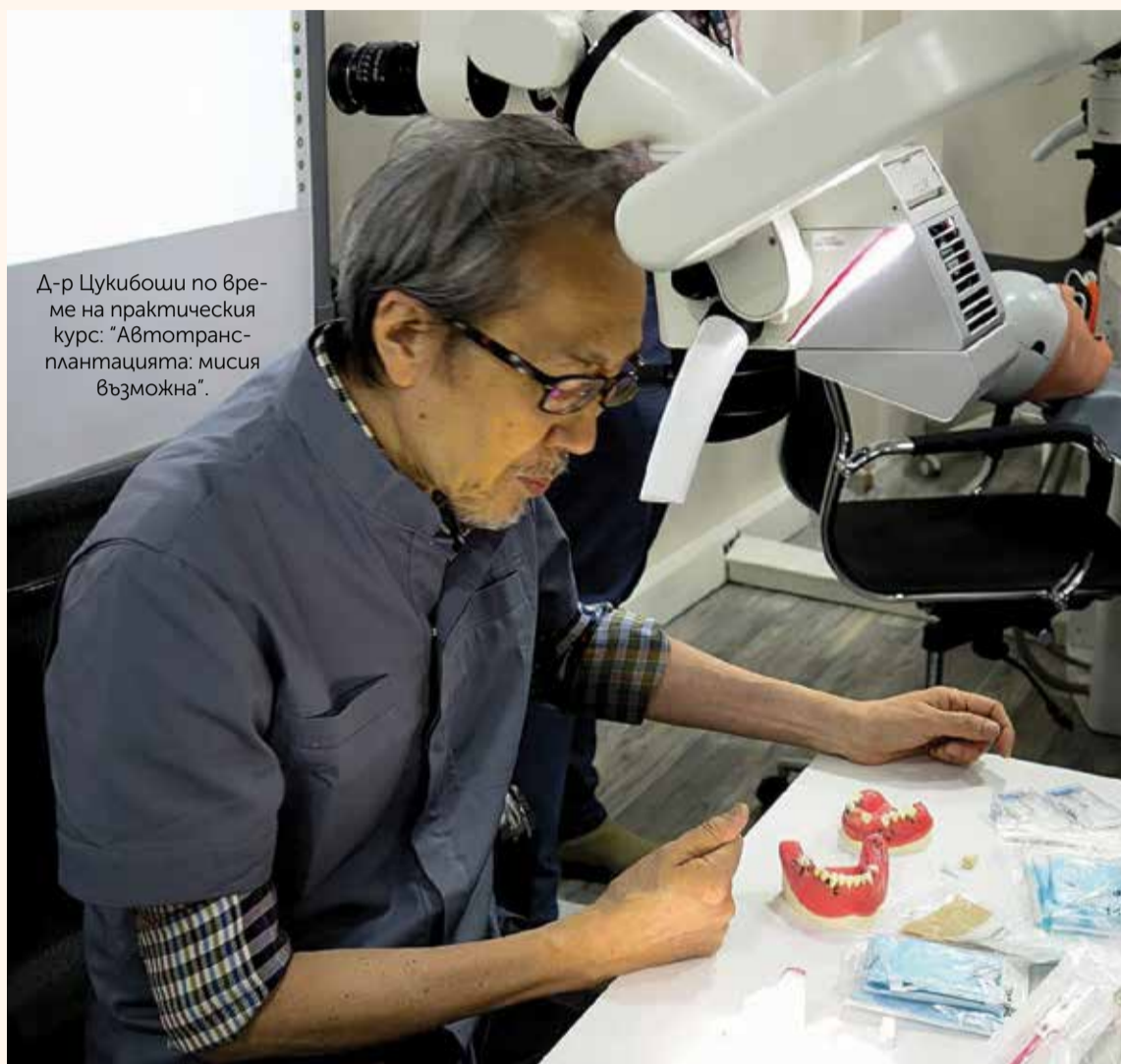Автотрансплантацията представлява клинична техника, при която взимаме донорен зъб от едно място в устата на пациента и го трансплантираме на друго място при същия пациент, тоест винаги донорът и реципиентът са един и същи човек, никога не се прилага от един индивид на друг.

Вие изнасяте лекции по целия свят. Каква е обратната връзка, която получавате от колежите ни в различните страни? Смятате ли, че автотрансплантацията набира популярност?

Автотрансплантацията става все по-популярна, особено през последните три години. Може би това се дължи на факта, че все повече зъболекари поставят импланти и респективно броят на неуспешните случаи също расте, което увеличава търсенето и интереса към алтернативни лечебни възможности.

В кои страни според вас техниката е най-разпространена?

Като цяло в Азия е по-често прилагана, понеже зъбите на азиатците са с по-къси кор-



Д-р Цукибоши по време на практическия курс: "Автотрансплантацията: мисия възможна".

Д-р Мицухиро Цукибоши е от Айчи, Япония. Завършва Денталния университет в Осака през 1976 г. Получава PhD по дентални материали от Университета в Киото. През 1980 г. стартира частната си практика. Интересът на г-р Цукибоши в денталната травматология и автотрансплантацията довежда до задълбочени клинични проучвания, курсови презентации и публикации. Той е водил изключително много лекции на тези две теми и е автор на много статии и два учебника, първият по дентална травма, написан през 1998 г., а вторият на тема автотрансплантация, издаден през 2000 г. Книгите са публикувани на няколко езика, включително и на английски. Д-р Цукибоши е гостуващ лектор в Университета в Осака и в университета „Лома Линда“ в САЩ от 1998 г. Президент е на Националната асоциация по дентална травматология през 2009 и 2010 г. Сертифициран съпътстващ лектор в Уестърн Юнивърсити в САЩ през 2012 г. и клиничен професор в денталния университет на Тохоку в периода 2015–2018 г.

ни, което увеличава шанса за успех на автотрансплантацията. Също така в развиващите се страни намира все по-широко приложение, понеже често пациентите нямат финансовата възможност да си позволят импланти, докато автотрансплантацията им предлага една много евтина алтернатива. Към този момент в Европа техни-

ката набира все по-голяма популярност.

Защо смятате, че техниката заслужава да бъде популяризирана? Кои са главните ѝ предимства?

Едно от предимствата на автотрансплантацията е, че е приложима и при много малки и млади пациенти. За разлика от

това, поставянето на импланти е контраиндицирано при пациенти под определена възраст. Трансплантираният зъб функционира почти като естествен зъб и няма риск от смущения в развитието при млади пациенти.

След предимствата идва рег да споделим какви са

недостатъците на автотрансплантацията?

Техниката има своите специфики и ако те не се съблюдават, процентът на успеваемост е нисък. Другият минус е свързан с ограничените индикации за приложение. При един и същи пациент, който има липсващ зъб, трябва да има и подходящ за трансплантиране донорен зъб. Обикновено използваме ретинирани мъдрецци, ако има такива. Но ако има случай с липсващ фронтален зъб, невинаги има подходящ кандидат, който да бъде поставен на негово място. Освен това съществуват ограничения, свързани с възрастта на пациента – техниката не работи добре при възрастни пациенти.

Вие споменахте за процента на успеваемост. Колко е той?

В моите ръце техниката е успешна в 80% от случаите. Което означава, че един от пет случая е неуспешен. Ако пациентът е под 30 години, успеваемостта е дори по-голяма – над 90%. Най-но съм, че процентът на успеваемост на имплантите в днешно време е още по-голям, затова продължавам да доразвивам и подобрявам техниката си, за да се доближа до успеваемостта на имплантите.

Кога за първи път използвахте автотрансплантацията във вашата практика? Преди около 30 години.

Любопитно би било за нашите читатели да споделим колко години средно проследявате вашите случаи на автотрансплантация?

Средно ги проследявам за около 15–20 години.


Как смятате, че ще се види автотрансплантацията в контекста на дигиталната ера?

Ние определено можем и трябва да се възползваме от възможностите, които дигиталните технологии ни предоставят, и да ги приложим при случаите на автотрансплантация във вид на хирургични водачи, зъби реплики, с помощта на които да оформим реципиентната ложа. Това категорично би повишило успеваемостта на техниката. Работим много в тази посока, имаме идеи и сериозни планове.

Пожелавам ви успех и благодаря за този разговор! DT



Фотография: Dental Tribune България



Участниците в практическия курс с г-р Цукибоши, който се състоя в учебен център Nano Academy в гр. Плевен на 24 ноември 2018 г.

Фотография: Nano Dental Academy

ДИГИТАЛИЗИРАН РАБОТЕН ПРОЦЕС И ПРИЛОЖЕНИЕ НА PRF И ОЗОН ПРИ РЕХАБИЛИТАЦИЯ НА ДЪВКАТЕЛНИЯ АПАРАТ

Д-р Miguel Stanley u Miguel Stanley, Ana Paz, Catarina Rodrigues & Diogo Mendes

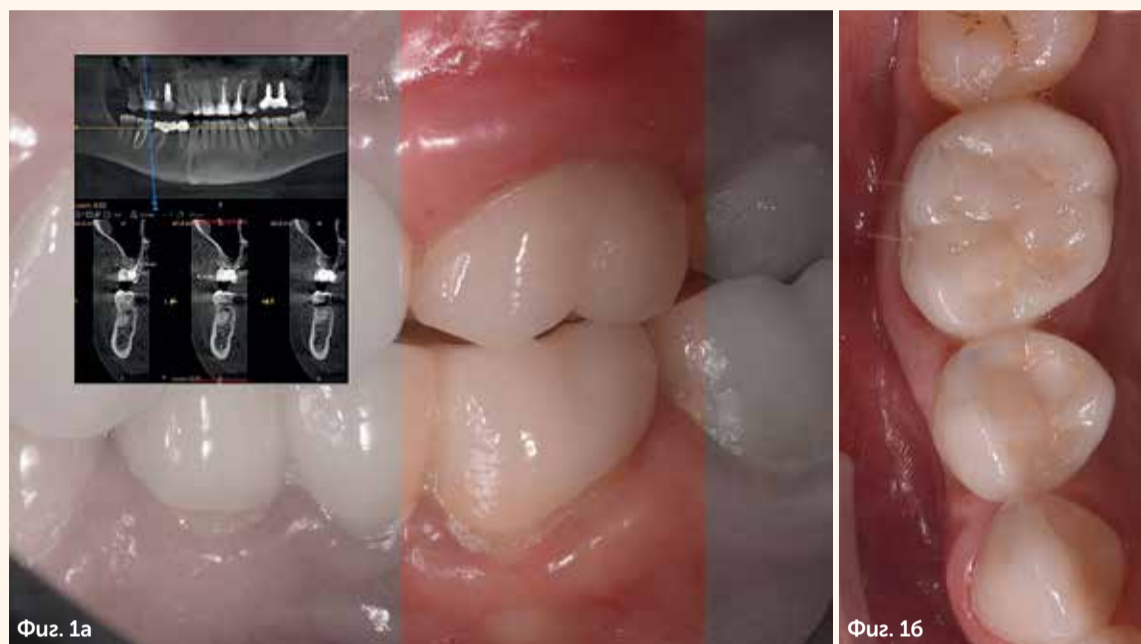
Дигиталната революция промени света и денталната медицина не прави изключение. Живеем в дигитална епоха: прищежаваме материалите и техниките, които в комбинация с научни познания и клиничен опит позволяват денталната медицина да се издигне на качествено ново ниво, ставайки по-бърза и по-ефективна. Съществуват много технологии, които опростяват ежедневната работа на денталния специалист, например интраоралните, екстраоралните и лицевите скенери, СВСТ (коничнолъчевата компютърна томография) с ниска доза на облъчване и софтуерно водени обработка и производство, познати като CAD/CAM (компютърно подпомогнат дизайн и компютърно подпомогнато производство). Тези технологии заедно с новите естетични материали, фрезепарати и 3D принтери трансформират радикално денталната медицина. Настоящият клиничен случай илюстрира дигитализирането на протетичния работен процес, като комбинирането на няколко вида технологии спомага за постигането на успешен изход от лечението.

КЛИНИЧЕН СЛУЧАЙ

През ноември 2017 г. пациентка на 39 години посети за първи път White Clinic с оплакване от болка в зъб 16. Бяха извършени клиничен преглед и рентгенографско изследване, включващо периапикална рентгенография, СВСТ (Carestream 9500, Carestream Dental) и интра- и екстраорални фотографии (фиг. 1–3).

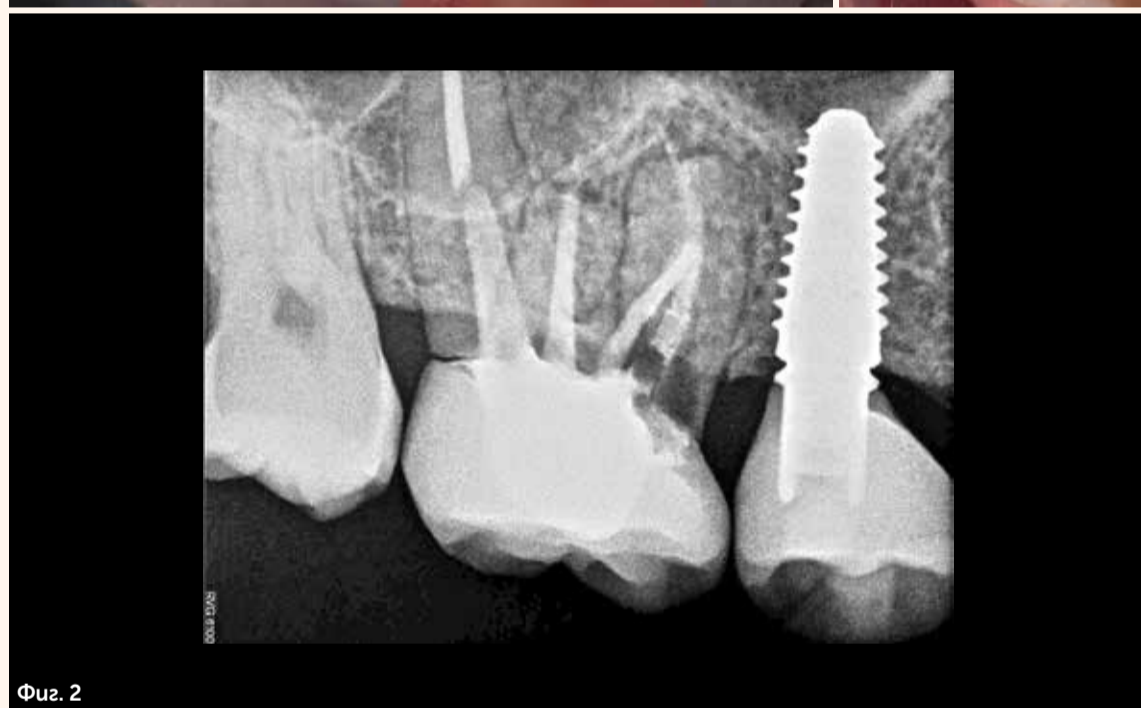
След оценка на находките от клиничното и рентгенологичното изследване се установи наличие на инвазивна цервикална резорбция в медиобукалния корен на зъб 16. Лечебният план включваше екстракция на зъба, последвана от имедиатно поставяне на имплант. Зъбът беше претърпял ендодонтско лечение и беше възстановен с постоянна керамична коронка. В така създадената ситуация показанията бяха в полза на екстракция. Поради липсата на време експертът ни нямаше възможност да изготви хирургичен водач за поставянето на денталния имплант. По тази причина лечебният план включваше хирургична и дигитална протетична фаза.

Хирургичната фаза започна с екстракцията на зъб 16, послед-

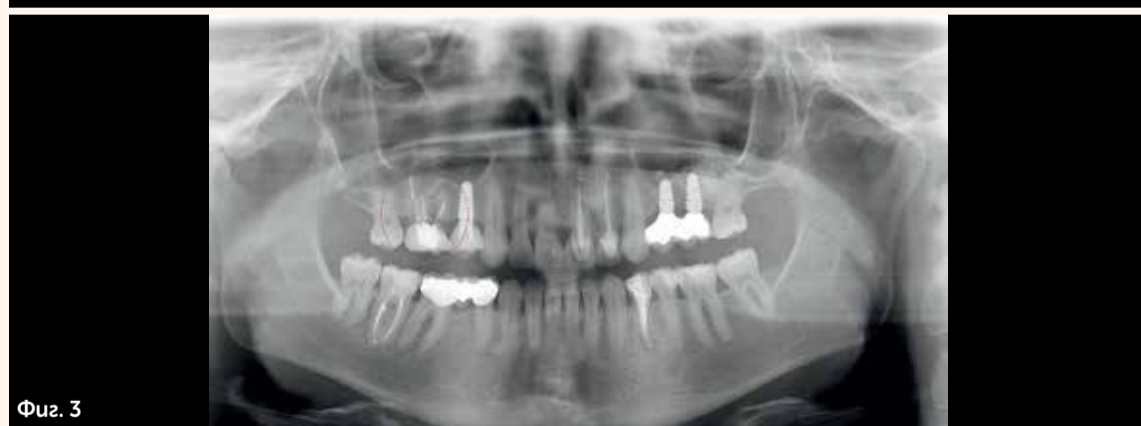

Фиг. 1a

Фиг. 1б



Фиг. 2



Фиг. 3

вана от ексцизия на радикулярната киста и кюретаж на алвеолата (фиг. 4а–б). За по-добра дезинфекция на алвеолата беше приложена озонотерапия (Ozone DTA, Aroza) (фиг. 4в), като се разчиташе на антимикробното действие на озона, което предотвратява развитието на възпаление, благоприятства клетъчното възстановяване и следователно подобрява оздравителния процес. След дезинфекцията на алвеолата беше подготвена имплантната ложка чрез използване на поредица от калибрации

фрези (AnyRidge, MegaGen) (фиг. 4г). Костните дефекти бяха попълнени със свински костен ксенографт (Gen-Os, Osteobiol), смесен с i-PRF (инжектируем обогатен с тромбоцити фибрин; PRF терапия по Choukroun) (фиг. 5а–б). След това беше извършено кондензиране на костта със специални за целта фрези (Densah Burs, Versah) (фиг. 6а).

След подготвянето на имплантната ложка беше поставен имплант 7 x 10 мм (AnyRidge). След имплантирането с урег за измерване на стабилността

(MegaISQ, MegaGen) беше измерен коефициентът на имплантната стабилност (Implant Stability Quotient, ISQ), като беше отчтена стойност 72 по ISQ скалата, отговаряща на висока индивидуална стабилност (фиг. 6б). Беше поставена оздравителна нагстройка (AnyRidge) заедно с тапа от A-PRF (Advanced-PRF, PRF терапия по Choukroun), целяща ускоряването на оздравителния процес. Раната беше зашита с полипропиленов конец 4/0 (Nu-Friedy) (фиг. 7–10). След оперативната интервенция беше

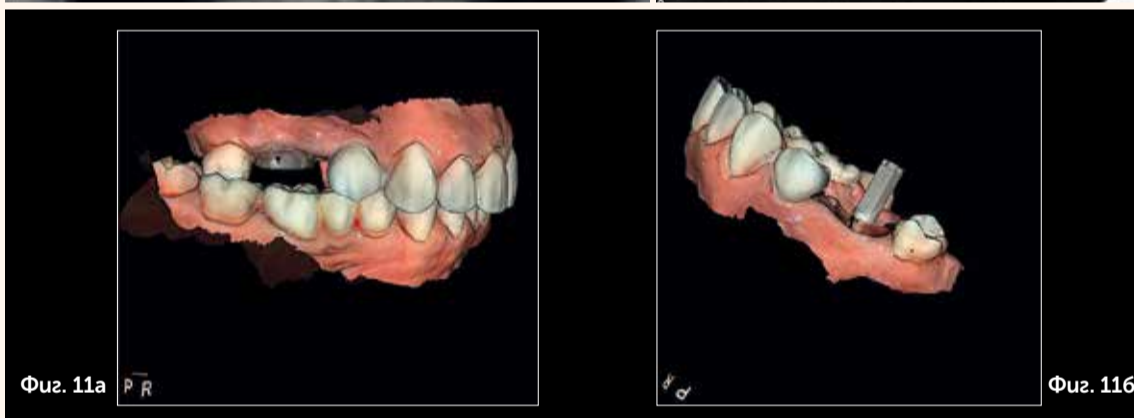
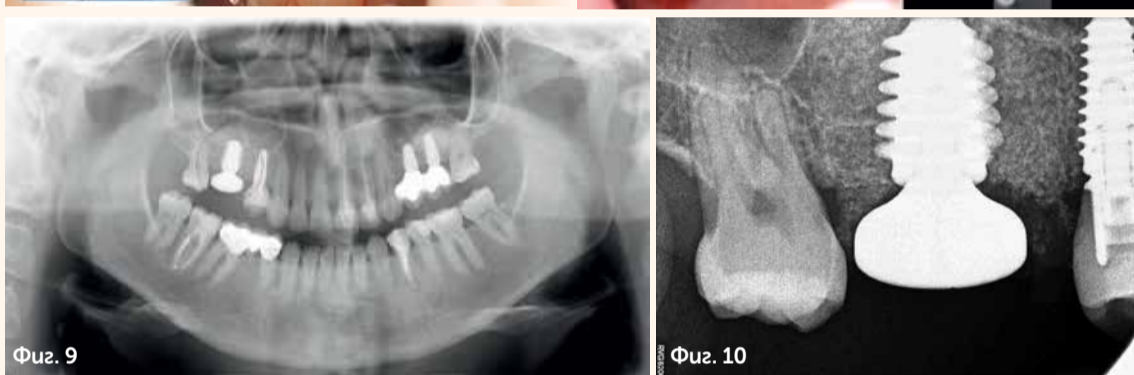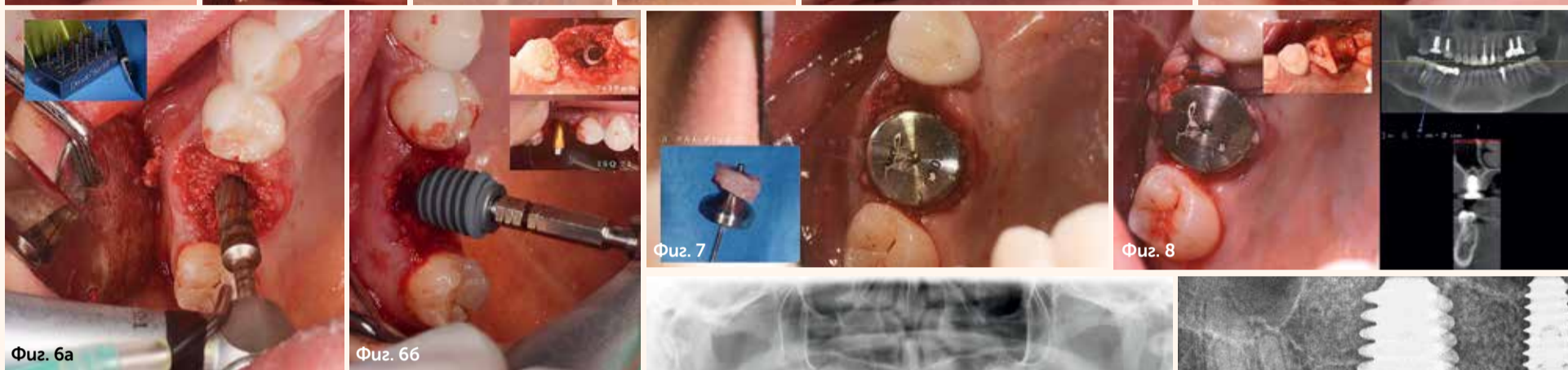
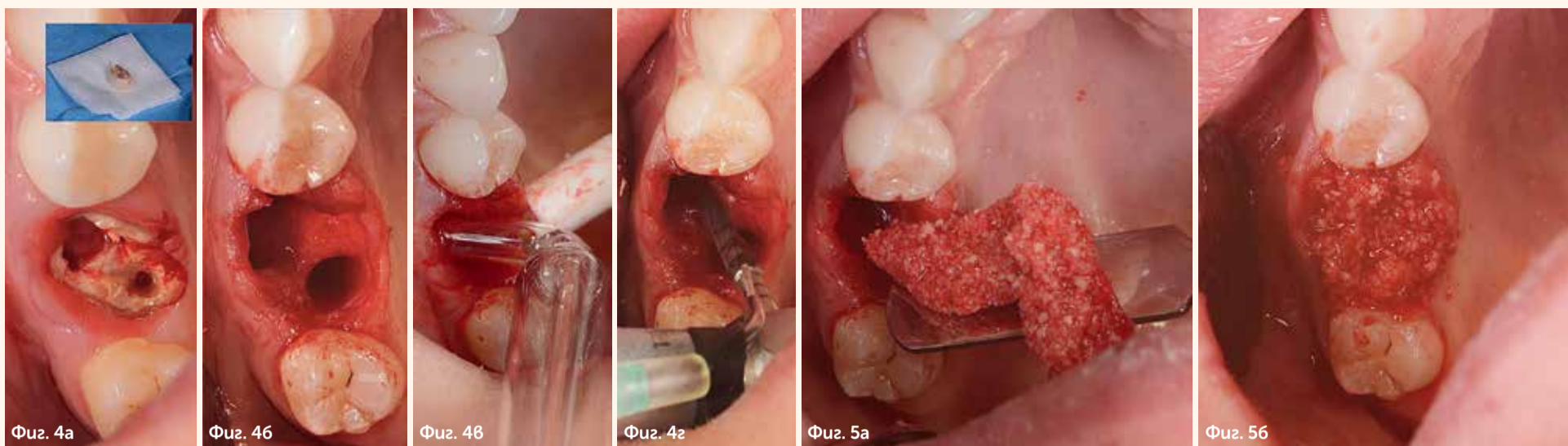
приложен постоперативният протокол на White Clinic: осемминутна апликация на АТР38 лазер (Swiss Bio Inov), основаващ се на нискоенергийна лазерна терапия, която въздейства върху клетъчния метаболизъм и осигурява по-добър и по-бърз оздравителен процес. Пациентката беше инструктирана да използва гел с 0.2% хиалуронова киселина (Gengigel, Ricerfarma) и вода за уста с 0.1% хиалуронова киселина (Gengigel First-aid, Ricerfarma) за една седмица след операцията с цел ускоряване на оздравителния процес. След една седмица шевовеите бяха отстранени и бяха приложени озонотерапия за дезинфекция около импланта и АТР38 за осем минути за подпомагане на оздравяването.

През март 2018 г., четири месеца след хирургичната фаза, започна протетичната фаза. Беше свален отпечатък с интраорален скенер (CS 3600, Carestream Dental) с поставена върху импланта нагстройка за сканиране (scan body, MegaGen) (фиг. 11а–б). Информацията беше изпратена на зъботехническа лаборатория Anatomic Lab, където с помощта на CAD програма беше моделирана бъдещата корона. Информацията беше изпратена към фрезепарат (Amann Girrbach), с който беше изработена коронката (фиг. 12). След една седмица монолитната циркониева коронка беше поставена и ажустирана оклузално с помощта на T-Scan (Tekscan) (фиг. 13а–в, 14).

ДИСКУСИЯ

Основният фактор за успеха на имплантите е тяхната първична стабилност, която е предпоставка за постигане на остеоинтеграция¹. Първичната стабилност зависи от количеството и качеството на наличната кост, хирургичната процедура по време на имплантиране и формата и повърхността на импланта².

Първичната стабилност може да бъде измерена чрез апарат, който анализира честотата на собствените трептения на импланта. Софтуерна програма превръща честотата на трептене в цифров израз, наречен коефициент на имплантна стабилност (ISQ), който се отчита по скала от 1 до 100. Според инструкциите на производителя един имплант може да се нарече стабилен, ако притежава ISQ, по-висок от 65, и нестабилен, ако стойността е под 50³. Тези стойности варират според различните автори. Днес разпо-



лагаме с различни методи за постигане на успешна рехабилитация с дентални импланти. Един от тях е използването на мембрана от обогатен с тромбоцити фибрин (PRF). Чрез нея може да се скъси оздравителният период и да се подобри костната регенерация. Употребата на PRF като покривна мембрана позволява бърза епителизация на повърхността, като същевременно представлява ефективна бариера срещу проникването на епителни клетки в костния дефект⁴.

Öpaci и Alaaddinoğlu изследват влиянието на покриването на имплантите с L-PRF (обогатен с левкоцити и тромбоцити фибрин)⁵. Имплантната стабилност е измерена посредством ISQ⁶. Употребата на L-PRF при поставянето на импланта показва статистически значима промяна в стойността на ISQ, която се повишава с времето. Воога и сътр. анализират ранното костно ремоделиране около имплантите, покрити, както и непокрити с L-PRF при поставянето им⁶. Имплантите, покрити с L-PRF, показват 50% по-малка костна загуба както след първия, така и след третия месец от поставянето им⁷.

Сегашните оптимизирани протоколи за центрофузиране следват концепцията за нискооборотното центрофузиране, чийто резултат са A-PRF и i-PRF. Новите протоколи имат за цел до-

биване на по-голям брой тромбоцити и левкоцити, увеличаващи оздравителните и регенеративните възможности⁸.

Допуска се, че употребата на PRF оказва положителен ефект върху костната регенерация и имплантирането. Предвид лесната му подготовка, ниската себестойност и биологичните му свойства PRF може да се счита за надеждна лечебна възможност⁷. Въпреки че PRF се използва отскоро при поставянето на имплантите и лечението на периимплантни дефекти, вече няколко проучвания са показали неговите клинични ползи, като например по-високи стойности на ISQ и намалена резорбция на маргинална кост⁷.

Друга техника, която доказано увеличава успеваемостта при имплантиране, е озонотерапията. Тя има изразен антибактериален ефект, дължащ се на оксидативното въздействие върху клетките, при което се урежда цитоплазмените мембрани на бактерии, вируси, гъбички и паразити, без да се засягат здравите човешки клетки⁹. Така озонът има следните предимства: ускорява заздравяването на меките тъкани (забързва физиологичния оздравителен процес), контролира опортюнистичните инфекции, намалява травмата след екстракция (образува псевдомембрана върху алвеолата, която я предпазва от физични и механични въздействи-

вия), подпомага костната регенерация¹⁰⁻¹². По литературни данни постекстракционната алвеола трябва да се подготви по стандартния начин и да се дезинфектира с озон за около 40 секунди преди поставянето на импланта. По този начин се намалява рискът от инфекции и се подобрява костната регенерация¹⁰⁻¹³. Допълнително проучване показва, че около третираните с озон имплантите се наблюдава регенерация на периодонтални клетки, подобни на тези около естествени зъби^{10, 14}.

В модерната дигитална дентална медицина има четири основни стъпки на работа: заснемане на образ (чрез сканиране),

обработка на данни (чрез CAD програмата), изработка (чрез CAM системи) и клинична фаза за поставяне на конструкциите¹⁵. Зъбните препарации могат да бъдат заснети извън устата чрез сканиране на гипсов модел или директно в устата с помощта на интраорален скенер¹⁶. Дигиталните отпечатъци имат няколко предимства пред конвенционалните отпечатъци, най-важното от които е редуцията на стреса и неудобството за пациента. Освен това спестяват време и улесняват лечебния протокол за клинициста, особено в по-сложни ситуации (при пациенти с помолни по протезното поле и/

или при имплантологично лечение с повече на брой импланти). В допълнение дигиталните отпечатъци елиминират необходимостта от гипсови модели, спестявайки време и пространство, и улесняват комуникацията със зъботехника. И накрая, дигиталните отпечатъци улесняват комуникацията с пациента и следователно са мощен маркетингов инструмент за модерната дентална клиника^{17, 18}.

По отношение на точността дигиталните отпечатъци са сравними с конвенционалните, когато се касае за единични възстановявания или за три- до четиричленни мостови конструкции върху естествени зъби или

