IMPLANT TRIBUNE

The World's Newspaper of Implantology · Italian Edition

Maggio 2013 - anno II n. 2

www.dental-tribune.com

Poste Italiane s.p.a. - Spedizione in Abbonamento Postale - D.L. 353/2003 (conv. in L. 27/02/2004 n° 46) art. 1, comma1, LO/MI - Contiene inserti pubblicitari

SPECIALE REGENERATION

Emicomponenti non trasfusionali

L'Anthec nasce dall'esperienza di professionisti di diverse branche della medicina, dell'odontoiatria e della medicina veterinaria, che nella loro pratica quotidiana utilizzano emocomponenti a uso non trasfusionale per migliorare i processi di guarigione e di rigenerazione tissutale dei loro pazienti.

pagina 24

Osteology Research Prize

Vincitore: Mario Roccuzzo

Patrizia Gatto, *Dental Tribune*

Oltre 2500 partecipanti da tutto il mondo hanno celebrato il 10° anniversario della fondazione Osteology, dal 2 al 4 maggio 2013 a Monaco, con tre giornate scientifiche e un grande Gala-party allo Sporting Club accompagnato da un emozionante spettacolo pirotecnico. Molti e apprezzati i relatori italiani. ***Il premio per la migliore ricerca clinica assegnato all'italiano Mario Roccuzzo.*** *Perfezionato in Parodontologia a Stoccolma e a Siena, clinico specialista in parodontologia e implantologia, il torinese Mario Roccuzzo, insieme al suo gruppo ha presentato una ricerca clinica, eseguita su 36 pazienti. Lo studio valuta i risultati clinici a lungo termine (10 anni) della stabilità dei tessuti molli attorno agli impianti seguendo una tecnica di conservazione della cresta mediante inserimento di Bio-Oss Collagen®.*

› Intervista a pagina 19

NEWS & COMMENTI
Sido Sicoi Int. Meeting 3

NEWS INTERNAZIONALI
Connessioni coniche interne 4

CLINICA & RICERCA
Valutazione istologica della preservazione di cresta alveolare 9

Il movimento ortodontico osteogenico

parodontalmente accelerato

F. Brugnami, A. Caiazzo

Il trattamento multidisciplinare richiede un'eccellente comunicazione e il coordinamento tra i diversi specialisti. Un approccio terapeutico muldisciplinare può risultare complesso da gestire, ma può offrire la possibilità di ottenere risultati ottimali per il paziente.

Spesso, negli adulti, i casi di malocclusione sono associati a perdita dei denti, riassorbimento osseo e conseguente necessità di impianti e/o trattamento parodontale e procedure rigenerative.

In tali pazienti, se adeguatamente pianificato, il posizionamento di un impianto può, per esempio, essere sfruttato dall'ortodonzista per aumentare l'ancoraggio a sua disposizione. Al contrario si può utilizzare la terapia ortodontica per modificare selettivamente la posizione dei denti migrati e facilitare la progettazione del restauro protesico e l'eventuale inserimento di impianti. In pratica l'ortodonzia può aiutare la chirurgia, che può aiutare l'ortodonzia.

› pagina 6

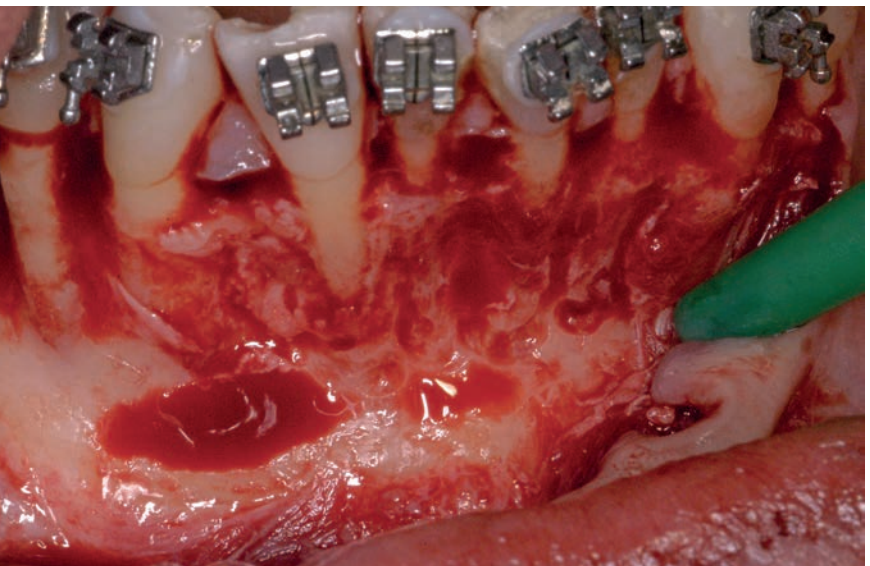

Editoriale

Etica e qualità contro il low cost

Qualcuno scrive che il nostro è il tempo della confusione e del disagio, delle crisi profonde, del postmoderno, in cui tutto ha perso collocazione, dimensione, spazio. Uno sguardo attento alla realtà non smentisce tale supposizione, soprattutto se si considerano il degrado e l'assoluta perdita di direzione dei valori più saldi per l'intera umanità. In un'epoca quindi come la nostra, povera di valori, sogni, speranze, qual è il ruolo che assume un medico quale realizzatore del bene comune e come può svolgere la propria missione, il proprio lavoro? E, ancora, nell'ambito delle professioni sanitarie, del low cost e della corsa alla concorrenza onesta/disonesta, come può una branca altamente specialistica come l'odontoiatria conservare la dignità e la deontologia professionale rispondendo alle numerose richieste del mercato e dell'economia? E, da ultimo, come possono qualità, ricerca, fame di sapere, voglia di aggiornarsi, amore per la conoscenza e studio, dare prestigio e valore a una professione troppo colpita nell'immaginario collettivo sotto tutti i punti di vista?

È ovvio che non possiamo non accorgerci del mondo che cambia, delle sue dinamiche e derive. Cambia e rivoluziona spazi, tempi e modalità relazionali tra le persone. Anche gli obiettivi sono sicuramente cambiati. Sia quelli della collettività che quelli dell'individuo. L'assenza di insegnamenti su quanto emozioni e sogni di vita siano importanti hanno deviato le nostre consuetudini, determinando nei giovani una caduta di speranze. L'uomo moderno oggi viene visto e propagandato come accumulatore di successi, prestigio, denaro e beni materiali; anche se a una più attenta osservazione appare piuttosto come un collezionista del superfluo e affetto da un'inquietudine dilagante.

In questo mondo di stress e successi, di hi-tech e apparenze abbiamo forse dimenticato di insegnare ai più giovani il ruolo dell'esperienza, la cultura del contatto umano e dello scambio e, soprattutto, la cultura della costruzione per le nuove generazioni.

Quel che facciamo oggi ha un inevitabile influsso per tutti coloro che verranno, e questo vale per la vita comune, professionale ed emozionale.

Non voglio fare un'analisi sociale spicciola che, alla fin fine, non mi compete. Ma solo dire che l'unico modo di reagire nella vita, come nella professione, è attraverso un comportamento semplice e pratico. Poniamo attenzione ai principi deontologici che dovrebbero guidare il nostro lavoro, mostriamo ai colleghi la passione e la ricerca della qualità assoluta, trasferiamo ai giovani colleghi l'amore per il proprio lavoro. Il paziente non può essere considerato come il risultato ultimo di un processo di marketing e comunicazione. Non possiamo pensare di trasferire un'idea di qualità e attenzione attraverso le strategie del commercio.

L'unico modo per distinguerci e salvare la professione è attraverso la conoscenza e il suo approfondimento, lo studio e l'amore per la ricerca, il paziente come storia umana e come singolo individuo.

Proviamo a trasferire la cultura dell'odontoiatria come medicina e come cura del paziente, a mostrare attenzione per i minimi dettagli, a mostrare interesse per ciò che è bello, equivalente, quindi, nella maggior parte dei casi, a ciò che funziona ed è predicibile. La risoluzione sta nel rimboccarsi le maniche e nel perseguire gli obbiettivi di onestà, studio e scelta passionale del lavoro.

La risposta al low cost è scientifica, culturale e soprattutto emotiva: siamo prima di tutto i medici dei nostri pazienti, non offriamo business o prodotti come al supermarket.

Se così agiremo, i nostri pazienti così saranno educati...

In una catena di montaggio non troveranno mai il sorriso e la dedizione di un medico appassionato né, in un una struttura low cost, la tranquillità trasmessa da un'équipe di persone che si conoscono e sanno quel che fanno. L'unico modo di reagire, in questa epoca, è con un rilancio delle competenze e delle conoscenze, più che con offerte da mercato e con scontate pubblicità.

«Non è saggio pagare troppo, ma non è saggio nemmeno pagare troppo poco. Quando paghi troppo perdi qualche soldo ed è tutto. Ma quando paghi troppo poco, spesso non ti rimane niente, perché la cosa che hai comprato non dà il risultato per il quale è stata acquistata. La norma comune esclude del tutto la possibilità di ricevere molto pagando poco. È semplicemente impossibile. Se tratti con il più basso offerente è opportuno aggiungere qualche cosa per il rischio che si corre..., se fai questo, troverai che hai già abbastanza per comprare qualcosa di meglio».

John Ruskin, filantropo ed economista politico (1819-1900)

Antonio Barone,
Presidente SICOI

SKY IMPLANT SYSTEM

Sistemi implantari SKY

Inserimento semplice e predicibile

Sei sistemi implantari
- unico tray chirurgico

Distributore per l'Italia:
bredent s.r.l.
Via Roma 10 · 39100 Bolzano · Tel. 0471 / 469576 · Fax 0471 / 469573
www.bredent.it · e-mail info@bredent.it

bredent medical

IMPLANT TRIBUNE
The World's Newspaper of Implantology · Italian Edition

LICENSING BY DENTAL TRIBUNE INTERNATIONAL PUBLISHER TORSTEN OEMUS

GROUP EDITOR - Daniel Zimmermann
[newsroom@dental-tribune.com]
+49 341 48 474 107
CLINICAL EDITOR - Magda Wojtkiewicz
ONLINE EDITORS - Yvonne Bachmann; Claudia Duschek
COPY EDITORS - Sabrina Raaff; Hans Motschmann

PUBLISHER/PRESIDENT/CEO - Torsten Oemus
CFO/COO - Dan Wunderlich
MEDIA SALES MANAGERS - Matthias Diessner; Peter Witteczek; Maria Kaiser; Melissa Brown
MARKETING & SALES SERVICES - Esther Wodarski; Nasrin Gazawi
LICENSE INQUIRIES - Jörg Warschat
ACCOUNTING - Karen Hamatschek
BUSINESS DEVELOPMENT - Claudia Salwiczek
EXECUTIVE PRODUCER - Gernot Meyer

INTERNATIONAL EDITORIAL BOARD
Dr Nasser Barghi, USA – Ceramics
Dr Karl Behr, Germany – Endodontics
Dr George Freedman, Canada – Aesthetics
Dr Howard Glazer, USA – Cariology
Prof Dr I. Krejci, Switzerland – Conservative Dentistry
Dr Edward Lynch, Ireland – Restorative
Dr Ziv Mazor, Israel – Implantology
Prof Dr Georg Meyer, Germany – Restorative
Prof Dr Rudolph Slavicek, Austria – Function
Dr Marius Steigmann, Germany – Implantology

©2013, Dental Tribune International GmbH. All rights reserved.

Dental Tribune makes every effort to report clinical information and manufacturer's product news accurately, but cannot assume responsibility for the validity of product claims, or for typographical errors. The publishers also do not assume responsibility for product names or claims, or statements made by advertisers. Opinions expressed by authors are their own and may not reflect those of Dental Tribune International.

DENTAL TRIBUNE INTERNATIONAL
Holbeinstr. 29, 04229, Leipzig, Germany
Tel.: +49 341 4 84 74 302 | Fax: +49 341 4 84 74 173
www.dental-tribune.com | info@dental-tribune.com

REGIONAL OFFICES
Dental Tribune Asia Pacific Limited
Room A, 20/F, Harvard Commercial Building, 111 Thomson Road, Wanchi, Hong Kong
Tel.: +852 3113 6177 | Fax: +852 3113 6199

Dental Tribune America
116 West 23rd Street, Ste. 500, New York, NY 10011, USA
Tel.: +1 212 244 7181 | Fax: +1 212 224 7185

Anno II Numero 2, Maggio 2013

Testata dichiarata al Registro degli Operatori di Comunicazione

DIRETTORE RESPONSABILE
Patrizia Gatto *[patrizia.gatto@tueor.com]*

EDITORE - ISCRITTO AL ROC AL N° 14011
TU.E.OR. Srl - C.so Sebastopoli, 225 - 10137 (TO)
Tel.:+39 011 0463350 | Fax: +39 011 0463304
www.tueor.it - redazione@tueor.com

Sede legale e amministrativa
Corso Sebastopoli, 225 - 10137 Torino

DIREZIONE SCIENTIFICA
Enrico Gherlone, Tiziano Testori

COMITATO SCIENTIFICO
Alberto Barlattani, Andrea Bianchi, Roberto Cocchetto, Ugo Covani, Mauro Labanca, Carlo Maiorana, Gilberto Sammartino, Massimo Simion, Paolo Trisi, Leonardo Trombelli, Ferdinando Zarone

CONTRIBUTI
F. Alfonsi, A. Barone, V. Borgia, F. Brugnami, A. Caiazzo, U. Covani, F. Gallo, R. Glauser, F. R. Grassi, G. Iezzi, C. Maiorana, G. M. Nardi, A. Piattelli, B. Rapone, M. Roccuzzo, P. Schüpback, G. Severancem,T. Testori, F. Zingari

GRAPHIC DESIGNER - Angiolina Puglia
REDAZIONE - Chiara Siccardi
COORDINAMENTO EDITORIALE - Cristina M. Rodighiero
REALIZZAZIONE - TU.E.OR. Srl - www.tueor.it

STAMPA
ROTO3 Industria Grafica S.p.a. Castano Primo (MI)

PUBBLICITÀ
Tueor Srl
[alessia.murari@tueor.com]

UFFICIO ABBONAMENTI
TU.E.OR. Srl - Corso Sebastopoli, 225 - 10137 Torino
Tel.: 011 0463350 | Fax: 011 0463304
alessia.murari@tueor.com

Copia singola: euro 3,00

Forme di pagamento:
- Versamento sul c/c postale n. 65700361 intestato a TU.E.OR. srl;
- Assegno bancario o bonifico su c/c postale 65700361 intestato a TU.E.OR. srl IBAN IT95F0760101000000065700361

Iva assolta dall'editore ai sensi dell'art.74 lettera C DPR 633/72

DENTAL TRIBUNE EDIZIONE ITALIANA FA PARTE DEL GRUPPO DENTAL TRIBUNE INTERNATIONAL CHE PUBBLICA IN 25 LINGUE IN OLTRE 90 PAESI

È proibito qualunque tipo di utilizzo senza previa autorizzazione dell'Editore, soprattutto per quanto concerne duplicati, traduzioni, microfilm e archiviazione su sistemi elettronici. Le riproduzioni, compresi eventuali estratti, possono essere eseguite soltanto con il consenso dell'Editore. In mancanza di dichiarazione contraria, qualunque articolo sottoposto all'approvazione della Redazione presuppone la tacita conferma alla pubblicazione totale o parziale. La Redazione si riserva la facoltà di apportare modifiche, se necessario. Non si assume responsabilità in merito a libri o manoscritti non citati. Gli articoli non a firma della Redazione rappresentano esclusivamente l'opinione dell'Autore, che può non corrispondere a quella dell'Editore. La Redazione non risponde inoltre degli annunci a carattere pubblicitario o equiparati e non assume responsabilità per quanto riguarda informazioni commerciali inerenti associazioni, aziende e mercati e per le conseguenze derivanti da informazioni erronee.

Sido Sicoi International Meeting

Visione multidisciplinare e globale della professione

Si è svolto a Roma lo scorso marzo l'evento che ha visto congiuntamente protagoniste Sido e Sicoi.
Queste due realtà consolidate, sebbene apparentemente lontane, hanno fortemente voluto unire le forze ed esprimere una comune visione multidisciplinare e globale della professione. I presidenti delle due società scientifiche, Felice Festa (Sido) e Antonio Barone (Sicoi), condividono il parere che il chirurgo e l'ortodontista entrino in contatto in numerose circostanze e che sia quindi necessario un approccio aperto, intelligente e multidisciplinare, incentrato su una pianificazione terapeutica che consideri tutti gli aspetti delle singole specialità dell'odontoiatria. Questo evento congiunto aveva l'obiettivo di approfondire alcune tematiche, stimolando il confronto di esperienze tra colleghi specialisti e di differenti opportunità terapeutiche adottabili, così da ridurre in modo significativo le possibili conseguenze medico-legali.
Da parte di tutte le personalità intervenute durante l'inaugurazione del congresso è emerso un assoluto bisogno di creare forti sinergie tra le università e le società scientifiche, le quali hanno il dovere di lavorare per far andare avanti la ricerca. Antonella Polimeni si è dichiarata soddisfatta della riuscita dell'evento Sido-Sicoi, che ha rappresentato una prova concreta della collaborazione con l'accademia. È stata inoltre condivisa da tutti la necessità di aprirsi sempre di più al panorama europeo, sebbene la burocrazia svolga spesso un ruolo scoraggiante in questo senso. È emersa quindi la necessità di interagire con esperti nella lettura dei documenti e nell'esatta comprensione delle procedure da seguire, al fine di accedere ai fondi europei disponibili, per esempio per la ricerca.
Relatori di grande rilievo come Tomaso Vercellotti, Fiorenzo Faccioni, Pier Francesco Nocini, William Wilcko, Federico Brugnami (di cui pubblichiamo un articolo sull'argomento a pagina 6 di questo numero) e molti altri sono intervenuti sul tema dell'implementazione dei risultati della terapia ortodontica mediante nuove tecnologie chirurgiche, mentre due relatori di spicco nel panorama internazionale, Serge Dibart ed Elif Idil Keser, sono intervenuti in una sessione dedicata all'utilizzo della piezochirurgia in ortodonzia. Nel corso del congresso, inoltre, è stato presentato il progetto di collaborazione con la comunità di San Patrignano che da sempre si impegna nell'aiutare persone con problemi di tossicodipendenza, cercando di dar loro una formazione per costruire un futuro lavorativo. L'intero evento ha riscosso grande interesse e successo tra i partecipanti che numerosissimi sono giunti a Roma.

I presidenti di Sido e Sicoi hanno dato appuntamento ai prossimi congressi delle rispettive società scientifiche:

- XXV Congresso internazionale Sido, Roma, 7-9 novembre 2013;
- XXIII Congresso internazionale Sicoi, Milano, 25-26 ottobre 2013.



Connessioni coniche interne

Alimenteranno il futuro e la crescita degli impianti dentali nel mercato europeo

Kamran Zamanian, Ian van den Dolder

Il mercato degli impianti dentali e dei sostituti ossei è il segmento in più rapido avanzamento della tecnologia dentale e, per rimanere competitivi in questo settore, i concorrenti sono obbligati a sviluppare costantemente nuovi prodotti supportati da ricerche di organizzazioni scientifiche e accademiche. Casi recenti hanno dimostrato che quando le aziende perdono il sostegno da parte di una comunità scientifica, le loro quote di mercato tendono a risentirne in maniera significativa. Il mercato europeo implantare e quello degli innesti ossei è stato ulteriormente messo in discussione dalla recente instabilità economica e dalla crisi della zona euro, che ha creato una domanda consistente per i prodotti di impianti odontoiatrici a basso costo. Come risultato, molti concorrenti "sottocosto" hanno cominciato a coprire quote di mercato sempre maggiori in quasi tutti i mercati europei. In molti settori, questi competitor sono di provenienza regionale o arrivano dai mercati esteri come Brasile, Corea e Israele. I prodotti legati alla rigenerazione ossea e le membrane-barriera sono stati particolarmente colpiti dal periodo di austerity dei consumatori, in quanto questi materiali, in molti casi, sono legati a un loro uso discrezionale. Tuttavia, un numero crescente di consumatori continua a richiedere un'elevata qualità dei prodotti, garanzie di servizio e aggiornamenti scientifici, che solo i costruttori più qualificati sono in grado di offrire. Le connessioni coniche interne sono appunto una di queste recenti innovazioni, e attualmente costituiscono il tipo di connessione in più rapida ascesa nel settore degli impianti dentali.

Molte aziende di impianti dentali e di innesti ossei sostitutivi hanno cercato di espandere il proprio portfolio o di creare nuove branche di mercato, creando "pacchetti sconto" per compensare la competizione da parte dei concorrenti low cost che emergono sempre più rapidamente. Significativamente, molte aziende europee e statunitensi operanti in questo settore hanno iniziato a investire in mercati periferici emergenti come la Turchia.

La crescente ascesa delle connessioni coniche interne

Gli impianti dentali sono collegati ai pilastri definitivi in uno dei seguenti modi: tramite collegamenti interni, collegamenti esterni o singole unità periferiche in cui l'impianto e l'abutment sono già fissati. Inoltre, le connessioni interne hanno due sottosegmenti: collegamenti interni butt joint e connessioni coniche interne.

La ricerca ha dimostrato che la mancanza di un'intima adesione dell'impianto al moncone o un movimento stesso dell'impianto può favorire una crescita batterica sulla superficie. Le convenzionali connessioni butt joint prevedono un collegamento che può causare micro movimenti tra l'impianto e il pilastro, creando un effetto pompa per i batteri. Quando i batteri sono presenti nel micro-gap (lo spazio che si viene a creare tra impianto e moncone, Ndr), possono causare infiammazione, recessione dei tessuti e perdita ossea. Recenti studi clinici hanno dimostrato che, in media, le connessioni coniche consentono un micro-gap più piccolo rispetto alle connessioni butt joint, oltre a un maggiore livello di stabilità meccanica. Di conseguenza, i tipi di connessione conici sono ormai diventati un prodotto di punta nel mercato degli impianti dentali, e la maggior parte dei principali produttori implantari li ha introdotti nella sua produzione. Alcuni tipi di connessione conica rappresentano uno dei segmenti in più rapida ascesa nel mercato dell'impiantistica dentale.

Turchia: uno dei mercati in più rapida crescita al mondo

La Turchia rappresenta uno dei mercati di impianti dentali in più rapida crescita, in congruenza con una forte crescita economica che ha resistito alla recessione molto meglio rispetto agli Stati Uniti e a quasi tutti i Paesi europei. La tecnologia degli impianti dentali in questo paese è avanzata rapidamente, tanto che la maggior parte dei principali protagonisti del mercato europeo si è mossa rapidamente per conquistarsi una grossa fetta di mercato in Turchia. Inoltre, questo mercato beneficia di un basso costo del lavoro, che aumenta l'incentivo per le aziende implantari a stabilire filiali nazionali o partner di distribuzione locali, alimentando il numero di opzioni per i consumatori. La Turchia è anche una destinazione molto popolare per il cosiddetto "turismo dentale", soprattutto tra i pazienti provenienti dai Paesi europei più costosi a livello di cure odontoiatriche. Dal 2008 al 2018, l'implantologia turca, gli abutment definitivi e il mercato della chirurgia computer-assisitita sono destinati a crescere con un tasso annuo del 20,4%. Nel maggio 2011, AGS Medikal Ürünleri, la prima azienda turca per la produzione di impianti dentali, ha iniziato la sua attività in provincia di Trabzon, sulla costa del Mar Nero. La società è stata costituita con un investimento iniziale di 5 milioni di lire turche. Esperti di mercato prevedono che l'azienda sarà presto affiancata da altri produttori turchi di impianti dentali che offrono prodotti a basso costo per competere sul mercato interno, ma anche a livello internazionale, con le società implantari più grandi.

Il turismo medico nell'Unione Europea: forte impatto sul mercato degli impianti dentali

La direttiva UE sulle cure sanitarie transfrontaliere, che entrerà in vigore quest'anno, avrà un forte impatto sul mercato europeo degli impianti dentali. Questa direttiva ha per obiettivo il mercato del turismo medico, molto significativo, in quanto alcune procedure di trattamenti odontoiatrici rappresentano quasi la metà dei trattamenti richiesti dal turismo medico nella maggior parte dei principali mercati. La direttiva fornisce ai pazienti il diritto di essere rimborsati per il trattamento ricevuto in altri Paesi dell'UE. Questo faciliterebbe i viaggi degli europei più occidentali che si spostano verso l'Europa dell'Est, tra cui Polonia e Bulgaria, che stanno rapidamente sviluppando la qualità dei servizi sanitari offerti. Il Regno Unito vanta uno dei più alti tassi di turismo dentale in uscita, in quanto i pazienti sono abituati a costi del tutto "fuori portata" per alcuni trattamenti odontoiatrici, dovuti anche ad alcuni retaggi del loro Servizio Sanitario Nazionale.

Mentre i pazienti più abbienti, provenienti dai Paesi emergenti, vengono a curarsi presso alcuni prestigiosi ospedali del Regno Unito (e altrove), i viaggi medici in uscita dal Regno Unito sono cresciuti molto più rapidamente negli ultimi dieci anni rispetto a quelli in entrata, in quanto i pazienti britannici tendono a recarsi all'estero per le cure low cost. Le cifre indicano che più di 50.000 cittadini del Regno Unito ogni anno vanno all'estero per trattamenti medici. Il numero dei turisti del medicale in uscita dal Regno Unito è aumentato del 170% tra il 2002 e il 2009.

Le aziende di impianti dentali cavalcano il successo delle connessioni coniche interne

I tipi di connessione conica interna nel loro complesso stanno diventando sempre più dominanti nel mercato degli impianti dentali. Le connessioni coniche interne e quelle interne butt joint rappresentavano l'83,4% degli impianti con un collegamento interno nel 2011. I collegamenti conici interni rappresentano il segmento di mercato in più rapida crescita e dovrebbero aumentare con un tasso di crescita annuo del 10,1% entro il 2018.

NobelActive (Nobel Biocare) è stato uno dei più importanti successi iniziali per quanto riguarda i tipi di connessione conica, ed è stato rapidamente adottato dai consumatori per i risultati clinici che dimostrano la sua maggiore stabilità e il minore micro-gap tra impianto e moncone. La maggior parte delle grandi aziende ora offre una connessione conica, in quanto questo mercato è destinato a surclassare sempre più i collegamenti interni butt joint a causa della maggiore stabilità percepita dal paziente e del minore diametro di micro-gap offerto dalle connessioni interne coniche. Molte aziende stanno combinando questi tipi di connessione a una forma più affusolata e a trattamenti della superficie, come l'attuale generazione di prodotti premium.

info

iData Research è una società che si occupa di ricerche di mercato internazionali e di consulenza focalizzata alla fornitura di informazioni di mercato per i dispositivi medici, le industrie dentali e farmaceutiche. Per ulteriori informazioni e una sinossi gratuita del rapporto appena esposto, si prega di contattare iData Research presso dental@idataresearch.net.

Meno peso al vostro lavoro

iSy, il nuovo standard implantare:

Facile. Chiaro.
Un feeling unico.

iSy offre maggiore chiarezza. Radicalmente semplice, completamente efficiente:
con soli **3 diametri** e **3 lunghezze** implantari, iSy copre una **varietà di indicazioni** e, grazie alla **piattaforma digitale multi-canale**, velocizza i flussi di lavoro, prima, dopo e durante la chirurgia.
La **qualità di prim'ordine** ed i **costi ridotti** renderanno la vostra decisione ancor più facile.
www.isy-implant.com

This is iSy BY CAMLOG

camlog
Alta·Tech BIOTECHNOLOGIES

Tel. 0444/461311 | www.alta-tech.it | www.isy-implant.com

DT WEB ARTICLE
WWW.DENTAL-TRIBUNE.COM

Il movimento ortodontico osteogenico parodontalmente accelerato

nel trattamento multidisciplinare implantare

Federico Brugnami, Alfonso Caiazzo

‹ pagina 1

Normalmente il paziente ortodontico, specie se adulto, ci pone due domande: quanto l'apparecchio è visibile e quanto durerà la terapia. Negli ultimi anni gli apparecchi ortodontici sono diventati meno ingombranti, meno evidenti o addirittura trasparenti o posizionati in posizione linguale, di fatto aumentando esponenzialmente il grado di accettabilità dell'adulto. La tecnologia e la scienza hanno sviluppato apparecchiature e tecniche innovative più efficienti, e quindi più veloci nell'unità di tempo. Tra queste innovazioni, si annovera il concetto di ortodonzia osteogenica chirurgicamente assistita. Con questa tecnica può ridurre significativamente il tempo totale di trattamento della terapia ortodontica. Limitare l'applicabilità della tecnica a una mera velocizzazione, è però riduttivo.

Ben altre possono essere infatti le indicazioni e i benefici di quella normalmente conosciuta come corticotomia. Questo tecnica è relativamente nuova e richiede un ben coordinato approccio multidisciplinare. Alla base della tecnica c'è un intenzionale insulto chirurgico del tessuto osseo per provocare un iniziale stimolo infiammatorio che andrà a scatenare una serie di fenomeni a cascata, meglio descritti con l'acronimo di RAP (Regional Accelerated Phenomena)[1,2]. Il risultato del RAP è una transitoria osteopenia (diminuzione della mineralizzazione dell'osso senza perdita di volume), localizzata alla zona dell'insulto chirurgico. Il risultato clinico è un osso più "morbido", che può consentire un più rapido movimento dei denti[3,4], con minori stress per i tessuti parodontali. Un recente studio su casi estrattivi con radiografia tridimesionale pre e post operatoria ha evidenziato un'incidenza dell'87% di riassorbimento osseo marginale almeno 2 mm a carico degli incisivi inferiori.

Il movimento ortodontico parodontalmente accelerato, come descritto da Wilcko, viene definito "osteogenico" perché permette di creare osso ed espandere le basi alveolari. Ne consegue che le indicazioni pincipali sono: possibilità di espandere le basi ossee ed evitare molte estrazioni e rigenerare o irrobustire il parodonto. Appare quindi particolarmente indicato nei casi multidisciplinari per i quali è richiesto sia un movimento ortodontico che un intervento di chirurgia orale o parodontale. In questi casi, la corticotomia può essere combinata all'estrazione del dente di giudizio e / o una tecnica rigenerativa, come per esempio un aumento di cresta con innesto osseo, al fine di evitare interventi chirurgici multipli[6-12].

Recentemente alcune terapie ortodontiche, in particolare quelle cosiddette low friction, hanno dimostrato clinicamente e radiograficamente che è possibile espandere arcate dentali senza interferire con la salute parodontale, aumentando le ossa alveolari.

› pagina 7

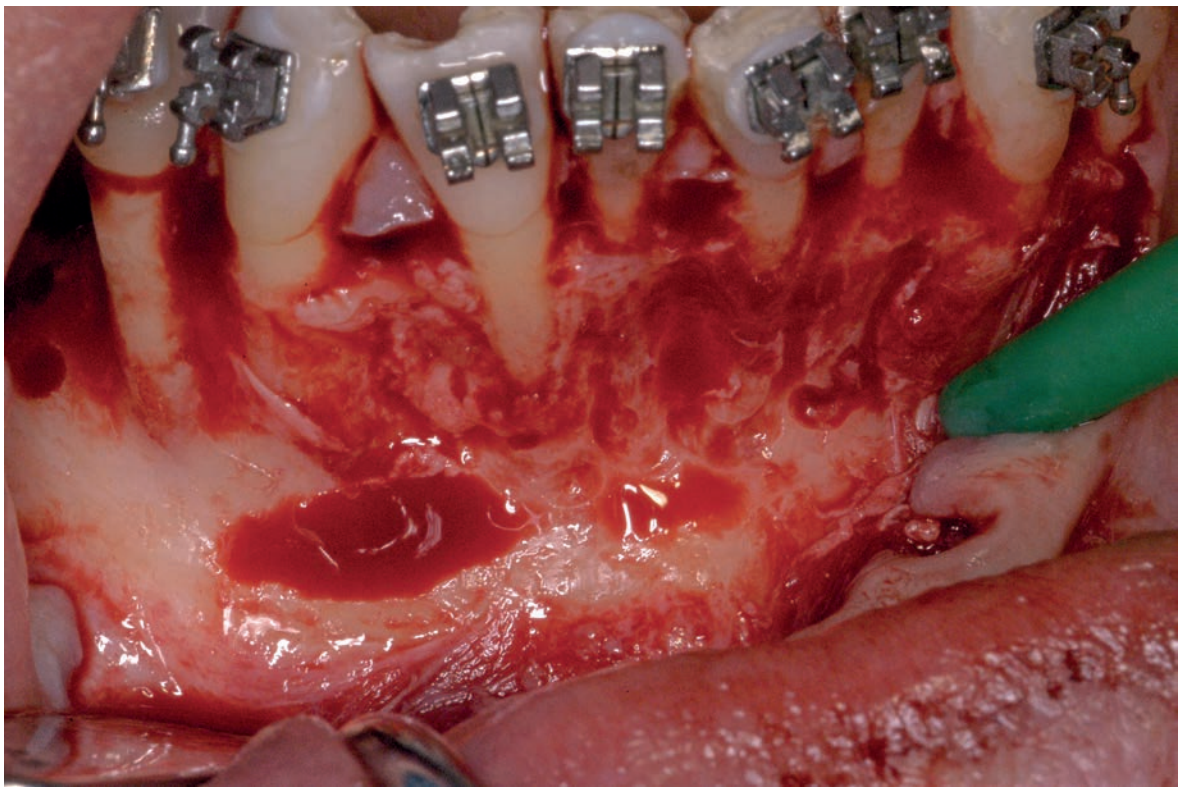

Fig. 1 - La cresta ossea appariva molto riassorbita nella zona edentula. Erano inoltre evidenti deiscenze ossee a carico degli elementi dentali 31, 42, e 44 e una corticale buccale estremamente sottile a carico degli altri elementi. In anticipazione di un movimento vestibolare, che avrebbe peggiorato una situazione ossea già precaria, è stata effettuata una procedura rigenerativa con innesto osseo xenogenico di origine bovina (Endobone, BIOMET 3i, Palm Beach Gardens, Florida) e una membrana riassorbibile (Osseoguard, Biomet 3i, Stati Uniti), non solo nella zona edentula per favorire l'inserimento implantare, ma anche per espandere l'osso basale a livello del gruppo anteriore inferiore. La zona a livello del 44 è stata utilizzata come controllo e non è stata trattata con tecniche rigenerative. (Foto © Federico Brugnami e Alfonso Caiazzo).

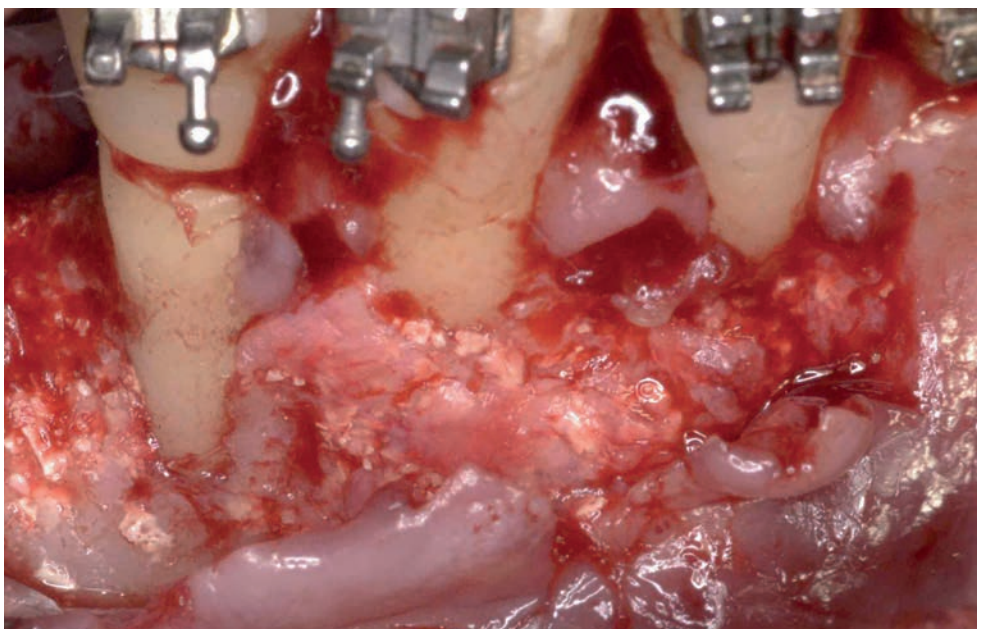

Fig. 2 - Sei mesi dopo l'intervento chirurgico un impianto osteointegrato (BIOMET 3i) è stato posizionato nella zona edentula rigenerata. A livello del settore anteriore si evidenziava una rigenerazione della fenestrazione ossea sul dente 42, mentre a livello del 44, dove la rigenerazione non era stata effettuata, la situazione rimaneva invariata.

Fig. 3 - Situazione pre-operatoria in cui si evidenzia uno spazio edentulo con migrazione degli elementi contigui. Difficilmente si potrebbe provvedere alla sostituzione dell'elemento mancante senza l'aiuto dell'ortodonzia.

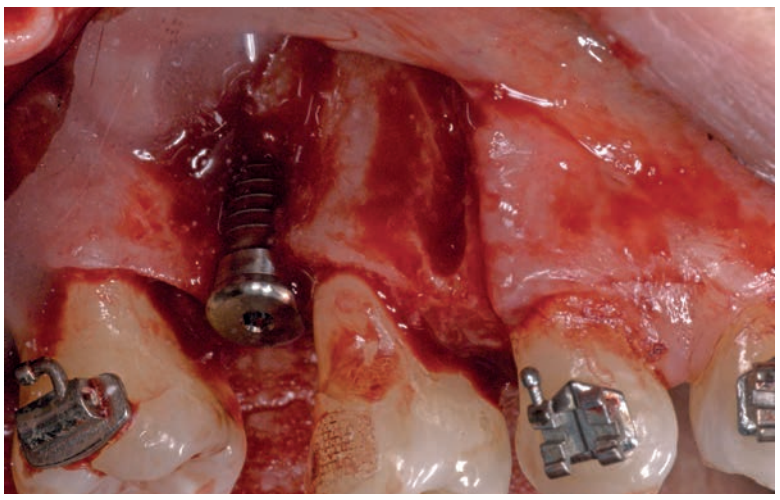

Fig. 4 - Al momento del posizionamento dell'impianto, una corticotomia è stata eseguita per accelerare il movimento ortodontico e facilitare la protesizzazione dell'impianto. La rigenerazione è stata eseguita simultaneamente all'inserimento con un primo strato di osso autologo raccolto durante preparazione del sito implantare, ricoperto poi da innesto eterologo coperto infine con una membrana in collagene riassorbibile (Endobone e Osseoguard, BIOMET 3i, Palm Beach Gardens, Florida).

Fig. 5 - Provvisorio inserito.

‹ pagina 6

Melsen e collaboratori[13] hanno confermato quanto suggerito in precedenza, cioè che il dente si sposta con l'osso e non nell'osso, specialmente quando vengono applicate forze ortodontiche leggere e lo spostamento del dente è corporeo e non una mera inclinazione. Deiscenze e fenestrazioni, che sono difficili da diagnosticare prima dell'intervento senza l'ausilio di un'indagine radiografica tridimensionale, possono rappresentare una limitazione di questa tecnica. Poiché il dente si sposta con il parodonto, nei casi in cui il parodonto non è presente, si potrebbero creare recessioni e perdita di attacco.

Uno studio recente sui teschi americani contemporanei ha dimostrato che una deiscenza era presente nel 40,4% dei crani, mentre il 60,1% presentava almeno una fenestrazione. Molto approssimativamente, questo si potrebbe tradurre a livello clinico che almeno il 50% dei pazienti sottoposti a movimenti ortodontici di espansione sia in senso traversale che sagittale potrebbe essere a rischio di recessione gengivale e danno parodontale. In questi casi sembra opportuno consigliare un'analisi radiografica tridimensionale (CBCT o Cone Beam) nella valutazione pre-operatoria per evidenziare tali anomalie o la presenza di una corticale ossea vestibolare molto sottile, che potrebbe essere a rischio di riassorbimento a causa dei movimenti espansivi. La Cone Beam, grazie a una notevole riduzione della dose di radiazioni rispetto alla TAC a spirale, e una migliore definizione, potrebbe essere utilizzata di routine nei pazienti con un parodonto sottile, dove il rischio di recessioni post-operatorie è maggiore, soprattutto nei casi con discrepanze sagittali o trasversali.

La tecnica PAOO si è dimostrata efficace nel risolvere deiscenze e fenestrazioni sugli elementi dentali ma anche nel produrre un notevole cambiamento nell'analisi cefalometrica dei punti A e B17.

Il compito dell'ortodontista, nei casi trattati con PAOO, è quello di vedere il paziente più spesso poiché si potrebbe rendere necessario cambiare i fili con frequenza maggiore visto che il movimento ortodontico è sensibilmente maggiore rispetto al trattamento ortodontico convenzionale. L'uso della corticotomia segmentale (cioè quella applicata solo ai denti che devono effettuare maggiori movimenti rispetto agli altri) può, in maniera estremamente evidente, cambiare il rapporto tra i gruppi di denti. Ciò deve essere tenuto ben presente perché può richiedere modifiche nel distribuire l'ancoraggio da parte dell'ortodontista. I denti nella zona dell'intervento si muoveranno molto più velocemente rispetto gli altri denti.

Conclusioni

La tecnica descritta come "movimento ortodontico osteogenico paradontalmente accelerato" può essere usata con successo per accelerare il movimento dentale, evitare trattamenti estrattivi, trattare e prevenire i problemi parodontali. Può essere inoltre associata ad altri interventi chirurgici, quali per esempio la rigenerazione dei tessuto connettivale, il posizionamento di impianti o estrazione dei denti del giudizio.

La bibliografia è disponibile presso l'Editore.

Questo articolo è apparso in *Implants*, la rivista internazionale di implantologia orale, vol. 12, n. 2, 2011, pubblicata da Oemus Media AG, Lipsia, Germania.

Public Speaking

Editoria Eventi Provider ecm

Ansia da comunicazione?
Paura di non saper gestire la platea?
Come si fa a trasmettere fiducia ed entusiasmo al pubblico che ci ascolta?

Milano ▪ 21-22 giugno 2013

Premessa

Odontoiatri e medici sono sempre più spesso chiamati a relazionarsi di fronte a "pubblici" interni ed esterni.

Per raggiungere concreti risultati e consentire ai partecipanti di fare un significativo salto di qualità, proponiamo un seminario teorico-pratico di due giornate consecutive *full immersion*.

Per garantire la piena efficacia dell'intervento, prima dell'erogazione del corso è previsto un colloquio telefonico con ognuno dei partecipanti per individuare bisogni e aspettative, per analizzare le occasioni di presentazione, i "pubblici" di riferimento, i punti di forza riconosciuti e i precisi ambiti di miglioramento.

Obiettivi

Al termine del seminario i partecipanti saranno in grado di:

- Accrescere la consapevolezza sulle modalità, i veicoli e la qualità della comunicazione propria e altrui;
- Migliorare la comunicazione personale e di gruppo;
- Aprire e chiudere le proprie presentazioni in modo "memorabile";
- Coinvolgere razionalmente ed emotivamente il pubblico;
- Trasmettere fiducia ed entusiasmo;
- Imparare a gestire gli interlocutori: interpretare l'ascoltatore, interessarlo, rispondere a domande e obiezioni, trasmettere leadership, diventare "opinion leader".

Tu.E.Or. srl

Tel.: 011 0463350 ▪ Fax: 011 0463304 ▪ segreteria@tueor.com ▪ www.tueor.it

IN COLLABORAZIONE CON DALE CARNEGIE® TRAINING

Valutazione istologica della preservazione di cresta alveolare

Tecnica con lembo e tecnica flapless a confronto

V. Borgia*, F. Alfonsi*, G. Iezzi°, A. Piattelli°°, U. Covani, A. Barone*****

**Research fellow, Dipartimento di Patologia chirurgica, medica e molecolare e dell'area critica, Università degli Studi di Pisa; Istituto Stomatologico Toscano, Ospedale della Versilia, Lido di Camaiore*
°Ricercatore, Dipartimento di Scienze mediche orali e Biotecnologie, Università degli Studi di Chieti-Pescara
°°Professore di Patologia e Medicina orale, Università degli Studi di Chieti-Pescara
***Professore ordinario, Dipartimento di Patologia chirurgica, medica e molecolare e dell'area critca, Unversità degli Studi di Pisa; Istituto Stomatologico Toscano, Ospedale della Versilia, Lido di Camaiore*
****Ricercatore, Dipartimento di Patologia chirurgica, medica e molecolare e dell'area critca, Unversità degli Studi di Pisa; Istituto Stomatologico Toscano, Ospedale della Versilia, Lido di Camaiore*

Introduzione

Il trattamento dell'alveolo post-estrattivo rappresenta una sfida quotidiana nella pratica clinica. A seguito di un'estrazione dentaria avvengono cambiamenti dimensionali del processo alveolare, inevitabili dal momento che la sua morfologia è condizionata dalla presenza degli elementi dentari stessi[1]. La preservazione della cresta alveolare è indicata per salvaguardare i tessuti duri e molli preesistenti, per conservare un volume osseo stabile e per semplificare la successiva riabilitazione, sia che si tratti di una protesi fissa a supporto implantare, che dentale[2-5].
Il modellamento e il rimodellamento osseo sono inevitabili durante la guarigione di un alveolo post-estrattivo[3,4,6]; molti autori hanno sottolineato come la maggior parte del riassorbimento avvenga durante i primi tre mesi, ma alterazioni dimensionali continuano a verificarsi fino a un anno dopo l'estrazione[3,7,8]. Il riassorbimento della cresta alveolare è risultato essere più marcato in direzione orizzontale che in verticale, con una concomitante perdita ossea della parete vestibolare[3,9,10].
Alcuni dati clinici hanno indicato che la cresta alveolare tende a spostarsi 2/3 lingualmente/palatalmente rispetto alla posizione originaria del margine buccale; questo causa un riassorbimento punto medio-vestibolare doppio rispetto ai punti mesiale e distale, in presenza dei denti adiacenti[9].
Negli ultimi anni l'estetica è diventata un punto importante nel piano di trattamento, dunque il riassorbimento osseo crestale e il rimaneggiamento dei tessuti molli è diventato un problema clinico rilevante che può portare a un fallimento estetico del restauro implanto-protesico. Un'adeguata architettura ossea e una corretta morfologia dei tessuti molli sono indispensabili per ottenere una riabilitazione protesica che soddisfi criteri estetici oltre che funzionali[4,11,12-14]. Un intervento di preservazione di cresta è consigliato in situazioni in cui non sia possibile il posizionamento dell'impianto immediatamente dopo l'estrazione o in tempi brevi[2]. La definizione di «preservazione della cresta» include tutte le procedure volte a mantenere integro il volume osseo all'interno della teca presente al momento dell'estrazione, escludendo le tecniche che prevedono l'aumento del volume osseo[2]. È stato proposto l'uso di varie tecniche e materiali per la preservazione di cresta nel corso degli anni; non sono state riscontrate differenze significative tra i vari biomateriali, a eccezione del collagene che, se usato da solo, sembra non essere efficace nel limitare le modifiche tissutali conseguenti a un'estrazione[3,6,12,16,17]. Riguardo alle tecniche chirurgiche invece, il sollevamento di un lembo muco-periosteo, con l'interruzione del flusso vascolare che comporta, potrebbe essere causa di un rimodellamento osseo più pronunciato, se paragonato a un'estrazione effettuata senza lembi[10,18-20]. Allo stato attuale, non è possibile però trarre conclusioni sui vantaggi di un intervento flapless rispetto a un intervento con lembo, in termini di guarigione ossea in seguito a un'estrazione. Inoltre, inizialmente la chiusura per prima intenzione era considerata fondamentale per ottenere un'efficace integrazione dell'innesto osseo[4,10,21,22]. L'esposizione precoce della membrana era, in effetti, considerata una complicanza che poteva inficiare le procedure di aumento tissutale e la guarigione per prima intenzione era reputata fondamentale per la buona integrazione dei biomateriali[4,18,23].
Allo stato attuale, gli effetti sul processo di guarigione della chirurgia flapless o con lembo sono ancora controversi. Dallo studio di modelli sperimentali è risultato che la chirurgia senza lembo ha mostrato un rimodellamento osseo meno pronunciato[10,24], anche se altri autori non hanno riportato differenze significative tra l'approccio con e senza lembo[25].
L'obiettivo di questo studio è indagare e confrontare gli effetti di una guarigione per seconda intenzione sulla guarigione ossea dell'alveolo post-estrattivo, innestato con osso eterologo e membrana in collagene. Le analisi istologiche degli alveoli sottoposti a lembo muco-periosteo sono state comparate con quelle effettuate sugli alveoli nei quali non è stato sollevato alcun lembo e la membrana è stata esposta intenzionalmente al cavo orale. Il presente studio riporta i risultati istologici a 3 mesi dall'innesto. Al fine di valutare il successo della procedura nel tempo, i pazienti sono stati inseriti in un programma di follow-up di 5 anni. Il presente studio segue le linee guida CONSORT[26].

Materiali e metodi

Popolazione e disegno dello studio

In questo studio sono stati inclusi i pazienti che necessitavano almeno di un'estrazione di un premolare o di una radice di un molare e successivamente di terapia implanto-protesica, maggiorenni e in grado di firmare un consenso informato.
Sono stati esclusi dallo studio pazienti con malattie sistemiche che controindicano la chirurgia, in terapia con antinfiammatori non steroidei a lungo termine, in terapia endovenosa con bifosfonati, con malattia parodontale grave non trattata e che fumavano più di 10 sigarette/die. Sono stati esclusi i siti chirurgici con perdita completa di una parete ossea e in cui non fossero presenti gli elementi dentari adiacenti. I pazienti sono stati selezionati nell'ambulatorio del Dipartimento di Odontoiatria dell'Ospedale della Versilia, Università degli Studi di Pisa, nel periodo da gennaio 2010 a settembre 2011.
Lo studio è stato approvato dal Comitato etico dell'Ospedale della Versilia, Lido di Camaiore (LU).
I pazienti inclusi nello studio sono stati selezionati accuratamente, esaminando aspetti clinici e radiografici in ortopantomografia e radiografie endorali; inoltre, sono stati registrati i dati riguardanti età, genere, abitudini viziate (fumo), indicazioni all'estrazione in base a informazioni cliniche e radiografiche, posizione dell'elemento dentario e presenza/assenza del dente adiacente. Dopo la firma del consenso al trattamento, tutti i pazienti sono stati sottoposti ad almeno una seduta di igiene orale prima delle procedure chirurgiche, al fine di predisporre un ambiente orale favorevole alla guarigione.
Tutti i pazienti sono stati sottoposti a estrazione dentaria e intervento di preservazione di cresta al tempo T0; tre mesi dopo l'estrazione, sono stati effettuati i rientri chirurgici in tutti i siti, sono stati prelevati campioni bioptici e sono stati posizionati gli impianti. I siti estrattivi sono stati assegnati in maniera randomizzata al gruppo test (nessun lembo d'accesso e guarigione per seconda intenzione) o al gruppo controllo (sollevamento di un lembo e chiusura per prima intenzione), usando un sistema computerizzato di allocazione random.

Procedura chirurgica

È stata somministrata a tutti i pazienti una dose profilattica di antibiotico (2 g di amoxicillina o 600 mg di clindamicina in caso di allergie alle penicilline) 1 ora prima dell'estrazione.

› pagina 10

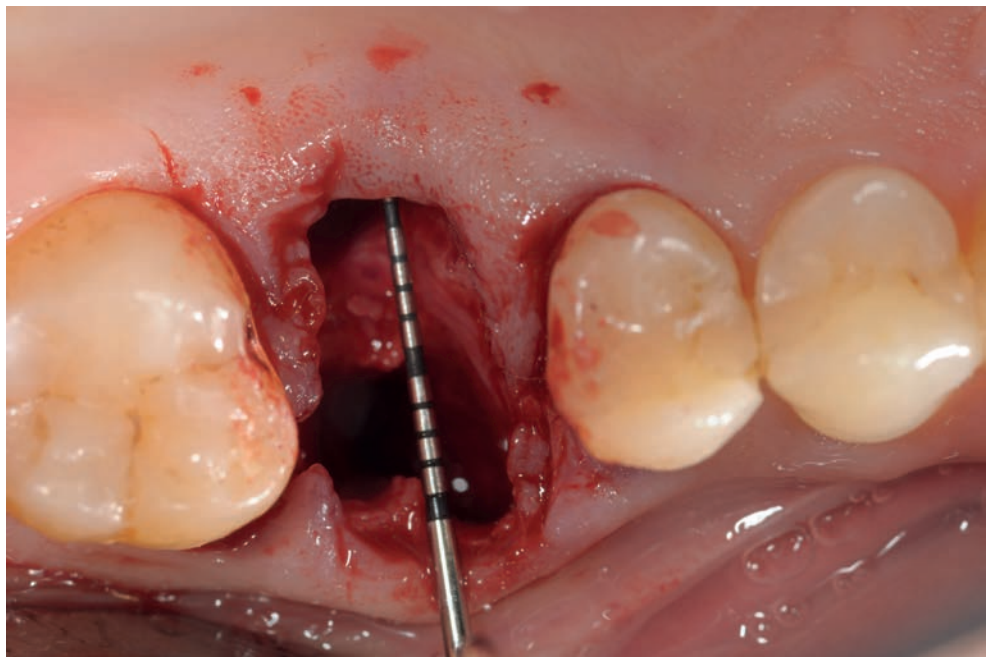

Fig. 1a - Estrazione atraumatica dell'elemento dentario, aspetto dell'alveolo post-estrattivo.

Fig. 1b - Biomateriale compattato all'interno dell'alveolo.