

ESTHÉTIQUE TRIBUNE

The World's Esthetic Newspaper · Édition Française

NOVEMBRE 2016 – Vol. 8, No. 11

www.dental-tribune.fr

PREMIÈRES IMPRESSIONS

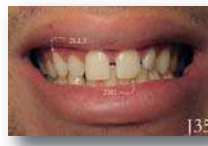Essentia de chez GC est un concept innovant de composites qui permet des restaurations esthétiques avec un nombre de teintes très limitées. Nos testeurs se sont prêtés au jeu. Retrouvez leurs premières impressions.



► PAGE 58

CAS CLINIQUE

L'éclaircissement dentaire permet de manière non-invasive de restaurer l'esthétique du sourire. En technique ambulatoire le patient peut visualiser les effets jour après jour comme le démontre Le Dr. Y. Harrichane scientifiquement.



► PAGES 60 | 62

CAS CLINIQUE

La technique innovante des facettes composites optimise et simplifie la dentisterie restauratrice. Elle ouvre les portes à de nouvelles solutions fonctionnelles et économiques. Retrouvez le pas à pas du Dr M. Besek avec Composeer de chez Coltène.



► PAGES 64 | 66

2^{ème} Jules Allemand Trophy : Cocorico !

Pour cette édition 2015-2016, 6 Universités Françaises se sont tout d'abord affrontées pour la finale Nationale qui a eu lieu de 21 Mai 2016. Nous y avons retrouvé les Universités qui participent maintenant de longue date comme Marseille, Lyon, Nice, Reims, et Paris mais également une nouvelle venue, Toulouse. Chaque année le niveau s'accroît et la compétition est de plus en plus dure soutenue comme nous avons particulièrement pu le constater avec le trio de tête en lice pour la première place. Malheureusement il fallait trancher et c'est ce qui a été fait sur la base de la grille d'évaluation du JAT.

C'est donc l'Université de Lyon par le biais de son étudiante Julia HILL, qui remporte la finale France pour la troisième année consécutive ! Bravo au Dr Marie CLEMENT et à son équipe, les Drs Clara MARCOUX et Noémie VIGOUROUX, qui s'investissent chaque année sans compter de l'enseignement jusqu'au coaching tard en soirée pour former les étudiants aux restaurations directes en composite et les championnats Lyonnais !

Voici donc que se présentait une nouvelle chance pour Lyon de représenter la France à la Finale Européenne, qui s'est-elle déroulée le 7 Juin 2016 à l'Université de Chieti, et de rem-



fesseurs de toute l'Europe. Le Jules Allemand Trophy est un Concours Interuniversitaire Européen dont le but est de promouvoir la dentisterie restauratrice et permettre aux Etudiants et Professeurs participants de confronter leurs talents. Ouvert aux étudiants de 6^{ème} année, Le but de ce concours est la restauration en composite d'une dent antérieure et d'une dent postérieure selon la technique de stratification anatomique et de la théorie des 5 dimensions de la couleur telles que développées et enseignées par le Dr Lo-



porter peut-être enfin le Trophée ! Cette 12^{ème} édition a vu pas moins de 72 Université Européennes réparties en 17 pays s'affronter. Après d'interminables heures de délibération, le verdict tombe : Lyon l'emporte ! Nos Français se sont donc distingués pour la seconde fois en 12 éditions ! Après Marseille qui remporta la 9^{ème} édition représentée par le Dr Alix DEVICTOR, c'est donc aujourd'hui Lyon qui prend le relais et qui peut être fière de la qualité des restaurations délivrées et à travers ce résultat de l'enseignement dispensé.

Chaque année, le JAT est l'occasion de célébrer la dentisterie restauratrice et favoriser la création de liens forts entre étudiants et pro-

renzo VANINI. A la clé pour le vainqueur, une certaine fierté de faire partie des étudiants les plus prometteurs dans le domaine et de représenter son Université et son pays au niveau Européen mais également un stage complet de 3 mois dans le service d'odontologie restauratrice de l'Université de Chieti sous la bienveillance du Pr Camillo d'Archangelo.

Nous avons le plaisir de féliciter à nouveau Julia HILL et l'Université de Lyon et de lui souhaiter un bon stage à l'Université de Chieti ! Rendez-vous pour les inscriptions de la 13^{ème} édition : Inscriptions pour l'édition 2016-2017 par email : sebastien.picavet@fip-group.fr / 04.90.42.92.92

degré K
www.degrek.com

*La santé de vos yeux,
notre priorité !*

Passage à la technologie LED en toute sécurité pour les yeux !
albédo n8LED

La perfection !
Reproduction de la lumière naturelle. D65 Certifié : la réussite de vos reconstructions esthétiques !
albédo LEDd65

Vos yeux préservés et vos composites épargnés !
olé 2

Large spot multiprogrammes reproduisant la lumière naturelle : de la chirurgie à l'esthétique !
olé 4

SPECTRES LED SÉCURISÉS

ADF | Stand 2M06

Plafonniers et Scialytiques à LED sécurisées pour salles de soins dentaires | Spectres LED «Blue Control» : technologie LED biphosphore et LED complexe | Normes européennes EN NF 12464-1 ; EN62471 (sécurité photobiologique) ; ISO9680 ; Illuminant D65 ISO11664-2 | Swissmade & Made in France | Scialytiques : DM Classe 1 - Lire les instructions de la notice.

Degré K | 4, rue de Jarente 75004 Paris | Tél. : 01 71 18 18 64 | commercial@degrek.com

La stratification qui va à l'essentiel

Essentia : Un concept innovant de composites qui permet des restaurations esthétiques avec un nombre de teintes très limité pour un accès à l'excellence pour tous.

Le coffret se compose de trois composites *dentine* (teintes claire, intermédiaire et sombre) dont la saturation augmente et l'opacité diminue afin de correspondre au processus naturel de vieillissement et de deux *composites émail*, l'un possède une luminosité élevée (teinte claire) et l'autre une luminosité moindre (teinte sombre), qui jouent un rôle similaire, l'émail étant plus blanc et plus opaque sur des dents jeunes et plus translucide et chromatique sur des dents plus anciennes. Ensemble, ces composites donnent quatre combinaisons essentielles qui servent de base à toutes les

restaurations antérieures. Une teinte universelle a également été intégrée dans le système. Ce matériau est principalement conçu pour des restaurations mono teinte de la région postérieure. Et enfin, une teinte émail spéciale, pour les jeunes incisives, permet d'obtenir un effet opalescent très naturel.

Pour les perfectionnistes, Essentia propose également trois colorants fluides : blanc, noir et brun rougeâtre foncé. Nos testeurs ont rapidement intégré son utilisation et vous livrent leurs premières impres-

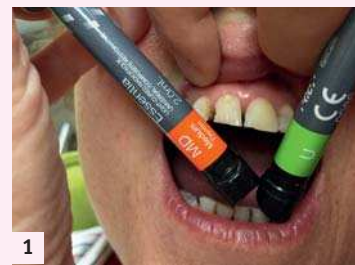sions et cas cliniques réalisés en premier jet.

Dr Carine Hayat
Dr Jean-Vincent Larbour
Dr Béatrice Sylvestre

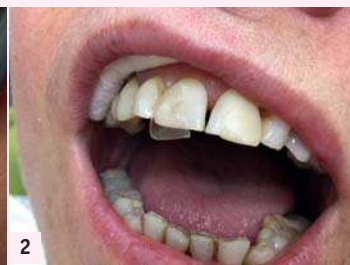

Dr Carine Hayat
75005 Paris

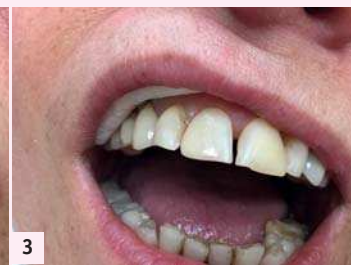J'ai choisi de tester ce composite en seringues, ce qui correspond le plus à mon exercice sur les dents antérieures afin de pouvoir réellement juger si ce système simplifié de restaurations esthétiques tenait toutes ses promesses. Une fois les seringues retirées du coffret cartonné peu pratique, (NB aux concepteurs un petit support plastique transparent rigide pour maintenir les différentes teintes verticalement hors de leur emballage serait judicieux), j'ai trouvé que le bouchon amovible articulé et fixé sur le corps de la seringue était très pratique.



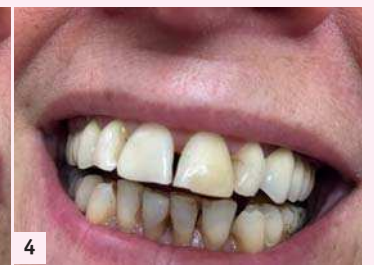1



2



3



4

Fig. 1 : Mise en place de deux billes de composite pour valider du choix de la teinte. | Fig. 2 : Utilisation d'une matrice CoForm de chez Directa dans laquelle les teintes dentine et émail ont été disposées judicieusement. | Fig. 3 : Après la dépose de la préforme. | Fig. 4 : Après polissage.

Plus de teintier Vita ! il suffit d'analyser la dent afin de prévoir la proportion de dentine et d'émail. Comme la couleur de base (tonalité chromatique, luminosité et saturation) est en premier lieu dictée par la dentine et ensuite par l'émail, qui module la luminosité,

j'ai placé une boulette de composite dentine à la jonction tiers cervical/tiers moyen de la dent et pour la référence émail une boulette au niveau incisal pour être sûre de bien choisir la bonne teinte, mais très vite en fonction de l'âge du patient, de l'usure des dents on

choisit la bonne tonalité chromatique sans passer par cette démarche.

Ce système simplifié permet une stratification facile et efficace assez étonnante. Cette démarche est vraiment novatrice et je pense que l'essayer c'est l'adopter.

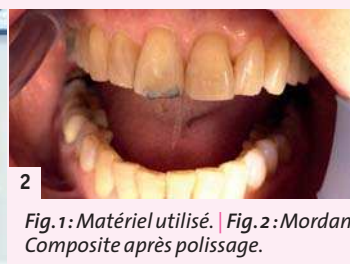

Dr Béatrice Sylvestre
75012 Paris

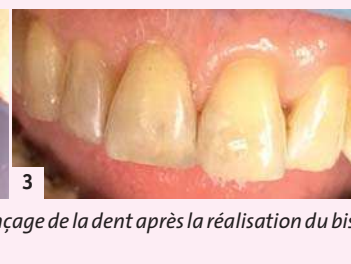J'ai pu pratiquer une mise en œuvre aisée en technique de composites directs avec une viscosité souple parfaite. ESSENTIA ne colle pas aux instruments, spatules ou fouloirs à composites. Les choix des trois teintes dentine pour l'intensité de la teinte et des deux teintes émail pour la luminosité et la translu-



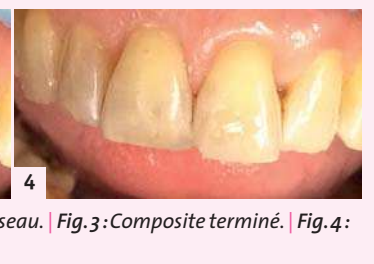1



2



3



4

Fig. 1 : Matériel utilisé. | Fig. 2 : Mordançage de la dent après la réalisation du biseau. | Fig. 3 : Composite terminé. | Fig. 4 : Composite après polissage.

cidité sont faciles pour un résultat final pourtant très naturel. J'ai été bluffée par l'excellent mimétisme de ce composite. Zéro décolle-

ment, zéro sensibilité post-opératoire et zéro coloration des bords à 4/5 semaines.

Bref un composite qui remet en cause les

techniques complexes de stratification en rendant la réalisation de restaurations esthétiques simplissime et accessible à TOUS.



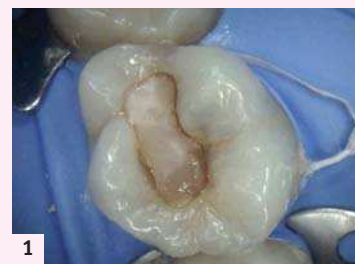Dr Jean-Vincent Larbour
44100 Nantes

J'ai trouvé que le composite Essentia permet de simplifier les stratifications. J'ai apprécié la consistance des teintes émail qui ne collent pas aux instruments et qui est relativement fluide (sans avoir besoin de le réchauffer.)

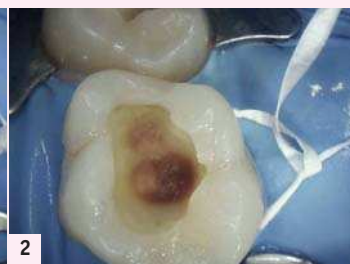Les teintes dentine sont un peu plus fermes.

En revanche la similitude des compules rend leur reconnaissance hasardeuse. En effet j'aurai aimé des compules d'une couleur pour les teintes dentine et d'une autre couleur pour les teintes émail... La seule distinction est le bouchon de couleur et une petite inscription sur le corps de la compule. Or si l'on utilise plusieurs pistolets et compules le risque d'erreur est élevé.

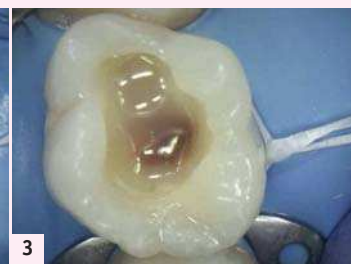Ce composite permet de réaliser rapide-



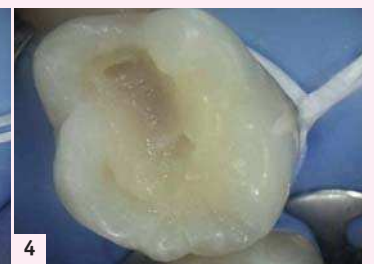1



2

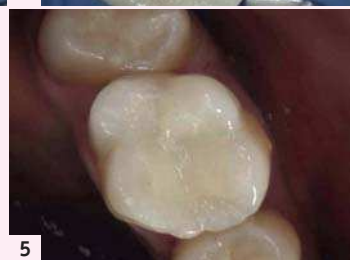

3

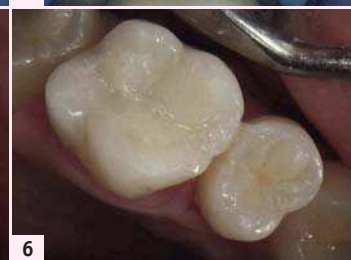

4

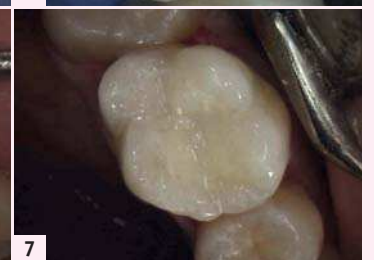Fig. 1 : Dent initiale. | Fig. 2 : Après nettoyage de la cavité. | Fig. 3 : Mise en place du bonding avant le passage de la soufflette. | Fig. 4 : Apport progressif du composite de reconstitution. | Fig. 5 : La cavité remplie. | Fig. 6 : Polissage. | Fig. 7 : Dent terminée.



5



6



7

ment des restaurations relativement esthétiques, sans nécessairement multiplier les

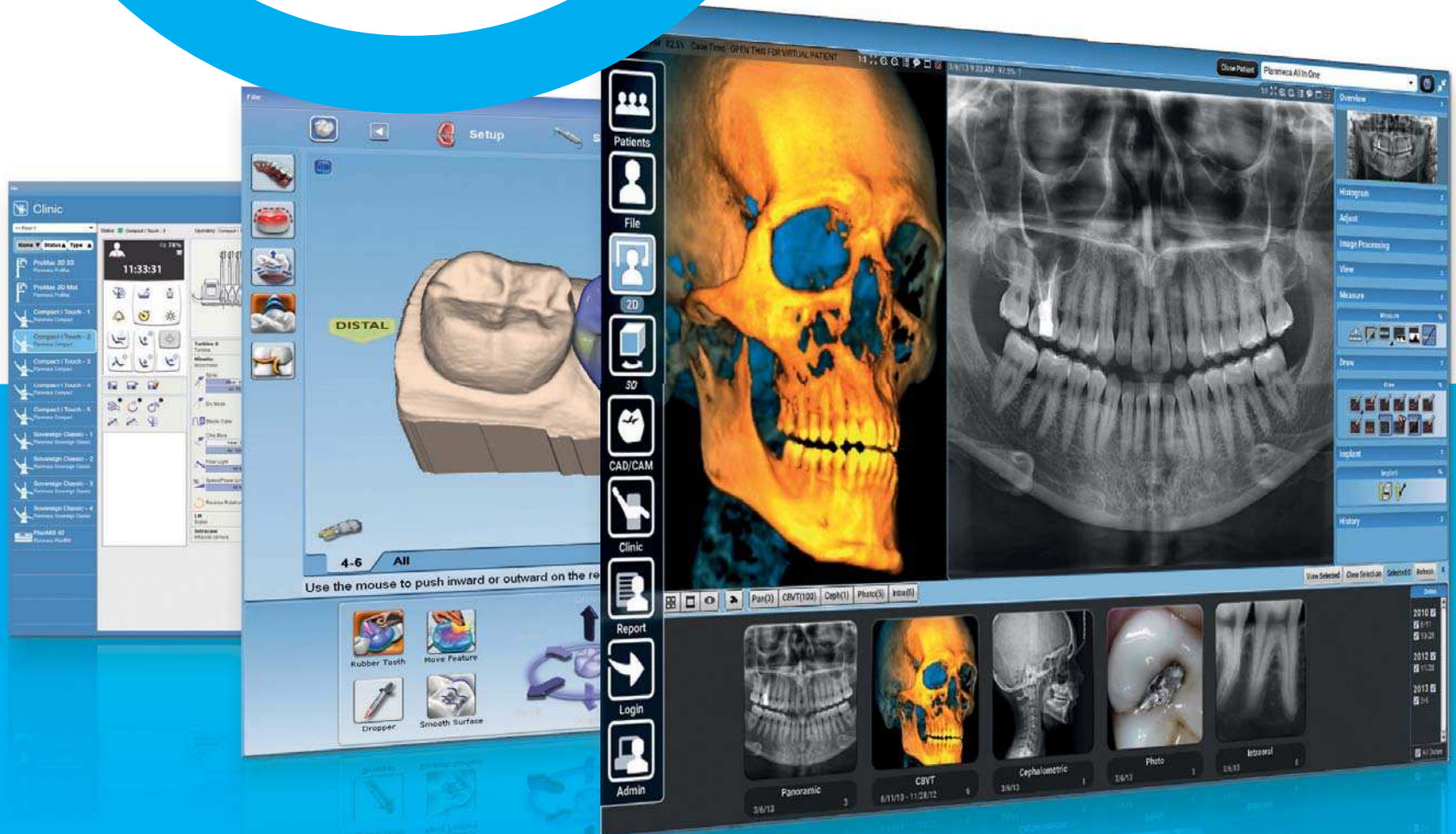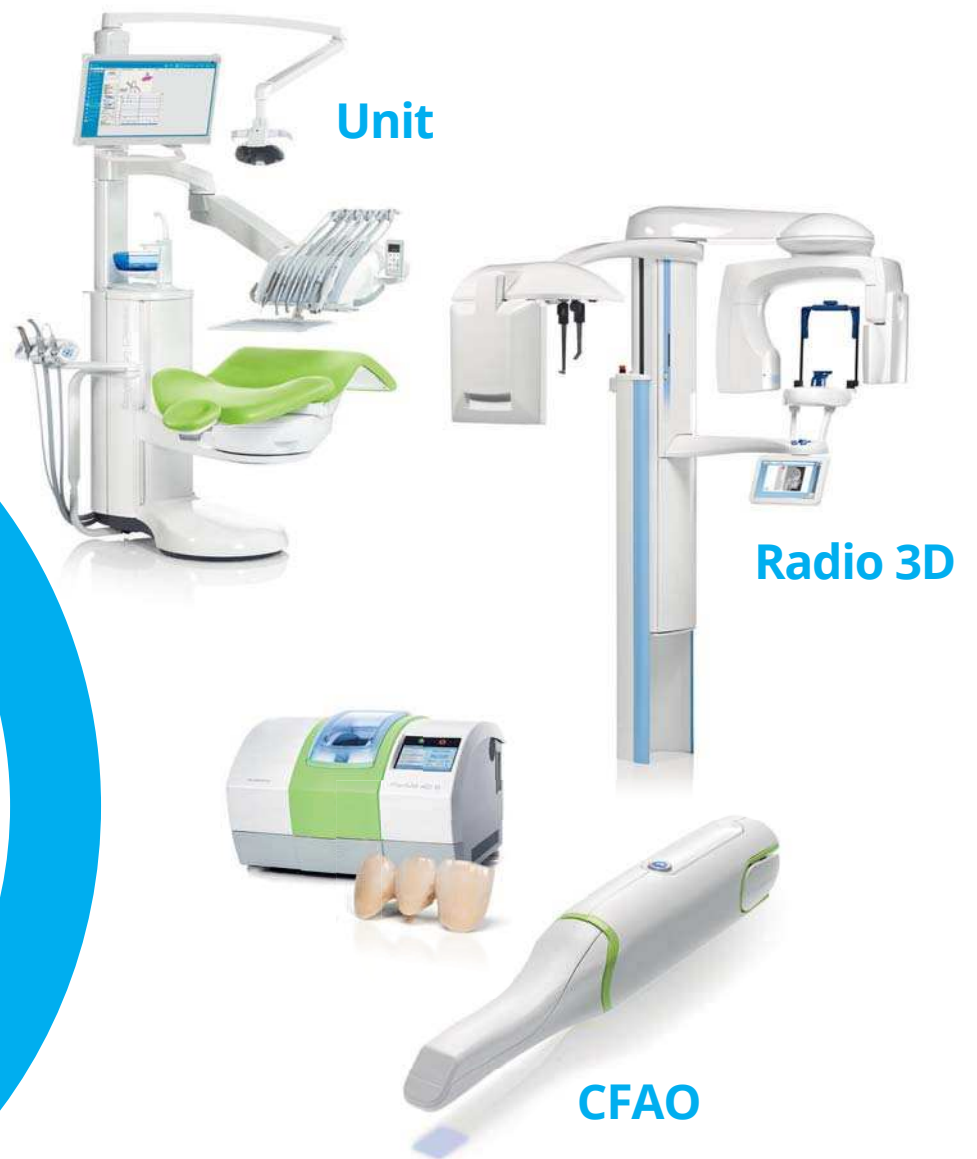teintes et couches, ce qui peut nous aider lorsque le patient ou le praticien ne souhaite

pas nécessairement une stratification complexe. (Timing, budget.)

Logiciel tout en un

1

Planmeca Romexis logiciel



Retrouvez-nous à l'ADF, stand 2L19

 www.planmeca.fr

Planmeca France 13 rue Marie Curie, 44230 Saint-Sébastien-sur-Loire
tél 02 51 83 64 68, fax 02 51 83 64 69, mél : planmeca.france@planmeca.fr

PLANMECA



Ces produits sont des dispositifs médicaux de classe IIb. Ils sont destinés à la réalisation d'actes d'imagerie médicale. Les actes effectués avec ces systèmes peuvent être pris en charge par les organismes d'assurance maladie dans certaines situations (et sous conditions). Dispositifs médicaux réglementés, fabriqués par PLANMECA, qui portent le marquage CE 0598. Organisme notifié: SGS Fimko

50 nuances de blanc, l'éclaircissement dentaire jour après jour

Dr Yassine Harichane, France

Introduction

« Le docteur va vous recevoir dans un instant. » Voici une phrase qui donne des frissons à certains patients, pas ce genre de sensation en montant dans une attraction de fête foraine, mais plutôt l'anticipation de passer un moment déplaisant. En tant que praticiens passionnés par notre travail, notre devoir est de créer une ambiance délicate pour nos invités et leur faire passer un moment agréable. Le meilleur moyen étant de leur proposer un traitement indolore, non-invasif et esthétique : l'éclaircissement dentaire, et faire en sorte qu'au moment où le patient entend « le docteur va vous recevoir maintenant » un sourire illumine déjà leur visage.

Comme chacun sait, l'éclaircissement dentaire est une thérapeutique avant tout. Elle vise à éliminer les colorants organiques localisés dans la structure minérale des dents, en vue d'en révéler l'éclat naturel. Le résultat obtenu procure une satisfaction pour le patient qui se libère d'une gêne esthétique, et retrouve confiance dans son sourire. Pour le praticien, cette procédure simple et anodine permet de modifier l'aspect d'une dent, sans modifier sa structure. En effet, la molécule utilisée, que ce soit le peroxyde d'hydrogène ou le peroxyde de carbamide, va rompre les macromolécules organiques chromogènes et

préserver la matrice minérale, grâce au pH neutre du gel d'éclaircissement dentaire. La teinte dentaire sera donc modifiée dans ses trois dimensions que sont la luminosité, la saturation et la tonalité chromatique. L'objectivation du résultat se fait généralement de visu : le chirurgien-dentiste va observer visuellement la teinte dentaire en préopératoire et la comparer avec la teinte postopératoire.¹ Les outils souvent utilisés sont le teintier dentaire et la photographie. Il est également possible d'utiliser un spectrophotomètre, afin de quantifier objectivement les valeurs.² Le dispositif peut soit exprimer le résultat sous forme de référence du teintier (VITA Classic, VITA 3D), soit attribuer une valeur numérique à chaque dimension de la teinte dentaire (système L*a*b* pour Luminosité, Saturation et Tonalité Chromatique). D'un point de vue médico-légal, il est indispensable de déterminer la valeur avant et après le traitement. D'un point de vue intellectuel, plusieurs questions se posent sur l'évolution de ces valeurs dans le temps,³ et nous avons tenté de répondre à certaines d'entre elles.

Matériels et méthodes

Un éclaircissement dentaire a été réalisé chez un sujet en bonne santé générale et buccodentaire. La première séance a consisté à réaliser un

polissage des surfaces dentaires (CleanJoy, VOCO ; Fig. 1) afin d'éliminer la plaque dentaire, et favoriser la pénétration du gel d'éclaircissement dentaire et des empreintes, pour la confection de gouttières sur mesure avec réservoir vestibulaire. Au rendez-vous suivant, les gouttières ont été essayées et le kit a été remis au patient (Perfect Bleach, VOCO ; Fig. 2). Dans ce cas clinique, le principe actif sélectionné est le peroxyde de carbamide à 16 pour cent. Le protocole de mise en œuvre a été expliqué au patient : brossage dentaire, application du produit dans l'intrados des gouttières, dépôt d'une quantité suffisante pour remplir le réservoir sans excès, mise en bouche, élimination des excès éventuels, maintien en bouche pendant deux heures, retrait des gouttières, rinçage dentaire et nettoyage des gouttières. Le traitement a été conduit pendant 14 jours en ambulatoire seulement. En fin de traitement, une application topique de fluor a été effectuée à l'aide d'une pâte prophylactique (Remin Pro forte, VOCO ; Fig. 3), pour reminéraliser l'émail et limiter les recolorations.

Les photographies dentaires ont été prises lors de la consultation (J0 ; Fig. 4), à la fin du traitement d'éclaircissement dentaire (J14 ; Fig. 5), et trois semaines après la fin du traitement (J35 ; Fig. 6). La mesure de la teinte a été effectuée tous les jours pendant 36 jours à l'aide d'un spectropho-



Le Dr Yassine Harichane

est diplômé de la faculté de chirurgie dentaire de l'université Paris Descartes et a suivi un parcours de recherche. Yassine Harichane est titulaire d'un PhD. Il est membre du DCSG (Dentisterie cosmétique study group) rattaché à l'université Paris Descartes.

yassine.harichane@gmail.com
www.dentisterie-cosmetique.fr

tomètre (Easysshade, VITA Zahnfabrik ; Fig. 7) sur la face vestibulaire des incisives, canines et prémolaires, au maxillaire et à la mandibule. Pour chacune des dents, les valeurs de luminosité, saturation et tonalité chromatique ont été déterminées (mode de mesure détaillé, méthode L*a*b*). En fin de suivi, soit trois semaines après la dernière application de peroxyde de carbamide, l'angle distal de la dent 21 (Fig. 8) a été corrigé, par l'addition de composite pour asseoir l'esthétique finale du sourire (Admira Fusion, VOCO ; Fig. 9).

Résultats

Du point de vue du patient, le protocole a été suivi scrupuleusement sans erreur ou oubli. Les gouttières étaient confortables et n'ont pas occasionné de blessure. Il n'y a pas eu de fuite de produit en bouche, et l'éclaircissement dentaire n'a pas occasionné de douleur ou de sensibilité thermique. Le résultat obtenu était très satisfai-

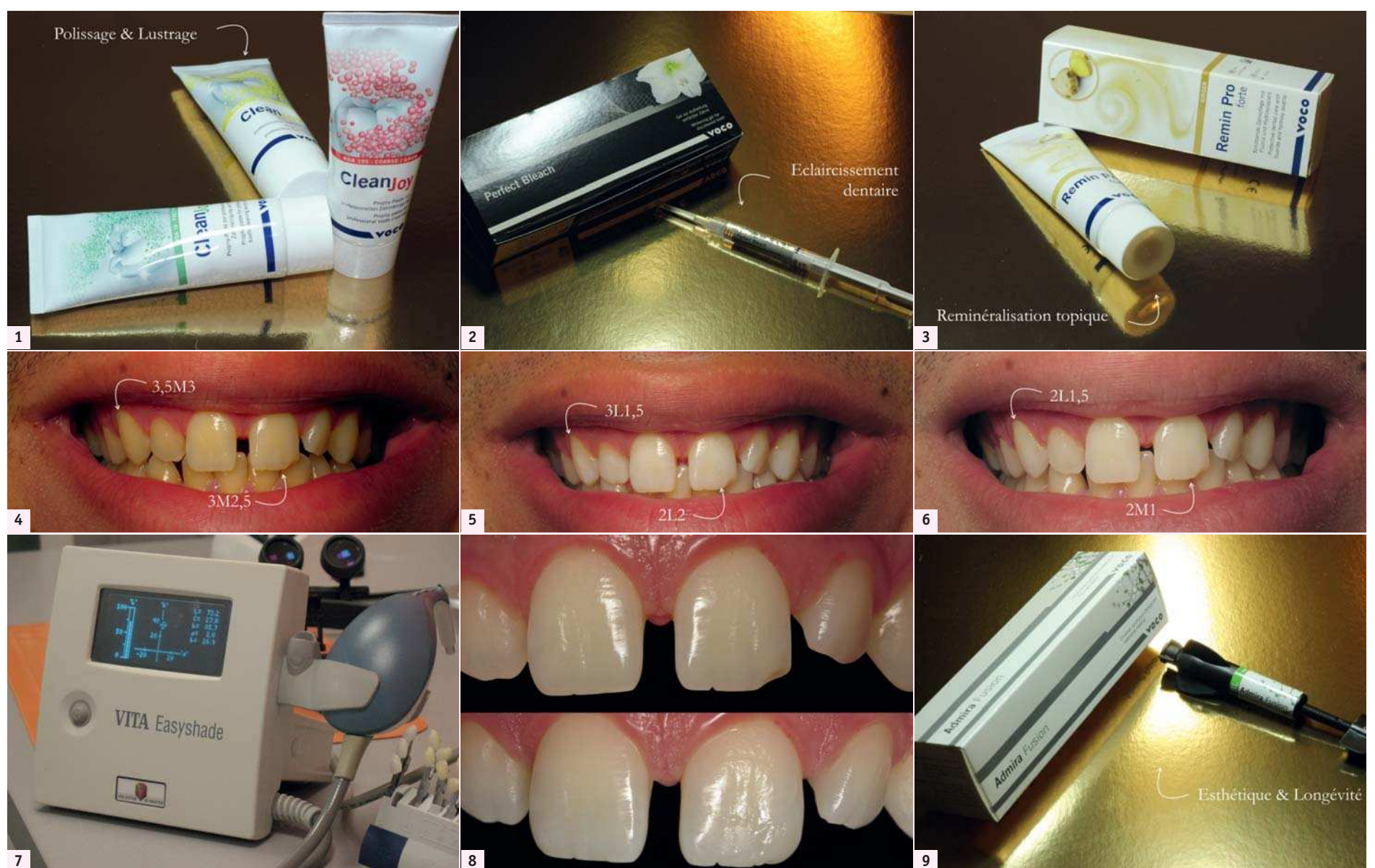

Fig. 1 : Pâte prophylactique CleanJoy. | Fig. 2 : Seringue de gel d'éclaircissement dentaire Perfect Bleach. | Fig. 3 : Produit de reminéralisation topique Remin Pro forte. | Fig. 4 : Sourire du patient à J0. | Fig. 5 : Sourire du patient à J14. | Fig. 6 : Sourire du patient à J35. | Fig. 7 : Spectrophotomètre Easysshade. | Fig. 8 : Adjonction de composite sur l'angle distal de 21. | Fig. 9 : Composite Admira Fusion en teinte Bleach Light.



Aussi simple que 1, 2, 3

Repair Kit de GC

Kit pour toutes vos « réparations » en bouche avec seulement 3 composants

Stand ADF 1M03

Ceramic Primer II

Poursuivant l'approche du zéro compromis, nous conseillons l'utilisation de ce silane universel séparé avec l'adhésif G-Premio BOND, pour une adhésion durable sur céramique vitreuse et céramique hybride

Gradia Plus Opaque

Un opaque photopolymérisable pour masquer les fonds sombres et assurer une esthétique élevée dans les cas de restaurations à base de métal

G-Premio BOND

Un adhésif universel qui offre une adhésion optimale à tous les substrats grâce à ses 3 différents monomères

4-MET

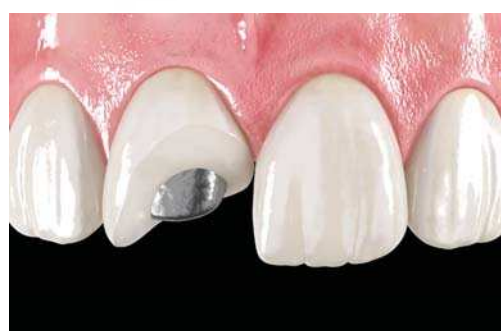pour une adhésion sûre à l'émail et à la dentine

MDP

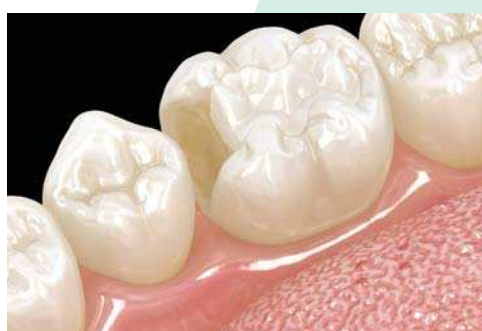adhère à l'émail & dentine, zircone, alumine, métaux non précieux

MDTP

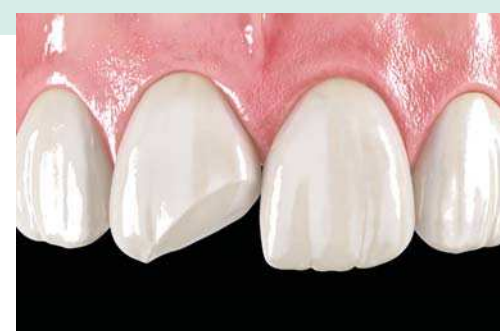adhère aux métaux précieux



Restauration indirecte à base de métal (précieux et non précieux)



Restauration indirecte en céramique vitreuse, zircone, alumine et matériau hybride (ex : Cerasmart)



Restauration composite directe et indirecte

Gradia +, indications : composite pour restaurations indirectes.

G-Premio Bond, indications : adhésif monocomposant universel photopolymérisable.

Ceramic Primer II, indications : silane universel à utiliser sur céramique à base de feldspath, céramique renforcée à base de leucite, céramique renforcée à base de disilicate de lithium, zircone & alumine, céramique hybride.

Dispositifs médicaux pour soins dentaires réservés aux professionnels de santé, non remboursés par la sécurité sociale. Lire attentivement les instructions figurant dans la notice ou sur l'étiquetage avant toute utilisation. Classe : IIa. Organisme certificateur : n°0086 - Distribués par GC France

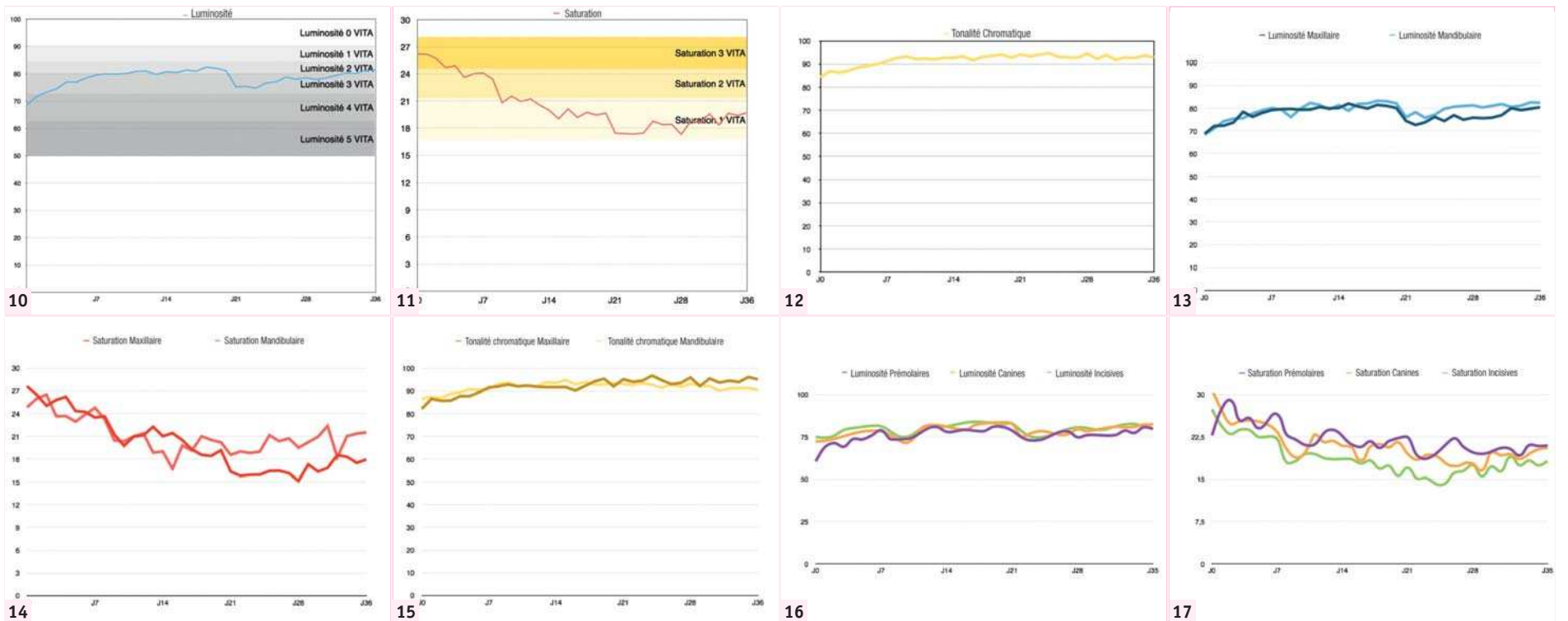


Fig. 10 : Evolution de la moyenne de luminosité en fonction du temps. | Fig. 11 : Evolution de la moyenne de saturation en fonction du temps. | Fig. 12 : Evolution de la moyenne de tonalité chromatique en fonction du temps. | Fig. 13 : Evolution de la luminosité en fonction de l'arcade dentaire et du temps. | Fig. 14 : Evolution de la saturation en fonction de l'arcade dentaire et du temps. | Fig. 15 : Evolution de la tonalité chromatique en fonction de l'arcade dentaire et du temps. | Fig. 16 : Evolution de la luminosité en fonction du type de dent et du temps. | Fig. 17 : Evolution de la saturation en fonction du type de dent et du temps.

sant et semble avoir amélioré l'estime de soi chez le patient. D'un point de vue clinique, les photographies montrent une amélioration visible de l'esthétique du sourire. Les dents apparaissent plus lumineuses et moins saturées, ce qui a été corrélé avec les valeurs mesurées à l'aide du spectrophotomètre (Figs. 10 et 11). À l'état initial (J0), la luminosité moyenne des dents maxillaires et mandibulaires est de 68,55 pour cent (groupe 4 sur le teintier VITA 3D). Elle passe à 80,72 pour cent (groupe 2,5 sur le teintier VITA 3D) après les deux semaines (J14) de traitement d'éclaircissement dentaire. Elle finit à 81,38 pour cent (groupe 2 sur le teintier VITA 3D) trois semaines après la fin du traitement (J35). Néanmoins, on observe un décrochage vers J21 à 75,21 pour cent, probablement dû à un épuisement brusque du peroxyde d'hydrogène dans la structure dentaire, car il faut rappeler que le peroxyde d'hydrogène persiste jusqu'à deux semaines après son application. L'augmentation de la luminosité est donc importante pendant toute la durée du traitement et finit par se stabiliser après. À J0, la saturation moyenne des dents est de 26,22 pour cent (niveau 2 sur le teintier VITA 3D). Elle diminue à 19,98 pour cent (niveau 1,5 sur le teintier VITA 3D) à J14, pour finir à 19,71 pour cent (niveau 1,5 sur le teintier VITA 3D) à J35.

De nouveau, on observe logiquement une diminution plus importante pendant la phase de traitement (deux semaines) par rapport à la phase postopératoire (trois semaines). Concernant la tonalité chromatique (Fig. 12), elle part de 84,29° en préopératoire, pour atteindre 92,63° en postopératoire, et termine à 92,82° lors de la dernière mesure. Ceci signifie que la teinte de la dent évolue progressivement d'une teinte orangée vers une teinte jaune. En comparant l'arcade maxillaire avec l'arcade mandibulaire, les variations de luminosité et de saturation sont similaires (Figs. 13 et 14). Contre toute attente, nous remarquons que la luminosité des dents mandibulaires est légèrement supérieure à celle des dents maxillaires. Cependant, cette différence n'est que de 2,4 pour cent. Concernant la saturation, elle décroît que ce soit au maxillaire ou à la mandibule. Toutefois, la saturation au maxillaire diminue plus vite pour passer de 27,61 pour cent à 17,93 pour cent contre 24,83 pour cent à 21,5 pour cent à la mandibule. La variation de tonalité chromatique (Fig. 15) ne présente pas de différence significative entre les maxillaires, elle varie de 86,51° à 90,52° à la mandibule et varie de 82,07° à 95,13° au maxillaire.

Une analyse intéressante est celle de l'évolution de la luminosité et de la saturation en fonction de la dent considérée (Figs. 16 et 17). En observant les variations de luminosité, wà Jo les incisives apparaissent plus lumineuses (74,79 pour cent), suivies des canines (72,28 pour cent) et enfin des prémolaires (60,45 pour cent). Ce classement reste le même pendant toute la durée de l'étude. Néanmoins les différences de luminosité entre groupes de dents tendent à s'estomper. À J35 la luminosité des incisives est de 82,6 pour cent, celle des canines est de 82,2 pour cent et les prémolaires ont une luminosité de 79,76 pour cent. Concernant la saturation, le classement est inversé, à savoir les prémolaires sont les plus saturées (28,96 pour cent), suivies des canines (24,8 pour cent) et enfin les incisives (22,99 pour cent) à J2. En fin d'étude, le classement reste identique, même si les différences entre prémolaires (20,91 pour cent) et canines (20,48 pour cent) sont minimales. Les incisives marquent la différence en étant clairement moins saturées que les autres dents (18,14 pour cent).

Discussion

L'éclaircissement dentaire est un traitement apprécié du public car il permet de manière non-invasive de restaurer l'esthétique du sourire. En technique ambulatoire, le patient peut visualiser les effets jour après jour. Pour le praticien, l'analyse de la teinte se fait généralement avant et après traitement. Dans cette étude nous avons voulu montrer au lecteur comment se fait l'évolution de la teinte au quotidien avant, pendant et après un traitement. Le suivi a pu se faire de manière rigoureuse par l'utilisation d'un outil objectif qu'est le spectrophotomètre. En effet pour déterminer la teinte dentaire, la plupart des études sur l'éclaircissement dentaire sollicite la vision humaine qui peut être perturbée par de nombreux phénomènes comme la lumière ambiante ou la fatigue visuelle pour ne citer qu'elles.⁵

L'Easysshade (VITA Zahnfabrik) va permettre une mesure précise et répétitive de la teinte dentaire, quelque soit l'opérateur ou les conditions environnementales, sans être gêné par l'accessibilité comme c'est le cas de certains appareils de mesure qui se limitent aux incisives (SpectroShade). Dans le cadre de notre étude, le spectrophotomètre a généré une quantité importante d'informations qui sont inaccessibles en méthode visuelle. La luminosité, la saturation et la tonalité chromatique ont pu être me-

surées durant 35 jours d'affilée, pour apprécier finement la variation de teinte de façon globale pour l'ensemble de la denture, ou de façon pointue selon l'arcade ou le type de dent considéré.

Notre analyse montre donc que la luminosité augmente pendant toute la durée d'application du produit d'éclaircissement dentaire et même après, grâce à la persistance du peroxyde d'hydrogène dans la structure dentaire. Effectivement la phase de stabilisation n'apparaît que trois semaines après la dernière application, même si une légère progression est toujours constatée. Contre toute attente, les dents mandibulaires donnent des valeurs plus élevées de luminosité que les dents maxillaires. Ceci peut s'expliquer par l'épaisseur moins importante de structure dentaire⁶ et donc le passage plus important de lumière. De la même manière, les incisives présentent une épaisseur inférieure à celle des canines et des prémolaires, et donc ont une luminosité plus importante. Cependant, la différence de teinte entre les situations, initiale et finale, est plus importante pour les prémolaires ou les canines. Nous conseillons donc de réaligner les photographies dentaires avant et après traitement, en plaçant l'échantillon du teintier au niveau des prémolaires ou des canines, pour mettre en évidence la différence de luminosité et donc l'efficacité du traitement. Nous avons également pu démontrer que la saturation diminue pendant le traitement et ce jusqu'à une semaine après la dernière application.

Durant les deux semaines suivantes, la saturation dentaire se stabilise. En observant les arcades, nous avons pu montrer que la décroissance de la saturation est plus importante au maxillaire qu'à la mandibule, l'épaisseur de structure dentaire étant plus importante. Les dents maxillaires montrent donc une différence de saturation plus importante en comparant les situations avant et après traitement, nous recommandons donc aux cliniciens de réaligner les photographies pré- et postopératoires avec les dents maxillaires. Dans l'analyse de la saturation par groupe de dents, les incisives apparaissent moins saturées que les autres dents, ceci s'explique par leur plus faible épaisseur de dentine. Ainsi si le praticien souhaite mettre en évidence une différence visible de saturation suite à un éclaircissement dentaire, il est préférable de comparer les teintes avant et après traitement au niveau des prémolaires si la photographie le permet, sinon au niveau de la canine.

Concernant la tonalité chromatique, elle varie très rapidement, en une semaine, passant d'une

teinte orangée vers une teinte jaune. L'explication tient au fait que naturellement la teinte dentaire se situe dans les nuances de jaune.⁷ Au cours de la vie de l'individu, les chromophores d'origine organique modifient la teinte vers une tonalité orangée. L'éclaircissement dentaire, au moyen du peroxyde d'hydrogène, va permettre de rompre ces longues chaînes carbonées et redonner un éclat naturel aux dents. Dans le teintier VITA 3D, les groupes de luminosité 1 à 5 et les niveaux de saturation 1 à 3 présentent une différence d'au moins 2 pour cent, c'est-à-dire que l'œil humain est capable de discriminer par exemple une teinte 2M2 d'une teinte 2,5L2,5. Notre travail montre donc qu'au cours de la première semaine d'éclaircissement dentaire, le patient est déjà capable d'apprécier la différence de luminosité et de saturation.

Redonner l'éclat naturel au sourire est un jeu d'enfant avec l'éclaircissement dentaire, en suivant rigoureusement les recommandations du fabricant. Patient et praticien partagent une satisfaction du résultat obtenu de façon indolore non-invasive. Le processus d'éclaircissement dentaire est d'autant plus fascinant lorsqu'il est observé jour après jour. D'un point de vue subjectif, le patient s'admire dans le miroir en regardant au jour le jour la différence de teinte au cours du traitement. D'un point de vue objectif, la mesure de la teinte dentaire au cours du temps donne des informations pertinentes sur la façon de l'appréhender. La cinétique du traitement mise en évidence dans cette étude fournit des astuces cliniques aux praticiens, et donne une vision globale de l'évolution de la teinte dentaire dans ses trois dimensions. Une meilleure compréhension de ce phénomène permettra, peut être un jour, de prédire avec précision le résultat final. Seule l'observation attentive et rigoureuse des effets d'un traitement fournit des éléments essentiels à sa compréhension. En conclusion, pour citer Carlo Godoni « La nature est un professeur universel et sûr pour celui qui l'observe. »

Note de la rédaction :

Une liste complète des références est disponible auprès de l'éditeur.

Remerciements :

Dr Harichane tient à remercier le Dr Amine Harichane (APHP, Paris) pour la collecte des données cliniques et Dr Sylvia Jarchow pour son soutien logistique et ses encouragements.

Article paru dans le Study Club Magazine 1/2016

SurgiTel® Systems

(Légèreté et Précision
en Haute Définition)

Découvrez la gamme
la plus complète
d'aides à la vision

ADF 2016 stand 1N21



Loupes TTL Micro 300 sur monture Half Jacket 2.0 noire
équipées d'un éclairage Micro LED avec fixation Dove Tail *



Ces Dispositifs Médicaux sont des produits de santé réglementés qui portent, au titre de cette réglementation, le marquage CE - Classe I. Nous vous invitons à lire attentivement les instructions figurant dans la notice qui accompagne le Dispositif Médical ou sur l'étiquetage remis. Non-remboursé par les organismes d'assurance santé.

Publicité Loupes & Aides Optiques SurgiTel (ZZ 857) – V12 – 10/2016 *Exemple de configuration. Photos non-contractuelles.

bisico
AU SERVICE DE VOTRE EFFICACITÉ
service & appel
gratuits 0 800 247 420

Bisico France
120, allée de la Coudoulette
13680 Lançon de Provence
www.bisico.fr

Restauration de dents antérieures « à emporter »

Dr Mario Besek, Suisse

Introduction

Les aspects esthétiques sont à l'évidence une question très importante lors du traitement de zones fortement exposées, autrement dit, de restauration des dents antérieures. Les patients attendent de plus en plus une image parfaite et ceci s'aligne avec la demande croissante d'une meilleure esthétique. Dans bien des cas, les techniques dentaires directes permettent difficilement de combler ce souhait. L'objectif prioritaire a plutôt toujours été de parvenir à des restaurations qui passaient inaperçues à la distance normale où des interlocuteurs conversent.

Généralement, les chirurgiens-dentistes ont recours à la technique manuelle établie pour corriger la teinte et la forme d'une dent, ou ils optent pour des facettes classiques en céramique. COLTENE, le spécialiste suisse de produits dentaires, a conçu un système innovant, qui offre une toute autre solution aux chirurgiens-dentistes. Le système de facettes composites en technique directe COMPONEER® perfectionne et simplifie tout à la fois, la technique manuelle chronophage des restaurations majeures des dents antérieures (Fig. 1). Les facettes préformées en composite email, préfabriquées et polymérisées, peuvent améliorer la qualité finale et leur forme anatomique de base permet aux praticiens d'effectuer leurs préparations, avec un taux d'efficacité jusqu'à 40 pour cent plus élevé. Les facettes préformées personnalisables ne renfermant aucune inclusion

d'air, l'adaptation marginale en est nettement améliorée. Le matériau homogène d'une épaisseur de seulement 0,3 mm se lie totalement au composite utilisé pour le scellement.

Les différents systèmes

Dans l'ensemble, trois systèmes de base sont utilisés pour la restauration des dents antérieures :

- Les composites en technique directe, manuelle.
- La céramique en technique directe par CFAO (CEREC).
- Les facettes fabriquées en laboratoire.

Des restaurations de grande taille réalisées manuellement requièrent du temps, de l'habileté et un façonnage. La technique directe est cependant moins invasive et financièrement plus avantageuse, ce qui la rend intéressante pour bien des gens. Malgré tout, les techniques indirectes sont souvent utilisées pour les restaurations car la probabilité de réussite est plus élevée. Les problèmes majeurs posés par la technique directe classique sont les difficultés du façonnage des limites marginales, la maîtrise de la couche d'email superficielle et le modelage de la forme anatomique. En raison de la nature des matériaux, les microporosités sont fréquentes

et elles sont souvent à l'origine d'une dyschromie et de problèmes d'apparence précoces. Le système de facettes en technique directe COMPONEER, avec sa palette de matériaux améliorés et d'instruments spécialement conçus, accompagnés de directives d'utilisation détaillées, élargit la gamme des indications réalisables en technique directe. COMPONEER établit en outre de nouvelles normes en termes d'économie et de qualité.

Les principes fondamentaux de la technique manuelle n'ont pas changé mais celle-ci a été simplifiée et perfectionnée. L'exemple suivant reprend quelques-unes des étapes les plus importantes.

Application

Après avoir défini le but du traitement selon le diagnostic et les lésions, les dents qui

Fig. 1: Système de facettes composites COMPONEER.

nécessitaient une restauration ont été déterminées. Chez ce cas, il était nécessaire de traiter les caries de six dents maxillaires (canine à canine). De plus, la forme, la teinte ainsi que les inclinaisons axiales devaient être corrigées (Fig. 2). Les facettes préformées en email sont disponibles en plusieurs tailles et deux teintes translucides : une teinte neutre « universelle » et une teinte claire « blanc opalescent » qui est mieux adaptée à une bouche juvénile. La mise en place du composite den-

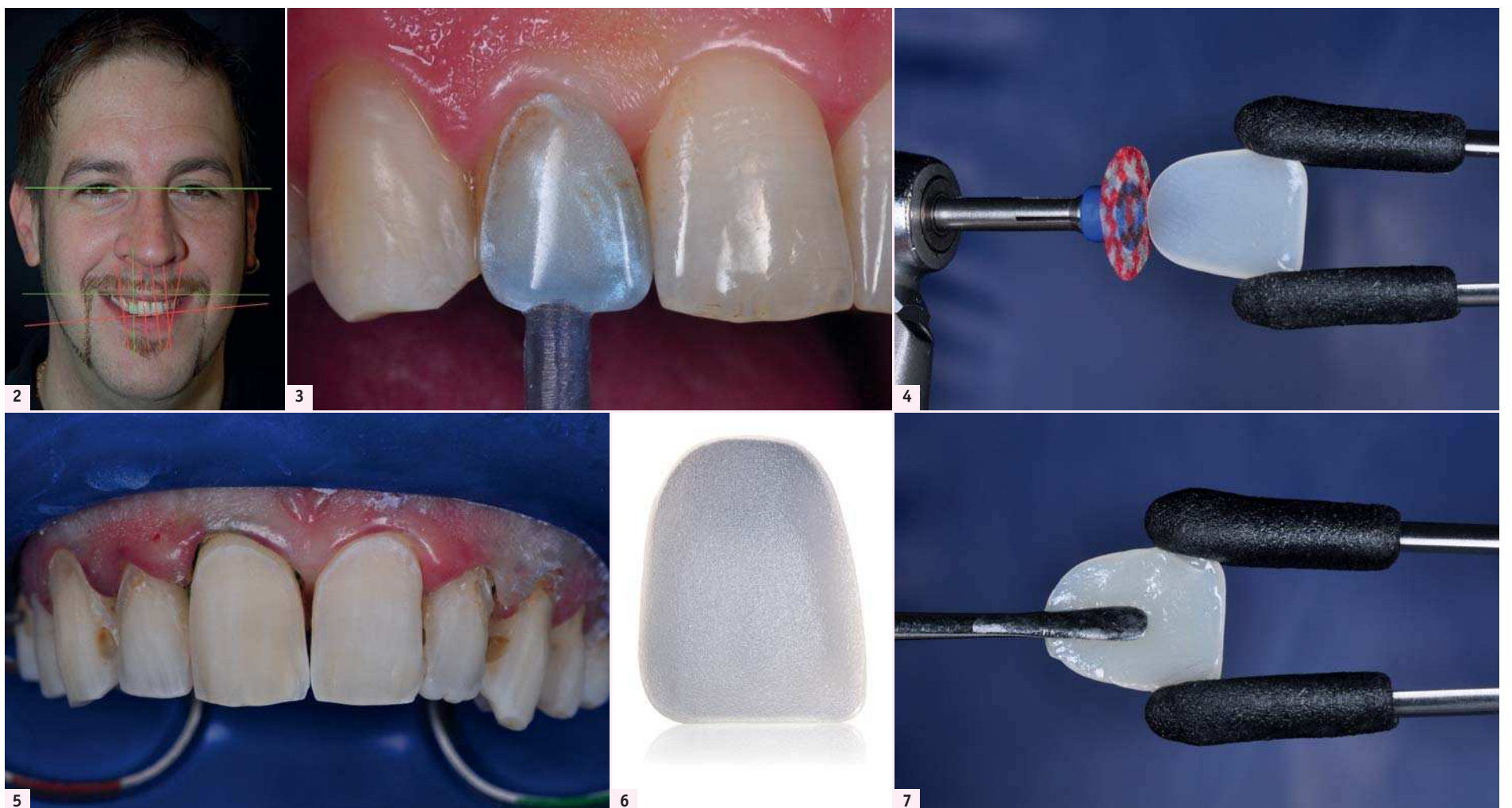
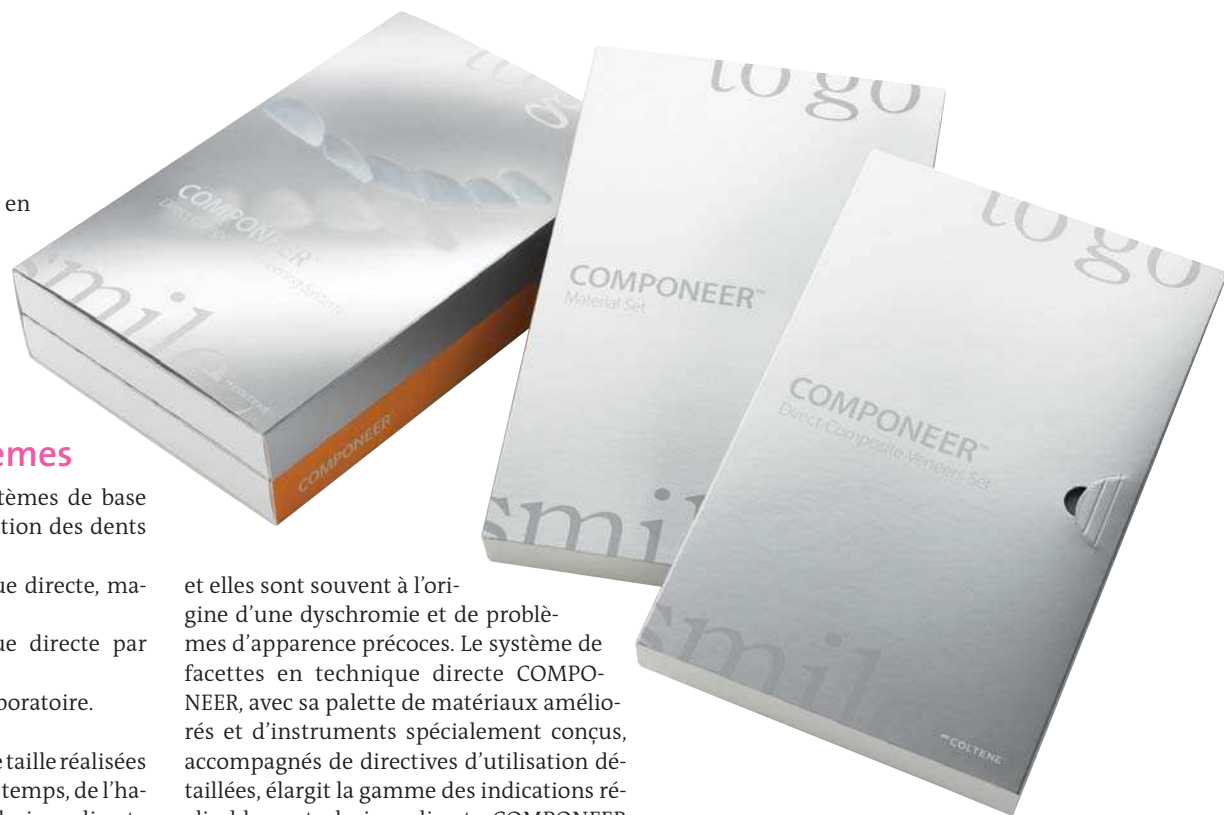

Fig. 2 : Inclinaison axiale et plan d'occlusion inadéquats. | Fig. 3 : Choix de la forme au moyen du gabarit Contour Guide. | Fig. 4 : Facette COMPONEER solidement maintenue par la pince en vue du traitement. | Fig. 5 : Préparation minimale. | Fig. 6 : Surface microrétentive (adhérence 23 mPa). | Fig. 7 : Application du composite sur la facette préformée.

Rendez-vous au



stand 3I06

La signature biologique

twinkon[®]

