

HYGIENE TRIBUNE

The World's Dental Hygiene Newspaper • Italian Edition

Dicembre 2015 - anno VIII n. 3

Allegato n. 1
di Dental Tribune Italian Edition - Dicembre 2015 - anno XI n. 12

www.dental-tribune.com

Il 21 novembre "incontro storico" a Roma tra i rappresentanti degli igienisti italiani

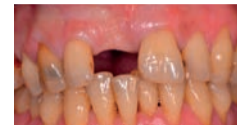La notizia ufficiale da un comunicato AIDI: «Il giorno 21 novembre, a Roma, le associazioni AIDI, UNID, IDEA, insieme alla società scientifica SISIO, rappresentate da 3 delegati per ciascuna associazione e in presenza di circa 20 auditori, si sono riunite, riconoscendo la volontà di iniziare un percorso di condivisione di programmi per il bene della professione con la costituzione degli stati generali degli igienisti dentali», pur mantenendo l'autonomia associativa e scientifica». L'evento è stato variamente commentato dai rappresentanti delle 4 sigle che han dato vita all'incontro, unanimemente definito "storico".



pagina 32

La riabilitazione funzionale (ma anche l'estetica) i due cardini della clinica

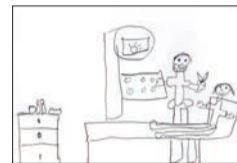Nella pratica clinica la diagnosi e progettazione di un piano terapeutico devono rispondere ai canoni di riabilitazione funzionale ma anche estetica della bocca, primum movens dei trattamenti odontoiatrici.



pagina 21

Stimolazione plursensoriale per comunicare l'igiene orale ai bimbi in modo più efficace

Per informare i piccoli pazienti sull'importanza dell'igiene orale attraverso spiegazioni comprensibili, un approccio caratterizzato da una stimolazione plursensoriale.



pagina 26

DENTAL TRIBUNE

The World's Dental Newspaper - Italian Edition

Seguici su Facebook!



Dental Tribune Italy



I giovani e "cercare quel che unisce"

i due obiettivi forti di AIDI secondo la neo presidente Abbinante

Anche AIDI, come altre associazioni e società del dentale, punta sui giovani. Lo dimostra il gran numero dei partecipanti, età media sui 25/30 anni, che a Bologna hanno affollato l'auditorium dell'Hotel Savoia il 13 e il 14 novembre, in occasione del Congresso. Ma lo indica anche un'altra

scritta misteriosa, "UniversAidi", apparsa accanto al logo AIDI sui manifesti e programmi illustrativi.

> pagina 18

Efficacia della strumentazione in titanio

associata ad air-polishing con glicina per la riduzione di mucosite e perimplantite: studi clinici a confronto

A. Butera, M. Delgrosso, A. Genovesi, L. Parisi

Attualmente le malattie perimplantari, le quali hanno un decorso di tipo degenerativo, hanno un altissimo indice di diffusione. la mucosite infatti colpisce circa l'80% dei pazienti con impianti nel 50% dei siti, la perimplantite invece colpisce dal 28 al 56% dei pazienti nel 12-40% dei siti. È evidente che queste percentuali sono elevatissime e

meritano quindi un alto livello di attenzione, soprattutto se si considera che la perimplantite è un processo che implica il coinvolgimento dell'osso alveolare e il suo riassorbimento, causando con altissime probabilità la perdita della funzionalità dell'impianto¹.

> pagina 24

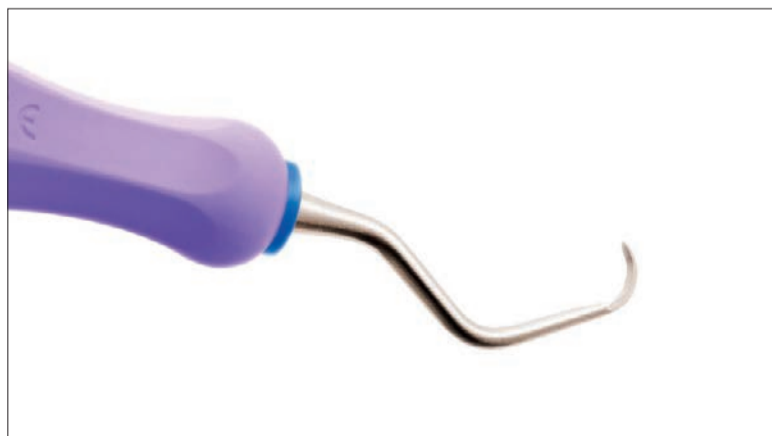


Fig. 1 - Scaler in titanio.

Il dente ha 5 lati - il tuo paziente li pulisce tutti?



50 anni di pulizia interprossimale

TePe, da 50 anni, ha sempre prestato particolare attenzione alla pulizia interprossimale in stretta collaborazione con la professione dentale.

È importante che i tuoi pazienti sappiano che lo spazzolino pulisce solo 3 dei 5 lati del dente, i restanti 2 sono gli spazi interprossimali. Gli scovolini hanno dimostrato essere i dispositivi più efficaci per la pulizia interprossimale.

Prodotti in Svezia, usati in tutto il mondo.

TePe Prodotti per Igiene Orale S.r.l.
Tel. +39 0293291475, Fax +39 0293594980,
infoitalia@tepe.com
www.tepe.com

TePe®

I giovani e “cercare quel che unisce”, i due obiettivi forti di AIDI secondo la neo presidente Abbinante



< pagina 17

Spiega la neo presidente Antonella Abbinante, eletta alla guida dell'associazione per il periodo 2015/2018: «Sotto questo nome vanno alcune iniziative per avvicinare l'università, ossia i giovani, all'associazione.

Abbiamo fatto un'indagine già a partire dallo Spring Meeting per scoprire i loro desiderata, tentar di vedere le cose con i loro occhi e far avvicinare i due mondi, universitario e associativo». Concretamente l'approccio giovani/AIDI è consistito in incontri itineranti nelle università e corsi di strumentazione studiati appositamente per loro, una parte pratica di cui sentono il bisogno. È anche stata approntata una pubblicazione sui “Primi passi nella professione dell'igienista dentale” e su “Cosa sapere in materia di legge e adempimenti fiscali e burocratici, per iniziare al meglio la professione”, che non vale solo come vademecum utile, per gli inizi, sempre difficili, ma è anche espressione concreta della collaborazione tra l'AIDI e l'UNID «uniche associazioni nazionali rappresentative della professione in seno al CONAPS» come precisa anche Maurizio Luperini, presidente UNID, presente al Congresso.

Una collaborazione fattiva, alla vigilia di un incontro allargato con altre sigle che potrebbe sfo-

ciare in una possibile federazione. Nel commentare l'opera comune, Boldi conferma infatti che «questo utile strumento per la qualifica professionale dell'igienista dentale nasce dalla forte volontà e dall'impegno condiviso di dare un valido supporto ai colleghi».

Parlando di futuro, Abbinante esprime il desiderio di coinvolgere quanti più soci possibile nella vita di AIDI, non prima però di aver cercato di cogliere con una indagine come viene vista l'associazione oggi. Indicativo che tra i simboli indicati per descrivere la visione di AIDI ci siano la quercia (solidità) e l'ombrello (protezione). Questo all'interno. Verso l'esterno «occorre invece cercare quel che ci unisce e non quel che ci divide – dice Abbinante, riferendosi ovviamente al problema dell'autonomia –. Il problema vero non è quello su cui si fanno crociate e guerre tra poveri. L'autonomia è auspicabile ma occorre comunque puntare sulla qualità della prestazione, che non deve mai esser persa di vista».

Un accenno forte infine all'esigenza di comunicare: «Il paziente vuole essere ascoltato per fidelizzarsi. La prevenzione deve essere fatta con la testa e con il cuore e non nelle tasche parodontali».

Dental Tribune

L'ergonomia come stile di vita lavorativo per l'igienista dentale

VIII Congresso SISIO 6-7 maggio 2016: “Ergonomics, Technology and Good Clinical Practice in Oral Hygiene”

Sembrava banale parlarne in un congresso, in quanto l'ergonomia non è né una nuova terapia né un nuovo strumento di lavoro. E allora perché la SISIO ha deciso di affrontare questa tematica?

L'ergonomia è una scienza che studia l'interazione tra l'attrezzatura lavorativa, l'ambiente e l'uomo inteso nel suo complesso psicofisico. Il concetto di ergonomia è stato introdotto nell'odontoiatria italiana negli anni Settanta da alcuni dentisti lungimiranti, e tra questi il prof. Carlo Guastamacchia, che avremo l'onore di avere con noi e che ci onorerà con una lectio magistralis, dandoci una visione di cosa vuole dire essere ergonomici oggi e quanto l'odontoiatria sia sensibilizzata sull'argomento.

Nel caso degli igienisti dentali, l'ergonomia è stata inserita nei programmi didattici universitari solo nell'ultimo anno e solo in alcuni atenei, e comunque viene scarsamente applicata anche a causa del fatto che nella maggior parte dei casi il nostro lavoro si svolge con attrezzature scelte da altri; quindi, la scarsa conoscenza, da una parte, e l'impossibilità di scegliere, dall'altra, rendono ancora più complicato poter lavorare in maniera ergonomica.

La professione dell'igienista dentale (ID)

è tra quelle più a rischio per l'insorgenza di DMS (disturbi muscolo-scheletrici); le aree più colpite sono gli arti superiori – ricordiamo in particolare la sindrome del tunnel carpale e il rachide, compresa l'area cervicale. Lo svolgimento delle nostre specifiche mansioni, la staticità lavorativa e la ripetitività degli interventi rappresentano un alto fattore di rischio per la nostra salute psicofisica.

In una revisione (Hayes et al., 2010)¹ riporta che il 96% degli igienisti dentali riferisce dolori e DMS. Sempre lo stesso autore, in uno studio specifico su 640 ID australiani ai quali ha sottoposto un questionario specifico, ha fatto emergere come l'85% dei soggetti riferiva dolori al collo, il 70% alle spalle e il 68% a livello della porzione più bassa della schiena. Inoltre, la maggior parte ha dichiarato che il dolore permane per almeno 2 giorni in tutte le regioni sopracitate (Hayes et al., 2013)². In un'indagine condotta sugli igienisti dentali italiani svolta dall'Università di Genova (Sanavia e Caracciolo, 2013)³ su 134 soggetti dai 22 ai 56 anni, più del 50% del campione riferiva dolori a mano/polso e tratto lombo-sacrale, e il 67% al tratto cervicale.

Questi dati ci dicono che, malgrado si parli molto di ergonomia, pochi la praticano;

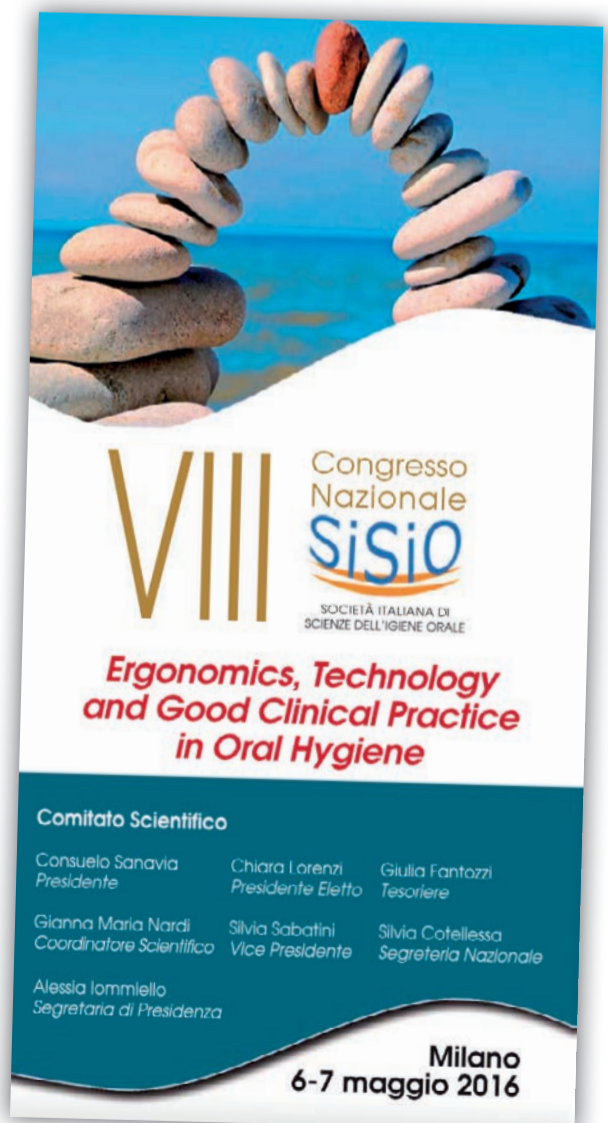
tutti gli igienisti dentali sanno che è importante avere una buona postura lavorativa, ma pochi lavorano con una buona postura, anche tra i colleghi che operano nei Paesi dove la nostra la professione esiste da molti decenni.

L'VIII Congresso SISIO – che si terrà a Milano il 6 e 7 maggio 2016 – vuole sensibilizzare gli igienisti dentali italiani ad applicare l'ergonomia, fornendone una nuova visione applicabile anche in ambienti che non sono stati scelti. Si parlerà di ergonomia estendendone il concetto e valutandone i diversi aspetti che questo tema richiama, quindi non solo postura, ma anche ergonomia strumentale, ambientale e comunicativa. Uno stile di vita lavorativo che produca benessere e salute anche a chi, come noi, si prepara quotidianamente a motivare il prossimo ad avere uno stile di vita salubre.

Lavorare bene e in salute, e soprattutto senza dolore fisico, ci permette di erogare prestazioni migliori e di trasmettere entusiasmo e positività.

Consuelo Sanavia, Presidente SISIO

Per informazioni e per il programma completo, visita il sito: www.sisio.it e segui la pagina SISIO su Facebook.



bibliografia

1. Heyes MJ, Smith DR, Coktrel D. “An International review of musculoskeletal disorders in the dental hygiene profession”, Int Dent J. 2010 Oct.;60 (5): 545-52.
2. Hayes MJ, Smith DR, Taylor JA. “Musculoskeletal disorders and symptom severity among Australian dental hygienists” School of Health Sciences Faculty of Health and medicine, University of Newcastle, PO Box 127, Ourimbah 2258 Australia. BCM Res Notes. 2015 Jul 4;6:250.
3. Sanavia C, Caracciolo L, Pera P. “Disordini Muscoloscheletrici tra gli Igienisti dentali Italiani”. Corso di Laurea in Igiene Dentale, Università di Genova facoltà di Scienze Mediche e Farmaceutiche Italia. Tesi di Laurea 27 Novembre 2015.

Olivia Marchisio nel Direttivo di Oral Health Research Group dello IADR

In qualità di workshop e symposium Organizer, avrà il compito di definire (e quindi proporre al Board interno e al Comitato organizzatore) una proposta di simposio e/o workshop scientifico.

Olivia Marchisio (in foto), già vincitrice nel 2012 del prestigioso Premio di ricerca internazionale IADR OHRG Colgate Award, da quest'anno entra infatti a far parte del direttivo di Oral Health Research Group dello IADR, in qualità di workshop e symposium organizer, con il compito di definire e proporre al board interno, e di conseguenza al comitato organizzatore IADR, una proposta di simposio e/o workshop scientifico.

In partnership con il Perio Group, Marchisio ha indicato l'evento "Connect the body to oral health", da tenersi nella sessione AADR/CADR di Los Angeles nel marzo 2016, proposta approvata dalla direzione internazionale dello IADR. Entro dicembre verrà data comunicazione del giorno in cui si svolgerà l'evento. Appuntamento quindi a Los Angeles, dal 16 al 19 marzo. Per eventualmente prendere parte al gruppo di partecipazione in formazione dall'Italia, contattare oliviamarchisio@alice.it.

Che cosa è lo IADR

IADR è l'acronimo di International Association for Dental Research, organizzazione non profit che conta più di 12.000 membri nel mondo. Le sue finalità sono:

- aumentare la conoscenza e la ricerca per un miglioramento della salute orale mondiale;
- supportare e rappresentare la comunità di ricerca per la salute orale;
- facilitare la comunicazione e l'applicazione clinica delle nuove ricerche.

Lo IADR è composto da sottogruppi dedicati a filoni di ricerca. Tra questi l'Oral Health Research Group (OHRG). Ciascun gruppo è responsabile di organizzare workshop e simposi dedicati durante le varie sessioni.





Philips Sonicare for Kids

Brush Busters App

Stimola i bambini a lavare i denti regolarmente attraverso il gioco, in compagnia dei personaggi Bjorn e Vicky.

innovation  you



 Disponibile su
Google play

 Disponibile su
App Store


PHILIPS
sonicare

Ricercatori indiani raccomandano la regolare disinfezione dello spazzolino

Davangere, India – Gli spazzolini sono suscettibili di infettarsi con microrganismi provenienti non solo dal cavo orale, ma anche dall'ambiente circostante. Ricercatori indiani hanno studiato come i diversi disinfettanti agiscano sulla colonizzazione batterica.

Per studiare l'impatto di disinfettanti quali la clorexidina gluconato, l'ipoclorito di sodio e l'acqua – alla presenza di microrganismi streptococchi –, sono stati ana-

lizzati gli spazzolini di 21 bambini tra i 5 e i 12 anni, dopo cinque giorni di lavaggio dei denti due volte al dì. Successivamente ai 5 giorni, gli spazzolini sono stati incubati nel Robertson's cooked-meat broth per 4-5 ore prima di essere immersi nei diversi disinfettanti in gruppi da sette. Il gruppo 1 è stato immerso in 0,2% di clorexidina; il gruppo 2 in 1% di ipoclorito di sodio, e il gruppo 3 solo in acqua. Dopo 24 ore, tutte le spaz-

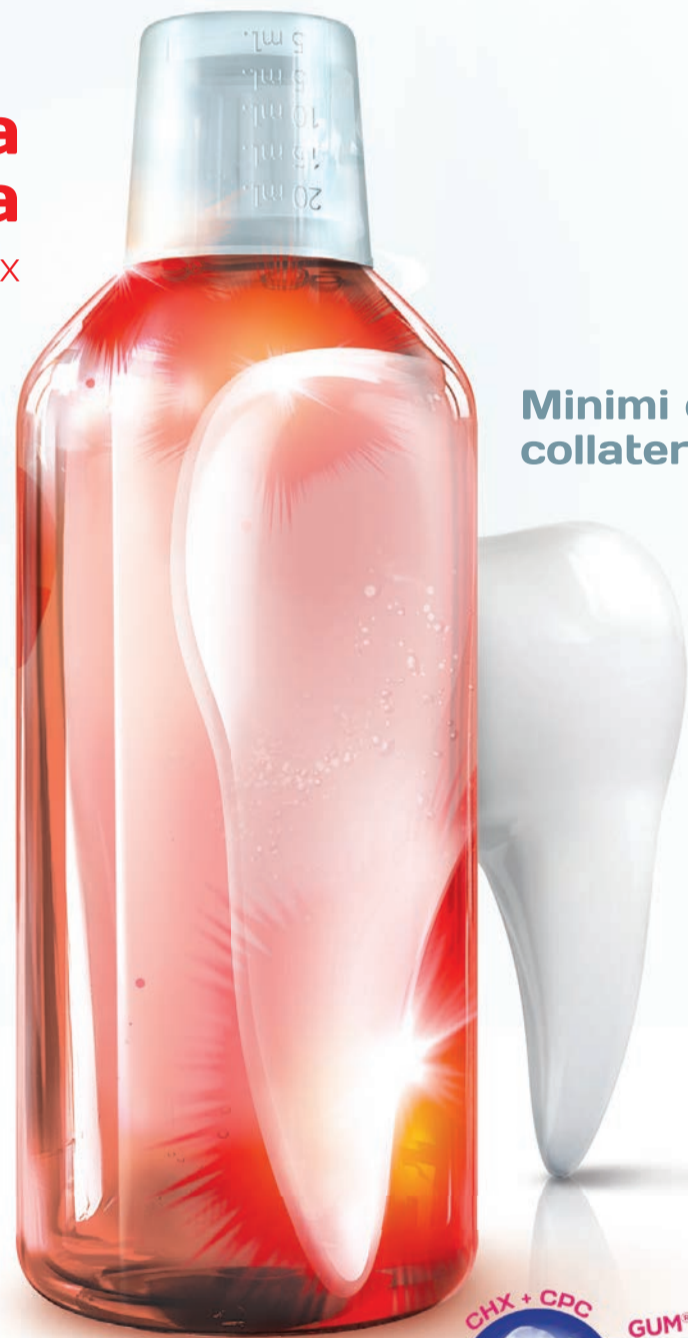

Gli spazzolini infetti sono concausa di vari problemi di salute orale, tra cui le carie dentali, gengiviti e stomatiti (fotografia: Balazs/Shutterstock).

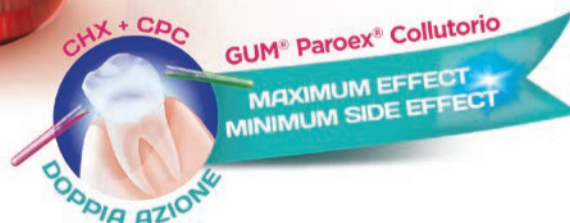GUM® Paroex® Collutorio Effetto antibatterico potenziato

Massima Efficacia

già con 0,12% di CHX



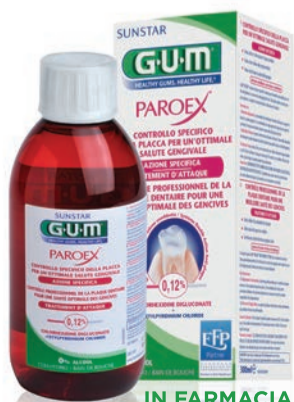Minimi effetti collaterali



**SUPERIORE EFFICACIA
DIMOSTRATA CLINICAMENTE!**
Collutorio 0,12% CHX + 0,05% CPC

GUM® Paroex® Collutorio accresce il potere antibatterico della CHX senza aumentarne la concentrazione.

Già con 0,12% di CHX, GUM® Paroex® Collutorio assicura un'efficacia superiore rispetto ad un collutorio a più alta concentrazione, limitando così gli effetti collaterali della CHX. La superiore efficacia clinica è data dalla formulazione a doppia azione CHX+CPC e dall'assenza di ingredienti antimacchia che possono interferire con l'efficacia della CHX stessa.¹



SUNSTAR
GUM®
HEALTHY GUMS. HEALTHY LIFE.®
PAROEX®

zole sono state poste nuovamente nel Robertson's cooked-meat broth e poi coltivate.

Le analisi finali hanno mostrato che il trattamento con clorexidina ha prodotto una riduzione del 100% delle colonie di streptococchi, mentre l'ipoclorito di sodio ha ridotto i microrganismi del 71%. Al contrario, gli spazzolini da denti che sono stati immersi in acqua hanno mostrato solo una riduzione del 14% delle colonie.

I risultati indicano che sia clorexidina sia l'ipoclorito di sodio sono agenti disinfettanti efficaci. Secondo i ricercatori, il significativo aumento della contaminazione negli spazzolini da denti del terzo gruppo, suggerisce che il risciacquo del proprio spazzolino da denti solo in acqua e l'asciugatura all'aria potrebbero contaminarlo.

Alla luce dei risultati, i ricercatori hanno concluso che è essenziale che ognuno disinfezioni lo spazzolino a intervalli regolari, prevenendo la reinfezione, contribuendo così a mantenere una buona igiene orale e il benessere generale. Dal momento che l'approccio attuale non ha considerato tutte le varietà di microrganismi presenti nel cavo orale, la futura ricerca dovrebbe concentrarsi sulla sopravvivenza di ulteriori microrganismi come altre tipologie di batteri, funghi e virus, dicono i ricercatori, i quali hanno notato che altre soluzioni antimicrobiche, come i prodotti della pianta neem o il sale, potrebbero essere economici, non tossici e agire come facili alternative da usare nei test per le loro proprietà disinfettanti.

Gli spazzolini contaminati provocano vari problemi tra cui carie, gengiviti e stomatiti. Organizzazioni come l'America Dental Association ne raccomandano la sostituzione ogni due o tre mesi.

La ricerca, intitolata "Contaminated tooth brushes-potential threat to oral and general health", è stata pubblicata on-line il 23 luglio su *Journal of Family Medicine and Primary Care*.

1. Per Ramberg et al. Effect Of Chlorhexidine/Cetylpyridinium Chloride On Plaque And Gingivitis: Abstract ID# 182859 IADR WCPD Budapest 2013.

L'adherence al trattamento chirurgico, dopo l'igiene orale professionale. Case report

G.M. Nardi*, F. Scarano Catanzaro**, R. Grassi***, B. Giovane°, B. Rapone°, F.R. Grassi°°°

*Ricercatore universitario confermato presso la Facoltà di Medicina e Chirurgia, Università Sapienza di Roma, Dip. di Scienze odontostomatologiche e Maxillo Facciali

**Odontoiatra Libero professionista

***Studiante Corso di Laurea in Medicina e Odontoiatria presso l'Università Vita-Salute San Raffaele di Milano

°Igienista dentale

°°Cultore della materia in Parodontologia e Chirurgia Orale presso l'Università degli Studi di Bari Aldo Moro

°°°Professore Ordinario, titolare della cattedra in Parodontologia, Chirurgia Orale e Implantologia presso l'Università degli Studi di Bari Aldo Moro

Premessa

Nella pratica clinica l'esigenza estetica del paziente è comunque il primum movens dei trattamenti odontoiatrici. Il ruolo dell'odontoiatra in prevenzione terziaria è quello di eseguire una esatta diagnosi e formulare la progettazione di un piano terapeutico che riesca a rispondere ai canoni di riabilitazione funzionale ed estetica del cavo orale. Gli odontoiatri hanno a disposizione tante tecnologie che li aiutano a fornire cure di alta qualità, come per esempio i sistemi di costruzione rapida di prototipi per la programmazione chirurgica. Tuttavia non bisogna dimenticare che in alcuni casi i costi elevati delle attrezzature e dell'impegno del professionista rendono le cure inaccessibili a taluni pazienti ed è opportuno che il professionista possa valutare e orientare la scelta di un piano terapeutico che, pur non soddisfacendo il proprio ego professionale, possa – per il bene del paziente – proporre una terapia di supporto palliativa, in grado di unire cioè costi/benefici per la salute del cavo orale.

Case report

Si presenta alla nostra attenzione in prima visita una paziente motivata a migliorare il proprio sorriso in occasione di una cerimonia importante. Chiede di volersi sottoporre esclusivamente a una seduta di igiene orale professionale e successivo sbiancamento.

All'esame obiettivo, l'odontoiatra rileva la presenza di un'edentulia singola dell'elemento dentario 1.1 e 1.5, che ha determinato negli anni un riassorbimento osseo verticale e orizzontale consistente (Fig. a). La paziente riferisce di essersi rifiutata di sottoporsi a qualsiasi terapia chirurgica rigenerativa, proposta dal suo precedente odontoiatra, spaventata dal costo inaccessibile e dalla invasività di quanto proposto per recuperare il suddetto deficit osseo; pertanto, è portatrice di una protesi parziale mobile rimovibile in resina, con ganci in zona 1.1 e 1.5.

Dopo la prima visita, dunque, la paziente viene sottoposta dall'igienista dentale al trattamento di debridement parodontale.

Materiali e metodi

Terapia causale

Prima di effettuare l'esame obiettivo del cavo orale, si procede con il fotografare il sorriso della paziente (Fig. 1).

ENA[®] WHITE BLEACHING SYSTEM

Trattamento rapido di discromie patogene e iatrogene al perossido di idrogeno 35%

Ena[®] White Power

è un gel a base di perossido di idrogeno al 35% a pH neutro che si utilizza alla poltrona

- **Trattamento alla poltrona** in 1 seduta
- **Siringa bicomponente** (consente di attivare solo la quantità necessaria per l'applicazione)
- **pH neutro 7,3**: non intacca lo smalto



a soli 81,00 € + iva cad. **Offerta 2 KIT Power +1 Ena[®] White 2.0 omaggio**

Ref. COSM035E
 1 Siringa Ena[®] White Power 5 gr. Gel perossido di idrogeno 35%
 1 Siringa Ena Dam 1,5 gr. Diga in pasta

CASO PRIMA E DOPO IL TRATTAMENTO



ENA[®] WHITE 2.0

The fastest home bleaching

2 minuti anziché 6/8 ore al giorno

Nuovo sbiancamento professionale domiciliare

senza mascherina con speciale acceleratore **XS151[™]** che si attiva con lo spazzolino, incrementando in modo esponenziale la velocità di assorbimento del perossido di idrogeno

Lo speciale spazzolino con dispenser contiene il gel sbiancante, sufficiente per un trattamento di circa 20 gg. (il tempo di applicazione totale è di solo 40 minuti anziché 160 ore necessarie con l'utilizzo di mascherine).

a soli 79,90 € + iva cad. **Offerta 5+1 omaggio**

Ref. ECW01B
 1 Ena[®] White 2.0
 1 Dentifricio Enamel plus omaggio



Patent Pending

MICERIUM S.p.A.
 Via Marconi, 83 - 16036 Avegno (GE) Italy
 Tel. 0185 7887 870
 www.micerium.it
 ordini@micerium.it



GRUPPO MICERIUM

Compili il coupon e lo spedisca a:
 Micerium S.p.A. Via G. Marconi, 83 - 16036 Avegno (GE) o per fax al numero: 0185 7887 970 • Tel. 0185 7887 870

Desidero ricevere:

- Ref. COSM035E (2) + ECW01B (1)
 2 Kit Ena[®] White Power + 1 Ena[®] White 2.0 omaggio a soli € 81 + iva 22% (cad.)
- Ref. ECW01B Ena[®] White 2.0 + Dentifricio Enamel Plus Offerta 5+1 omaggio a soli € 79 + iva 22% (cad.)
- Ref. ECW01 Ena[®] White 2.0 a soli € 79 + iva 22%

Dr. _____
 Via: _____
 Cap: _____ Città: _____
 e-mail: _____
 Data: _____ Firma: _____

Autizzio l'uso dei miei dati per le spedizioni di pubblicazioni tecniche e mailing ai sensi del D. Lgs. 196/03 sul trattamento dei dati personali.

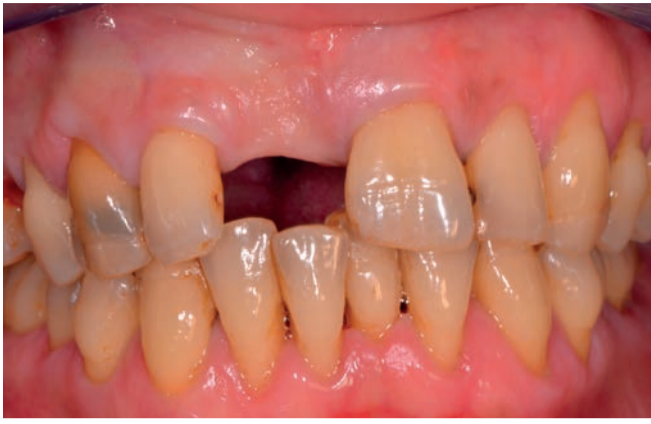

Fig. a - Paziente dopo la terapia parodontale non chirurgica, idoneo alla fase chirurgica.

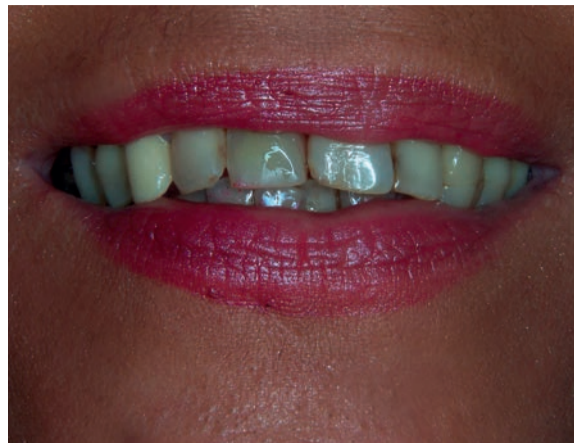

Fig. 1 - Sorriso pre-trattamento.

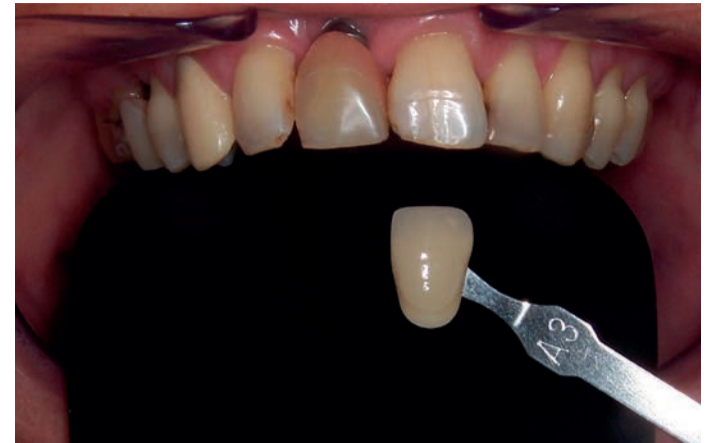

Fig. 2 - Rilevamento colore del dente attraverso scala colore VITA.

< pagina 21

Il suddetto esame obiettivo rileva la presenza di un biotipo gengivale spesso, recessioni gengivali diffuse e una scarsa igiene orale. Segue la rilevazione del colore dei denti (A3), con una scala colori Vita, che viene fotografata (Fig. 2) e registrata in cartella. Lo spettrofotometro dentale MHT Spectroshade Micro, che combina una camera digitale a uno spettrofotometro a tecnologia led, conferma il colore rilevato con la tradizionale scala colori Vita.

Inoltre, abbiamo completato l'esame obiettivo del cavo orale con l'ausilio della videocamera Sopro Care (Acteon), che permette, tramite led, di evidenziare in modo rapido e accurato la presenza di biofilm batterico, le zone infiammate e la presenza di processi cariosi (Figg. 3-5), così da mostrarle alla paziente in real time al fine di motivarla a un più efficace controllo della placca batterica.

Prima del trattamento di igiene orale professionale, abbiamo applicato un rivelatore di placca a base di eritrosina (Fig. 6) ed evidenziati i siti maggiormente interessati dall'accumulo di placca nel cavo orale, compresi il dorso della lingua e la protesi parziale mobile rimovibile (Fig. 6) per mostrare alla paziente dove migliorare l'igiene orale domiciliare. Inoltre, viene spiegato alla paziente l'utilizzo corretto degli strumenti di igiene orale domiciliare, spazzolino e scovolino, più idonei alle sue esigenze strutturali e anatomiche, come da tecnica di spazzolamento personalizzata e condivisa, la cosiddetta "tailoring" di Nardi et collaboratori (Figg. 7, 8).

Debridment parodontale

Viene decontaminato il cavo orale con l'utilizzo del dispositivo Mectron Combi, che unisce ultrasuoni ed air-polishing con polvere di glicina (Figg. 9, 10); la particolarità della polvere di glicina risiede nell'essere formata da particelle molto più piccole (< 63 µm) rispetto alla polvere di bicarbonato di sodio, solubili in acqua e caratterizzate da un aroma piacevole. Si esegue il sondaggio parodontale e si riportano i dati clinici in cartella (Fig. 11). A seguire, con l'ablatore Multipiezo pro (Mectron), in modalità soft mode, si effettua lo scaling di tutta l'arcata superiore e inferiore con punta standard (Fig. 12); per il debridment del collo dell'impianto utilizziamo la punta implantare in peek IC1 (Mectron) (Fig. 13).

Sbiancamento

Terminata la seduta di igiene orale

professionale, la paziente ci chiede di poter migliorare la brillantezza del sorriso, così viene proposta una seduta di sbiancamento professionale; pertanto, inseriamo il divaricatore specifico con arretratore linguale e i rulli salivari (Fig. 14) e rileviamo il colore con scala colori Vita (Fig. 15), condividiamo quindi con la paziente il colore di partenza. Applichiamo la diga liquida, coprendo il collo implantare (Figg. 16, 17), e fotopolimerizziamo la stessa. Segue l'applicazione dello sbiancante al perossido di idrogeno al 35% Ena White Power (Micerium) (Figg. 18, 19) solo sulle superfici dentali, evitando i manufatti protesici, per 3 step della durata di 10 minuti l'uno. Terminata l'efficacia, si rimuove il perossido, nonché la diga, e si sciacquano le superfici dentali.

Al termine della nostra seduta di igiene orale professionale, la paziente appare molto soddisfatta nel vedere il proprio sorriso illuminato, e diventa consapevole della necessità di bonificare il cavo orale, ponendo maggiore attenzione al mantenimento domiciliare. Inoltre, con l'ausilio di supporti multimediali, l'igienista dentale propone alla paziente di continuare il miglioramento del suo sorriso, chiedendo di ripensare all'idea di sottoporsi all'intervento implantare, motivandola dal punto di vista estetico e funzionale, e soprattutto rassicurandola sulle modalità di intervento.

La paziente, rassicurata circa le mo-

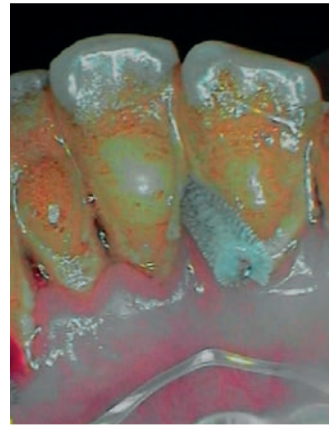

Fig. 3 - Rilevamento recessione gengivale attraverso videocamera intraorale SoproCare (Acteon).

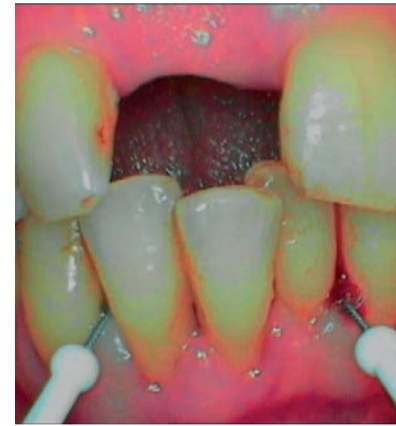

Fig. 4 - Inserimento degli scovolini attraverso videocamera intraorale SoproCare (Acteon).

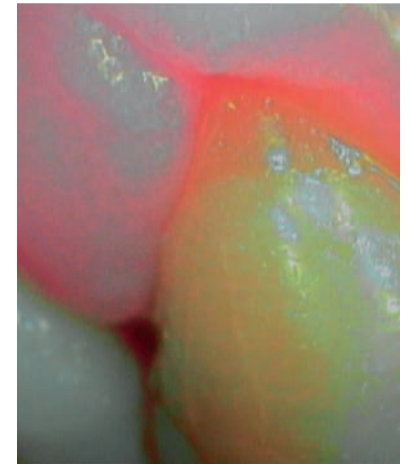


Fig. 5 - Particolare su recessione gengivale.

dalità dell'intervento, e motivata dal conseguimento di un sorriso estetico e più compiacente, prende appuntamento con l'odontoiatra per sotto-

porci a intervento di implantologia osteointegrata in zona 1.1 e 1.5, nonché per risolvere le patologie cariose rilevate in corso di seduta di igiene ora-

le professionale attraverso l'utilizzo della videocamera.

> pagina 23

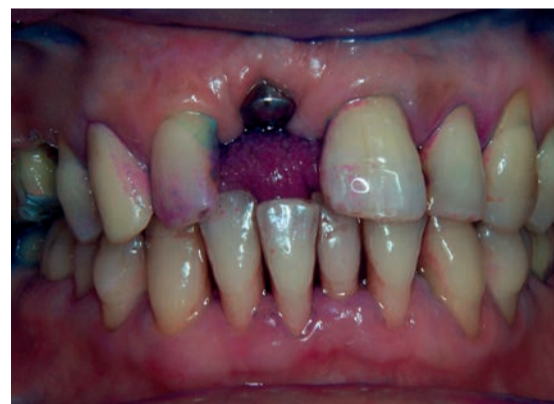

Fig. 6 - Topografia presenza biofilm batterico con rivelatore di placca tritonale su protesi mobile.

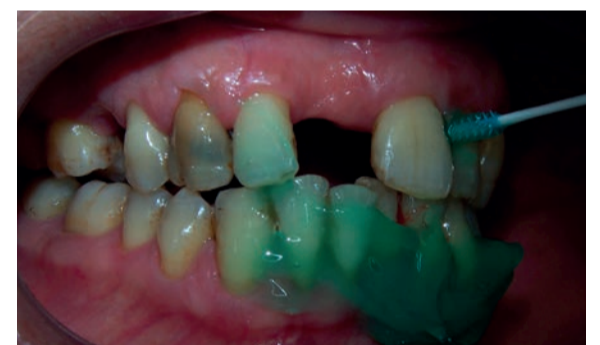

Fig. 7 - Controllo meccanico del biofilm batterico attraverso utilizzo di scovolino GUM Soft-Picks (Sunstar), controllo chimico del biofilm batterico attraverso utilizzo del dentifricio gel GUM Paroex.

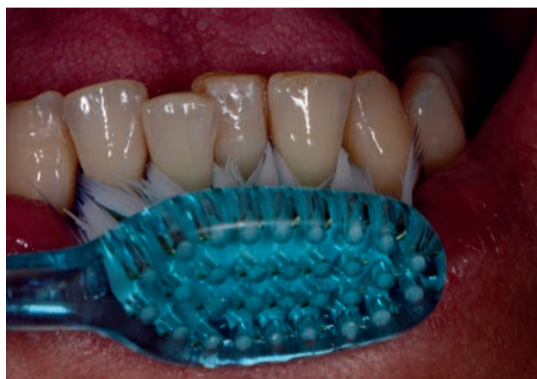

Fig. 8 - Buon adattamento delle setole con spazzolino Technique PRO (Sunstar).

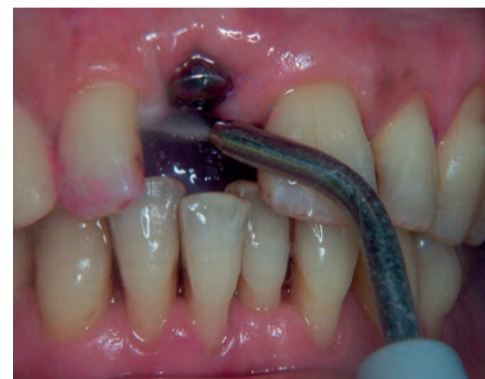

Fig. 9 - Deplaquing attraverso utilizzo di pulitore a getto.

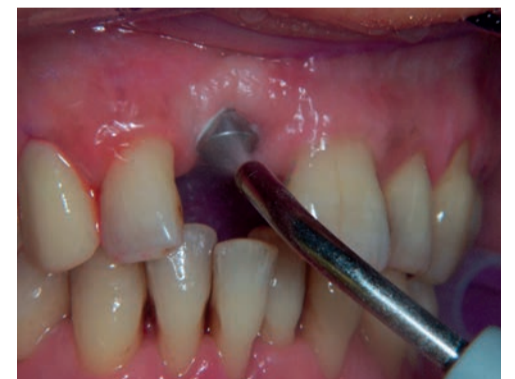

Fig. 10 - Deplaquing attraverso utilizzo di pulitore a getto sul collo dell'impianto.

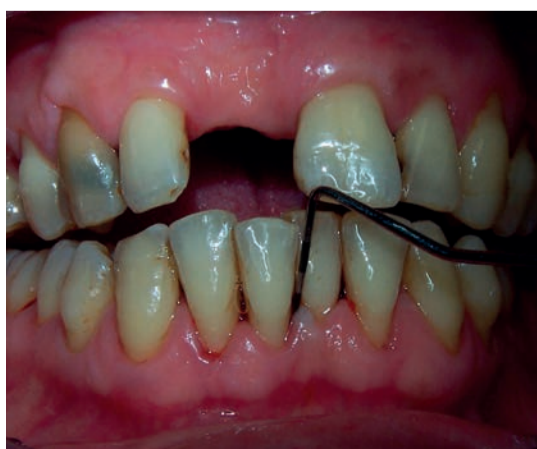

Fig. 11 - Sondaggio parodontale.

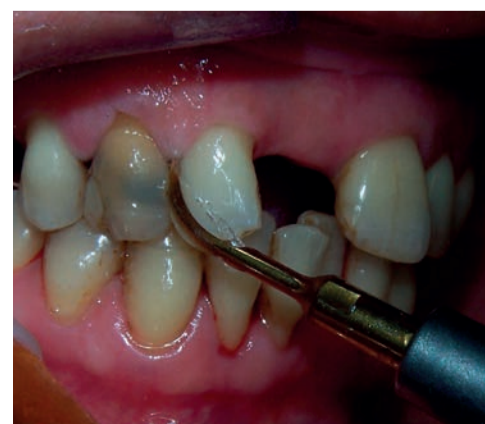

Fig. 12 - Rimozione del tartaro attraverso strumentazione ultrasonica.

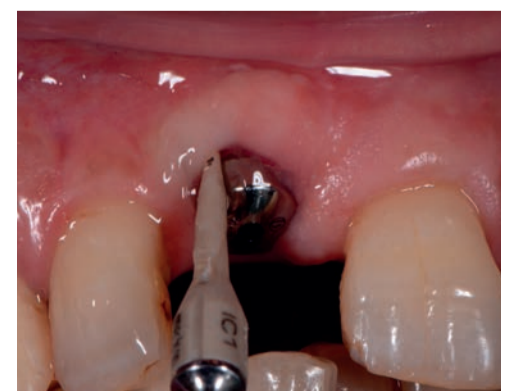


Fig. 13 - Rimozione del tartaro sul collo dell'impianto attraverso strumentazione ultrasonica con punta in peek.

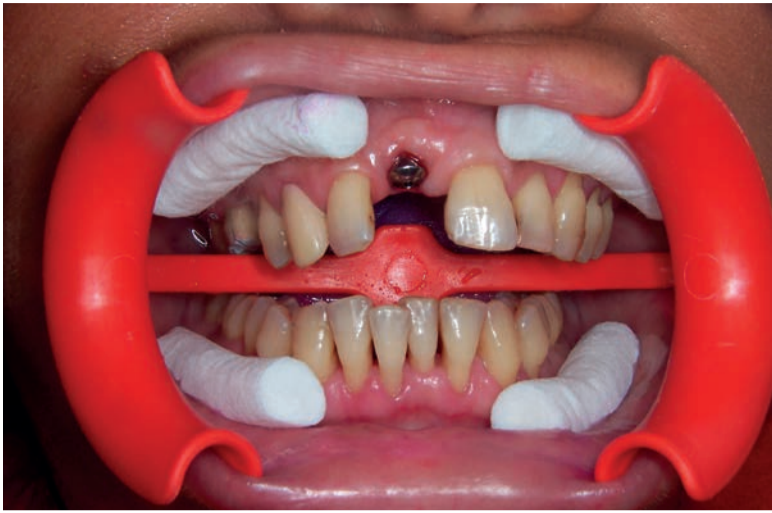

Fig. 14 - Applicazione del detrattore linguale.

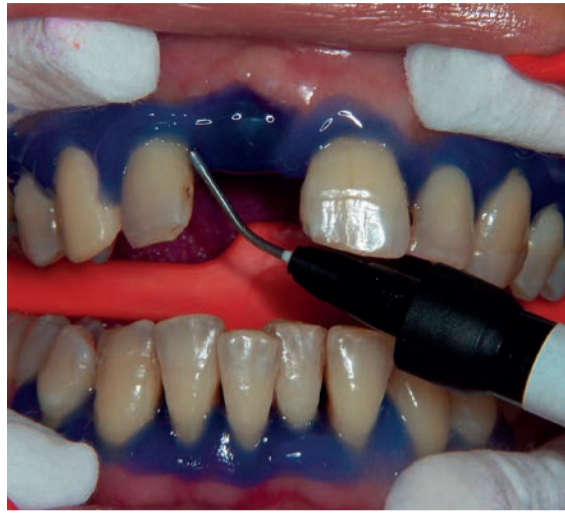

Fig. 16, 17 - Applicazione diga liquida

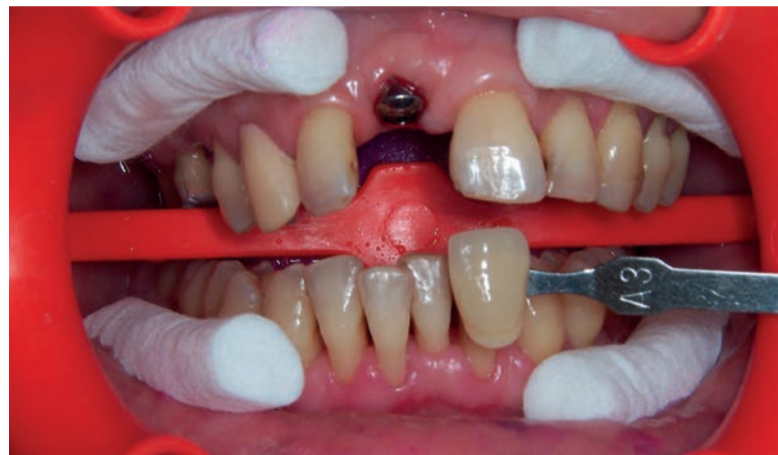
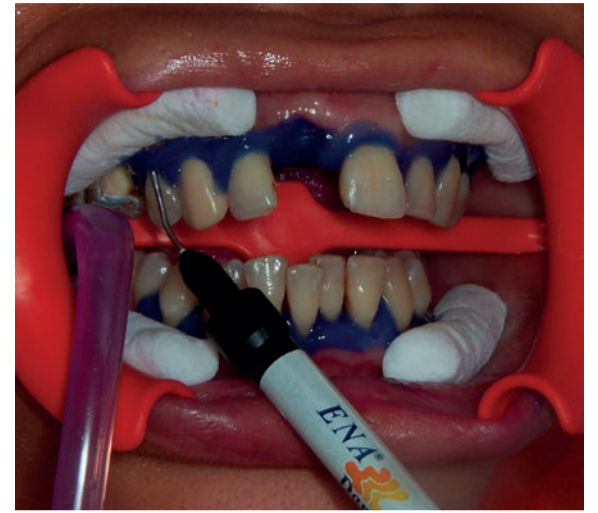
Fig. 15 - Rilevamento colore del dente attraverso scala colore VITA.

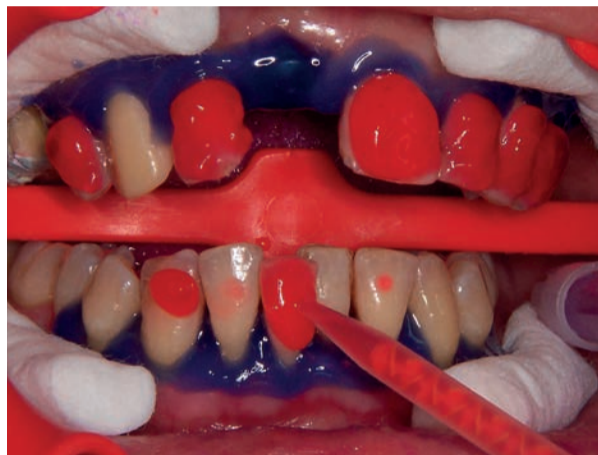
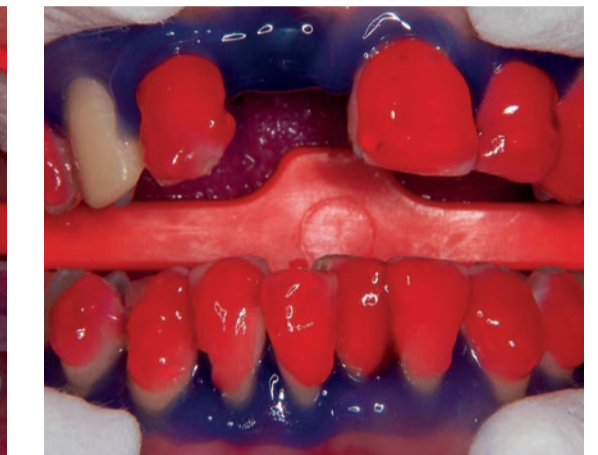
Fig. 18, 19 - Applicazione del perossido di idrogeno al 35% Ena White Power (Micerium).



< pagina 22

Protocollo domiciliare

Per quanto concerne il mantenimento igienico domiciliare, abbiamo consigliato un protocollo che prevede l'utilizzo di uno spazzolino manuale Gum Technique pro, poiché presenta setole multilivello estremamente affusolate e inclinate per garantire una efficace disorganizzazione del biofilm batterico delle superfici interdentali senza danneggiare le gengive; e scovolini Gum Soft picks (Sunstar) per migliorare l'igiene nelle zone interdentali. Viene, inoltre, consigliato l'utilizzo del controllo chimico della placca attraverso la prescrizione di due colluttori a base di clorexidina, con intensità terapeutica differente: sino alla data dell'intervento programmato si opta per il collutorio e il dentifricio Gum Paroex CHX 0,06% + CPC 0,05%; mentre per le due settimane successive all'intervento, si consiglia il collutorio Gum Paroex per un'azione intensiva con clorexidina digluconato allo 0,20% senza alcool da utilizzare per un minuto due volte al giorno.

Intervento implantare

Dopo un'accurata anamnesi e un

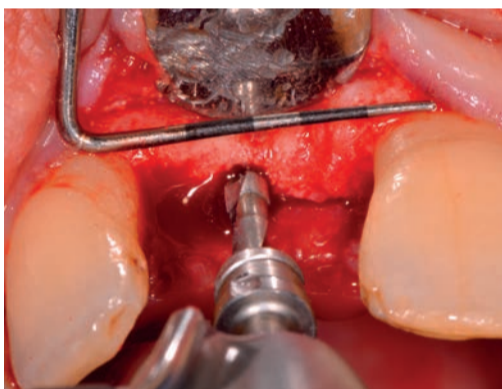


Fig. b - Preparazione del sito implantare con frese di diametro crescente secondo metodica BTK.

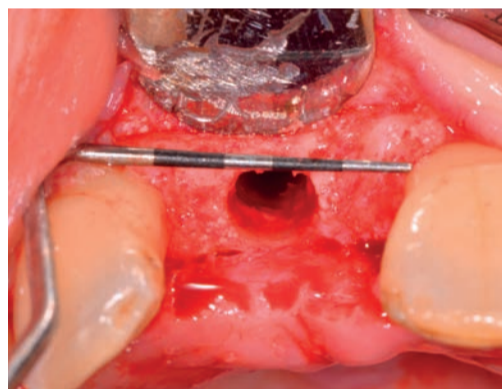


Fig. c - Sito implantare preparato, le distanze dagli elementi contigui sono state ampiamente rispettate.

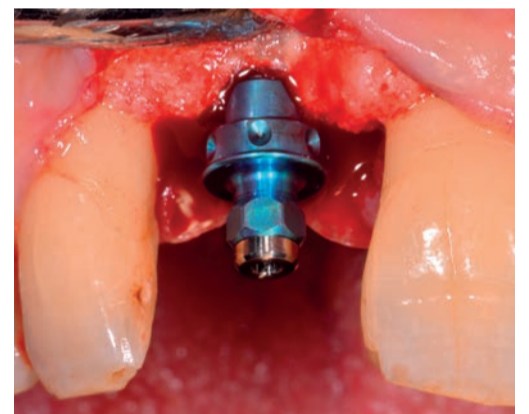

Fig. d - Impianto inserito con moulder.

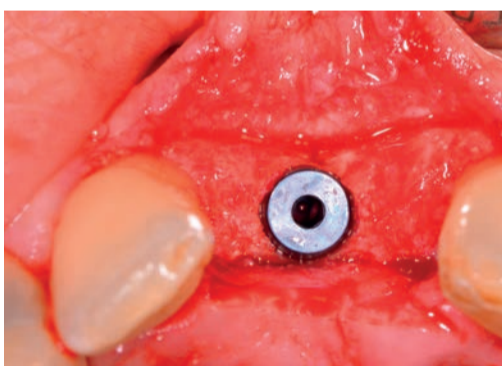


Fig. e - Impianto con vite tappo.

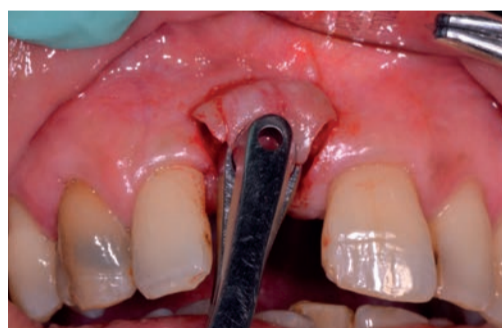

Fig. f - Mucotomo per creare un adeguato disegno gengivale del collo implantare.

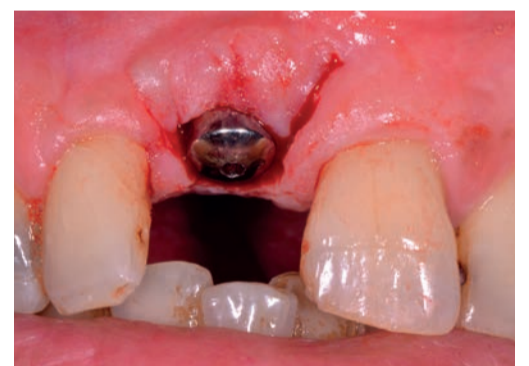

Fig. g - Vite di guarigione inserita.

esame radiologico ortopantomografico ed endorale, abbiamo programmato l'intervento di implantologia osteointegrata, escludendo l'eventualità di una terapia di rigenerazione ossea contestuale e di supporto

al suddetto intervento, a causa del veto della paziente a sottoporsi a tale terapia rigenerativa. Infatti alla paziente era stato proposto una chirurgia muco-gengivale parodontale al fine di incrementare sia la qualità che la quantità dei tessuti molli perimplantari, mediante un intervento di tessuto connettivo prelevato dal palato. Per aumentare il comfort della paziente abbiamo eseguito l'anestesia con tecnica computerizzata indolore STA ed esposto il tessuto osseo sottostante attraverso un lembo muco-periosteale a spessore totale, con un'incisione crestale senza incisioni di rilascio. Avvalendoci di una sonda parodontale, ortogonale alle superfici vestibolari degli elementi contigui, abbiamo preparato il letto implantare rispettando i canoni protesici ed estetici (Fig. b, c). L'impianto BTK BT-Konic in titanio con superficie DAES

(double acid etched surface) è stato inserito avvalendoci del contrangolo implantare e finalizzato manualmente con cricchetto dinamometrico a 50 N/cm. Il moulder usato per l'inserimento è stato poi smontato e inserita la vite tappo (Fig. d, e). Infine, abbiamo suturato il lembo allestito con sutura in seta 4/0. A distanza di 3 mesi, nella fase di rientro implantare per la finalizzazione protesica, è stato effettuato un lembo trapezoidale con incisione paracrestale, per ottenere nella fase di guarigione un aumento della quantità di gengiva aderente indispensabile per ottenere un sigillo implanto-protesico, viene dunque inserita la vite di guarigione di altezza e diametro idonei a garantire una corretta cuffia gengivale (Fig. f, g). Prima di dimettere la paziente, abbiamo eseguito un esame radiografico

6 mesi dall'inserimento implantare, abbiamo svitato la vite di guarigione e protesizzato l'impianto con un abutment personalizzato e relativa corona in metallo-ceramica con aggiunta di ceramica rosa a livello del colletto per evitare l'effetto inestetico di "dente allungato" (Fig. h).

Conclusioni

La paziente è stata soddisfatta nelle sue aspettative funzionali ed estetiche ed è stata ben motivata alla necessità di fare dei controlli periodici ravvicinati, massimo ogni 2 mesi e della opportunità di avere un controllo di igiene orale domiciliare efficace, con controllo meccanico e chimico della placca con uso quotidiano di collutorio Gum Paroex CHX 0,06% + CPC 0,05%.

L'articolo è stato pubblicato su *Implant Tribune Italian Edition*, maggio 2015.

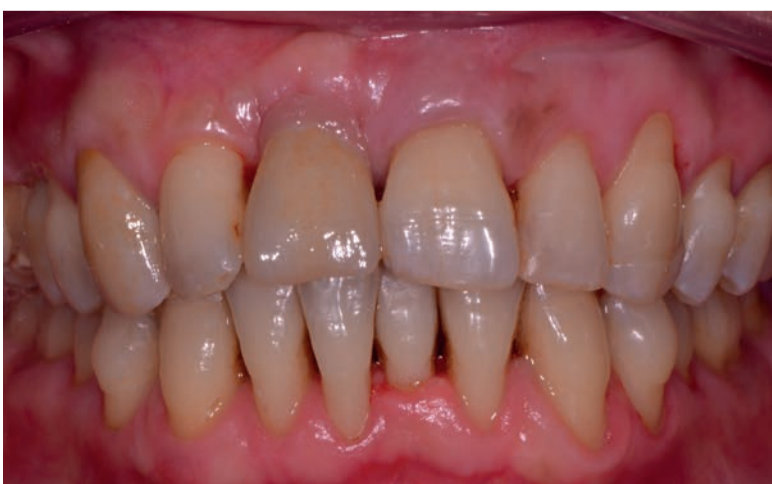

Fig. h - Foto finale con manufatto protesico definitivo.

Efficacia della strumentazione in titanio

associata ad air-polishing con glicina per la riduzione di mucosite e perimplantite: studi clinici a confronto

Andrea Butera*, Marco Delgrosso**, Annamaria Genovesi***, Luca Parisi****

*Università degli Studi di Pavia, professore a contratto, corso di laurea in Igiene dentale, PhD student Universitat de Valencia

**Università degli Studi di Pavia, corso di laurea in Igiene dentale

***Università degli Studi di Pavia, professore a contratto, corso di laurea in Igiene dentale, Istituto Stomatologico Toscano, Ospedale della Versilia

****Università degli Studi di Milano, professore a contratto, corso di laurea in Igiene dentale

< pagina 17

La prevenzione di mucosite e perimplantite consiste nella rimozione dei depositi duri e molli dalla superficie implantare. Da queste considerazioni è evidente la necessità della realizzazione di tecniche e strategie in grado di prevenire la comparsa di queste patologie.

La strumentazione per il mantenimento implantare dovrebbe infatti avere determinati requisiti: efficacia nella rimozione dei depositi duri, causare il minimo danno alla superficie implantare e resistenza².

Tutti questi requisiti sono soddisfatti dalla nuova strumentazione in titanio che risulta ottimale per le procedure di mantenimento implantare poiché costituita di titanio di un grado di durezza inferiore a quello degli impianti endosse. Il contatto tra lo strumento e la vite in titanio, oltre a non modificare la conformazione della superficie implantare e a non creare nessuna contaminazione, impedisce anche l'asportazione dello strato di ossido di titanio che rende la superficie dell'impianto più resistente alla corrosione³.

Considerando i dati prima citati che evidenziano un'altissima incidenza delle malattie perimplantari e la necessità di una strumentazione efficace per il mantenimento implantare, lo scopo dello studio è stato quello di valutare l'efficacia della nuova strumentazione in titanio associata ad air-polish con glicina per la diminuzione dell'incidenza di mucosite e perimplantite (Fig. 1).

Per lo studio sono stati presi in esame 40 pazienti con differenti soluzioni implantoprotesiche, per un totale di 118 impianti.

Materiali e metodi

La sperimentazione ha previsto il reclutamento di 40 pazienti, tutti con presenza di riabilitazioni protesiche implanto-supportate. I pazienti sono stati monitorati ed è stato effettuato il trattamento mediante strumentazione in titanio e air-polishing con glicina in 3 sedute di igiene orale professionale con richiami distanziati di 3 mesi l'uno dall'altro.

Prima di ogni seduta operativa sono stati valutati, per ogni paziente reclutato, alcuni parametri:

- profondità di sondaggio (PD) dal margine mucoso al fondo del solco sondabile, in 6 punti per impianto; il sondaggio è stato eseguito mediante apposita sonda in materiale plastico;
- livello clinico di attacco (CAL) dalla spalla implantare al fondo del solco sondabile, in 6 punti per impianto;
- indice di placca locale (PI), inteso come presenza di placca nel margine gengivale degli impianti trattati sondati in 4 siti, utilizzando un liquido rivelatore;

> pagina 25



La soluzione intelligente per il trattamento degli impianti

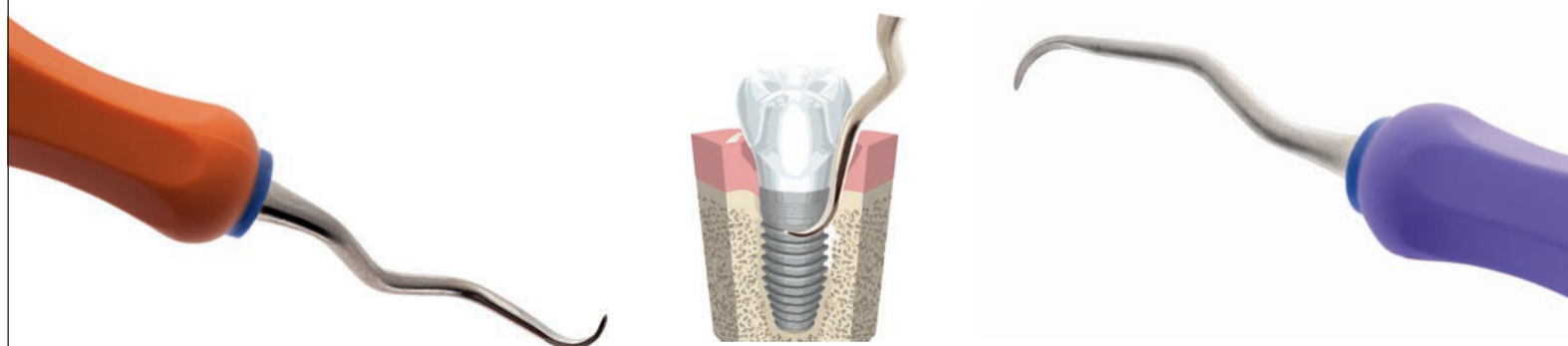


+

Efficace senza danneggiare

Curette in Titanio per Impianti

- + Puro Titanio al 100%
- + 5 strumenti per l'accesso a tutti i quadranti
- + Forme innovative ed angolazioni atraumatiche



Distributore esclusivo per l'Italia:



Ravelli S.p.A.
Via Darwin 32-34
Settimo Milanese (MI)
Tel. 02.3357261
www.ravellispa.it

DEPPELER®
SWISS DENTAL
MANUFACTURE 

www.deppeler.ch

< pagina 24

- indice di sanguinamento (BOP), inteso come percentuale di siti sanguinanti dopo il sondaggio prendendo in considerazione 4 siti per ogni impianto;
- score di sanguinamento (BS) per ogni impianto, inteso come: 0. assenza di sanguinamento; 1. un punto di sanguinamento; 2. una linea di sanguinamento; 3. goccia di sangue.

Dopo la misurazione dei parametri perimplantari si è proseguito alla seduta di igiene orale professionale. I siti implantari che presentavano depositi duri sono stati trattati con strumentazione in titanio (curette in titanio per impianti AD23CN Deppeler) (Fig. 2). Una volta completata la rimozione dei depositi sulla superficie esposta degli impianti è stata effettuata un'ulteriore detossificazione delle superfici implantari con air-polishing con glicina. Le superfici implantari che non presentavano concrezioni di tartaro sono state trattate solo mediante air-polishing con polvere di glicina. I pazienti sono stati inoltre motivati e istruiti a ogni seduta sulle procedure di igiene orale domiciliare e all'utilizzo dei normali presidi per il mantenimento implantare domiciliare.

Risultati

Nel primo grafico si può notare l'andamento dei valori di profondità di sondaggio (PD) e del sanguinamento rilevato durante il sondaggio (BoP) valutate durante le 4 sedute operative (Fig. 3). I siti che presentavano un valore di sondaggio patologico sono diminuiti nel corso delle sedute di rivalutazione passando da un 46% al tempo T0 fino a un 25% di siti patologici al tempo T3. Più evidente è la diminuzione dei siti con sanguinamento, da 63% al tempo T0 per arrivare al 25% all'ultima seduta di rivalutazione (T3). Dei miglioramenti si possono osservare anche nel secondo grafico (Fig. 4) che



Fig. 2 - Curette in titanio per impianti AD23CN Deppeler utilizzata per la strumentazione dei siti implantari.

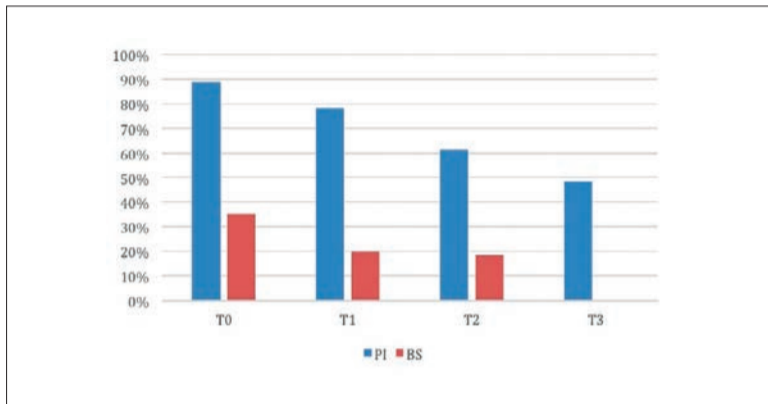


Fig. 4 - Risultati di indice di placca (PI) e dello score di sanguinamento (BS).

rappresenta i valori di indice di placca (PI) e dello score di sanguinamento (BS). Significativa è la diminuzione della percentuale di siti su cui è stato calcolato lo score di sanguinamento fino al completo annullamento. I siti sui quali è stata riscontrata presenza di depositi molli era l'89% al tempo T0, associando una buona motivazione e istruzioni di igiene orale alle sedute operative il valore è calato fino al 49%, con una diminuzione del 40% di siti con presenza di placca. Il terzo grafico raffigura invece l'andamento del livello di attacco clinico (CAL), in questo caso i valori si mantengono pressoché costanti per la maggior parte del periodo di follow-up per poi subire un miglioramento al tempo T3 (Fig. 5).

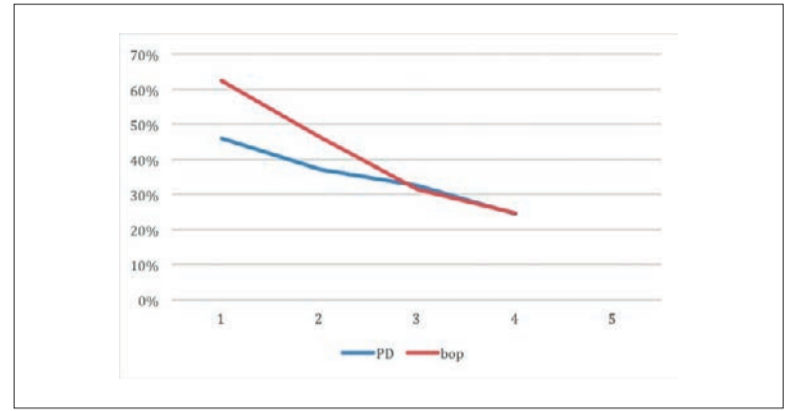


Fig. 3 - Risultati della profondità di sondaggio (PD) e del sanguinamento al sondaggio (BoP).

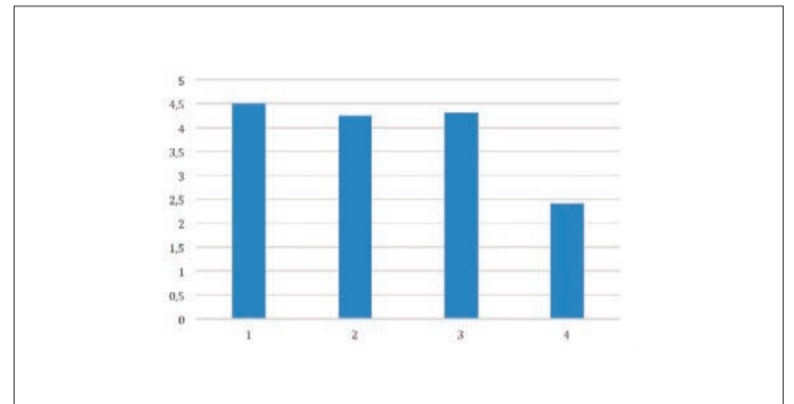


Fig. 5 - Andamento del livello di attacco clinico (CAL) in millimetri.

Conclusioni

Al termine dello studio possiamo desumere che il trattamento è risultato efficace. Dalle analisi degli indici perimplantari dei siti presi in analisi e trattati con strumentazione in titanio, possiamo trarre le seguenti conclusioni.

- Dal confronto dei casi clinici è possibile notare come i parametri perimplantari abbiano subito miglioramenti durante il corso del trattamento, è evidente soprattutto la drastica diminuzione della percentuale di siti che presen-

tavano sanguinamento durante il sondaggio, dal 63% al tempo T0 al 25% al tempo T3, con un miglioramento nel 38% dei siti, e dello score di sanguinamento.

- Importante è anche la diminuzione dell'indice di placca nel 40% dei siti durante il periodo di monitoraggio.
- Anche se non così significativo, un lieve miglioramento è avvenuto anche nei valori di profondità di sondaggio e di livello di attacco clinico.

Possiamo quindi giungere alla conclusione che l'utilizzo della strumentazione in titanio per la rimozione di depositi duri sulla superficie implantare e di air-polishing con glicina, che grazie alle sue proprietà antisettiche, garantisce un'ulteriore decontaminazione della superficie dopo la strumentazione, tutto associato a una buona motivazione impartita dall'operatore, è una strategia efficace per il mantenimento implantare e per la riduzione della comparsa di mucosite e perimplantite.

bibliografia

1. Jan Lindhe, Niklaus P. Lang, Thorkild Karring. Parodontologia clinica e implantologia orale, Edi Ermes, 2010.
2. Matarasso S, Quaremba G, Coraggio F, Vaia E, Cafiero C, Lang NP. Maintenance of implants: an in vitro study of titanium implant surface modifications subsequent to the application of different prophylaxis procedures. Clin Oral Implants Res. 1996 Mar;7(1):64-72.
3. Mengel R, Buns CE, Mengel C, Flores-de-Jacoby L. An in vitro study of the treatment of implant surfaces with different instruments. Int J Oral Maxillofac Implants. 1998 Jan-Feb;13(1):91-6.

Il consumo di vitamina C nella dieta potrebbe ridurre il rischio di cancro orale e al cervello

Maastricht, Olanda - I ricercatori della Maastricht University Medical Center hanno scoperto che la vitamina C derivante dal consumo di frutta e verdura può ridurre in maniera significativa il rischio di sviluppo del cancro al cervello e al collo. Questo beneficio è eccezionale per prevenire il tumore nel cavo orale. Lo studio ha inoltre suggerito che anche la vitamina E potrebbe aiutare a prevenire questo tipo di cancro. Il tumore al cervello e al collo è il settimo più comune a livello globale e con più di 1000 nuovi casi ogni anno, il cancro del cavo orale è il più tipico caso di tumore al cervello e al collo in Olanda. Mentre questa forma di cancro è più comune negli uomini che nelle donne, il numero di diagnosi di cancro nel cavo orale nelle donne è aumentato di più del 45% in confronto a un aumento del 16% negli uomini. Lo studio ha analizzato i dati provenienti dal Netherlands Cohort Study

che ha monitorato più di 120.000 cittadini olandesi di età compresa tra i 55 e i 69 anni dal 1986 al 2015. Inoltre, per esaminare il collegamento tra il consumo di frutta e verdura e i differenti tipi di tumore al cervello e al collo, i ricercatori hanno studiato il ruolo di specifici nutrienti. Tra le altre cose, lo studio ha scoperto che una più alta assunzione di vitamina C attraverso i cibi riduce il rischio di sviluppare un cancro nel cavo orale e altre forme di cancro del cervello e del collo. I risultati inoltre suggeriscono che la vitamina E possa giocare un ruolo nella prevenzione dello sviluppo di questo tipo di tumore. Questi risultati si applicano alle vitamine consumate tramite i cibi e non attraverso degli integratori. «Questo studio ci ha permesso di fornire alla comunità scientifica prove che evidenziano un legame tra l'assunzione di frutta e verdura e il ri-



I ricercatori olandesi hanno scoperto che una dieta sana composta da frutta e verdure ricche di vitamina C, come i peperoni, fragole, arance e spinaci, può contribuire a ridurre il rischio di diversi cancri della testa e del collo. (Fotografia: Milleflore Immagini/Shutterstock).

schio di sviluppare differenti forme di tumori al cervello e al collo, incluso quello al cavo orale» ha detto il dott. Leo Schouten, professore associato di

Epidemiologia del cancro. «Altre ricerche sono necessarie prima di poter comprendere i meccanismi sottostanti questa connessione, ma le recenti

scoperte offrono la speranza di poter prevenire questi tipi di cancro». «Le scelte dello stile di vita che facciamo sono fondamentali per prevenire il cancro» ha sostenuto Nadia Ameyah, direttore del Dutch World Center Research Fund, che ha collaborato a fondare lo studio. «Gli scienziati stimano che la maggior parte dei casi di tumore alla bocca, alla gola e alla laringe dei Paesi occidentali possono essere prevenuti astenendosi dal fumo, dall'alcool e osservando una dieta sana. Sfortunatamente, pochi olandesi consumano giornalmente la quantità di frutta e verdura raccomandata». Lo studio intitolato "Vitamin and carotenoid intake and risk of head-neck cancer subtypes in the Netherlands Cohort Study" è stato pubblicato online in data 8 luglio sull'American Journal of Clinical Nutrition.