

I CONGRESO INTERNACIONAL DE IMPLANTOLOGÍA Y PRÓTESIS

Madrid, 20 al 22 de septiembre de 2012
www.congresoripano.es

Foto: Héctor Flavio Quispe Aguilar

Hablamos con el Director de Ripano, Rafael López Gómez

La editorial organiza un gran evento de implantes

Por Javier Martínez de Pisón

La editorial Ripano organiza del 20 al 22 de septiembre en Madrid un gran evento, denominado I Congreso Internacional de Implantología y Prótesis (Autores de Ripano), el cual contará con muchos de los mejores especialistas en estas áreas.

El hecho de que los ponentes sean reconocidos autores con uno o varios tomos publicados, confiere al congreso un peso clínico y científico especial, que está dirigido tanto a odontólogos generales como a especialistas.

¿Por qué ha decidido Ripano organizar un congreso?

Ripano es una editorial odontológica. Como estamos en contacto permanente con los profesionales de la salud, decidimos hacer un evento de alta calidad científica con nuestros autores, ya que se trata de reconocidos expertos internacionales que, precisamente por haber escrito obras importantes, son los maestros ideales para impartir conocimientos, ya que una de sus grandes cualidades es su profundo conocimiento sobre la educación y sobre la forma de explicar tópicos complejos de una manera fácil de entender. El congreso es a la vez un congreso de autores de Ripano y un gran congreso científico.

¿Cuál es el aporte científico de la editorial?

Pocas editoriales reconocen el gran aporte científico, el esfuerzo y la contribución que muchos odontólogos brillantes realizan a la profesión y les dan la oportunidad de brillar como se merecen, por eso Ripano organiza este evento.

Ahora bien, es muy importante señalar que una editorial es sólo realmente tal cuando su fondo editorial es de autores propios. Esta es la labor de una buena editorial, su verdadero valor, que consiste en discutir con el autor tópicos y editar manuscritos para hacer algo que no es fácil: una obra científica.

¿Quiénes son los conferencistas del congreso?

Grandes profesionales de la odontología iberoamericana, con una gran trayectoria internacional, como César Guerrero (USA), Rony Joubert (Rep. Dominicana), Alfredo Machín (España), Osvaldo Cacciacane (Argentina), Antonio Ribeiro (Brasil) o Ernest Mallat (España), entre otros. La lista completa está en www.congresoripano.es.

¿Cuáles son los tópicos que se van a tratar?

Implantología y prótesis, además de marketing. Algunos de los tópicos son "Injertos óseos versus implantes cigomáticos combinado con cirugía cosmética", "Reconstrucción dento-maxilofacial", "Estética en el sector anterior", "Prótesis fija de óxido de zirconio, Injertos óseos en bloque: zonas donantes la cresta iliaca", "Pla-



El director de la editorial Ripano, Rafael López

nificación digital en implantología" o "Desafíos en rehabilitaciones implantotprotéticas".

¿Por qué se han elegido estos tópicos?

Los tópicos están basados en las áreas

de conocimiento de la implantología y la prótesis que dominan los autores, que son temas sobre los que en muchos casos han escrito libros. Además de los clínicos, contaremos con la presencia del experto en marketing brasileño Antonio Ribeiro, una confe-

rencia muy importante en tiempos difíciles, ya que ofrece formas prácticas de promocionar la clínica y de obtener nuevos pacientes.

¿Y a los conferencistas?

De la misma forma, son autores de la editorial que han demostrado su alto nivel científico tanto en conferencias internacionales como en los volúmenes que han escrito, que les han valido el reconocimiento de sus pares a nivel mundial.

¿Qué tipo de instalaciones ofrece el congreso?

Óptimas: se trata del Hotel Convención de Madrid (España), que es un buen hotel, cuenta con salas amplias y está muy bien comunicado, lo que permite llegar muy fácilmente a todos los lugares turísticos de Madrid, como el Museo del Prado o el Reina Sofía.

¿En qué fechas tiene lugar?

Del 20 al 22 de septiembre y esperamos una gran asistencia, ya que se han inscrito más personas de las que pensábamos.

¿Qué obtendrán los asistentes al congreso de Madrid?

Una serie de cursos del más alto nivel a cargo de especialistas de la mayor categoría, a un precio más que razonable, y la oportunidad de compartir con colegas y especialistas y de visitar Madrid en una época en que la ciudad está preciosa como es el comienzo del otoño.

¿Es este el primero de una serie de congresos?

Organizar un eventos de estas características es muy difícil, ya que además de llevar a Madrid a conferencistas de muchos países de América Latina que tienen una agenda muy ocupada, en muchos países estamos atravesando por una fuerte crisis económica. Sin embargo, Ripano ha considerado que era necesario ofrecer este tipo de formación tanto a odontólogos generales como especialistas para actualizar sus conocimientos y proporcionarles más herramientas para triunfar y diferenciarse de la competencia, que es el valor primordial en un mercado cada vez más competitivo. ■

Recursos

Si desea más información, visite www.congresoripano.es.



Dos de los conferencistas del congreso del I Congreso Internacional de Implantología y Prótesis, J. Alfredo Machín Muñoz y José Carlos Moreno Vázquez, con el libro del primero, *Complicaciones en Implantología* (Ed. Ripano).

DENTAL TRIBUNE

— The World's Dental Newspaper · Spanish Edition —

PUBLICADO EN MADRID

www.dental-tribune.com

No. 4, 2012 Vol. 7



La fotografía odontológica desde otro punto de vista

Una importante herramienta para registrar tratamientos y
para la presentación de casos a los pacientes

Foto: Héctor Flavio Quispe Aguilar



WEBINARS

DENTAL TRIBUNE
DT STUDY CLUB

DENTAL TRIBUNE AMERICA IS AN ADA CERP RECOGNIZED PROVIDER

EL CLUB DE ESTUDIOS DE DENTAL
TRIBUNE LE OFRECE
AHORA CURSOS DE EDUCACIÓN
CONTINUA POR INTERNET

INSCRÍBASE GRATIS EN

WWW.DTSTUDYCLUBSPANISH.COM



DENTAL TRIBUNE
El periódico dental del mundo
www.dental-tribune.com

Publicado por Dental Tribune International

DENTAL TRIBUNE
SPAIN

Director General
Javier Martínez de Pisón
j.depison@dental-tribune.com

Directora de Marketing y Ventas
Jan Agostaro
j.agostaro@dental-tribune.com

Diseñador Gráfico Javier Moreno
j.moreno@dental-tribune.com

COLABORACIONES
Los profesionales interesados en colaborar deben contactar al director.
Edición bimestral asociada a instituciones como Exodontal e IADR.

DENTAL TRIBUNE
LATINOAMÉRICA

La edición latinoamericana tiene periodicidad bimensual y una circulación de 40.000 ejemplares. Las colaboraciones y los interesados en publicidad deben contactar al director:
j.depison@dental-tribune.com.

Dental Tribune Hispanic and Latin America Edition es la publicación oficial de la Federación Odontológica Latinoamericana (FOLA) y se distribuye, entre otros medios, a los miembros de todas las asociaciones odontológicas nacionales de América Latina. Además, está asociada con las siguientes instituciones y ferias, donde también se distribuye: AMIC Dental (México), Expodent/CACID (Argentina), CODI (Guatemala), Greater New York Dental Meeting (Nueva York), Hispanic Dental Association (EEUU), Federación Dental Internacional (FDI), Federación Odontológica de Centroamérica y Panamá (FOCAP) y Salón Dental de Chile.

DT International

Licensing by Dental Tribune International
Publisher Torsten Oemus

Group Editor: Daniel Zimmermann
newsroom@dental-tribune.com
+49 341 48 474 107

Clinical Editor Magda Wojtkiewicz
Online Editor Yvonne Bachmann
Editorial Assistance Claudia Salwiczek
Copy Editors Sabrina Raaff
Hans Motschmann

Publisher/President/CEO Torsten Oemus
Director of Finance Dan Wunderlich
Media Sales Managers Matthias Diessner
Vera Baptist
Peter Witteczek
Maria Kaiser
Małgorzata Worona
Marketing & Sales Services Nadine Dehmel
License Inquiries Jörg Warschat
Accounting Manuela Hunger
Business Development Bernhard Moldenhauer
Executive Producer Gernot Meyer

Dental Tribune International
Holbeinstr. 29, 04229 Leipzig, Germany
Tel.: +49 341 4 84 74 302 | Fax: +49 341 4 84 74 173
www.dental-tribune.com | info@dental-tribune.com

Regional Offices
ASIA PACIFIC
Dental Tribune Asia Pacific Limited
Room A, 20/F, Harvard Commercial Building,
111 Thomson Road, Wanchai, Hong Kong
Tel.: +852 3113 6177 | Fax: +8523113 6199

THE AMERICAS
Dental Tribune America
116 West 23rd Street, Ste. 500, New York, N.Y.
10011, USA
Tel.: +1 212 244 7181 | Fax: +1 212 224 7185

La información publicada por Dental Tribune International intenta ser lo más exacta posible. Sin embargo, la editorial no es responsable por las afirmaciones de los fabricantes, nombres de productos, declaraciones de los anunciantes, ni errores tipográficos. Las opiniones expresadas por los colaboradores no reflejan necesariamente las de Dental Tribune International.
©2011 Dental Tribune International.
All rights reserved.

La fotografía odontológica desde otro punto de vista

Por Héctor Flavio Quispe Aguilar*

La fotografía juega un papel muy importante en la odontología. Actualmente, es una herramienta más de trabajo con la cual registramos trata-

mientos en la consulta. Pero la fotografía nos permite también crear imágenes que puede ser muy importantes para la presentación de un caso a un paciente.

La fotografía se basa en la luz. De hecho, la palabra fotografía se deriva de los vocablos de origen griego *foto* (luz) y *grafía* (escritura), por lo que representa la idea de escribir o dibujar con luz.

Las fotos actuales se toman en una sola dirección o posición del luz, pero la luz viene de distintos lugares: frontal, lateral, posterior, cenital (desde arriba) o nadir (desde abajo) (Fig.1).

En odontología las fotos más comunes se toman con la luz en posición frontal, olvidando en general las otras cuatro posiciones para el registro fotográfico. Las cuatro posiciones restantes son muy útiles para registrar imágenes del post-tratamiento de la parte clínica. La razón de ello es que en esta fase resalta más la importancia de la posición de la luz, lo cual permite captar una visión no solo agradable sino distinta. Estas posiciones son más útiles aún en la parte de laboratorio, en cuyos trabajos podemos aplicar las cinco posiciones de la luz para conseguir fotografías artísticas desde otros ángulos o puntos de vista. En el caso clínico que ilustra este artículo no se alcanzó al 100% el resultado estético planificado, pero las imágenes del mismo son de alta calidad. Así, se trata de una muestra de lo que la fotografía puede ayudarle para la presentación de casos a pacientes o para su publicación en revistas especializadas.

Caso clínico

Paciente de 28 años de edad que fue atendida en el Máster de Estética Dental de la Escuela Superior de Implantología de Barcelona. La paciente acudió buscando mejorar su aspecto dental. Su "expresión de la sonrisa" (dientes y encías) estaba claramente alterada (Fig. 2), por lo que se sentía incomoda y afectaba su vida personal.

Para estudiar, analizar, diagnosticar y pronosticar el caso, además de la anamnesis y exploración completa, fue imprescindible realizar un "completo análisis estético bucodentofacial, para el cual se tomaron una serie completa de fotografías, radiografías, modelos de estudio, encerados de la paciente y pruebas estéticas. Se le propuso el siguiente plan de tratamiento:

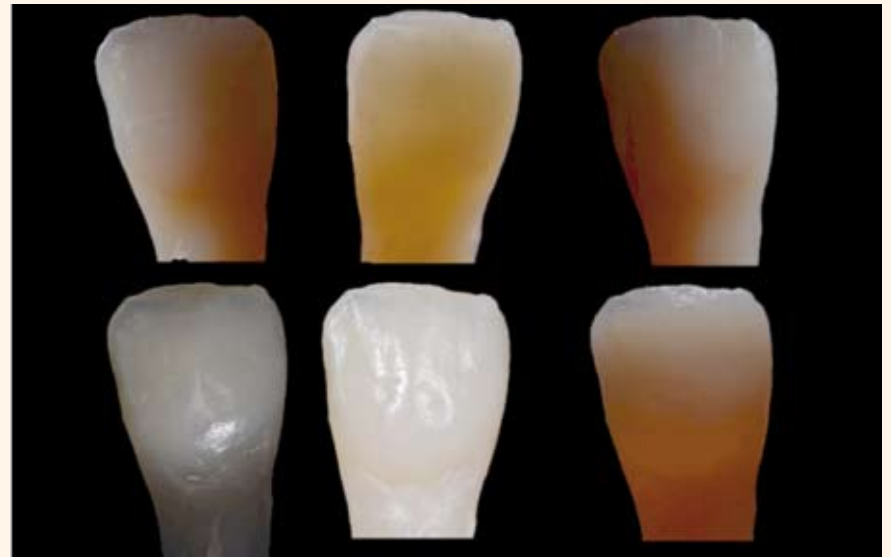

Figura 1. Desde arriba de izquierda a derecha, posiciones fotográficas de la luz: lateral izquierda, trasera (contraluz), lateral derecha, nadir (desde abajo), frontal y cenital (desde arriba).

- Alargamiento coronario para modelar y estilizar la arquitectura ósea y gingival y así obtener una mejor proporción de la altura/anchura de los dientes.
- Carillas de porcelana del 15 al 25 para cerrar pequeños diastemas, mejorar la forma, color y posición de los dientes, y embellecer de esta forma el conjunto grupal dentario.

Por razones personales de la paciente, sólo se colocaron carillas del diente 12 al 22. Esta limitación del tratamiento no nos permitió realizar el cambio planificado en el aspecto del conjunto dental. Una vez que la paciente aceptó la propuesta de tratamiento, empezamos primero por el alargamiento coronario, basándonos en el protocolo básico de un alargamiento coronario del área estética gingival, al que dimos mucha importancia. Utilizamos técnicas de modelado, gingivoplastia y osteoplastia (Fig. 3), ya que el propósito no era únicamente eliminar hueso, sino mejorar el aspecto de la encía y conseguir así una apariencia gingival más armónica y estética.

Cinco meses después de la cirugía de alargamiento coronario se procedió a

realizar el tallado de los dientes para colocar las carillas de porcelana (Fig. 4). La técnica para colocar carillas de porcelana reforzada se confeccionó con un sistema computarizado CAD/CAM (Diseño y Manufactura Asistidos por Computadora).

Después de la verificación y evaluación del trabajo enviado por el laboratorio, se procedió a realizar las pruebas de try-in de las carillas (para determinar que cambiara de color con el cemento) y a cementarlas mediante un protocolo adecuado para carillas feldespáticas reforzadas (Fig. 4). Una vez cementadas las carillas, se observó una notable mejoría en la relación entre dientes y encías.

Una vez terminado el tratamiento procedimos a analizar el caso desde otro punto de vista, fotografiando el trabajo

* El Dr. Quispe Aguilar es clínico en la Escuela Superior de Implantología de Barcelona (España) e instructor de los cursos del Máster de Estética Dental y Rehabilitación Oral (ESI-ESED) en dicho centro.



EL MUNDO EN SUS MANOS
Las noticias más relevantes de España y del mundo.
Reciba Dental Tribune Spain en su consultorio sólo por el coste de su envío por correo.

DENTAL TRIBUNE
The World's Dental Newspaper - Spain and Latin American Editions

¡SUSCRÍBASE YA! CONTACTE A: J.AGOSTARO@DENTAL-TRIBUNE.COM dti

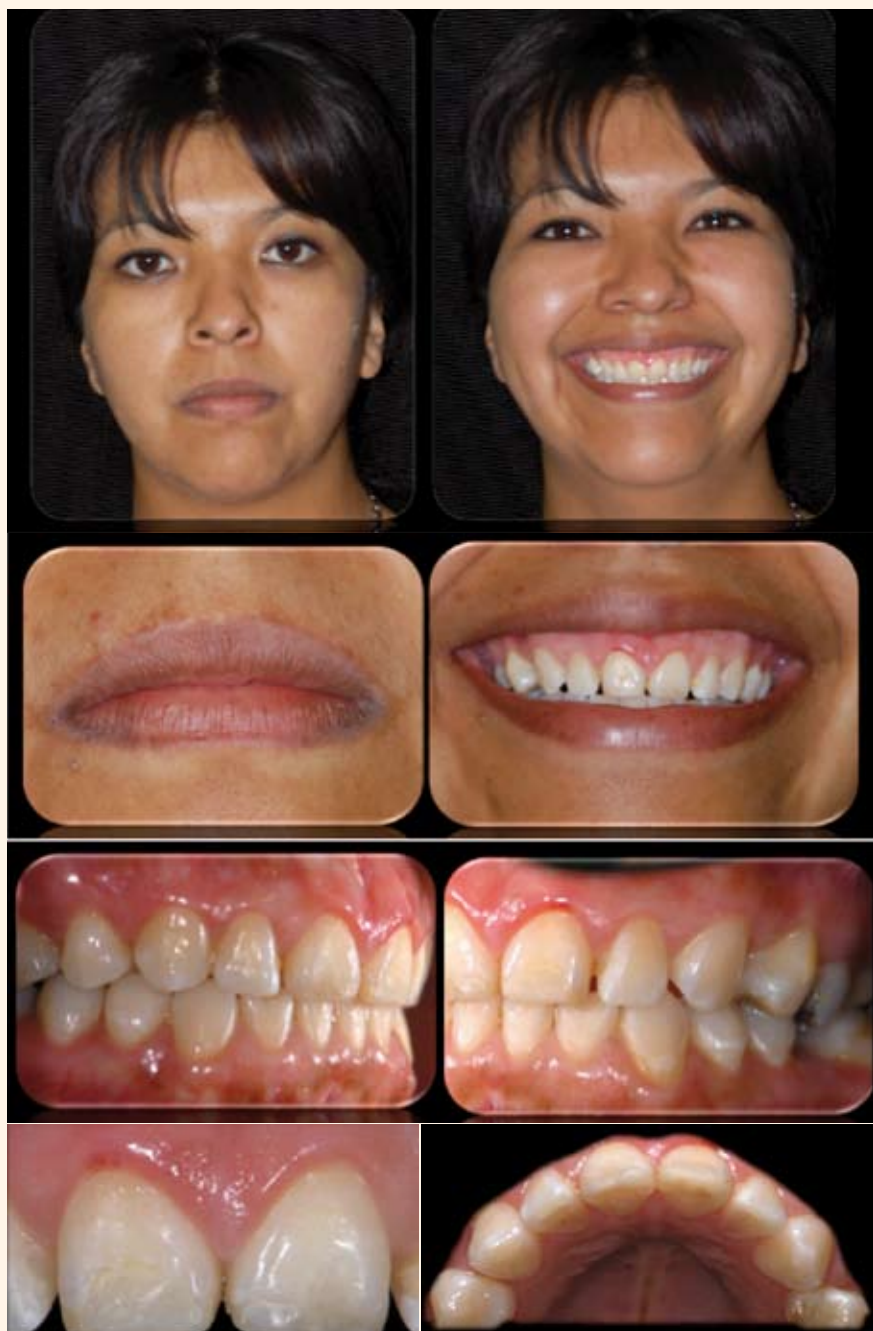

Figura 2. Fotografías iniciales del caso donde se observa la alteración de la simetría de la sonrisa debido a la erupción pasiva alterada, línea de sonrisa alta, sonrisa gingival, pequeños diastemas y proporción alto/ancho incorrecta de los dientes.

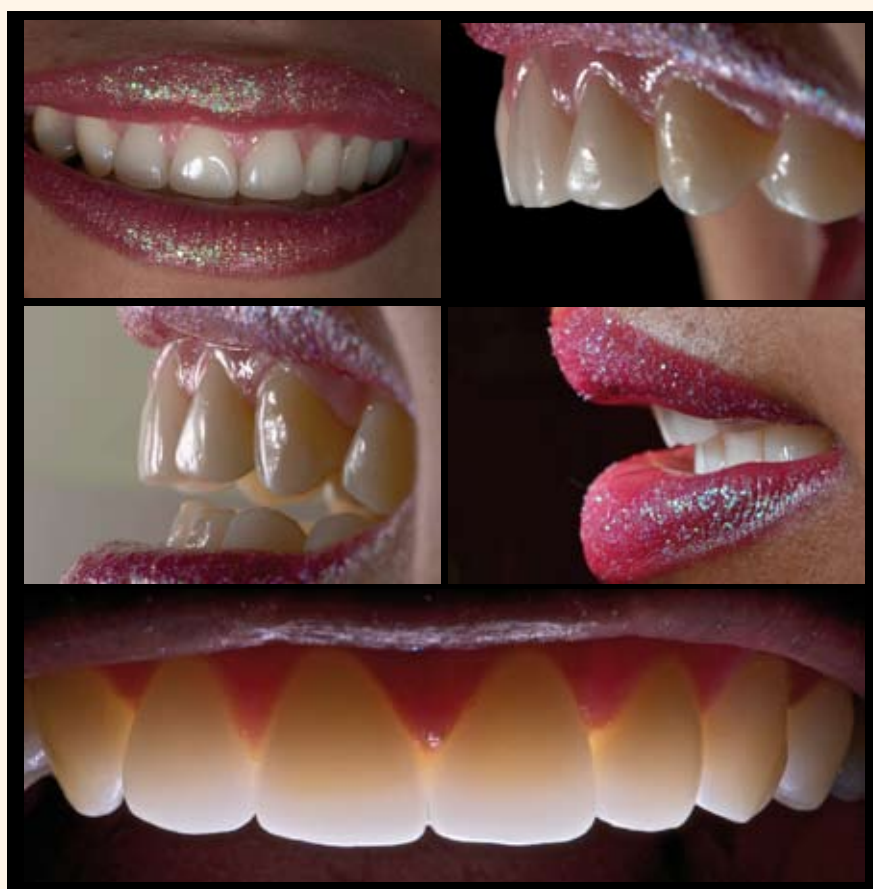

Figura 6. Fotos artísticas tomadas con la luz en las cinco posiciones, donde se puede apreciar la excelente translucidez de las carillas que no varía en el diente.

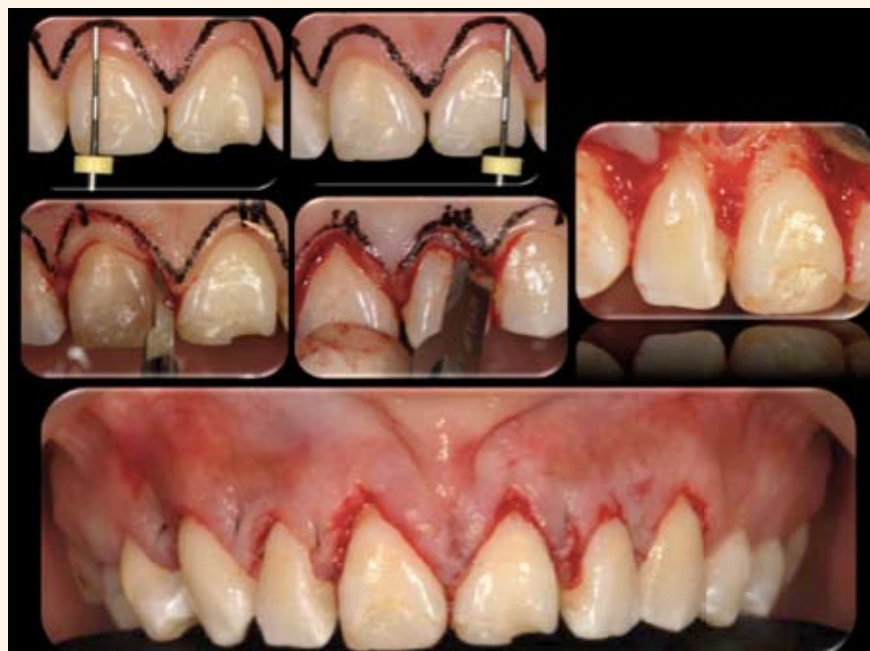

Figura 3. Prueba de la guía de la férula para la marcación de la incisión y verificación de alargamiento coronario con características de acabado de gingivoplastia y osteoplastia.

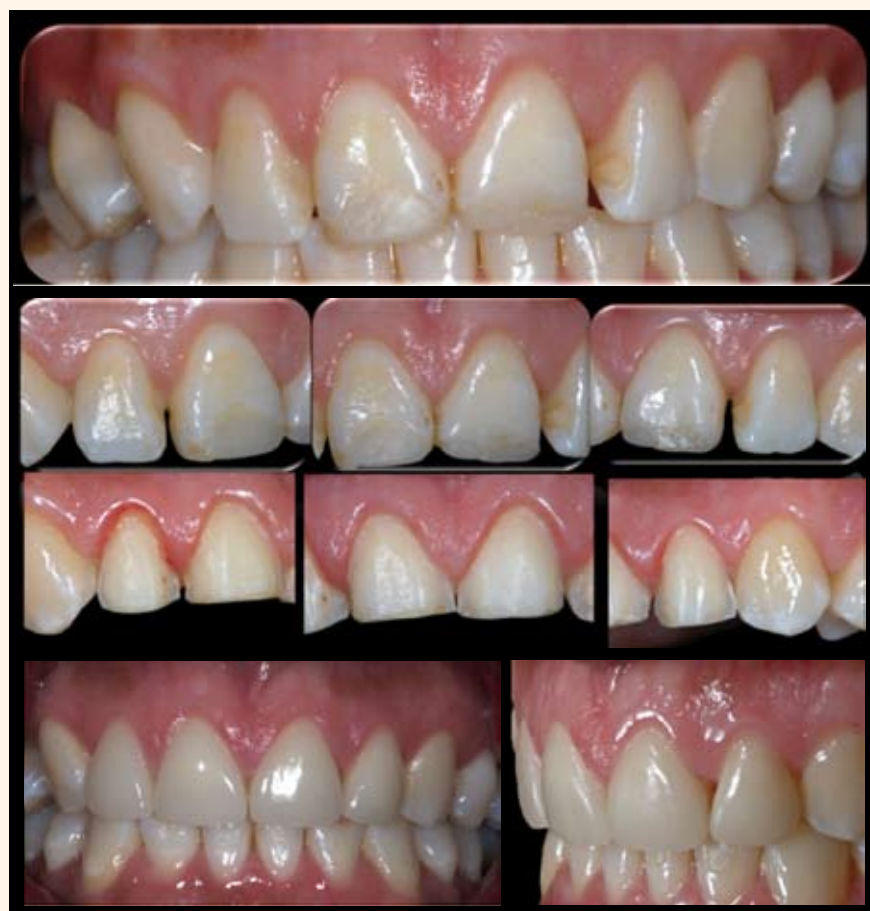

Figura 4. Alargamiento coronario a los 5 meses de la cirugía. Tallado de dientes del 12 al 22 para realizar carillas de porcelana feldespática reforzada, y con las carillas ya cementadas.

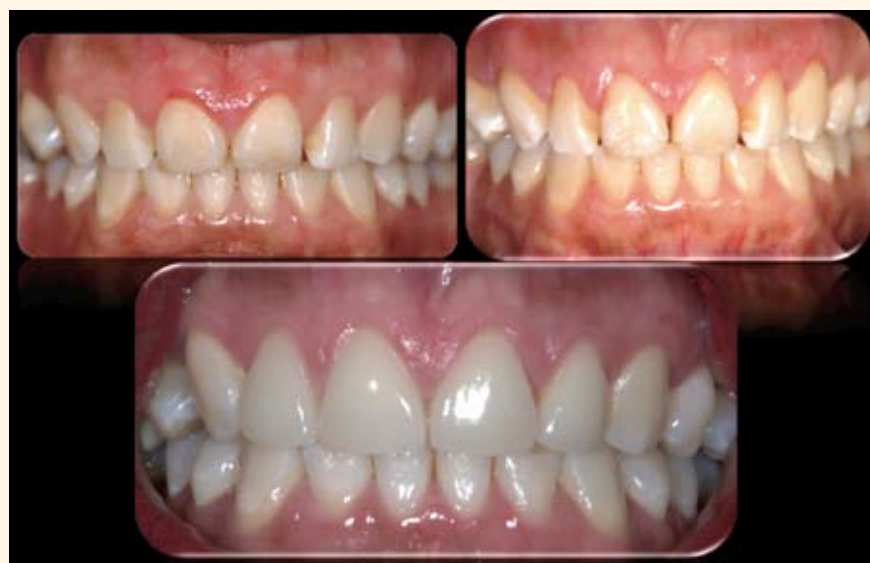

Figura 5. Imágenes antes del tratamiento, 5 meses después del alargamiento coronario y con las carillas ya cementadas.

desde posiciones no muy habituales. El equipo con el que se tomaron las imágenes de este caso fue una cámara réflex digital (profesional), con un objetivo macro de 105 mm y un flash anular. Las posiciones revelan imágenes espectaculares que le dan una perspectiva completamente nueva al caso. Las imágenes muestran información visual como por ejemplo líneas de transición, microtexturas y formas del diente mucho más agradables, que también nos dejan ver la translucidez de las adaptaciones de las carillas en conjunto con la encía.

Este mismo concepto es aplicable también a los trabajos de laboratorio porque este tipo de imágenes resaltan su mejor aspecto (Fig. 7).

Las fotos creativas de casos clínicos deben intentar diferenciarse de las imágenes tradicionales y hacer además que esto salte a la vista.

La fotografía artística puede abarcar cualquier actividad realizada por el ser humano con una finalidad estética o comunicativa y cualquier objeto o producto.

El vocablo «arte» tiene una extensa acepción, pudiendo designar cualquier actividad humana hecha con esmero y dedicación o cualquier conjunto de reglas necesarias para desarrollar de forma óptima una actividad: se habla así de “arte culinario”, “artes marciales”, etc. En ese sentido, arte es sinónimo de capacidad, habilidad, talento, experiencia. Sin embargo, más comúnmente se suele considerar al arte como una actividad creadora del ser humano, por la cual produce una serie de objetos (obras de arte) que son singulares, y cuya finalidad es principalmente estética.

La fotografía artística o creativa es una combinación de arte y técnica para obtener imágenes duraderas mediante la interacción de la luz.

La fotografía como arte ha evolucionado durante los últimos años. En cuanto fue posible hacer de la cámara un dispositivo móvil y fácil de manejar, apareció la posibilidad de influir en el espectador mediante la posición de la cámara y su enfoque, lo que permite trasladar la subjetividad del fotógrafo a la fotografía, además de ir construyendo un lenguaje artístico. En la actualidad, la fotografía artística pura es casi completamente subjetiva y la manipulación de las imágenes se ha convertido en una herramienta fundamental de su expresión.

Conclusión

La fotografía odontológica actual no consiste en sacar fotos del antes y después de un caso, sino en hacer una fotografía artística y creativa de alta calidad que permita ver las imágenes desde otro punto de vista para que sean tanto agradables como llamativas.

También hay que resaltar que la fotografía es un material de apoyo para el diagnóstico del tratamiento. Esto no significa que debemos abusar de la fotografía creativa, sino que por el contrario siempre debemos respetar nuestro trabajo en el campo odontológico. Las imágenes resultantes son la mejor prueba de nuestra capacidad, pericia y creatividad. **III**

Si desea más información visite www.esibarcelona.com.

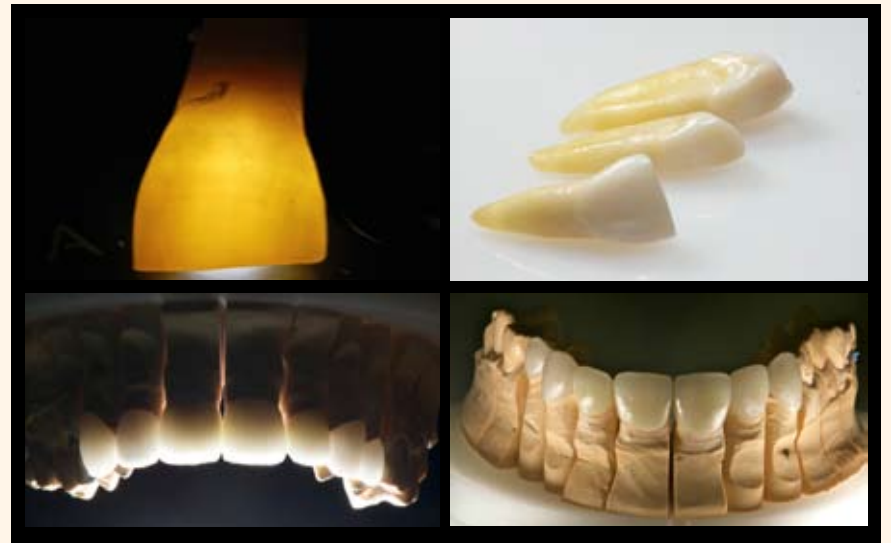

Figura 7. Fotografías artísticas de la translucidez de los dientes en boca y de trabajos de laboratorio en modelos.

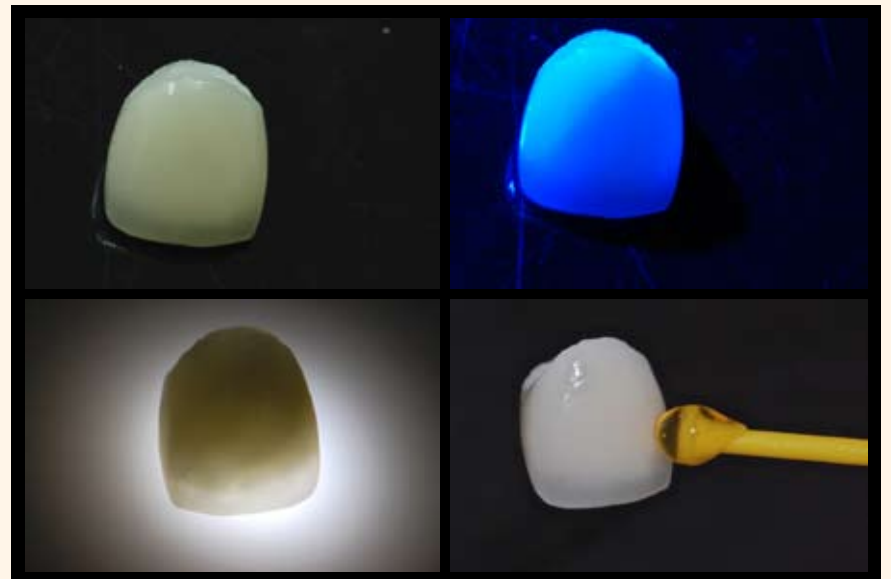


Figura 8. Imágenes de carillas feldespáticas y fundas de circonio

VALORES

- ODONTÓLOGOS: \$ 250.000
- ESTUDIANTES: \$ 180.000

FORMA DE PAGO

Cuenta Corriente Banco de Bogotá N. 352165096

CONGRESO INTERNACIONAL DE IMPLANTOLOGÍA Y REHABILITACION ORAL

HANDS ON PRACTICOS

- TOMA DE IMPRESIÓN
- COLOCACIÓN DE IMPLANTE EN MODELO
- ELEVACIÓN DE SEÑO

INFORMACIÓN

[cursos@esibarcelona.com](mailto: cursos@esibarcelona.com)

www.esibarcelona.com

PARTNER BY

LUGAR: Club Campestre - Cali

DIA: Septiembre 27 - 28 de 2012

I Congreso Internacional de Implantología y Prótesis

- Autores Ripano -

JUEVES 20 de septiembre - PRECONGRESO

09:00h - 20:00h: *Injertos óseos versus implantes cigomáticos combinado con cirugía cosmética*
Dr. César Guerrero



PROGRAMA CIENTÍFICO

VIERNES 21 de septiembre

08:30h - 09:00h: *Apertura y Entrega de documentación*

09:00h - 09:10h: *Presentación del Congreso a cargo de su presidente:*
Dr. Rafael Martín-Granizo López



09:10h - 10:55h: *Reconstrucción Dento-Maxilofacial: Estado del Arte*
Dr. César Guerrero

10:55h - 11:45h: *Coffee break*

11:45h - 13:30h: *Estética en el sector anterior*
Dr. Rony Joubert Hued



13:30h - 14:00h: *Acto de inauguración y convite con el Embajador de República Dominicana: Dr. César Medina*

14:00h - 15:30h: *Comida libre*

15:30h - 17:15h: *Prótesis fija de óxido de zirconio: Clínica y diseño*
Dr. Ernest Mallat



17:15h - 18:00h: *Coffee break*

18:00h - 19:45h: *Injertos óseos en bloque: Zonas donantes la cresta iliaca. Su papel en la implantología actual*
Dr. Javier González Lagunas y Dr. Juan Antonio Hueto Madrid



19:45h - 21:30h: *Gestión y Marketing para más éxitos en Implantología*
Dr. Antonio Inacio Ribeiro



SÁBADO 22 de septiembre

09:00h - 10:45h: *Planificación digital en Implantología*
Dr. José Ramón García Vega



10:45h - 11:30h: *Coffee break*

11:30h - 13:15h: *Actualización en Implantología Inmediata*
Dr. J. Alfredo Machín Muñiz



13:15h - 15:00h: *Comida libre*

15:00h - 16:45h: *Desafío en Rehabilitaciones Implanto-Protéticas. Consideraciones Estéticas y Funcionales*
Dr. Osvaldo T. Cacciacane



16:45h - 18:30h: *Cirugía Asistida por Ordenador en Implantología Oral*
Dr. José Carlos Moreno Vázquez



18:30h - 19:00h: *Coffee break*

19:00h - 20:45h: *Preservación de cresta. ¿Dónde estamos y hacia dónde vamos?*
Dr. Pedro Lázaro Calvo



Lugar de celebración: Hotel Convención.
Calle de O'Donnell, 53 - 28009 Madrid

Secretaría técnica: Grupo Órbita: Srta. Emilia García.
Tel.: 91 327 43 48; Fax: 91 327 52 79 - www.grupoorbita.com

Declarado de interés científico por:



Madrid, 20 y 22 de septiembre 2012

www.congresoripano.es y www.ripano.eu

I Congreso Internacional de Implantología y Prótesis

La Editorial Médica Ripano reunirá en Madrid a un grupo de importantes especialistas en Implantología durante el I Congreso Internacional de Implantología y Prótesis (Autores de Ripano), un evento de gran interés para toda la comunidad científica de habla española.



Araceli Morales



Dr. Alfredo Machín.



Dr. Rafael Martín Granizo



Dr. Sergio Cacciaccane

Todos los conferencistas son académicos e investigadores de larga trayectoria en España, EE UU y América Latina, los cuales han publicado obras científicas en esta editorial.

El evento se iniciará con un pre-congreso el 20 de septiembre en el que el internacionalmente reconocido cirujano maxilofacial, Prof. Dr. César Guerrero, desarrollará una ponencia titulada "Injertos óseos versus implantes cigomáticos combinados con cirugía cosmética". En esta misma sesión, los miembros de la Mesa Presidencial expondrán una serie de casos clínicos a los que el Prof. Gue-

rrero dará soluciones para cada caso en particular.

La Mesa Presidencial estará dirigida por los siguientes especialistas:

Dr. Rafael Martín-Granizo (Presidente del Congreso), Dr. Eugenio Velasco Ortega, Dr. José Ramón García Vega, Dr. Rubén Davó Rodríguez, Dr. Manuel Fernández Domínguez, Dr. Sergio Cacciaccane, Dr. Carlos Concejo Cútolí, Dr. Gonzalo Crespo Rueda, Dr. Jacinto Fernández Sanromán, Dr. Juan José Solerí Coco, Dra. Sofía Hernández Montero, Dra. María García Santos, Dr. Guillermo Pradies Ramiro y Dr. Juan José Rodríguez Ortega. **DI**

Programa Científico

El programa científico del I Congreso Internacional de Implantología y Prótesis incluye lo siguiente:

Jueves 20 de septiembre 2012 - Pre-Congreso

09:00h - 18:00h: Injertos óseos versus implantes cigomáticos combinado con cirugía cosmética. Dr. César Guerrero Barros

18:00h - 20:30h: Presentación de casos de los miembros de la mesa presidencial al Dr. César Guerrero

18:00h - 19:45h: Injertos óseos en bloque: Zonas donantes la cresta iliaca. Su papel en la implantología actual. Dr. Javier González Lagunas y Dr. Juan Antonio Hueto Madrid

19:45h - 21:30h: Gestión y Marketing para más éxitos en Implantología. Dr. Antonio Inacio Ribeiro

Viernes 21 de septiembre 2012 - Congreso

08:30h - 09:00h: Apertura y Entrega de documentación

09:00h - 09:10h: Presentación del Congreso a cargo de su presidente: Dr. Rafael Martín-Granizo López

09:10h - 10:55h: Reconstrucción Dento-Maxilofacial: Estado del Arte. Dr. César Guerrero

10:55h - 11:45h: Coffee break

11:45h - 13:30h: Estética en el sector anterior. Dr. Rony Joubert Hued

13:30h - 14:00h: Acto de inauguración y convite con el Embajador de República Dominicana: Dr. César Medina

14:00h - 15:30h: Comida libre

15:30h - 17:15h: Prótesis fija de óxido de zirconio: Clínica y diseño. Dr. Ernest Mallat

17:15h - 18:00h: Coffee break

Sábado 22 de septiembre 2012 - Congreso

09:00h - 10:45h: Planificación digital en Implantología. Dr. José Ramón García Vega

10:45h - 11:30h: Coffee break

11:30h - 13:15h: Actualización en Implantología Inmediata. Dr. J. Alfredo Machín Muñiz

13:15h - 15:00h: Comida libre

15:00h - 16:45h: Desafío en Rehabilitaciones Implanto-Protéticas. Consideraciones Estéticas y Funcionales. Dr. Osvaldo T. Cacciaccane

16:45h - 18:30h: Cirugía Asistida por Ordenador en Implantología Oral. Dr. José Carlos Moreno Vázquez

18:30h - 19:00h: Coffee break

19:00h - 20:45h: Preservación de cresta. ¿Dónde estamos y hacia dónde vamos? Dr. Pedro Lázaro Calvo

Inscripción

La editorial ha preparado una serie de sugerencias turísticas de visitas en Madrid para los asistentes que viajen con acompañantes, desde el Museo del Prado a la Plaza de Toros de Las Ventas, muchas de las cuales se puede ver en videos en la página de internet de Ripano.

Para asistir al congreso, por favor contacte a Karina Dávila en ripa-no@ripa-no.eu o visite www.congresoripano.es.

ESI anuncia cursos de Postgrado en Estética Dental con NYU

La Escuela Superior de Implantología (ESI) de Barcelona ha firmado un convenio con la Universidad de Nueva York (NYU) por el cual este centro impartirá cursos de postgrado en Estética Dental en España y Estados Unidos.

El director de la Escuela Superior de Estética Dental (ESED) de ESI, Dr. Edgar Teddy Romero, confirmó que será uno de los directores en España del curso de la Universidad de Nueva York y ESI-ESED, llamado Postgrado en Estética Dental y Rehabilitación Oral, que se impartirán en Barcelona y Nueva York.

El postgrado incluye una estancia de 4 semanas en la Universidad de Nueva York y una semana en ESI Barcelona en el Máster de Estética Dental y Rehabilitación Oral. La siguiente es una breve descripción del postgrado:

Objetivos del curso

Capacitar al cursante en nuevas técnicas, materiales y las diferentes alternativas de tratamiento que se utilizan en Estética Dental y Re-

habilitación Oral en Estados Unidos y Europa.

Modalidad

- 1 semana intensiva: teórica/práctica en fantasmas y demostrativo en pacientes en ESI Barcelona, en el programa intensivo del Máster en Estética Dental y Rehabilitación Oral.

- 4 semanas intensivas: teóricas y demostrativas en pacientes en la Universidad de Nueva York (USA) en el programa de postgrado en Estética Dental y Rehabilitación Oral.

Duración

1 a 2 años: distribuido en 4 semanas (4 módulos) en NYU y 1 semana intensiva (dos módulos) en ESI Barcelona.



El Dr. Edgar Teddy Romero (al centro, de negro), director de la Escuela Superior de Estética Dental (ESED) de ESI Barcelona, con su equipo.

Titulación del curso

- Postgrado en Estética Dental y Rehabilitación Oral (título otorgado por ESI-ESED Barcelona y universidades anexas).
- Current Concepts in American Dentistry: Aesthetic and Oral Rehabilita-

tion (título de postgrado otorgado por la Universidad de Nueva York). **DI**

Si desea más información visite www.esibarcelona.com.

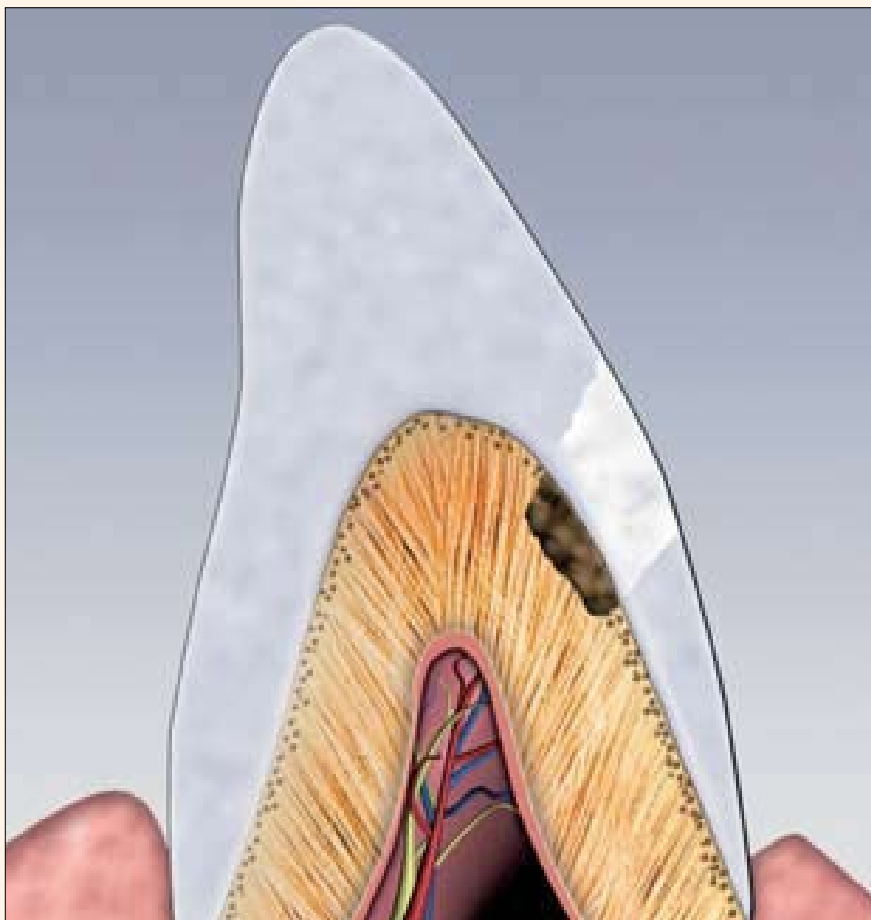
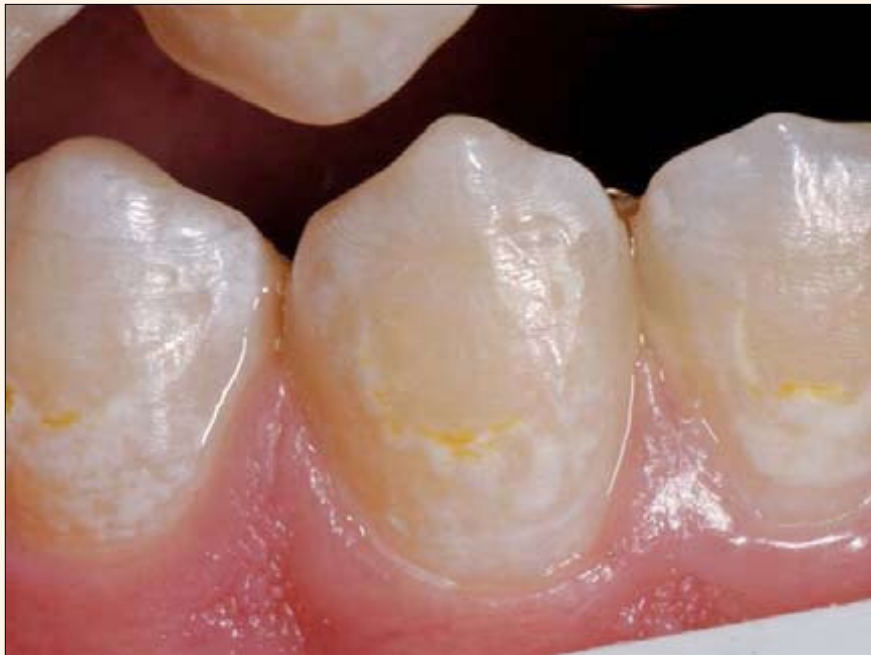

Figura 2. Una lesión de caries en la superficie del esmalte.

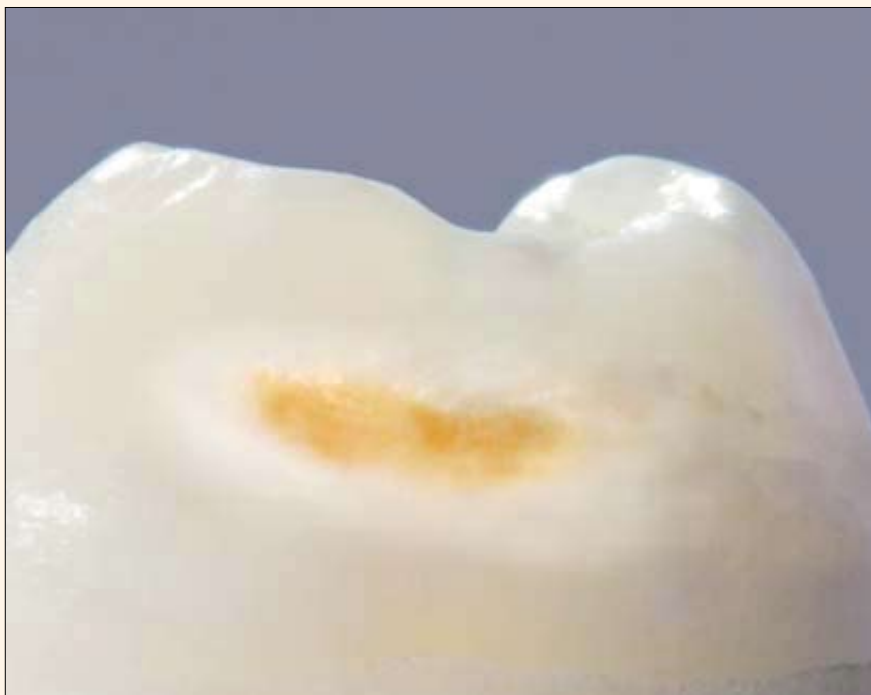

Figura 3. Imagen clínica de una lesión incipiente de caries.

Un nuevo método para la remineralización postratamiento ortodóncico

El problema de las lesiones blancas en el esmalte

Por Derek Mahony*

Este artículo describe un enfoque revolucionario para el tratamiento estético de las lesiones de las manchas blancas en el esmalte dental que no requiere realizar perforaciones ni el uso de anestesia.

La aparición de lesiones de manchas blancas en el esmalte debido a la desmineralización del diente es algo frecuente después de un tratamiento ortodóncico. Los dientes más propensos a la desmineralización son por lo general los incisivos laterales superiores y los caninos inferiores.

El área disto-gingival de la superficie del esmalte labial es la zona más afectada (Fig. 1). En las primeras semanas después de la eliminación de los aparatos fijos se reduce el tamaño de las lesiones blancas y su visibilidad, posiblemente debido a la acción de la saliva (Fig. 2).

Se han propuesto varios métodos de tratamiento para ayudar al proceso de remineralización. Es importante señalar que el fluoruro no debe utilizarse en alta concentración, ya que tiende a evitar la desmineralización y puede producir más manchas antiestéticas. Por el contrario, una concentración de fluoruro baja puede ayudar a la remineralización, como se ha hallado en la caseína de fosfato de calcio. Otra gran ayuda es la estimulación del flujo salival que produce el mascar chicle sin azúcar.

El tratamiento estético de las lesiones

de manchas blancas del esmalte (Fig. 3) con Icon, una tecnología microinvasiva fabricada por la compañía alemana DMG, permite rellenar y reforzar el esmalte desmineralizado sin necesidad de taladrar o de utilizar anestesia (Figuras 4 y 5).

Una de las razones por la que los primeros tratamientos de lesiones de manchas blancas se han quedado cortos es que la terapia con fluoruro no siempre es eficaz en las etapas avanzadas, y el uso de rell-

* El Dr. Mahony es un ortodoncista australiano de renombre mundial y conferencista a nivel internacional,



que propugna una terapia combinada de aparatos fijos y funcionales. Es colaborador regular de las revistas Journal of Clinical Paediatric Dentistry, International Orthodontic Journal y de la Revista Española de Ortodoncia y Ortopedia Dentofacial. Contacto: info@derekmahony.com.

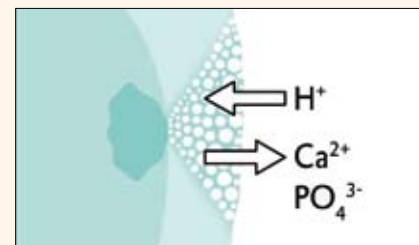


Figura 4. Imagen clínica de una lesión incipiente de caries.

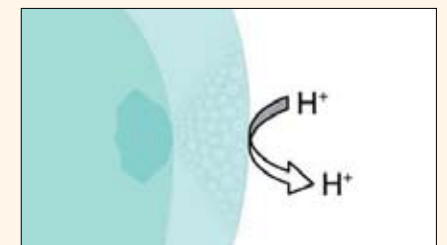


Figura 5. El sistema de poros de una lesión incipiente de caries.

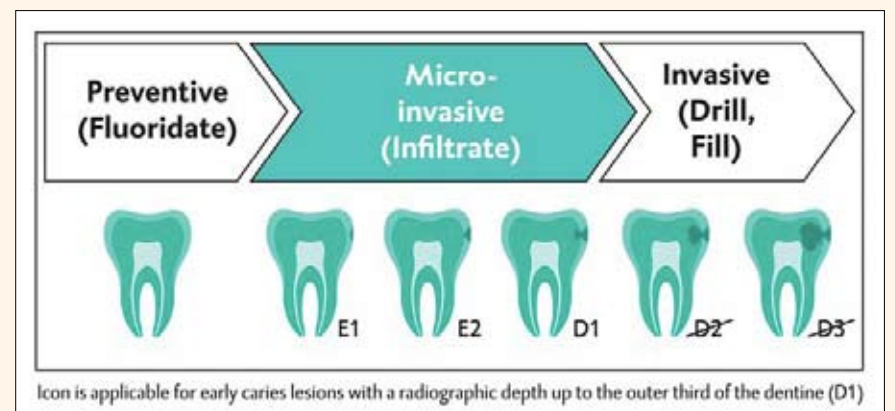


Figura 6. Este es el primer tratamiento que reduce la brecha entre la prevención y la restauración.