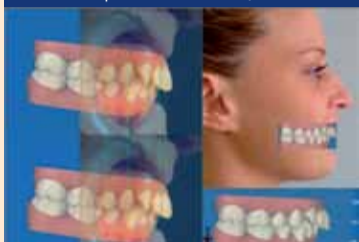

ИНОВАЦИИ | ЕСТЕТИКА → стр. 6



Естетичен анализ на лицево-челюстната област чрез 3D софтуер

Представяме интересен материал за компютърното планиране на естетичното лечение от д-р Валерио Бини от Италия. Благодарение на виртуалните дентални технологии на пациента могат да бъдат показани предварително очакваната усмивка и цялостният му вид в края на лечението, преди то да е започнало.

ИНТЕРВЮ | ЕНДОДОНТИЯ → стр. 10



„Добри сме в оформянето на каналите, но не и в дезинфекцията им“

В разговора с Dental Tribune италианският ендодонтист проф. Джузепе Кантаторе представя визията си за предпочитаните техники за обработване и obturiranje на каналите, надеждната съвременна литература в сферата на ендодонтията и мнението му за модерното преподаване в университетите.

СРЕЩНЕТЕ СЕ С  
DENTAL TRIBUNE

Очакваме ви на щанда ни на следните мероприятия:

- 3–6 октомври 2013 г. – Софийска дентална среща, хотел Princess, гр. София;
- 16–18 октомври 2013 г. – Специализирана изложба „Дентал Експо“, гр. Пловдив, „Новотел Пловдив“;
- 18–19 октомври 2013 г. – Лекционен и видеодемонстрационен курс на проф. Дидие Диечи, Интер Експо Център, гр. София.
- 1 декември 2013 г. – Лекционен курс „Дентална фотография“, сградата на betahaus, гр. София

## Роля на денталната конично-лъчева компютърна томография (СВСТ) в модерната дентална практика

Д-Р ДЖОНАТАН ФЛАЙНЕР

ЦЕНТЪР ПО ДЕНТАЛНА ИМПЛАНТОЛОГИЯ, ПАРОДОНТОЛОГИЯ И 3D-ОБРАЗНА ДИАГНОСТИКА, КОНСТАНЦ, ГЕРМАНИЯ  
КАТЕДРА ПО ОРАЛНА ОБРАЗНА ДИАГНОСТИКА, ФАКУЛТЕТ ПО МЕДИЦИНА, ЛЬОВЕНСКИ КАТОЛИЧЕСКИ УНИВЕРСИТЕТ, БЕЛГИЯ

### РЕЗЮМЕ

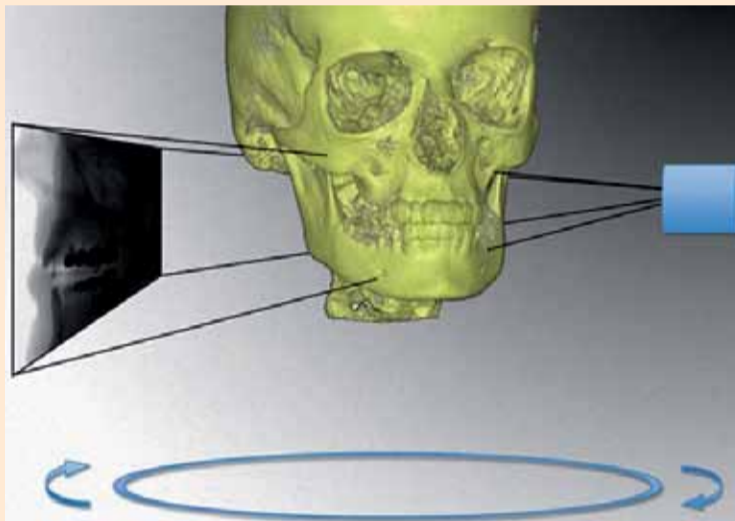
През последните няколко години образната диагностика в денталната медицина отбеляза значителен напредък благодарение на приноса на конично-лъчевата компютърна томография (СВСТ)<sup>16</sup>. Денталната радиология<sup>6</sup> извезнъж се сдоби с нов метод за изобразяване чрез срезове за постигане на триизмерно пресъздаване на лицево-челюстната област<sup>2</sup>. От въвеждането на метода през 1997 г. броят на системите с тази технология нарасна значително. Утвърдиха се голям брой производители. Днес значително разнообразие от различни системи за СВСТ вече са инсталирани в дентални практики и университети<sup>3</sup>.

### ВЪВЕДЕНИЕ

Един от най-големите недостиги на конвенционалната радиография е двуизмерното пресъздаване на триизмерни структури. По този начин важни морфологични или патологични характеристики на алвеоларната кост могат да останат неоткрити в резултат от припокриване на зъбни тъкани и други анатомични структури.

### ТЕХНИЧЕСКИ ПРОИЗХОД

За разлика от рентгеновите изображения, триизмерните мо-



галности предоставят ясна диагностична информация. Част от нея се губи по време на процеса на сумаризация при конвенционалните двуизмерни образни техники. При 3D технологията могат да бъдат ясно визуализирани срезове, направени под различен ъгъл.

В сравнение с конвенционалната компютърна томография главните принципи на СВСТ технологията се основават върху малко по-различен начин на придобиване на изображението и разлики в процеса на реконструкция. Въртенето на системата около пациента става на 360° чрез използване на коничен лъч, позволяващ експозицията на це-

лия сканиран обем само с едно завъртане (фиг. 1). Така нареченото пулсово облъчване се прилага при СВСТ технологията, като се получават няколко десетки единични флуороскопии. Времето на експозиция е само няколко милисекунди за всяка. Това помага да се избегне продължителното излагане на пациента на облъчване<sup>11</sup>.

На основата на получените груби изображения се създава последователна първична реконструкция. Пациентът може да бъде в право, седнало или легнало положение в зависимост от системата. Средното време на експозиция за модерните СВСТ скенери варира между 10 и 30 секун-

ди, а първичната реконструкция отнема между една и четири минути за сумиране.

Данните от първичната реконструкция се състоят от множество слоеве, съставени от малки геометрични кубчета (воксели – обемни образни елементи, фиг. 2). Получават се прецизни пространствени реконструкции без нужда от допълнително математическо интерполиране.

Реконструкцията се получава във воксели с еднаква дължина на ръба (изотропни воксели). Може да бъде направена последваща вторична реконструкция в реално време за който и да е от получените срезове. Типична вторична реконструкция е мултипланарната реконструкция (MPR), при която вокселите от записаните данни се избират за специфичен слой и последователно се проектират на една повърхност. Те могат също така да бъдат изобразявани от всички перспективи – сагитална, трансверзална и хоризонтална равнина (фиг. 3). Други типични вторични реконструкции включват показване на повърхностни нюанси (SSD), техника за обемна интерпретация (VRT) и максимално интензивна проекция (MIP).

→ стр. 4

## Д-р Хескот е избран за президент на FDI

DENTAL TRIBUNE INTERNATIONAL

Около встъпването в длъжност на д-р Тин Чун Уонг като президент на Световната дентална федерация FDI за следващите две години Общото събрание на FDI 2013 избра д-р Патрик Хескот за следващ президент. Д-р Хескот, който работи по дейностите на FDI в последните 20 години, ще бъде на поста президент на FDI за периода от 2015 до 2017 година.

Федерацията обяви, че д-р Хескот ще се фокусира върху възстановяването на финансите на FDI, подобряването на ефективността на комисиите и ра-



Д-р Патрик Хескот ще бъде следващият президент на FDI. (Снимката е любезно предоставена от FDI)

ботните групи, предоставянето на по-активна роля на националните дентални асоциации, оптимизирането на комуникацията между избраните делегати

и работещите в централния щаб на FDI в Женева, Швейцария. В допълнение той планира да установи нови партньорства с денталната индустрия и

да измести денталните проблеми на преден план в дискусиите за обществено здраве.

Д-р Хескот, който от 2007 г. е съветник в FDI и е експрезидент на Европейската регионална организация на FDI (ERO FDI), е изиграл ключова роля в редица мащабни проекти на FDI, включително стратегията на FDI за Африка – план за развитие на оралното здраве в Африка. В допълнение на работата му в FDI от 1998 г. д-р Хескот е директор на сътрудническия център на Световната здравна организация, а също така е бивш технически съветник на френското здравно министерство.

Тазгодишното общо събрание се провежда в рамките на Годишния световен дентален конгрес на FDI от 28 до 31 август в Истанбул. DT

## Скъпи четящи,

Избрахме да поместим на стр. 1 статията на г-р Джонатан Флайнер от Германия за приложенията на конично-лъчевата компютърна томография в денталната практика. Този вид диагностика все по-често се споменава на изнасяните последък лекции. Статията дава представа за начина на получаване на изображенията и основните приложения за назначаване от денталния лекар. Д-р Флайнер беше гост на първото издание на DTStudy Club Symposia по време на изложението „Бул-

медика/Булденгал 2013“, където изнесе своята лекция на същата тема. Отново там немският лектор за първи път представи пред българската публика своя атлас СВСТ Diagnostics.

На стр. 5 поместваме статията на Елга Медиавия, от която ще разберете защо е толкова важно да сте добър слушател в своята практика. Разказвайки реална ситуация, авторката дава конкретни съвети, които да ви направят още по-незаменими за вашите пациенти.

Статията на г-р Валерио Бини от Италия (стр. 6) предлага на вниманието ви модерен

подход за „Естетичен анализ на лицево-челюстната област чрез 3D софтуер“. За пореден път ще се убедите, че възстановяването на зъбите е само част от пъзела, а интегрирането им на фона на лицето изисква съобразяване на множество индивидуални фактори на вашия пациент.

По време на състоялия се в края на септември Втори Национален ендодонтски форум имаме възможност да разговаряме с италианския гост-лектор проф. Джузепе Кантаторе, който проведе лекция, демонстрация и практически курс. Интервюто четете на стр. 10.

В броя ще намерите и най-важните акценти от проведения се от 28 до 31 август Годишен световен дентален конгрес на FDI (стр. 11-15).

Ценни съвети за финалните стъпки от създаването на едно композитно възстановяване, свързани с финансирането, полирането и профилактичната му стойност, четете в статията на г-р К. Уилям Мопър на стр. 17.

Желаем ви приятни минути с в. Dental Tribune!

От Редакцията

## DENTAL TRIBUNE

### INTERNATIONAL IMPRINT

Licensing by Dental Tribune International  
Group Editor Daniel Zimmermann  
newsroom@dental-tribune.com  
+49 341 48 474 107

Clinical Editor Magda Wojtkiewicz  
Online Editors Yvonne Bachmann  
Claudia Duschek  
Copy Editors Sabrina Raaff  
Hans Motschmann

Publisher/President/CEO Torsten Oemus  
Director of Finance Dan Wunderlich  
& Controlling  
Business Development Claudia Salwiczek  
Manager

Media Sales Managers Matthias Diessner  
(Key Accounts)  
Melissa Brown International  
Peter Witteczek (Asia Pacific)  
Maria Kaiser (USA)  
Weridiana Mageswki  
(Latin America)  
Helene Carpentier (Europe)  
Marketing & Sales Services Esther Wodarski  
Accounting Nicole Andrä  
Karen Hamatschek  
Anja Maywald  
Executive Producer Gernot Meyer

© 2013, Dental Tribune International GmbH.  
All rights reserved.

Dental Tribune International  
Holbeinstr. 29, 04229 Leipzig, Germany  
Tel.: +49 341 4 84 74 302 | Fax: +49 341 4 84 74 173  
www.dental-tribune.com  
info@dental-tribune.com

### Regional Offices

Asia Pacific  
Dental Tribune Asia Pacific Limited  
Room A, 20/F, Harvard Commercial Building,  
105-111 Thomson Road, Wanchai, Hong Kong  
Tel.: +852 3113 6177 | Fax: +852 3113 6199  
The Americas  
Tribune America, LLC  
116 West 23rd Street, Ste. 500, New York, N.Y.  
10011, USA  
Tel.: +1 212 244 7181 | Fax: +1 212 224 7185

### ОФИС БЪГАРИЯ

Издава Dental Tribune България ЕООД  
София 1421, кв. „Лозенец“,  
ул. „Крум Поноб“ 56-58  
тел.: +359 2 416 71 73  
office@dental-tribune.net  
www.dental-tribune.net  
www.dental-tribune.com  
Действителен собственик:

Уляна Винчева  
Представителна информация  
е съгласно чл. 7а, ал. 3 от ЗЗДПП.  
Главен редактор Уляна Винчева  
Отговорен редактор г-р Ива Димчева  
Редактори г-р Владимир Ашиков  
г-р Надежда Куомджиева  
Дизайн и предпечат Петър Парнаров  
Превог г-р Надежда Куомджиева  
г-р Ива Димчева  
Любомира Скулева  
Милена Тошева  
Коректор Гая Христова  
Реклама Николена Илиева  
тел.: 0897 958 321

Автори в броя  
Д-р Джонатан Флайнер, Д-р Валерио Бини,  
Д-р К. Уилям Мопър, Елга Медиавия и Марио Утрия,  
Проф. Дилек Тагтектин, Даниел Цимерман,  
Клаудия Дюшек  
Печат „Спектър“ АД

Българското издание на Dental Tribune е част от групата Dental Tribune International – международно издание на 20 езика, разпространявано в над 55 държави.

Съдържанието, преведено и публикувано в този брой от Dental Tribune International, Германия, е с авторското право на Dental Tribune International GmbH. Всички права запазени. Публикувано с разрешение на Dental Tribune International GmbH, Holbeinstr. 29, 04229, Лауциц, Германия. Възпроизвеждането по какъвто и да било начин и на какъвто и да е език, изцяло или частично, без изрично писмено разрешение на Dental Tribune International GmbH и Dental Tribune България ЕООД е абсолютно забранено. Dental Tribune е запазена марка на Dental Tribune International GmbH. Редакцията не носи отговорност за съдържанието на публикуваните реклами в броя.



### Кажете ни какво мислите!

Имате ли коментари и препоръки, които искате да споделим? Има ли конкретна тема, която искате да се засегне в Dental Tribune? Пишете ни на: office@dental-tribune.net

#### Очакваме ви!

Ако желаете да промените данни от абонамента си (име, адрес или гр.), пишете ни на същия e-mail и се уверете, че сте посочили изданието, за което имате запитване.

ВСЕКИДНЕВНА ГРИЖА ЗА ЗДРАВИ ВЕНЦИ И ЗДРАВИ ЗЪБИ

## ПРОГРАМА “АНТИПЛАКА”

ВКУС НА ЦИТРУСОВИ  
ПЛОДОВЕ

АНТИПЛАКОВ  
КОМПЛЕКС ААС®  
патентована иновация



Eludril DAILY

Bain de bouche antiplaque  
Antiplaque mouthwash  
Purifie/Protège/Rafraîchit  
Purify/Protect/Refresh  
Goût agrumes  
Citrus fruit taste  
Sans alcool - Alcohol free  
Usage quotidien - Daily use  
500 ml

ELGYDIUM

www.usmivka.bg

# Всичко опира до матрицата

ПРОФ. ДИЛЕК ТАГТЕКИН, ТУРЦИЯ



(DTI/Снимка проф. Dilek Tagtekin, Turkey)

През последните десетилетия възстановителните материали се промениха забележително много. Нарастващият интерес към естетичните възстановявания в дисталните зони, от една страна, и страничните ефекти за здравето и притесненията за околната среда, свързани с живачните отпадъци, от друга, в редица страни породиха противоречиви дискусии за употребата на амалгама. Редом с въвеждането на новите и подобрени полимерни материали, които предлагат адхезивно свързване, и принципа на минимално инвазивните интервенции, се стигна до промяна – вместо да се използва амалгама, тенденцията е към използване на композити и за дистални зъби.

Възстановяването на клас II кавитети с композиционни материали може да бъде предизвикателство. Отворените контакти, неподчертаният анатомичен контур и неадекватното маргинално запечатване са само някои от проблемите, с които клиницистите трябва да се справят. Като цяло тези въпроси могат да се свържат в известна степен с употребата на матричните системи за амалгама.

Идеалната матрична система създава плътен и стегнат интерпроксимален, анатомично коректен контакт с минимален пролясък и незабележима маргинална граница. Доказано е, че композитът притежава малка вътрешна сила, която да противодейства на силата на матрицата. Ето защо, за разлика от амалгамата, която има много голяма устойчивост на деформация, композитите лесно биват отблъснати обратно в първоначалната им позиция от еластичната циркуферентна матрица, което води до отворени контакти. Този проблем е всъщност резултат от няколко фактора, включително това, че композитът не може да бъде кондензиран като амалгамата, което от своя страна води до недостатъчна адаптация на матрицата към съседния зъб, полимеризационно свиване на композита и променена зъбна позиция, дължаща се на еластичната природа на кофердама.

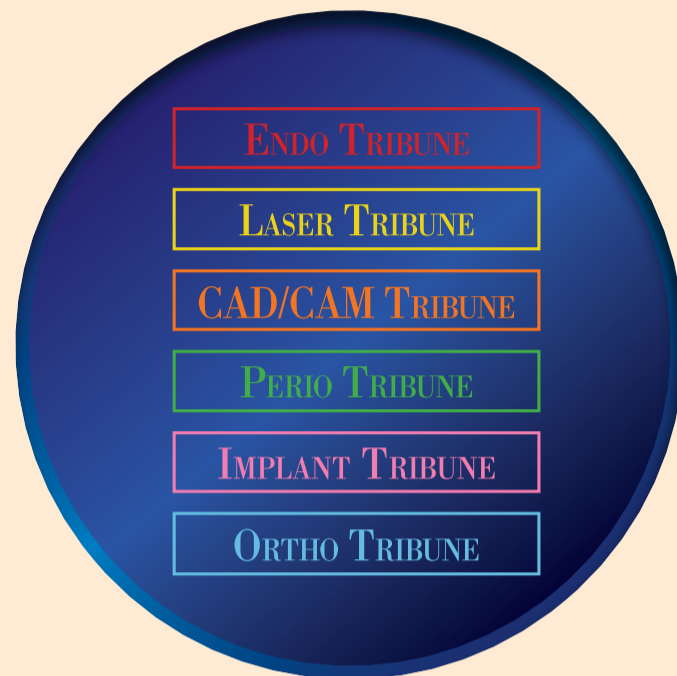Проксималните контакти играят важна роля в челюстната система. Неадекватните контакти могат да доведат до импактиране на храна и да доведат до пародонтално заболяване

и зъбна миграция. Учените са търсили начини за преодоляване на тези проблеми чрез подобряване характеристиките на материалите и техниките за приложение. Изборът на матрична система и техниките за сепарирание са много важни фактори. С цел подобряване на проксималните контакти са разработени инструментите за ултратънване на контактите по време на полимеризация. Други техники препоръчват употребата на композитни или керамични вставки, които могат да възпроизведат предвидими контакти и подходящ физиологичен контур. Въведени са и композиционни материали с голям вискозитет в опит да се имитират манипулационните характеристики на амалгамата и да се създадат по-благоприятни контакти. Учените обаче доказват, че именно матричната система, а не манипулационните характеристики на композитите, е това, което определя направата добрия контакт. Композитите са материали, чувствителни на техниката на изпълнение, и изискват специална за тях уникална матрична система.

В отговор на всички тези разочаровани клинични проблеми бяха разработени секторните матрици и пръстените матрични системи, предоставяйки значителни подобрения в сравнение с по-старите средства. В модерната дентална медицина традиционните циркуферентни матрични системи са много популярни, но те имат недостатъци по отношение на тяхната неточна проксимална матрична форма и установяването на плътни проксимални контакти. Циркуферентните матрични системи показват значително по-слаби проксимални контакти при проучвания на обтурации от клас II, което може да бъде обяснено с плътността на матрицата при поставяне на обтурация с две повърхности. В скорошни проучвания *in vitro* и *in vivo* секторните матрични системи в комбинация със сепариращи пръстени се доказват като средство, генериращо проксимални контакти с надеждна плътност при обтуриране на кавитети от клас II. Използването на секторна матрична система за възстановяване на кавитети от клас II има за резултат значително по-плътни проксимални контакти в сравнение с тези, които се постигаха с циркуферентните системи.

Проф. Дилек Тагтекин е изследовател от Катедрата по възстановителна дентална медицина във Факултета по дентална медицина към Marmara University в Истанбул. По време на една от сутрешните сесии на научната програма към конгреса на FDI 2013 тя представи труда си, наречен „Причини за неуспех на апроксималните възстановявания и нови матрични системи“. DT

## В. „Дентал Трибюн“ с обогатено портфолио през 2014 г.



През предстоящата година към портфолиото на издателство „Дентал Трибюн България“ ще бъдат добавени 6 нови специализирани приложения. Те ще бъдат вложени в 6 от общо 12-те броя през годината на в. „Дентал Трибюн“.

Имената на изданията са: Implant Tribune, Endo Tribune, Perio Tribune, Ortho Tribune, Laser Tribune, CAD/CAM Tribune.

Приложенията ще са част от вестника и ще са между 4 и 8 страници. Идеята е всяко от тези издания да предостави фокусирана информация в отделните специалности на денталната медицина и по този начин всеки професионалист да намира полезна информация на страниците на вестника независимо

от областта, която го интересува или в която желае да се развива.


Преди да стартира тази идея, издателството предпрое online анкета, насочена към всички читатели, в която един от въпросите включваше дефинирането на необходимостта (или липсата на такава) за създаване на специализирани приложения към вестника.

От всички анкетираните 98% посочиха, че биха се радвали, ако издателският пазар предлага подобен тип продукти, като посочиха и вида на приложението, което би ги заинтересувало.

Ако желаете да участвате в анкетата, можете да я намерите на Facebook страницата на Dental Tribune. DT

Първи анонс

## 5-та Международна Дентална Лазерна Академия



**WFLD**  
The World Federation  
for Laser Dentistry

**3-5 Април 2014г., Пловдив**



Dental  
Laser  
Society

**Уважаеми колеги,**  
Имаме удоволствието да Ви поканим на Дентална Лазерна Академия, която ще се проведе от 3 до 5 Април 2014г. във Факултета по Дентална Медицина към МУ- Пловдив.

Денталната Лазерна Академия е сертифицирана от WFLD и се организира от Факултета по Дентална Медицина Пловдив и Денталното Лазерно Общество.

**ОСНОВНИ ЛЕКТОРИ** са международни специалисти от Германия, Италия, САЩ, Великобритания, Македония както и български лектори.  
На 03.04.2014 г. са **ПРАКТИЧЕСКИТЕ КУРСОВЕ С ОСНОВНИ ТЕМИ:** физика на лазерите, лазерна акупунктура, приложение на диодните лазери и лазерно асистирана естетика, мениджмънт на лазерна дентална практика! Академията се организира със съдействието на фирми производители и вносители.

**Запазете тези дни за Дентална Лазерна Академия!**

За повече информация: [www.lasersociety.bg](http://www.lasersociety.bg) и на тел: 0888358266 и 0896742065.

**ОСНОВНИ ТЕМИ:**

- ✓ Нискоенергийна лазерна терапия
- ✓ Лазерна акупунктура
- ✓ Лазерно асистирана естетика
- ✓ Фотодинамична терапия
- ✓ Приложение на лазерите в детската дентална медицина
- ✓ Лазерно асистирана пародонтология и имплантология
- ✓ Лазерно асистирана хирургия

# Роля на генталната конично-лъчева компютърна томография (СВСТ)...

Д-Р ДЖОНАТАН ФЛАЙНЕР

→ Продължение от стр. 1

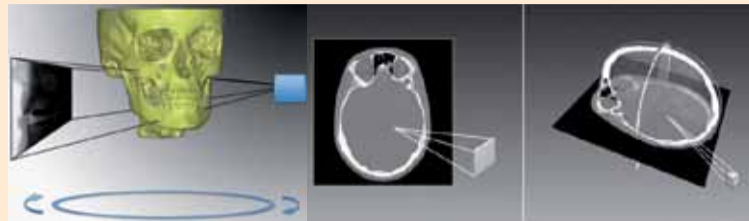
Количествените нива на свитото в СВСТ технологията не се подчиняват на принципите на мащабиране, познати от конвенционалната компютърна томография. Определена степен на линейност може да бъде намерена във висококонтрастния диапазон. По тази причина пресъздаването на костните и зъбните твърди тъкани в момента е основното приложение на генталната конично-лъчева компютърна томография. В същото време с възможно ниска диференцируемост могат да бъдат обяснявани и особености на меките тъкани.

## АРТЕФАКТИ В ИЗОБРАЖЕНИЯТА

Един основен проблем, който може сериозно да засегне качеството на изображението и диагностичната точност при конично-лъчевата компютърна томография, е възникването на артефакти<sup>4</sup>. Важни артефакти, например разсейки на сипки, прорязване с сраскотини и втвърдяване на лъча, се причиняват от съседни структури с висока плътност, като емал, метални цифтове, протетични възстановявания и имплантати, и могат да се получат вследствие записване на изображението и текущи процеси на реконструкция. Тези артефакти могат да направят оценката на околните анатомични структури почти невъзможна, като дори могат да се имитират патологични структури. Като се има предвид сравнително дълго време, нужно за сканиране, дори при модерните апарати за СВСТ, понякога възникват артефакти от движение, от техническа гледна точка по-често с по-висока пространствена резолюция.

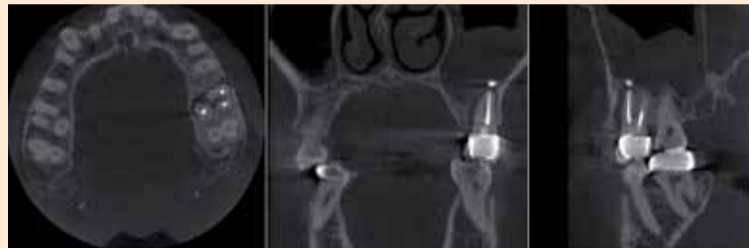## ЕФЕКТИВНИ ДОЗИ ПРИ МОДАНОСТИТЕ НА СВСТ

Облъчването при генталната конично-лъчева компютърна томография е последователно към детектора и според параметрите на експозиция, приложени по време на изследването<sup>11,21</sup>. Системите, използващи интензификатори на изображението, като цяло прилагат по-ниски дози на лъчева енергия в сравнение със системите с плосък панел. Като допълнение ефективната доза на СВСТ скенерите варира. Ето защо може да се очаква, че скенерите с ограничен обем, които са специфично създадени за улавяне на малък обем информация от горната или долната челюст, прилагат по-ниска ефективна доза, тъй като на облъчване се излага по-малка част от лицевия скелет<sup>21</sup>. Стандартизираните дозови протоколи могат да бъдат в обхвата на пълния комплект интраорални периапикални снимки на цялото съзъбие с 14 отделни снимки<sup>26, 27</sup>. Въпреки това употребата на СВСТ все пак трябва да бъде назначавана на внимателно<sup>21</sup>. Бъдещи проучва-



Фиг.1 Принципи на конично-лъчевата компютърна томография.

Фиг.2 Изобразяване на СВСТ воксел.



Фиг.3а-в Мултипланарна реконструкция за изобразяване на пародонтален дефект (аксиален, коронарен, латерален изглед).

ния с по-голям размер на извадката в бъдеще ще определят идеалните параметри за експозиция, оптимизират качеството на изображението без загуба на точност.

## ИНДИКАЦИИ

### Имплантатно планиране

Поради високата измервателна точност на СВСТ технологията в сравнение с традиционните двузмерни методи (например панорамните рентгенови снимки) анатомичната ситуация може да бъде пресъздадена без деформация и размазване на съответните структури<sup>5</sup>. По този начин може да бъде определена идеалната позиция за поставяне на имплантат<sup>6</sup>, като се вземат предвид индивидуалните анатомични и протетични нужди до 1/10 от милиметъра съобразяване със съседните анатомични структури (мандибуларен канал, синуси). Допълнително оптимизиране може да бъде постигнато чрез използване на системи за „направлявана хирургия“ и интраоперативно въвеждане на компютърно асистирано имплантатно поставяне<sup>5, 15, 25</sup>.

### Болести на темпоромандибуларната става (ТМС)

В контраст с екстраоралните панорамни рентгенови снимки, на които все още се гледа като на стандартна възможност за диагностика на ТМС, СВСТ предлага допълнителни възможности за пресъздаване на ставата без объркващи ефекти на сумиране и припокриване на структурите, съпроводено с излагане на значително по-ниски нива на радиация в сравнение с конвенционалната компютърна томография<sup>7</sup>. С цел да се пресъздадат структурните промени на меките тъкани в долночелюстната става (ставна капсула, ставен диск), ядрено-магнитният резонанс продължава да бъде основен метод на избор.

### Патологични костни лезии

По отношение на одонтогенните и остеогенните тумори<sup>8, 9</sup>, метастазите, неопластичните промени, кистите и тяхната близост до съседни анатомични структури (максиларен синус,

мандибуларен канал) СВСТ значително разширява възможностите за образна диагностика и предоставя важна терапевтична помощ за генталния специалист.

### Болести на максиларния синус

Благодарение на високонтрастните си характеристики СВСТ е идеален помощник в диагностиката на заболявания на околоносните кухини, в частност при оценяване на патологичните промени на синусната лигавица и костните контури на кухината, а също така и за подходящо визуализиране на чужди тела, попаднали в синусите.

### Ортодонтия

В днешно време 3D пресъздаването на лицево-челюстните

структури чрез СВСТ предлага значително по-висока прецизност и оттам – надеждна диагностика в сферата на модерната ортодонтия<sup>11</sup> по отношение на оценяването на зъбния брой и аномалиите<sup>9</sup>, генто-алвеоларните деформитети, нарушенията в развитието, импактирани и разместени зъби<sup>10</sup>, а също така и при комплексно терапевтично планиране. Трябва да се спомне обаче, че СВСТ не замества екстраоралната панорамна рентгенография, както и телерентгенографията като стандартни диагностични възможности<sup>1-3, 17, 20-23</sup>.

### Импактирани и разместени зъби

В допълнение на анатомичната ориентация на зъбите<sup>22</sup> оценката на коронковите и кореновите структури с триизмерната СВСТ диагностика предлага допълнителна информация в случай на потенциално близко пространствено разположение между корени на зъби и структури като мандибуларния нерв или максиларния синус. За да се извърши оптимизирано оперативно планиране за минимално инвазивен хирургичен достъп, е неизбежно осигуряването на прецизна пространствена ориентация.

### Патология на ендодонта и пародонта

Многочислените проучвания показват ограниченото приложение на пълния комплект интраорални рентгенови снимки за ен-

додонтска и пародонтална диагностика<sup>19</sup>. С помощта на триизмерната конично-лъчева компютърна томография пародонталната диагностика може значително да бъде подобрена, особено в зоната на горните моляри, където се срещат вертикални костни дефекти и въвлечение на фуркацията<sup>13,14,26-27</sup>. В допълнение използването на специализирани софтуерни инструменти, като соPeriodontiX и Straumann GmbH, Германия, спомага за извършване на систематични радиографски измервания на съществуващото костно ниво, а също така и за прецизна оценка на вътрекостните дефекти и въвлечането на фуркациите<sup>7,10,12,18</sup>.

## ПЕРСПЕКТИВИ

СВСТ диагностиката ще продължава да помага в поставянето на нови диагностични стандарти в модерната гентална медицина и вече осигурява необходимите гентални изображения по перфектен начин. Повечето радиологични проблеми в модерната гентална медицина могат да бъдат решени с гентални рентгени. Въпреки това трябва да се постави акцент върху квалификацията на генталния специалист, използващ тази впечатляваща 3D технология, който обработва и диагностицира по компютърно-томографски данни. Това е именно най-голямото предизвикателство. Ето защо е нужно да се обособят сертифицирани СВСТ курсове, които да гарантират стандартизиран диагностичен работен процес и да предоставят на практикуващия възможност за безопасна и ефикасна диагностична интерпретация в ежедневната работа. **DI**

Пълен списък с използваната литература е наличен в издателството.

АТЛАС ЗА СВСТ ДИАГНОСТИКА

**Д-Р АНДРЕС СТРИКЪР:**  
Триизмерната диагностика с конично-лъчевата компютърна томография означава значително по-голяма предсказуемост както за пациента, така и за хирурга. От голяма важност е ясно идентифициране на анатомичните и патологично променените структури. Детайлната информация под формата на поместени изображения улеснява диагностиката и индивидуално оптимизираното лечебно решение.

**Д-Р ДЖОНАТАН ФЛАЙНЕР:**  
Поради многобройните запитвания от страна на наши колеги и участници в курсове решихме да напишем и представим атлас за конично-лъчева компютърна томография. Този учебник има за цел, от една страна, да служи за систематично ръководство за заинтересувания специалист, а от друга, да предостави на практикуващия възможност за безопасна и ефективна диагностична интерпретация в ежедневната работа.

**Д-Р НИЛС ВЕЙЕР:**  
Обширната колекция от клинични случаи с детайлна интерпретация на изображенията дава на читателя нужната сигурност и безопасност в това да се справя с реконструкция на стандартизираните изображения и с диагностика по данни от СВСТ. По този начин лекарят се предпазва от попадане на неясни находки и евентуално грешна интерпретация.

„Exemplo melius quam verbo quisque docetur.“

„По-добре да учиш от примери, отколкото от светите писания“

Новият двузичен английско-немски атлас за СВСТ диагностика е създаден, за да бъде в ценна помощ на практикуващия в разрешаването на практически проблеми в ежедневната диагностика с компютърно-томографски изследвания. Авторите представят по гостъпен начин систематизирана колекция от клинични случаи, давайки необходимите знания за заинтересуваните читатели чрез практически базирани, логически обосновани и лесни за самообучение гудактически подходи. Изданието е създадено, за да бъде ценно ръководство за амбициозния специалист в неговата ежедневна клинична практика.

ЗА ПОРЪЧКИ: 02/416 71 73, 0897 958 321

# Научете се да слушате своите пациенти

ЕЛГА МЕДИАВИЯ И МАРИО УТРИЯ



рес, когато се обръща с въпрос към вас.

3 Не гледайте часовника или телефона си, докато ви говорят.

4 Кимайте с глава.

5 Давайте на събеседника си възможността да говори.

6 Избягвайте да разсейвате човека, който говори.

7 Не поправяйте грешките на този, който говори.

8 Не завършвайте изреченията им вместо тях.

9 Не прекъсвайте пациента, докато говори.

10 Изразявайте съгласуваност

между това, което казвате, и това, което изразявате чрез невербална комуникация.

11 Дайте на говорещия време.

12 Непосредствено след това покажете, че оценявате това, което казва.

13 Синхронизирайте се физически с пациента. Изразявайте това с жестовите и позата на тялото си.

14 Повторете на пациента някои от нещата, които е казал.

15 Понимайте го за нещо, което ви е казал преди повече време. **ДТ**

## Информация за авторите:

### Проф. г-р Медиавия

е основател и директор на PsicoDent, клиника за психология и консултации в сферата на денталната медицина. Индивидуален и корпоративен дентален треньор, сертифициран от AECOP-EMCC-ISCIP и с европейска акредитация от EuroPsy-EFPA. За контакт: helgamediavilla@psicodent.org

### Проф. г-р Утрия

е дентален лекар с магистърска степен по здравен мениджмънт, академичен директор в PsicoDent и генерален секретар в Испанското общество по управление на денталното здраве. За контакт: marioutrillatrinidad@hotmail.com

Бях на посещение в една дентална клиника, за да запозная екипа с техниките за комуникация и превенция на стреса. По време на проведените консултации ми направи впечатление случаят на един пациент, който идва чак от Италия, специално за да посети зъболекар в тази испанска дентална клиника, след като направи обиколка за многобройни консултации в собствената си страна.

Не можех да не разбера причината, поради която този пациент е дошъл от толкова далече, за да посети точно тази клиника.

Попитах го: „Защо искате да се срещнете точно с този дентален лекар?“. Очаквах, че ще ми отговори: „Защото е най-добрият“, „защото е най-евтино тук“, „защото е мой приятел“, „защото ми го препоръчаха“.

Отговорът му беше: „Защото ме слуша“.

Познавам важността на слушането по време на разговор благодарение на професионалната ми дейност като психотерапевт, консултант и треньор в комуникациите. Значението на слушането в изграждането на добри отношения с пациентите (разбирателство) е голямо, за да се създадат доверие и лоялност у пациентите. През всичките тези 17 години на професионално трениране в търсене на ключа за изграждане на сърдечни отношения за хората и тяхното благополучие най-важно винаги е било „да ги слушам“.

След всички години на учене на дентална медицина, след всички курсове, майсторски класове, докторски степени пациентът отговаря, че това, което най-много го интересува, е „да

го слушат“. Слушането е важен инструмент и нещо повече от техническо умение, което не се включва в академичните знания. Хората, които умеят да слушат, имат по-голям успех в кариерата си.

Много вероятно е пациентът, който е бил изслушан, да има по-добър лечебен процес, по-добър оздравителен период, по-добри възприятия за средата в денталния кабинет и по-добро отношение към денталния лекар. Изслушаният пациент би приел евентуални грешки или проблеми, които биха могли да възникнат, например непълни наставления, забавяния в чакалнята и други.

Слушането се учи, не всички могат да го правят поначало. Знаем, че не е същото да чуваме и да слушаме. Аз преподавам слушане. Слушането представлява физическо и умствено усилие за улавяне на целостта на дадено съобщение. Трябва да бъдем внимателни и концентрирани, да насочим цялата си енергия в думите и идеите на казаното, да разберем съобщението и да показваме на събеседника си, че е добре разбран.

Слушайки, показваме интерес към нашия пациент, демонстрираме уважение и внимание, намаляваме възможността за недоразумения и конфликти и си спечелваме неговото доверие.

## СЪВЕТИ ЗА СЛУШАНЕ НА ПАЦИЕНТИТЕ

Ако искате вашият пациент или събеседник да се почувства слушан, трябва:

1 Да го гледате в очите, докато говори.

2 Лицето ви да изразява инте-

Произведено в България

## ЕЛЕКТРИЧЕСКИ МИКРОМОТОРИ за денталната практика

- Надеждни и мощни
- Най-леките сред мощните
- Вградена спрей система
- Вграден източник на LED светлина
- Цвет на светлината - дневна
- Плавен старт под товар
- Стабилна скорост при променливо натоварване
- Защита от претоварване
- Без вибрации
- Изключително тих благодарение на минималното количество охлаждащ въздух
- Специалното електронно управление CM\*\*\*-PCB е предназначено за инсталиране в дентални юнити

Заповядайте на изложбата „Дентал Експо“ организирана от АДДЕ, Щанг D10 Ноботел „Пловдив“ 16-18 октомври 2013 г.



Микроmotor	CM62-SL	CM61-SL	CM52-SL
За денталната практика	безчетков	безчетков	четков
Въртящ момент max	3.3 Ncm	3.3 Ncm	2.8 Ncm
Честота на въртене	1000 + 40 000 min <sup>-1</sup>	1000 + 40 000 min <sup>-1</sup>	500 + 40 000 min <sup>-1</sup>
Стерилизиране в автоклав	при 135° C	при 135° C	—
	С интегриран спрей и светлина	С интегриран спрей и светлина	С интегриран спрей и светлина
Размери	φ 22,5 x L 38,5 mm	φ 22,5 x L 45,8 mm	φ 23 x L 57,8 mm
Тегло	64 g	84 g	80 g
Източник на светлина	Плосък LED	Цилиндричен LED	Плосък LED
Захранване	CM61-PCBL	CM61-PCBL	CM30-L-PCB
Стандарти за съответствие	93/42/ЕЕС, ISO13485, ISO9001	93/42/ЕЕС, ISO13485, ISO9001	93/42/ЕЕС, ISO13485, ISO9001
Гаранция	3 години	3 години	1 година

**MICRO MOTOR**  
Българската марка




## МИКРОМОТОР ООД

1784 София  
бул. Цариградско шосе 133, БИЦ-ИЗОТ, ет. 5, офис 529  
Тел. (02) 971 83 36, тел./факс (02) 971 85 02м  
GSM (+359) 888 72 99 35  
e-mail: micromotor@tea.bg; www.micromotor-bg.com

# Естетичен анализ на лицево-челюстната област чрез 3D софтуер

Взаимодействие между естетичното дентално и медицинско лечение

Д-Р ВАЛЕРИО БИНИ, ИТАЛИЯ

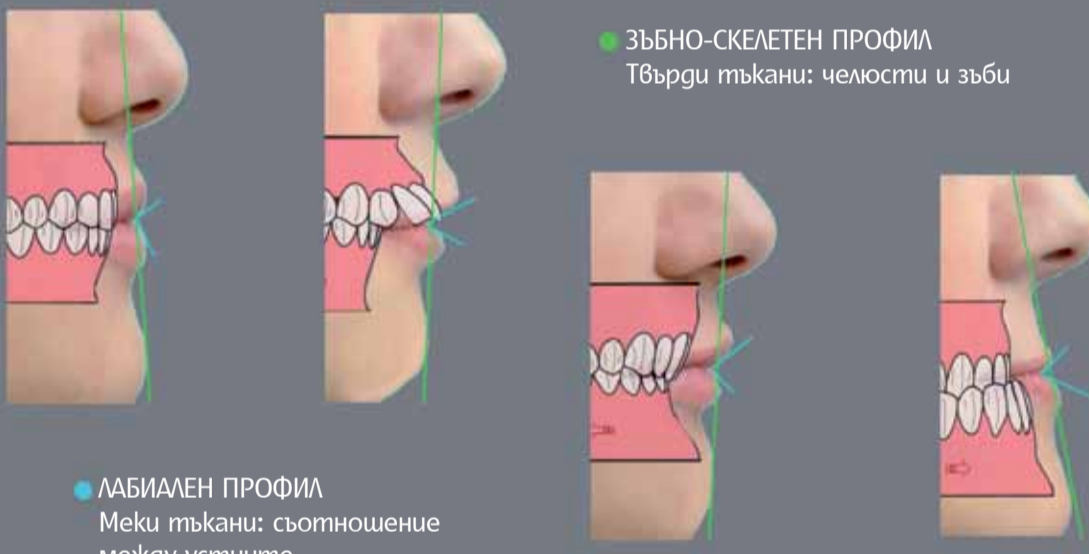


**СИНЕРГИЯ МЕЖДУ ДЕНТАЛНАТА И ЕСТЕТИЧНАТА МЕДИЦИНА**

- Възстановяване на клинично-естетичната хармония на усмивката
- Естетичен резултат
- Повишаване самочувствието на пациента
- Подобряване на качеството на живот на пациента

Фиг. 1а

**ДЕНТО-ЛИЦЕВИ ДИСХАРМОНИИ И МАЛОКЛУЗИИ**



- **ЗЪБНО-СКЕЛЕТЕН ПРОФИЛ**  
Твърди тъкани: челюсти и зъби
- **ЛАБИАЛЕН ПРОФИЛ**  
Меки тъкани: съотношение между устните

Фиг. 1б

Фиг. 1а: Цели на естетичната дентална медицина и корективната медицина.

Фиг. 1б: Клас III/1 малоклузия и дисхармония на устните.

Фиг. 2: Лицево-челюстен анализ, показващ несъответствие в съотношението на устните и асиметрия.

Лицево-челюстните деформации са нарушения в лицевите пропорции и съотношенията между челюстите и като такива често водят до дискриминация на пациента от страна на обществото. И докато ортодонтичното лечение възстановява правилното съотношение между зъбите, често това не е достатъчно, за да се възстанови цялостната лицева хармония.

Ето защо се намесва естетичната медицина, за да хармонизира финалния резултат. Благодарение на виртуалните дентални технологии на паци-

ента могат да бъдат показани предварително очакваната усмивка и цялостният му вид в края на ортодонтичното и естетичното лечение. За да се постигне това, се използва нов диагностичен подход за постигане на ортогнатна оклузия – заснемане и анализ на преоперативни дигитални снимки и допълване с компютърно-томографски срезове и рентгенови снимки с помощта на 3D софтуер, разработен специално за нуждите на естетичната дентална медицина. Така на пациента може да бъде показан предварително очакваният краен резултат.

**ДЕНТО-ЛИЦЕВ ЕСТЕТИЧЕН АНАЛИЗ**

ЕКСТРАОРАЛНО ИЗСЛЕДВАНЕ АНФАС



- Форма на лицето  
Вертикално измерение  
Асиметрия
- Съотношение между устните
- Бипупилна линия  
Линия на усмивката

Затворени устни      Отпуснати устни      Усмивка

ЕКСТРАОРАЛНО ИЗСЛЕДВАНЕ В ПРОФИЛ

Фиг. 2

Интелигентни решения за дентална имплантология от

## ПОКАНА ЗА УЧАСТИЕ В КУРС ПО ДЕНТАЛНА ИМПЛАНТОЛОГИЯ В ИЗРАЕЛ

Медина Био ви кани да се включите в теоретико-практически курс по орална имплантология, който ще се проведе на 10 и 11 ноември 2013 г. в учебния център на **Alpha Bio Tec** в гр. Петах Тиква, Израел.

Това е едно вълнуващо пътуване, което ще ви донесе три уникални преживявания:

- ще придобиете практически знания и умения директно от опитни дентални имплантолози от световна класа;
- ще посетите централата и завода за производство на импланти на **Alpha Bio Tec**;
- ще посетите най-известните природни, културни и исторически забележителности в една от люлките на човешката цивилизация.

За повече информация относно съдържанието на курса, програмата на пътуването и условията за участие посетете секция „Събития“ в нашия интернет сайт [www.meditina-bio.com](http://www.meditina-bio.com) или позвънете на тел. 0899 145 801

**Alpha Bio**  
Implantology

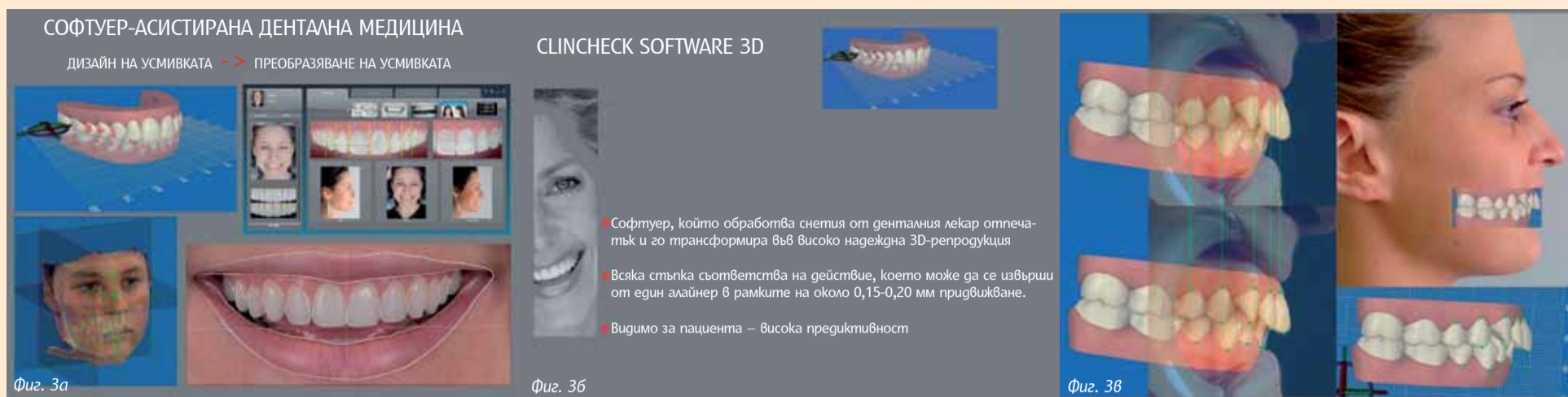

### ЕСТЕТИЧЕН АНАЛИЗ

Често пациентите отиват на дентален преглед и консултация, тъй като не харесват усмивката си и това им влияе психически, поради което естетичната дентална намеса става неизбежна. Съвременният дентален лекар трябва да се увери, че причините за интервенцията са добре обсъдени и е постигнато съгласие, така че да се подсузури предсказуем естетичен резултат.

Много дисхармонии в лицево-челюстната област са резултат от различни видове малоклузия според класификацията на Енгел (фиг. 1б). Меките тъкани във вестибулума и устните се разполагат върху твърдите зъбни тъкани и по този начин се влияят от моларните взаимоотношения.

По време на клиничния преглед трябва да се изследва профилът на пациента. Когато при мен идва пациент за преглед, по



време на изготвяне на медицинската му документация обръщам специално внимание на преоперативните снимки, за да установя причината за естетичната дисхармония.

В настоящия случай направихме три екстраорални снимки в анфас и три в профил (фиг. 2). Интраоралното изследване разкри, че пациентът е с клас III/I малоклузия и изразено сагитално отстояние във фронта. От екстраоралните снимки става очевидно несъответствието в съотношението между устните, тъй като дори при затворена уста и отпуснати лицеви мускули устните не се допират. Лицето е с изразена асиметрия в долната трета, а линията на усмивката не е успоредна на оклузалната равнина, тя е коса и не е паралелна на бипупилната линия.

#### 3D СОФТУЕР В ЕСТЕТИЧНИЯ ЛИЦЕВО-ЧЕЛЮСТЕН АНАЛИЗ

Днес ние можем да правим дизайн на усмивката още по-надеждно и по-много по-усъвършенствен начин, за да коригираме усмивките на пациентите си чрез 2D и 3D дентален софтуер (фиг. 3а). Софтуерът ClinCheck 3D (Align технология), който служи на денталните лекари да изработват прозрачни ортодонтични алайнери, е доказан като отличен инструмент в лицево-челюстния естетичен анализ не само в областта на ортодонтията, но и от гледна точка на цялостната естетика.

В този случай беше предложено ортодонтично лечение с Invisalign (Align технология). Бяха снети отпечатъци от зъбите съгъ, направиха се рентгенографи, дигитални снимки, а диагностиката и лечебният план бяха изготвени с помощта на ClinCheck 3D, който превръща цялата информация в 3D изображения, за да позволи на денталния лекар да проследи и променя всяка ортодонтична стъпка, необходима, за да се подредят зъбите.

ClinCheck е усъвършенствен софтуер, който обработва данните, взети от клиницистите, позволявайки висококачествена 3D репродукция, в която всяка една стъпка съответства на действието на един алайнер, който може да осъществява движения от 0.12 до 0.25 мм (фиг. 3б).

Биомеханичните стъпки осигуряват по-добра предсказуемост при ортодонтичните клинични случаи както за клинициста, така и за пациента. Началната фаза и крайната ситуация мо-

гат да бъдат суперпонираны върху снимка на лицето на пациента чрез 2D софтуер (фиг. 3б). Сред възможностите на ClinCheck е мрежа, която може да се насло-

жи върху снимката и да се проследят стъпките според основните отправни линии (фиг. 4а-в). По този начин може да се направи предсказуем лицево-челю-

стен анализ както от гледна точка на скелетните промени, така и по отношение на зъбно-устните съотношения (лабиалната репозиция).

Фиг. 3а: Софтуер-асистирана естетична дентална медицина.  
Фиг. 3б: Употреба на ClinCheck 3D в денталната медицина.  
Фиг. 3в: Наслагване на ClinCheck 3D изображения.

# МЕДИКУС ДЕНТО ГАЛЕНИЯ

## Международна изложба



ufi  
Approved  
Event

# 30.10. - 2.11.2013



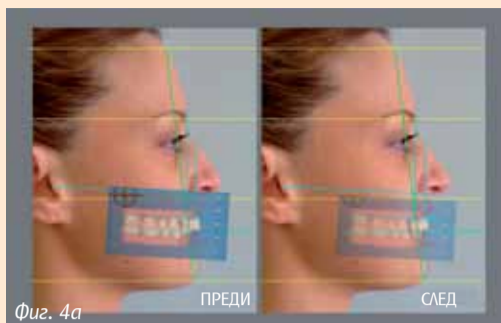
Заявки за участие:

тел.: 032/90 26 50, факс: 032/90 24 32, e-mail: v.novakova@fair.bg  
www.fair.bg

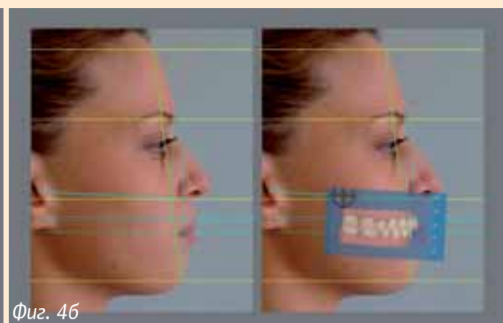


IFP Bulgaria

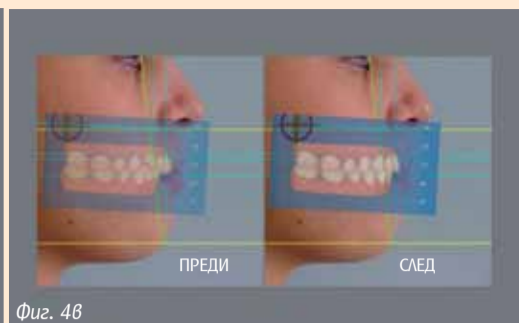## Международен панаир Пловдив



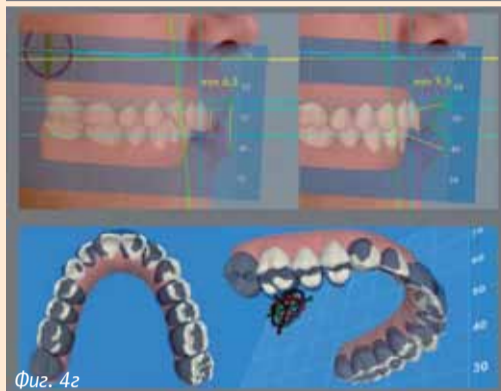
Фиг. 4а



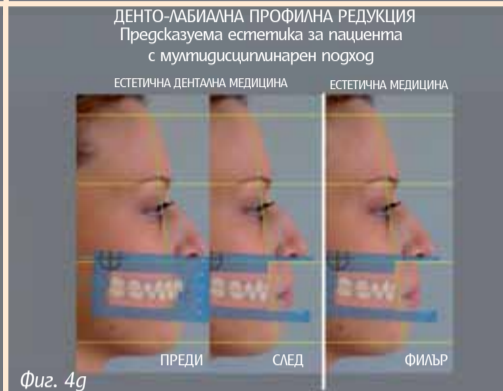Фиг. 4б



Фиг. 4в



Фиг. 4г



Фиг. 4д

Фиг. 4а: Дентолабиален профилен анализ при усмивка и при затворена уста.

Фиг. 4б: Дентолабиален профилен анализ при усмивка и при затворена уста.

Фиг. 4в: Анализ с наслагване – предвиждане на дентолабиалното съотношение при затворена уста след завършване на ортодонтичното лечение.

Фиг. 4г: Предсказване на бъдещото дентолабиално съотношение след ортодонтичното лечение.

Фиг. 4д: Естетическа предсказуемост – съотношение между устните със или без козметична интервенция с филъри.

Анализът на клиничния случай показва възможно гравитично намаляване на сагиталното отстояние с около 3 мм като краен резултат от ортодонтичното лечение (фиг. 4з). И тъй като меките тъкани на устните и вестибулума лежат върху твърдите костни и зъбни структури, е възможно да се предскаже бъдещото дентолабиално съотношение (фиг. 4г). На този етап естетичната предсказуемост е много важна за пациента, тъй като тук се показва общият краен резултат от ортодонтичната намеса и естетичната медицина. Възможно е виртуално да се симулира новото съотношение между устните, което ще се установи след дентално лечение и козметична лабиална или перилабиална хирургична корекция.

## Плюете кръв, докато миете зъбите си?

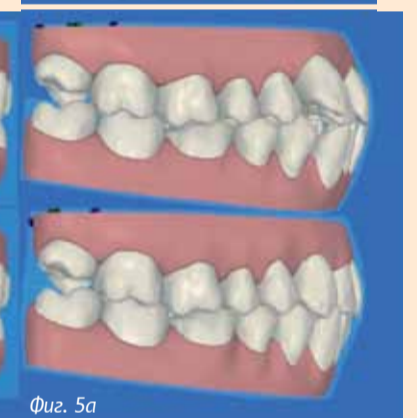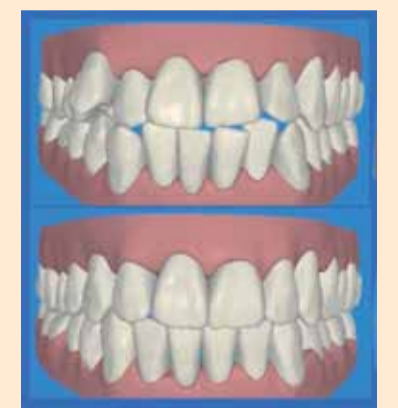ПОВЕЧЕ СВЕЖЕСТ

**parodontax**  
Helps stop bleeding gums

**parodontax Extra 300 ml 0.2% chlorhexidine**

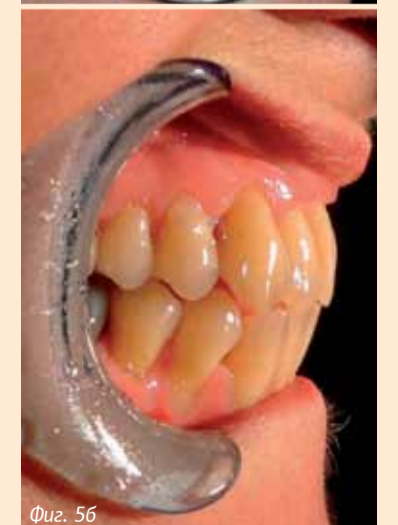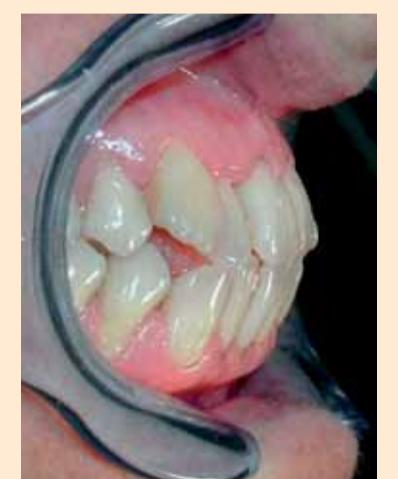- ново: без алкохол
- съдържа хлорхексидин диглюконат 0.2% - антибактериална съставка с клинично доказана ефективност
- медицинска вода за уста за интензивна грижа, която помага да спре кървенето, раздразнението и възпалението на венците
- има антибактериален ефект в продължение на 12 часа
- подходяща за интензивно лечение до 4 седмици
- не се разрежда
- 300 ml

**ПОМАГА ДА СПРЕ КЪРВЕНЕТО НА ВЕНЦИТЕ**



Фиг. 5а

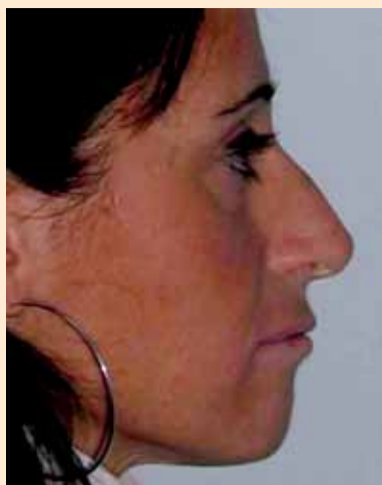Фиг. 5а: Начална и крайна фаза на подреждане на зъбите, показана чрез ClinCheck.



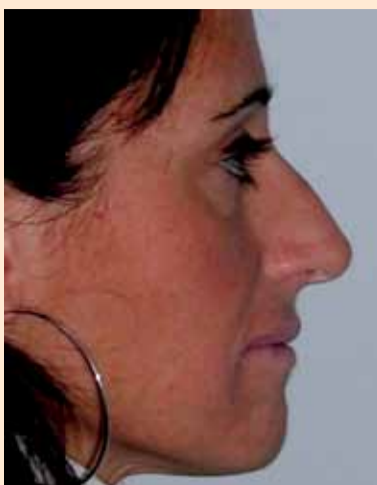Фиг. 5б

Фиг. 5б: Страничен интраорален изглед преди и след ортодонтично лечение.

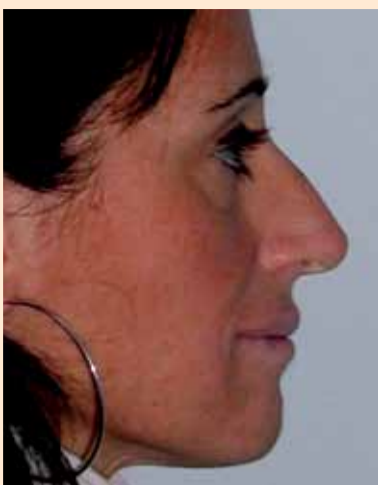



Фиг. 5b: Страничен екстраорален изглед в началото на лечението.



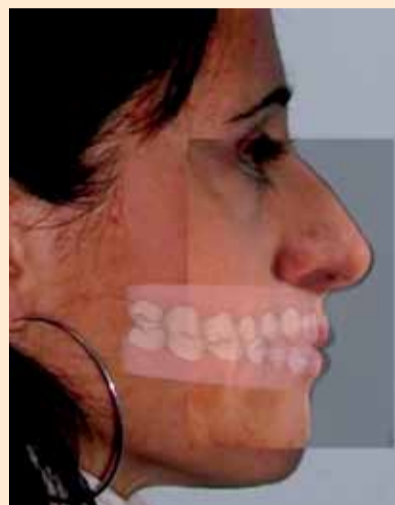Фиг. 5g: Виртуално предсказване на устния профил след ортодонтичното лечение.



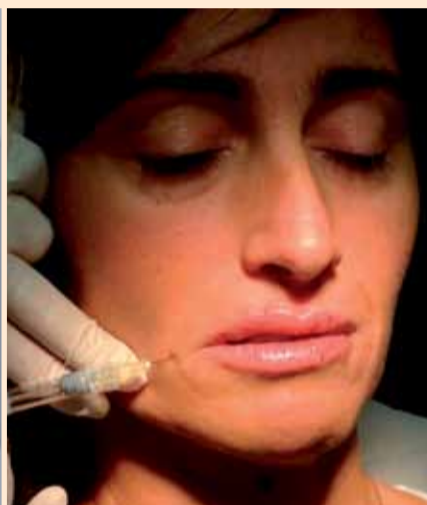Фиг. 5z: Виртуално предсказване на устния профил след ремоделиране.

#### КЛИНИЧЕН СЛУЧАЙ: ОРТОДОНТИЧНО ЛЕЧЕНИЕ И АПЛИКАЦИЯ НА ХИАЛУРОНОВА КИСЕЛИНА

При нас постъпи 47-годишна пациентка с малоклузия с налични струпвания в горната и долната челюст и несъответствие в съотношението между горна и долна устна. Клиничният случай бе решен с помощта на 28 горночелюстни и 20 долночелюстни алайнера и апроксимална редукция. Горната и долната средна линия бяха регулирани по време на



Фиг. 6a: Естетичен анализ със суперпозиране на всички налични елементи след извършване на лечението.



Фиг. 6b–6v: Веднага след поставяне на хиалуронова киселина в устните.

моделирани – фиг. 5b и z). Прегледният анализ може да бъде сравнен в края на лечението, като се насложат всички налични изображения (фиг. 6a).

След като завърши денталното лечение, заедно с пациента решихме да увеличим обема на устната с помощта на хиалуронова киселина (фиг. 6b и v). Около две седмици след интервенцията можехме вече да направим сравнение с резултата, който беше очакван в аналитичната фаза (фиг. 7 а–в и фиг. 8).

#### ЗАКЛЮЧЕНИЕ

Комбинацията на естетичната дентална медицина и есте-

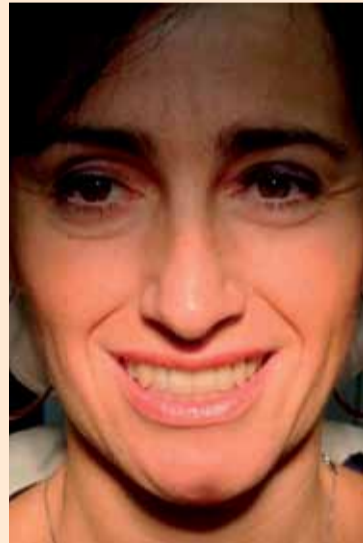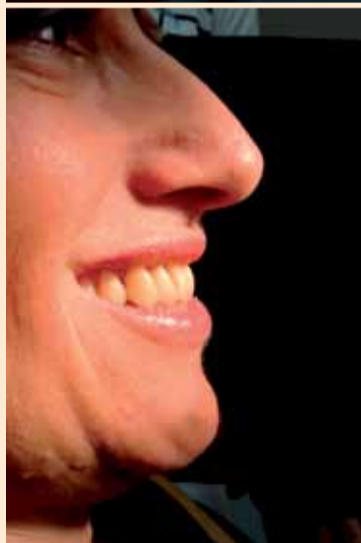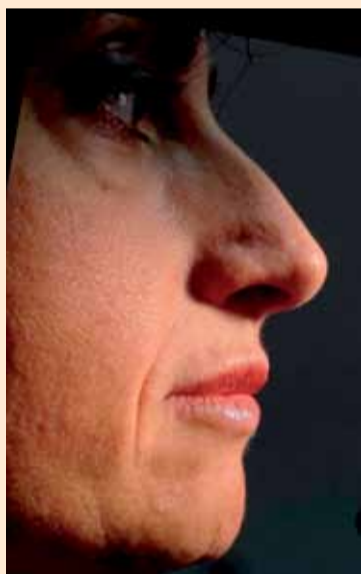тичната медицина може да доведе до оптимално и предсказуемо лечение в повечето клинични естетични случаи. Чрез използване на дигитални технологии предсказуемият резултат от корекциите на усмивката може да бъде показан на все повече пациенти, които ни търсят за естетично лечение. **DT**

Пълният списък с източници е на разположение при издателя.

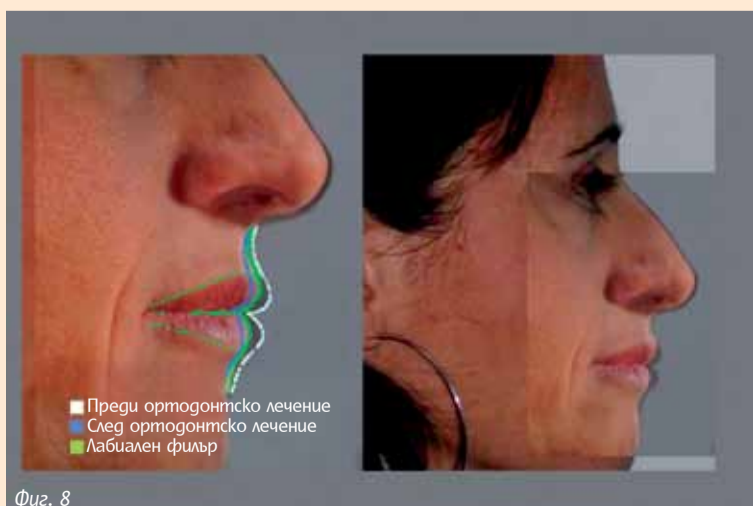Статията е публикувана в международното списание за дигитална дентална медицина CAD/CAM, брой 1/2013.

сагиталната корекция (фиг. 5a).

Спазвайки горепосочения протокол и по изрична молба на пациента, решихме да приемем лечебен подход в съответствие с лицево-челюстен анализ, изработен чрез ClinCheck 3D (фиг. 5b). Използването на софтуер, за да се демонстрира бъдещото движение според линиите, позволява на пациента да види очакваните промени (показване на устните със или без хирургично ре-



Фиг. 7a-в: Пациентката след завършване на естетичното дентално и медицинско лечение.



Фиг. 8

Фиг. 8: Дигитално потвърждаване на получения лечебен резултат.

ВЪВ ВРЪЗКА СЪС СТАРТА НА СЕДМОТО ИЗДАНИЕ НА  
НАЦИОНАЛНИЯ ДЕНТАЛЕН КОНКУРС "УСМИВКА НА ГОДИНАТА"

**DENTAL TRIBUNE** ОРГАНИЗИРА

ЛЕКЦИОНЕН КУРС + ДИСКУСИЯ

**ДЕНТАЛНА ФОТОГРАФИЯ  
МОДЕРЕН ПОГЛЕД**

Лектор: д-р Николай Николов

1 ДЕКЕМВРИ 2013 Г. (НЕДЕЛЯ), СГРАДАТА НА ВЕТАНАUS, СОФИЯ, INNOVATION SPACE

- Теория на светлината. Оптични ефекти;
- Причини за фотодокументация в денталната практика;
- Дентална фотография – технически аспекти;
- Кадриране – стандарти;
- Съвременни похвати в денталната фотография. Използване на фотофилтри и кръстосана поляризация;
- Копиране на рентгенови снимки;
- Как да представим клиничния си случай за конкурс, статия, презентация или акредитация;
- Портретна фотография – трикове за успешни портрети в условията на денталния офис;
- Денталната фотография в контекста на комуникацията със зъботехническата лаборатория или как рефлекторът на денталния юнит може да ни бъде от полза;
- Фотографиране на малки обекти, или не съвсем малки;
- Дигитален ремастеринг, програми за дизайн на усмивката;
- Как да внедрим денталната фотография в практиката си: апарати, приспособления, цени, откъде да купя, източници на информация;
- Насоки за фотодокументиране на клинични случаи за кандидатстване в конкурса "Усмивка на годината".

**Всички участници може да носят лични фотоапарати за настройка и коментар.**

#### НАЧИНИ НА ПЛАЩАНЕ:

С пощенски запис или в брой на адрес:  
1421 София, кв. "Лозенец",  
ул. "Крум Попов" 56-58, сграда betahaus, ет. 2  
Получател: "Дентал Трибюн България" ЕОД

#### ПРОГРАМА:

9.00-10.00 – РЕГИСТРАЦИЯ  
10.00 – 11.00 – ЛЕКЦИЯ  
11.00-11.30 – КАФЕ ПАУЗА  
11.30-13.00 – ЛЕКЦИЯ  
13.00 – 14.00 – ОБЯД  
14.00-16.00 – ДИСКУСИЯ

**Цена на курса: 110 лв. с ДДС**  
**Краен срок за записване:**  
**25 ноември 2013 г.**

*След тази дата, цената за записване е 150 лв.*

**за записвания:**  
**0897 958 321**



По банков път:  
Банка ОББ, клон "Шипка", София  
IBAN: BG 36 UBBS 8002 10033 22020  
Банков код/SWIFT: UBBSBG67  
За "Дентал Трибюн България" ЕООД