




### Zufallsbefund Keratozyste

Aus der Praxis für die Praxis: Fallbericht über einen zufällig entdeckten grossen keratozystischen odontogenen Tumor. Von Dr. med. dent. et MMed Sandra Fatori Popovic, Zürich. **▶ Seite 4f**



### Vorhandenes optimieren

Seit seiner Firmengründung hat sich die kanadische Firma Navigate Surgical Technologies technisch innovativer Entwicklungen verschrieben. CEO und Gründer Udi Daon im Interview. **▶ Seite 8**



### SSO-Kongress & DENTAL BERN

Parallel zur DENTAL BERN fand vom 9.–11. Juni 2016 der diesjährige SSO-Kongress zum Thema „Jüngere Zahnärzte – ältere Patienten“ auf dem Gelände der BernExpo statt. **▶ Seite 10f**

ANZEIGE

**STARK IM POLIEREN!**



**KENDA**  
DENTAL POLISHERS



www.kenda-dental.com  
Phone +423 388 23 11  
KENDA AG  
LI - 9490 VADUZ  
PRINCIPALITY OF LIECHTENSTEIN

## Schweizer Zahnärzte unter Druck

SSO-Umfrage belegt zunehmende Verunsicherung unter den Kollegen.

BERN – Viele Zahnärzte in den Städten und Agglomerationen haben zu wenige Patienten. Fast die Hälfte der städtischen Praxen bleibt an mindestens einem Tag in der Woche leer. Im Gegensatz dazu sind die Praxen in kleineren Ortschaften gut ausgelastet. Dies zeigt eine Befragung der Schweizer Zahnärzte-Gesellschaft SSO bei 1'385 ihrer Mitglieder.

31 Prozent der befragten SSO-Zahnärzte praktizieren in einer Stadt mit mehr als 50'000 Einwohnern. Davon kann fast jeder Zweite seine Praxis nur zu 80 Prozent oder weniger auslasten. Fällt die Auslastung einer Praxis unter 80 Prozent, kann der Zahnarzt in wirtschaftliche Schwierigkeiten geraten.

Anders das Bild auf dem Land: Zahlreiche Behandler in kleinen und mittelgrossen Ortschaften können ihren Patienten nicht immer kurzfristige Termine anbieten.



### Übersversorgung

Die zahnmedizinische Übersorgung der Städte und Agglomerationen verschärft sich durch den Zuzug ausländischer Zahnärzte. Diese praktizieren grösstenteils in den Städten. Seit 2002 die bilateralen Verträge in Kraft getreten sind, liessen über 4'600 Zahnärzte aus EU-/EFTA-Ländern sowie Drittstaaten ihre ausländischen Diplome offiziell anerkennen. Nicht

immer jedoch entspricht die formelle Gleichwertigkeit eines ausländischen Diploms der tatsächlichen Qualität des Ausbildungsganges. Es ist daher wichtig, dass sowohl die SSO als auch der Bund und die Kantone die hochstehende zahnmedizinische Versorgung in der Schweiz zu erhalten suchen. **DI**

Quelle: SSO

## Aktionswoche Patientensicherheit

Machen Sie mit – vom 12. bis 17. September 2016 schweizweit.

ZÜRICH – Eine Woche im September dreht sich in der Schweiz alles um die Patientensicherheit. Die Stiftung „Patientensicherheit Schweiz“ setzt auf das bewährte Konzept der Aktionswoche und lädt wieder alle

Leistungserbringer im Schweizer Gesundheitswesen ein, sich mit einer eigenen Aktion an der Aktionswoche 2016 zu beteiligen.

Fortsetzung auf S. 2 Mitte links →

## Weiss ist das neue Gold

Statussymbol ade.

NEW YORK – Während vor Jahren ein Goldzahn ein geschätztes Statussymbol war, hat die Beliebtheit des Edelmetalls als Zahnersatz in letzter Zeit rapide nachgelassen. Um knapp 60 Prozent ist die Nachfrage in den letzten fünf Jahren zurückgegangen.

Als Geldanlage ist Gold momentan in aller Munde, als Zahnersatz ist die Ära allerdings vorbei. Wurden vor zehn Jahren noch 67 Tonnen Gold als Zahnersatz verarbeitet, sind es heute lediglich knapp 28 Tonnen, die als Krone oder Inlay verwendet werden. Das glänzende Metall wurde längst durch unauffälligen Zahnersatz, der mehr der natürlichen Farbe der Zähne gleicht, abgelöst. Nur in der Hip-Hop-Szene sind die sog. Grillz, also der herausnehmbare Zahnschmuck an den Frontzähnen, noch in Mode. Gefragter denn je sind hingegen Bleaching-Kits für zu Hause. Je weißer das Lächeln, desto besser. **DI**

Quelle: ZWP online

## Zu wenige Dentalhygienikerinnen

Praxen locken mit hohen Gehältern.

ZÜRICH – Dentalhygienikerinnen sind in der Schweiz offenbar ein rares Gut. Wer Gehaltsverhandlungen pfiffig führt, kann sich über ein

Roger Naef, Präsident der Schweizerischen Zahnärzte-Gesellschaft, Sektion Zürich, äusserte sich jedoch sehr kritisch und rät von



monatliches Gehalt von bis zu 10'000 Franken freuen, berichtet 20 Minuten. Der Grund: Extremer Fachkräftemangel im zahnärztlichen Praxisbereich. Gerade mal 30 Dentalhygienikerinnen bildet der Kanton Zürich aus. Nicht gerade üppig, finden auch Praxisinhaber, die händelnd nach Fachpersonal suchen und nun diese mit hohen Löhnen ködern wollen.

überhöhten Gehältern ab. Diese Tendenz setze ein falsches Zeichen, da sich dies wiederum auf die Patienten niederschläge und sich eine Dentalhygiene in der Praxis nicht mehr selbst tragen könne. Mehr Ausbildungsplätze seien die einzige Option, um dem Mangel entgegenzuwirken. **DI**

Quelle: ZWP online

ANZEIGE

**Streuli**  
pharma

auf den  gebracht

streuli-pharma.ch

## Aus SGZBB wird SSGS

Veränderungen in der Gesellschaft wird Rechnung getragen.

ZÜRICH – Die Schweizerische Gesellschaft für die zahnmedizinische Betreuung Behinderter und Betagter (SGZBB) trägt mit ihrer Umbenennung der demografischen Altersstruktur der Schweizer Bevölkerung und den zunehmend anerkannten Bedürfnissen von Menschen mit Beeinträchtigungen Rechnung. Der neue Name lautet nun Schweizerische Gesellschaft für Alters- und Special-Care-Zahnmedizin bzw. Société Suisse de Gérontologie et Soins dentaires spéciaux, kurz SSGS.

Die SSGS ist eine SSO-Fachgesellschaft in Vereinsform und steht allen zahnmedizinischen und medizinischen Behandlern und Betreuern von behinderten und betagten Personen offen, wie: Zahn-



ärzte, Ärzte, Heimleitungen, Pflegepersonal, Dentalhygienikerinnen, und Prophylaxeassistentinnen.

Die SSGS strebt innerhalb der Schweiz eine flächendeckende Bedeutung an im Sinne eines Pools aller Betreuer, der Praxisteams, der Heime und Helfer und letztlich der Menschen mit Behinderungen und der Betagten selbst. **DT**


Quelle: SSGS

## Wechsel im Vorstand

SSO Departement „Praxisteam“ mit neuem Leiter.



1



2

Abb. 1: Dr. Etienne Barras. – Abb. 2: Dr. Marcel Cuendet.

BERN – Dr. Etienne Barras verabschiedet sich nach neunjähriger intensiver Tätigkeit aus dem Vor-

stand der Schweizerischen Zahnärzte-Gesellschaft. Als Nachfolger für Dr. Barras haben die SSO-Dele-

gierten am 23. April den St. Galler Zahnarzt Dr. Marcel Cuendet gewählt.

Dr. Cuendet war Präsident der SSO St. Gallen, ist amtierender Präsident der Schweizerischen Kommission für Berufsentwicklung und Qualität „Dentalassistentin/Dentalassistent“ (SKBQ DA).

Seit über 30 Jahren kümmert er sich um die Belange und die Ausbildung der Dentalassistentinnen und wurde 2011 in Anerkennung seines Engagements zum SSO-Ehrenmitglied ernannt.

Nun übernimmt er im SSO-Vorstand das Departement Praxisteam. Dr. Marcel Cuendet eröffnete 1978 seine Praxis in Goldach. Seit Ende 2014 ist er im Ruhestand und die Praxis wird von seiner Tochter weitergeführt. **DT**

← Fortsetzung von S. 1

„Aktionswoche Patientensicherheit“

Nutzen Sie die Möglichkeit, Ihren Patienten, den Bürgern Ihrer Region, der Öffentlichkeit und anderen Akteuren im Gesundheitswesen zu präsentieren, welche Aktivitäten Sie in

kation Ihrer Aktion zur Verfügung und veröffentlicht Ihren Beitrag im Gesamtprogramm der Aktionswoche 2016. Im verlinkten Dokument „Aufruf Akteure 2016“ hat „Patientensicherheit Schweiz“ Ihnen die wichtigsten Informationen rund



Ihrer Einrichtung zur Gewährleistung einer sicheren medizinischen Patientenbehandlung unternehmen. „Patientensicherheit Schweiz“ stellt in diesem Jahr ein zentrales Thema der Patientensicherheit in den Fokus sämtlicher Aktivitäten – die Medikationssicherheit. Machen Sie mit!

Die Stiftung stellt wiederum Unterstützungsmaterial zur Kommuni-

um die Aktionswoche sowie Ideen- und Skizzen für eigene Aktionen zusammengestellt.

Weitere Informationen und das Onlineformular, über das Sie Ihre Aktionen zur Publikation melden können, finden Sie unter [www.patientensicherheit.ch](http://www.patientensicherheit.ch). **DT**

Quelle: Patientensicherheit Schweiz

## SGI Research Award 2016

Einsendeschluss 30. September für das Abstract vormerken!

BERN – Anlässlich des Jahreskongresses vom 4.–5. November 2016 in Biel wird Klinikern und Forschern die Möglichkeit für einen wissenschaftlichen Kurzvortrag geboten. Zugelassen sind Kollegen aus dem In- und Ausland. Die Bewerber sollten unter 40 Jahre alt sein. Die Beiträge können aus der Praxis oder der Universität stammen. Die ausgewählten Vorträge sind auf 15 Minuten begrenzt, gefolgt von einer Diskussion von zehn Minuten.

Das Abstract muss im IADR-Format (Objective, Materials and

Methods, Results, Conclusion) in digitaler Form via E-Mail bis zum 30. September 2016 an das SGI Sekretariat zuhanden von Prof. Dr. Michael Bornstein eingereicht werden.

Die beste Präsentation wird mit CHF 3'000 (2. Platz mit CHF 1'500, 3. Platz mit CHF 500) honoriert. Details entnehmen Sie bitte aus dem „Reglement für die Verleihung des SSOI Research Award“ über die website [www.sgi-ssio.ch](http://www.sgi-ssio.ch). **DT**

Quelle: SGI



## Für schöne Zähne auf Reisen?

Schweizer Zahnärzte-Verband warnt vor Dentaltourismus.

BERN – Schöne Zähne sind nicht immer nur eine Frage der richtigen Pflege, sondern auch des Geldes. Denn guter Zahnersatz ist teuer. Nicht jeder kann sich diesen Luxus leisten, das wissen auch ungarische Zahnärzte und werben in der Schweiz mit günstigen, aber qualitativ hochwertigen Behandlungen. Der Schweizer Zahnärzte-Verband warnt jetzt aber ausdrücklich vor den Risiken.

Der Dentaltourismus ist nun auch in der Schweiz angekommen. Vor allem die kostenlosen Voruntersuchungen locken viele Menschen in die Praxis nach Zürich. Halten sie dann den um bis zu 70 Prozent günstigeren Behandlungsplan in der Hand, ist die Reise nach

Budapest, wo der dentale Eingriff vorgenommen wird, schon so gut wie gebucht.

Besonders die kurze Dauer der eigentlich langwierigen Eingriffe und die fehlende Rechtssicherheit sieht die SSO als Risiken der Auslandsbehandlung. Auch anfallende Zusatzkosten, die bei Komplikationen auftreten können, haben viele Patienten nicht im Hinterkopf.

Der SSO empfiehlt dafür eine regelmässige Kontrolle beim Zahnarzt des Vertrauens, damit durch frühzeitiges Erkennen grössere Eingriffe vermieden werden können. **DT**

Quelle: ZWP online

### DENTAL TRIBUNE

#### IMPRESSUM

**Verlag**  
Oemus Media AG  
Holbeinstrasse 29  
04229 Leipzig  
Tel.: +49 341 48474-0  
Fax: +49 341 48474-290  
[kontakt@oemus-media.de](mailto:kontakt@oemus-media.de)  
[www.oemus.com](http://www.oemus.com)

**Verleger**  
Torsten R. Oemus

**Verlagsleitung**  
Ingolf Döbbecke  
Dipl.-Päd. Jürgen Isbaner  
Dipl.-Betriebsw. Lutz V. Hiller

**Chefredaktion**  
Dipl.-Päd. Jürgen Isbaner (ji)  
V.i.S.d.P.  
[isbaner@oemus-media.de](mailto:isbaner@oemus-media.de)

**Redaktionsleitung**  
Majang Hartwig-Kramer (mhk)  
[m.hartwig-kramer@oemus-media.de](mailto:m.hartwig-kramer@oemus-media.de)

**Anzeigenverkauf**  
**Verkaufsteilung**  
Dipl.-Betriebsw. Lutz V. Hiller  
[hiller@oemus-media.de](mailto:hiller@oemus-media.de)

**Projektmanagement/Vertrieb**  
Nadine Naumann  
[n.naumann@oemus-media.de](mailto:n.naumann@oemus-media.de)

**Produktionsleitung**  
Gernot Meyer  
[meyer@oemus-media.de](mailto:meyer@oemus-media.de)

**Anzeigendisposition**  
Marius Mezger  
[m.mezger@oemus-media.de](mailto:m.mezger@oemus-media.de)

Lysann Reichardt  
[lreichardt@oemus-media.de](mailto:lreichardt@oemus-media.de)

Bob Schliebe  
[b.schliebe@oemus-media.de](mailto:b.schliebe@oemus-media.de)

**Layout/Satz**  
Matthias Abicht  
[abicht@oemus-media.de](mailto:abicht@oemus-media.de)

**Lektorat**  
Hans Motschmann  
[h.motschmann@oemus-media.de](mailto:h.motschmann@oemus-media.de)

Marion Herner  
[m.herner@oemus-media.de](mailto:m.herner@oemus-media.de)

#### Erscheinungsweise

Dental Tribune Swiss Edition erscheint 2016 mit 12 Ausgaben, es gilt die Preisliste Nr. 7 vom 1.1.2016. Es gelten die AGB.

#### Druckerei

Dierichs Druck+Media GmbH, Frankfurter Str. 168, 34121 Kassel, Deutschland

#### Verlags- und Urheberrecht

Dental Tribune Swiss Edition ist ein eigenständiges redaktionelles Publikationsorgan der OEMUS MEDIA AG. Die Zeitschrift und die enthaltenen Beiträge und Abbildungen sind urheberrechtlich geschützt. Jede Verwertung ist ohne Zustimmung des Verlages unzulässig und strafbar. Das gilt besonders für Vervielfältigungen, Übersetzungen, Mikroverfilmungen und die Einspeicherung und Bearbeitung in elektronischen Systemen. Nachdruck, auch auszugsweise, nur mit Genehmigung des Verlages. Bei Einsendungen an die Redaktion wird das Einverständnis zur vollen oder auszugsweisen Veröffentlichung vorausgesetzt, sofern nichts anderes vermerkt ist. Mit Einsendung des Manuskriptes geht das Recht zur Veröffentlichung als auch die Rechte zur Übersetzung, zur Vergabe von Nachdruckrechten in deutscher oder fremder Sprache, zur elektronischen Speicherung in Datenbanken zur Herstellung von Sonderdrucken und Fotokopien an den Verlag über. Für unverlangt eingesandte Bücher und Manuskripte kann keine Gewähr übernommen werden. Mit anderen als den redaktionseigenen Signa oder mit Verfassernamen gekennzeichnete Beiträge geben die Auffassung der Verfasser wieder, welche der Meinung der Redaktion nicht zu entsprechen braucht. Der Autor des Beitrages trägt die Verantwortung. Gezeichnete Sonderbeilagen und Anzeigen befinden sich ausserhalb der Verantwortung der Redaktion. Für Verbands-, Unternehmens- und Marktinformationen kann keine Gewähr übernommen werden. Eine Haftung für Folgen aus unrichtigen oder fehlerhaften Darstellungen wird in jedem Falle ausgeschlossen. Gerichtsstand ist Leipzig, Deutschland.

### Editorische Notiz (Schreibweise männlich/weiblich)

Wir bitten um Verständnis, dass – aus Gründen der Lesbarkeit – auf eine durchgängige Nennung der männlichen und weiblichen Bezeichnungen verzichtet wurde. Selbstverständlich beziehen sich alle Texte in gleicher Weise auf Männer und Frauen.

## Tumorzellen stellen Betrieb um

Vielversprechende Entdeckung im Kampf gegen Krebs.

BASEL – Tumorzellen, denen mit Medikamenten der Sauerstoff abgedreht wird, stellen ihren Stoffwechsel mittelfristig um – sie wechseln auf eine Energiegewinnung ohne Sauerstoff. Diese Beobachtung von Biomedizinern von Universität und Universitätsspital Basel lässt sich für Therapien nutzbar machen, die das Tumorwachstum langfristig hemmen können, wie die Forscher in der neusten Ausgabe des Fachblatts „Cell Reports“ berichten.

Noch immer erkrankt jeder dritte Mensch im Lauf seines Lebens an Krebs, und noch immer verläuft die Hälfte der Krankheitsfälle tödlich. Neue Wege im Kampf gegen die bösartige Gewebeneubildung sind daher gefragt. Es ist heute allgemein bekannt, dass sich die Krankheit in einer Reihe von Stufen entwickelt. Eine davon, die Tumorangiose, besteht in der Bildung neuer Blutgefäße zur Versorgung des wachsenden Tumors mit Sauerstoff und

more mit der sogenannten antiangiogenen Therapie gezielt verhindert werden. Diese zeigt zwar meist einen vorübergehenden Erfolg, indem das Tumorwachstum für eine gewisse Zeit gebremst oder sogar ganz unterbunden wird. Die Tumore werden aber im Lauf der Behandlung resistent gegen diese Therapien – und sie beginnen wieder zu wachsen.

### „Unerwartete Beobachtung“

Nun hat die Forschungsgruppe um Prof. Gerhard Christofori vom Departement Biomedizin der Universität und des Universitätsspitals Basel gezeigt, dass die neusten Medikamente die Blutgefässbildung zwar effizient verhindern. Aber die Tumore können auch ohne neue Blutgefässversorgung weiter wachsen – eine unerwartete Beobachtung, wie die Forscher schreiben.

Die biochemische und molekulargenetische Aufarbeitung des Befunds zeigte, dass die Tumorzellen

ihren Stoffwechsel umstellen: Sie verwenden zur Energiegewinnung nicht mehr den Sauerstoff, der über die Blutgefäße geliefert wird – sondern sie wechseln zu einer sauerstofffreien Energiegewinnung, der Glykolyse. Die dabei entstehende Milchsäure wird an die Zellen abgegeben, die noch genügend Sauerstoff erhalten und die Milchsäure mit dem Sauerstoff zur Energiegewinnung nutzen können.

### Neue Therapien möglich

Die Arbeitsgruppe zeigte weiter, dass diese bestimmte Art des Stoffwechsels – und damit das Tumorwachstum – unterbrochen werden kann: nämlich indem die sauerstofffreie Energiegewinnung oder der Transport der Milchsäure gehemmt wird. „Unsere Erkenntnisse öffnen neue Wege, antiangiogene Therapien zu optimieren und das Tumorwachstum effizient und langfristig zu hemmen“, kommentiert Mitautor Christofori die Ergebnisse der Gruppe. [DI](#)

Quelle: Universität Basel

## Zahnfleischentzündung hemmt positive Effekte von Sport

Schlechte Mundhygiene wirkt sich negativ auf die Gesundheit des gesamten Körpers aus.

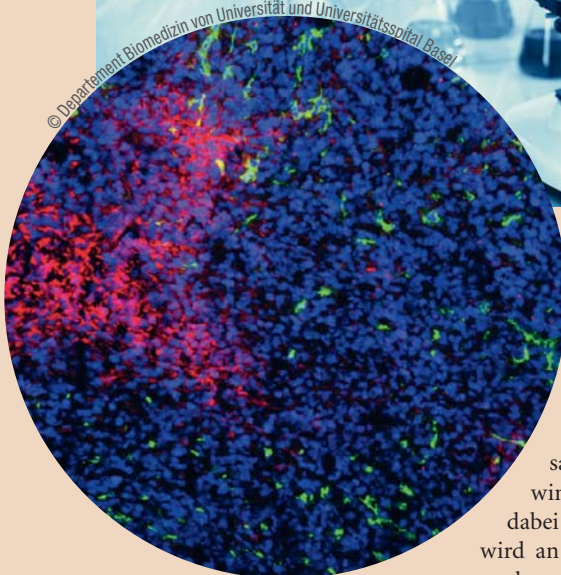
HANNOVER – Eine neue Studie hat jetzt herausgefunden, dass Zahnfleischentzündungen sogar die positiven Effekte von Sport ganz und gar zunichtemachen können. Prof. Dr. Jörg Eberhard von der Klinik für Zahnärztliche Prothetik und Biomedizinische Werkstoffkunde der Medizinischen Hochschule Hannover (MHH) hat schon vor einigen Jahren den Zusammenhang zwischen der Zahnhygiene und der Gesundheit des gesamten Körpers untersucht. Jetzt konnte er in einer Studie sogar nachweisen, dass schweisstreibende Übungen fast nutzlos sind, wenn die betreffende Person gleichzeitig mit einem entzündeten Zahnfleisch zu kämpfen hat. Je älter wir werden, desto mehr verkürzt sich die DNA, die für die Erneuerung unserer Zellen zuständig ist. Ausreichend Sport

kann diesen Prozess jedoch deutlich verlangsamen oder sogar ganz stoppen und sich positiv auf unser biologisches Alter auswirken. Dadurch bleiben wir länger jung und fit.

Bei Untersuchungen konnte Prof. Eberhard allerdings feststellen, dass sich die DNA bei Personen, die zwar Sport treiben, gleichzeitig aber auch Parodontitis aufweisen, genauso schnell verkürzt wie bei den sogenannten Couch-Potatos. Im Gegensatz zur Kontrollgruppe, ebenfalls sportlich,

aber mit einer tadellosen Mundgesundheit. Effektive Zahnpflege hält also nicht nur gesund, sondern auch jung. [DI](#)

Quelle: ZWP online



Nährstoffen. Nach einer antiangiogenen Behandlung entstehen in Tumoren Regionen, die keine Blutgefäße (grün) und dadurch auch keinen Sauerstoff (rot) aufweisen. Die Zellen des Tumors sind durch eine blaue Färbung der Zellkerne sichtbar gemacht (s. Abb.).

Das Verständnis der Grundlagen der Krebsentstehung hat dazu geführt, dass immer gezieltere Angriffstechniken entwickelt wurden: Medikamente können heute gleichzeitig mehrere Signalwege hemmen, welche die Tumorangiose regulieren. Deren molekulare Aufklärung hat die routinemässige Anwendung bestimmter Therapien in der Klinik möglich gemacht: So kann die Blutgefässversorgung der Tu-

ANZEIGE

**hypo-A**  
Premium Orthomolekularia

## Optimieren Sie Ihre Parodontitis-Therapie!

55% Reduktion der Entzündungsaktivität in 4 Wochen!

### 60% entzündungsfrei in 4 Monaten durch ergänzende bilanzierte Diät



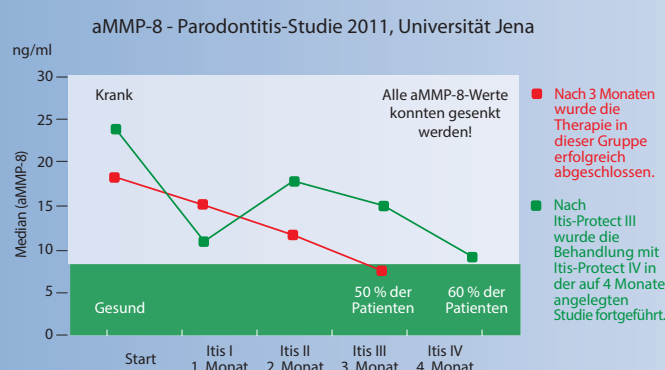
Parodontitis-Studie mit Itis-Protect I-IV  
aMMP-8 Laborparameter zur Entzündungshemmung





**Itis-Protect I-IV**  
Zur diätetischen Behandlung von Parodontitis

- Stabilisiert orale Schleimhäute!
- Beschleunigt die Wundheilung!
- Schützt vor Implantatverlust!



**Info-Anforderung für Fachkreise**  
Fax: 0049 451 - 304 179 oder E-Mail: [info@hypo-a.de](mailto:info@hypo-a.de)

- Studienergebnisse und Therapieschema
- hypo-A Produktprogramm

Name / Vorname \_\_\_\_\_

Str. / Nr. \_\_\_\_\_

PLZ / Ort \_\_\_\_\_

Tel. \_\_\_\_\_

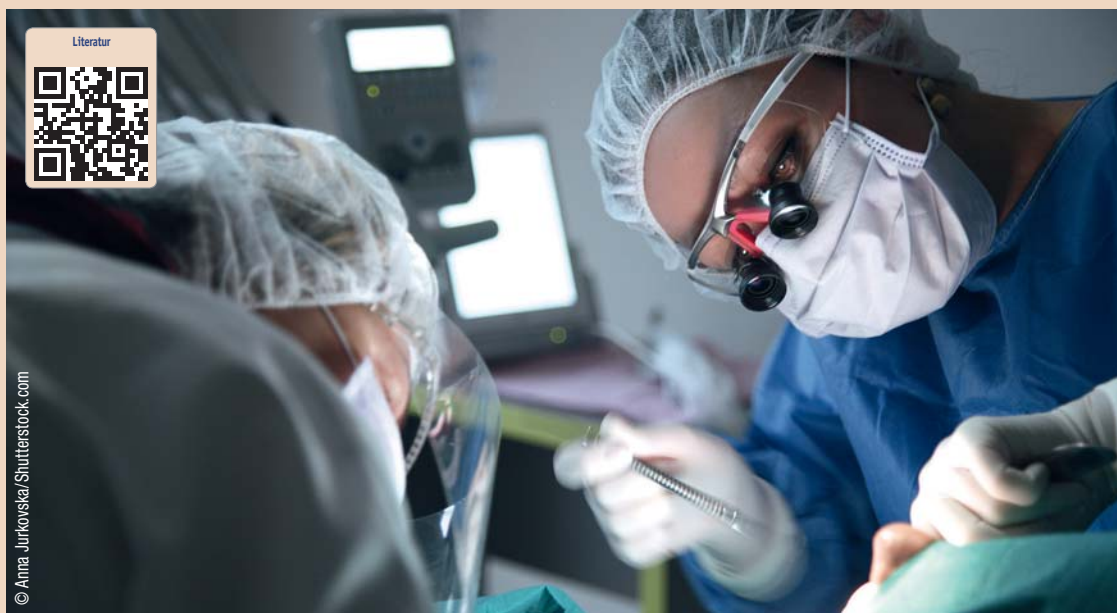
E-Mail \_\_\_\_\_

hypo-A GmbH, Kücknitzer Hauptstr. 53, 23569 Lübeck  
Hypoallergene Nahrungsergänzung ohne Zusatzstoffe  
[www.hypo-a.de](http://www.hypo-a.de) | [info@hypo-a.de](mailto:info@hypo-a.de) | Tel: 0049 451 / 307 21 21

[shop.hypo-a.de](http://shop.hypo-a.de)

# „Bei jeder retromolaren Schwellung sollten auch Zysten und Tumore in Betracht gezogen werden“

Fallbericht eines grossen keratozystischen odontogenen Tumors als Zufallsbefund. Von Dr. med. dent. et MMed Sandra Fatori Popovic, Zürich, Schweiz.



Dieser Fallbericht hat zum Ziel, einen in der Zahnarztpraxis entdeckten grossen keratozystischen odontogenen Tumor (KOT) vorzustellen und anhand dessen eine Repetition dieser Tumorentität für Zahnärzte zu bieten. Bei jeder retromolaren Schwellung sollte der Zahnarzt als Differenzialdiagnose neben den häufigen Zahnabszessen auch Zysten und Tumoren als „red flag“ im Hinterkopf behalten.

Aufgrund seiner klinischen und radiologischen Eigenschaften wurde der KOT früher als Zystenform angesehen und ist auch heute noch unter seinen alten Bezeichnungen „Keratozyste“ resp. „Primordialzyste“ bekannt. Aus didaktischen Gründen wird der KOT häufig gemeinsam mit den Zysten besprochen. Aus klinisch-praktischer Sicht ist dies durchaus sinnvoll, wie auch der folgende Beitrag zeigen wird.

## Einleitung

Als Zysten werden ein- oder mehrkammerige pathologische Hohlräume mit breiigem oder flüssigem Inhalt bezeichnet. Zysten können in Knochen oder Weichteilen gelegen sein. Sie werden von einer bindegewebigen Kapsel, dem Zystenbalg, umgeben. Echte Zysten

sind lumenwärts mit Epithel ausgekleidet. Bei Pseudozysten fehlt diese Epithelschicht (Schwenzer et al. 2000).

Zysten sind im Kieferbereich aufgrund der entwicklungsge- schichtlichen Eigenart des Kauap-

parates häufiger als in anderen Teilen des Skeletts vorzufinden. Nach der radikulären und follikulären Zyste ist der keratozystische odontogene Tumor mit einem Anteil von

drei bis elf Prozent die dritthäufigste „zystenartige Läsion“ des Kieferknochens (Chirapathomsakul et al. 2006).

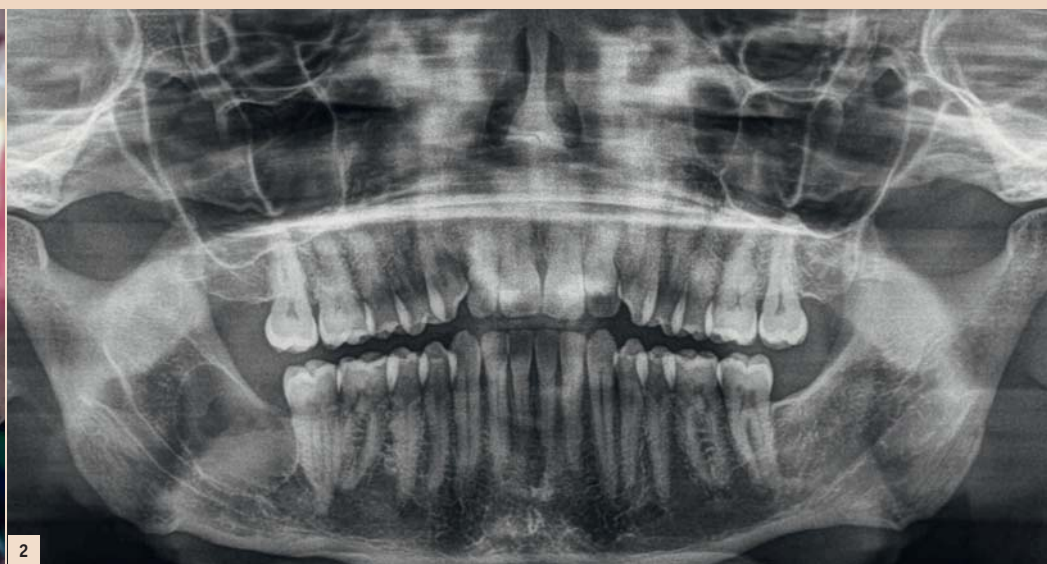
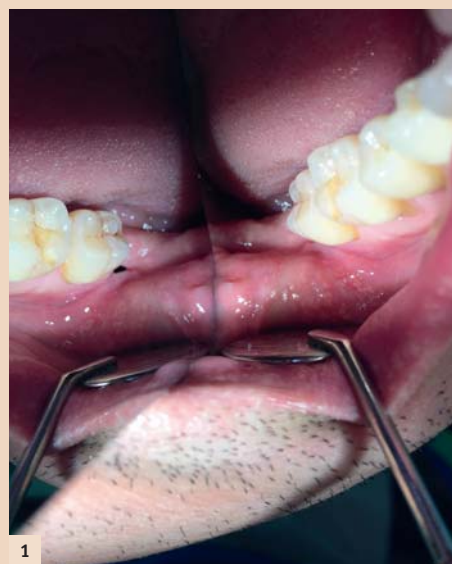
Abb. 1: Intraorale Aufnahme bei Eingangsuntersuchung, distal des Zahnes 47 ist im Spiegel eine deutliche Öffnung zu sehen. – Abb. 2: Orthopantomogramm bei Erstbefundung: Regio 48 unizystische Aufhellung mit scharf begrenztem kortikalem Saum.

dreimal häufiger als in anderen Teilen des Skeletts vorzufinden. Nach der radikulären und follikulären Zyste ist der keratozystische odontogene Tumor mit einem Anteil von

dritten Dekade (Kramet et al. 1992). Ein zweiter Altersgipfel ist von der vierten bis zur fünften Lebensdekade zu verzeichnen (Agaram et al. 2004).

Das gemeinsame Vorkommen von Kieferzysten, multiplen Basaliomen und Gabelrippen im anterioren Thoraxbereich wurde erstmals von Gorlin und Goltz 1960 berichtet und nach den Autoren als Gorlin-Goltz-Syndrom benannt (Gorlin & Goltz 1960, Bornstein et al. 2005).

Der KOT ist analog einer echten Zyste mit Plattenepithel ausgekleidet und kann sich solitär oder multipel in allen Teilen des Kieferknochens manifestieren. Überwiegender Ort des Vorkommens ist jedoch der posteriore Unterkiefer (Shear 2003). Neben der radiologischen Ähnlichkeit resultiert insbesondere aus Alters- und Ortsverteilung auch das Ameloblastom als die häufigste Differenzialdiagnose zum KOT.

Das Orthopantomogramm kann 95 Prozent aller KOT-Befunde darstellen und wird in aller Regel für die primäre Diagnostik angewandt. Typische Erscheinungsform sind Aufhellungen im (meist mandibulären retromolaren) zahnlosen Bereich mit einem peripheren kortikalem Saum.

Die Veränderungen sind häufig septiert oder mehrkammerig mit wellenförmigem Verlauf der Grenze. Es besteht der dringende Verdacht auf ein KOT oder ein Ameloblastom, wenn eine Mehrkammerigkeit der Läsion vorliegt. Einkammerigkeit schliesst beide Erkrankungen nicht aus, jedoch rücken dann andere Entitäten in der Rangfolge der Differenzialdiagnosen nach oben, da sie statistisch häufiger vorkommen. Aber immerhin: Etwa 20 Prozent der KOT treten unter dem radiologischen Bild der follikulären Zyste auf! Rein radiologisch ist schlussendlich die Diagnose KOT – insbesondere in Abgrenzung zum Ameloblastom und (bei nicht septierten, einkammeri-

tige Zuordnung als odontogener Tumor.

Das expansive, aber auch lokal destruirende Wachstum führt zur Verdrängung und auch Penetration des umgebenden Gewebes sowie zur Zerstörung des Kieferknochens. Bei entsprechender Ausdehnung sind zudem Frakturen möglich. Das Wachstum vollzieht sich meist vom Patienten unbemerkt, sodass sich zum Zeitpunkt der Diagnosestellung zumeist beträchtliche Defekte darstellen (Jackson et al. 1993). Seltene Symptome können Schmerzen/Druckgefühl, Schwellung und Sekretion sein (Madras & Lapointe 2008).

Das destruktive Potenzial der Keratozyste wird durch die in der Literatur beschriebenen Fälle mit Ausdehnung bis in die Schädelbasis (Jackson et al. 1993), die Fossa infratemporalis und Orbita mit konsekutivem Visusverlust aufgezeigt (Chuong et al. 1982, Partridge & Towers 1987).

## Differenzialdiagnose

Folgende Pathologien müssen vor allem in Betracht gezogen wer-

den (nach Beyer et al. 1987 und Schneider et al. 2014):

- Ameloblastom
- ameloblastisches Fibrom
- odontogenes Myxofibrom
- Residualzyste (aber auch follikuläre und radikuläre Zyste)
- solitäre Knochenzyste
- Pseudozyste der Kieferhöhlenschleimhaut
- Ausbuchtung der Kieferhöhle in den Alveolarfortsatz.

## KOT – klinisches Verhaltensmuster

Im Gegensatz zu odontogenen Zysten kennzeichnet den keratozystischen odontogenen Tumor ein aggressives klinisches Verhaltensmuster. Nach operativer Entfernung zeigt sich eine hohe Rezidivrate (Jackson et al. 1993). Neben seinem invasiven Verhalten ist die hohe Rezidivrate nach operativer Entfernung klinisch besonders bedeutsam. Nach klinischen, radiologischen und pathologischen Gesichtspunkten vereint der KOT somit die Eigenschaften einer Zyste und eines Tumors. Daher rührt selbstverständlich auch die lange Debatte über seine Zuordnung. Erst mit der Klassifikation durch die Weltgesundheitsorganisation von 2005 erfolgte unter anderem aus molekulargenetischen Gründen die heute gül-

Als differenzialdiagnostisches Kriterium zum Ameloblastom gelten die subjektive Beschwerdefreiheit der Patienten sowie die geringen knöchernen Auftreibungen bei Keratozysten (Machtens et al. 1972). Zusätzlich kommt es bei Ameloblastomen häufiger zu nervalen Störungen, resorptiven Prozessen an Zahnwurzeln und Kieferdeformierungen als bei der Keratozyste (Machtens et al. 1972, Minami et al. 1996).

Letztendlich bleibt die Diagnosestellung aber der histopathologi-

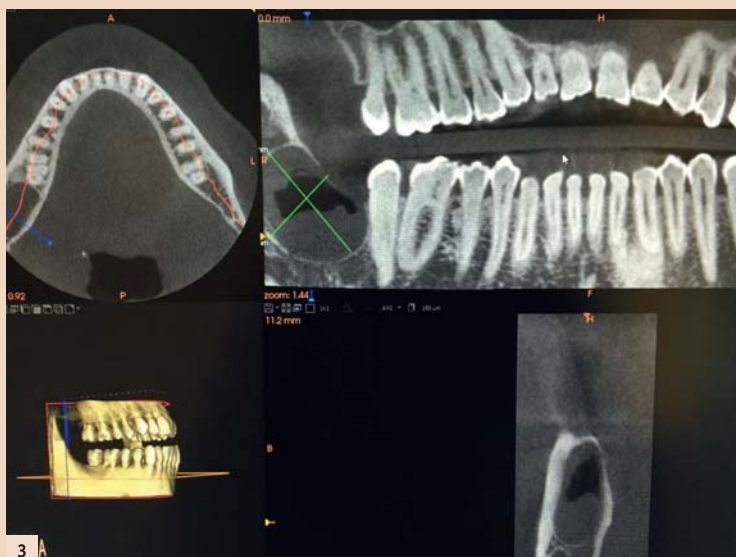

Abb. 3: DVT bei Erstbefundung: Über 2 cm durchmessende unizystische Läsion Regio 48.

## Das Lokalanästhetikum – Swiss made

- lokale Vasokonstriktion durch Adrenalin
- Latenzzeit 1 - 3 Minuten
- gutes Wirkungs- und Toxizitätsprofil<sup>1</sup>



## Wirkt punktuell – Rudocain® und Rudocain® forte

Die potenten Lokalanästhetika mit dem bewährten Wirkstoff Articain zu attraktiven Preisen. Hergestellt in der Schweiz.

**Rudocain® / Rudocain® forte, Injektionslösung:** **Z:** Articaini hydrochloridum (40 mg/ml), Adrenalinum (5 µg/ml bzw. 10 µg/ml) ut Adrenalini hydrochloridum. **I:** Infiltrations- und Leitungsanästhesie in der Zahnheilkunde. **D:** Zangenextraktion von Oberkieferzähnen: vestibuläres Depot von 1.7 ml pro Zahn, gegebenenfalls Nachinjektion von 1–1.7 ml. Schnitt oder Naht am Gaumen: palatinales Depot von ca. 0.1 ml pro Einstich. Zangenextraktionen von Unterkiefer-Prämolaren: Terminalanästhesie von 1.7 ml pro Zahn, gegebenenfalls vestibuläre Nachinjektion von 1–1.7 ml. Empfohlene Maximaldosis Erwachsene: 7 mg Articain pro kg KG im Verlauf einer Behandlung. Bei Kindern von 4–12 Jahren soll die Dosis 5 mg/kg KG nicht überschritten werden. **KI:** Überempfindlichkeit gegenüber Wirk- und Hilfsstoffen, Lokalanästhetika vom Typ Säureamid und sulfithaltige Präparate; intravenöse Anwendung; Kinder unter 4 Jahren; schwere Störungen des Reizungs- oder Reizleitungssystems am Herzen; schwere Hypo- oder Hypertonie; paroxysmale Tachykardie; hochfrequente absolute Arrhythmie; Kammerengwinkelglaukom; dekompensierte Herzinsuffizienz; Hyperthyreose; Phäochromozytom; dekompensierte diabetische Stoffwechsellage; Anästhesien im Endstrombereich; Patienten mit Asthma. **VM:** Sulfid-Überempfindlichkeit; Asthmatiker; Gabe von hohen Dosen; Cholinesterasemangel; schwere Nieren- oder Leberfunktionsstörung; Angina pectoris; Arteriosklerose; erhebliche Störungen der Blutgerinnung. **IA:** Trizyclische Antidepressiva; MAO-Hemmer; nicht-kardioselektive-Blocker; orale Antidiabetika; Halothan; Hemmstoffe der Blutgerinnung. **UAW:** Dosisabhängige zentralnervöse und / oder kardiovaskuläre Erscheinungen, Unverträglichkeitsreaktionen. Swissmedic: B. Stand der Information April 2006. Vertrieb: Streuli Pharma AG, 8730 Uznach. Ausführliche Angaben entnehmen Sie bitte [www.swissmedicinfo.ch](http://www.swissmedicinfo.ch).

<sup>1</sup> Hoffmann-Axthelm, W., Borchard, U., & Wörner, H. (1985). Aktuelle Aspekte der zahnärztlichen Lokalanästhesie.

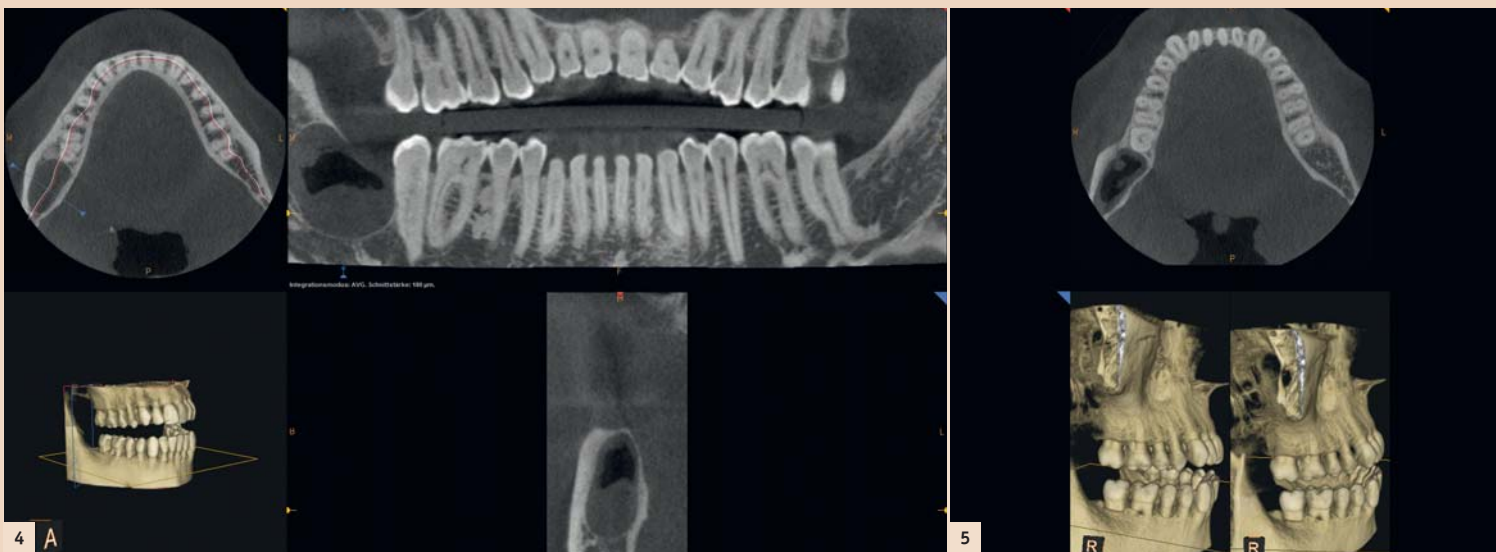


Abb. 4: DVT bei Erstbefundung (weitere Ansicht): Unizystrische Läsion Regio 48, kranial anterior zeigt sich ein knöcherner Defekt. – Abb. 5: DVT bei Erstbefundung (weitere Ansicht): der Mandibularkanal ist nicht tangiert, Wurzel 47 ist nicht komplett knöchern abgegrenzt.

schon Aufarbeitung und Beurteilung vorbehalten. Dabei können zur Materialgewinnung folgende Techniken eingesetzt werden (Kramer & Toller 1973):

- Aspirationsbiopsie
- Inzisionsbiopsie
- (obligate) postoperative Aufarbeitung des entfernten Gewebes.

## Fallbericht

### Anamnese

Neuaufnahme eines männlichen 42-jährigen Patienten in gutem Allgemeinzustand, Nichtraucher, keine bekannten Allergien. Regelmässig auswärts in zahnärztlicher Kontrolle. Zahnarztwechsel mit Wunsch nach Jahres-Check-up und Abklärung einer wiederkehrenden Schwellung im Kieferwinkel rechts. Auf Nachfragen erinnert sich der Patient, dass 1993 die Entfernung von Zahn 48 inkl. einer follikulären Zyste erfolgte (histologisch bestätigt). Radiologische Kontrollen seien bis in das Jahr 2002 durchgeführt worden und hätten nie einen V.a. Rezidiv der follikulären Zyste oder anderweitige Auffälligkeiten gezeigt.

### Jetziges Leiden

Aktuell berichtet der 42-jährige Patient, eine Nahrungserweiterung hinter dem letzten Backenzahn im Unterkiefer rechts bemerkt zu haben. Zudem habe sich auf Druck trübe Flüssigkeit entleert, die er wiederholt mit einer stumpfen Kanüle und Chlorhexidin gespült habe. Vor zwei Wochen dann zunehmende Schwellung retromolar rechts, die kurzzeitig verschwand und seit zwei Tagen erneut zunehme.

### Status praesens

Von extraoral präsentiert sich eine leichte rechtsseitige Asymmetrie, die Kieferwinkelregion (Angulus mandibulae) ist bei Palpation ödematös geschwollen. Die intraorale Untersuchung ergab palpatorisch im Vestibulum eine leichte Schwellung. Die Sensibilität der Zähne 43 bis 47 war auf CO<sub>2</sub> positiv, die Perkussion der genannten Zähne negativ. Die Mundöffnung war uneingeschränkt; SKD 50 mm. Eine kleine Eröffnung Regio 48 war sichtbar. (Abb. 1) Das Sondieren mit einer PA-Sonde erfolgt ohne Widerstand. Die Spülung der Öffnung ist zuerst trüb, dann klar. Der Patient hat bislang keine Schmerzen.

Die grobkursorische neurologische Untersuchung des N. trigeminus und des N. facialis war unauffällig. Die Sensomotorik war intakt, die Kiefergelenke beidseits indolent und die Kaumuskulatur beidseits unauffällig. Die Lymphknoten Level I–IV beidseits frei.

Die zuerst angefertigten Bissflügelaufnahmen zeigten eine Osteolyse distal des Zahnes 47 bei kariesfreiem Gebiss und guter Mundhygiene. Die Indikation zur Anfertigung eines Orthopantomogrammes war aufgrund der unklaren Schwellung in Kombination mit der Osteolyse in der Bissflügelaufnahme gegeben.

Eingangsorthodontogramm bei Erstbefundung April 2015: Radiologischer Befund zeigt eine grosse unizystrische Aufhellung in Regio 48 mit scharf begrenztem kortikalem Saum, welcher direkt distal 47 kranial unterbrochen ist. Zudem gibt es keine Resorptionen an Zahn 47 oder dem in Lage und Form unauffälligen Mandibularkanal (Die Dichteunterschiede innerhalb der Läsion entsprechen nicht einer Mehrkammerigkeit, sondern reflektieren wohl am ehesten den partiellen Abfluss von Sekret durch spontane Entleerung und Spülung retromolar 47. Erkennbar ist dementsprechend eine Spiegelbildung.) (Abb. 2).

DVT bei Erstbefundung vom April 2015: Radiologischer Befund zeigt eine über 2 cm durchmessende unizystrische Läsion Regio 48, der Mandibularkanal ist nicht tangiert, Wurzel 47 ist grossteils, aber nicht komplett knöchern abgegrenzt, es ist keine wesentliche Knochenaufreibung als Expansionszeichen sichtbar, aber grossteils intakte Kortikalisierung ohne Anzeichen für Destruktion festzu-

stellen, einzig kranial anterior zeigt sich ein knöcherner Defekt. (Abb. 3, 4 und 5).

### Diagnostik

Im Mai 2015 erfolgte die Biopsie des Befundes in Leitungsanästhesie. Die histopathologische Gewebsuntersuchung (Abb. 8) ergab die Diagnose eines keratozystischen odontogenen Tumors. Die postoperative Wundheilung verlief komplikationslos.

müssen und zwar bis zur Verkleinerung des Tumors und anschliessend ggf. als Zweiteingriff das Entfernen des Resttumors.

Nach Resektion und Rekonstruktion mittels Beckenkamm (monokortikal von rechts) sowie Spongiosa-Bio-Oss und Einbringen einer 2.0-Platte (System Medartis) konnte der Patient in gutem Allgemeinzustand wieder entlas-

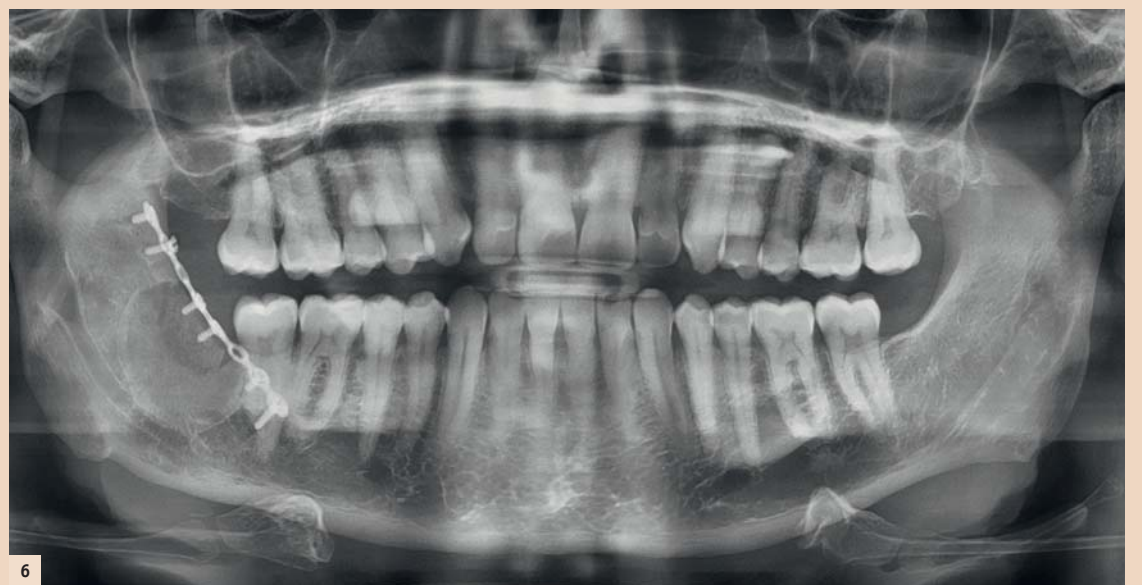

Abb. 6: OPT postoperativ: regelrechter Status nach Tumorentfernung und Defektfüllung, Osteosyntheseplatten in situ.

## Therapie

Im Juni 2015 erfolgte die stationäre Behandlung des Patienten.

Folgende Therapiealternativen standen zur Diskussion:

1. Unterkieferspangenresektion: Eine Unterkieferspangenresektion hätte die Entfernung des Zahnes 47 erforderlich gemacht.
2. Entfernung von knöchernen Rändern zur Marsupialisation: Bei einer Marsupialisation hätte ca. sechs Monate lang regelmässig ein Streifenwechsel erfolgen

sen werden. Bei der ersten postoperativen Kontrolle zeigte sich eine kleine Dehiszenz in Regio 47 distal. Nach Spülung der Wunde erfolgte die Versorgung mittels eines Jod-Vaseline-Streifens.

Orthopantomogramm postoperativ Juni 2015: regelrechter Status nach Tumorentfernung und Defektfüllung, Osteosyntheseplatte in situ (Abb. 6).

DVT postoperativ Juni 2015: regelrechter Status nach Tumorentfernung und Defektfüllung, Osteosynthesematerial in situ, „Baseline“ Aufnahme für langfristig erforderlichen Follow-up (Abb. 7).

## Zusammenfassung

Bei unklarer retromolarer Schwellung soll immer ein Orthopantomogramm in der Primärdiagnostik angefertigt werden. Anamnestisch muss auch das Intervall zur eventuellen Weisheitszahnentfernung erfragt werden. Die häufigsten Ursachen einer retromolaren Schwellung sind Zahnabszesse. Differenzialdiagnostisch muss dabei aber immer

auch an eine Zyste oder einen Tumor (vor allem ein KOT oder ein Ameloblastom) gedacht werden. Eine sorgfältige und detaillierte medizinische Anamnese ist auch in der Zahnmedizin selbstverständlich und ergibt bei 70 Prozent der Patienten eine Verdachtsdiagnose, die durch körperliche Untersuchung und einschlägige Befunderhebungen nur noch zu sichern ist (Battegay 2013).

## Danksagung

Die Autorin dankt dem Patienten für die Genehmigung der Veröffentlichung seiner Krankengeschichte inkl. Röntgenbildern. Eine Patienteneinwilligung zur Publikation liegt vor. Die Autorin dankt Priv.-Doz. Dr. Dr. Astrid Kruse Gujer, Praxis für Mund-, Kiefer- und Gesichtschirurgie, Uster, für die zur Verfügung gestellte postoperative Bildgebung und die Durchsicht des Manuskripts.

Ebenso dankt sie Frau Dr. med. Reinhold Zenklusen, FMH Pathologie/Zytopathologie, Medizinische Analytik & Pathologie Unilabs Bern, für die histopathologische Untersuchung des eingesandten Materials. [DU](#)

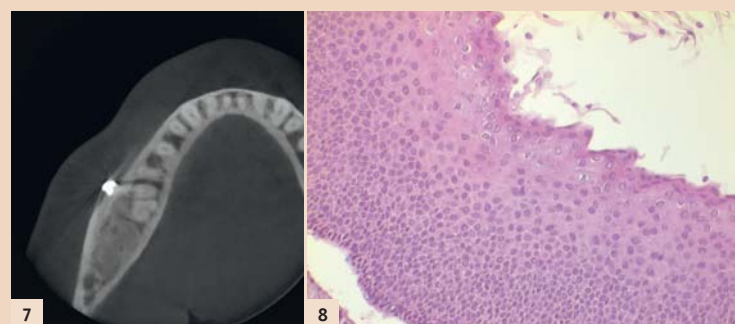


Abb. 7: DVT postoperativ: regelrechter Status nach Tumorentfernung und Defektfüllung, Osteosynthesematerial in situ. „Base line“ Aufnahme für langfristig erforderlichen Follow up. – Abb. 8: Histopathologisch zeigt sich ein Plattenepithel mit deutlicher basaler Palisadierung der etwas hyperchromatischen Zellkerne. Die Oberfläche ist charakteristisch gewellt und zeigt eine parakeratotische Verhornung.

### Behandelnde Zahnärztin:

Dr. med. dent. et MMed Sandra Fatori Popovic (Präoperatives OPT, DVT, Biopsie)

### Behandelnde Fachärztin:

PD Dr. Dr. Astrid Kruse Gujer, Praxis für Mund-, Kiefer- und Gesichtschirurgie Uster (Tumorentfernung, postoperatives OPT, DVT, postoperative Wundkontrollen)

### Pathologie:

Dr. med. Reinhold Zenklusen, FMH Pathologie / Zytopathologie, Unilabs Bern



Dr. med. dent. et MMed  
Sandra Fatori Popovic  
Zahnärztin und Ärztin

Zentralstr. 2  
8003 Zürich, Schweiz  
[www.zahnarzte-wiedikon.ch](http://www.zahnarzte-wiedikon.ch)

## Geschäftsleitung neu aufgestellt

Heraeus Kulzer baut Vertriebs- und Serviceangebote aus.

HANAU – Die Betreuung der Kunden optimieren und ihnen noch innovativere Produkte an die Hand geben – mit diesen Zielen stärkt Heraeus Kulzer die Zusammenarbeit mit Mitsui Chemicals. Um die Strukturen veränderten Marktanforderungen anzupassen, baut der Hanauer

### Globales Management

Akira Misawa hat zum 1. April 2016 die Geschäftsführung der Heraeus Kulzer GmbH übernommen. Er ist Ingenieur mit langjähriger internationaler Managementenerfahrung. Zuletzt war Akira Misawa Präsident, CEO und Generalbevoll-

**Heraeus Kulzer**  
Mitsui Chemicals Group

Dentalhersteller national wie international seine Vertriebs- und Serviceangebote aus. Vor diesem Hintergrund passt das Unternehmen seine Struktur an und hat seine Geschäftsleitung zum 1. April erweitert. Besonders der starke Fokus auf Produktneuheiten sowie Sales und Services verdeutlichen den hohen Stellenwert von Markt- und Kundenbedürfnissen für das Dentalunternehmen.

mächtiger der Mitsui Chemicals Europe GmbH mit Sitz in Düsseldorf. Als Geschäftsführer des Healthcare-Bereichs von Mitsui Chemicals, Inc. arbeitet er bereits seit 2013 eng mit Heraeus Kulzer zusammen.

Marc Berendes verantwortet als CSO die weltweite Vertriebs- und Serviceorganisation. Der Kanadier verfügt über 23 Jahre Erfahrung im



Abb. 1: Akira Misawa, CEO. – Abb. 2: Marc Berendes, CSO. – Abb. 3: Novica Savic, CMO. – Abb. 4: Alexandra Lacek-Cipone, Country Manager Austria. (Fotos: © Heraeus Kulzer)

Bereich Medizinprodukte und bekleidete Führungspositionen in Marketing, Vertrieb und Finanzen. Zuletzt war er für ein multinationales Gesundheitsunternehmen Geschäftsführer Frankreich.

Novica Savic verfügt über mehr als 20 Jahre Erfahrung im Dentalmarkt und übernimmt als CMO die Verantwortung für die Bereiche Produktmanagement, Marketing und

Innovation. Der gelernte Zahntechniker hat zudem einen MBA-Abschluss und zeichnet seit vielen Jahren für Leitungspositionen bei Heraeus Kulzer verantwortlich.

Die Besetzung der übrigen Geschäftsleitungspositionen in den Bereichen Finanzen (Clemens Höß), Human Resources (Andrea von Popowski) und Strategie (Andreas Bacher) bleibt unverändert. Die fünf

Bereichsleiter berichten an den neuen CEO Akira Misawa.

Auch in Österreich bleibt alles wie gehabt: zusätzlich zu ihren internationalen Agenden (Head of Sales Region WE/MEA) ist Alexandra Lacek-Cipone Geschäftsführerin der Heraeus Kulzer Austria GmbH. [DI](#)

Quelle: Heraeus Kulzer

## Fusion vollzogen

Aus Wieland Dental wird Ivoclar Vivadent.



SCHAAN – Das Unternehmen Wieland Dental wurde Anfang des Jahres 2013 von Ivoclar Vivadent erworben. Im Zuge der Eingliederung wird nun auch in Deutschland das Produktportfolio als Angebot von Ivoclar Vivadent vermarktet. Die Integration soll bis Ende 2016 abgeschlossen sein.

Wieland Dental wurde 1871 durch den Chemiker Dr. Theodor


Wieland im deutschen Pforzheim gegründet. Der Sohn des Firmengründers, Dr. Heinrich Wieland, wurde 1927 mit dem Nobelpreis für Chemie ausgezeichnet.

Wieland Dental gehört zu den führenden Anbietern von digitalen Systemlösungen für Dentallabore. Im Sinne einer Bündelung der zahn-technischen Kompetenz wird künftig das Wieland-Produktportfolio in Deutschland ebenfalls von Ivoclar Vivadent vermarktet. Die bewährten Produkte und der gewohnte Service werden auch in Zukunft angeboten.

„Wir sehen diesen Schritt als Fortsetzung unserer Strategie, Wieland Dental voll und ganz zu integrieren und Synergien sinnvoll zu nutzen“, begründet Robert Ganley, CEO Ivoclar Vivadent, die Entscheidung.

Am Standort Pforzheim wird festgehalten und der Unternehmenssitz weiterhin für die globale Marktbearbeitung genutzt und ausgebaut. [DI](#)

Quelle: Ivoclar Vivadent



**ULTRADENT**  
PRODUCTS, INC.

### Zahnhelden gesucht!

Fachberater/in im Außendienst für die Region Zentralschweiz

Sie sind dynamisch und voller Tatendrang?

Sie setzen sich jeden Tag dafür ein, dass die Zahnwelt ein kleines bisschen besser wird? Aber Sie haben das Gefühl, Sie haben noch nicht alle Möglichkeiten ausgeschöpft?

➔ Nutzen Sie jetzt die Chance, direkt an der Basis für das Wohl der Patienten einzustehen!

Ultradent Products sucht für das Gebiet der Innerschweiz engagierte deutschsprachige Mitarbeiter, die mit Leidenschaft dazu beitragen möchten, die Behandlungsqualität in Zahnarztpraxen nachhaltig zu verbessern.

➔ Sie sind kontaktfreudig, mit der Arbeit am PC vertraut, kundenorientiert und bereit, Neues zu lernen? Dann wartet eine spannende, abwechslungsreiche Tätigkeit auf Sie: Übernehmen Sie als Fachberater/in im Außendienst die kompetente Beratung und Betreuung der Praxis- und Fachhandelsmitarbeiter, besuchen Sie Messen sowie Depotveranstaltungen und betreuen Sie Kurse und Workshops in Ihrem Vertriebsbereich. Mit Ihrer praktischen Erfahrung aus der Tätigkeit als zahnmedizinische Assistenz oder in der Prophylaxe können Sie viel bewegen. Sie haben das fachliche Know-how, die Mehrwerte intelligenter Produktlösungen zu verstehen und Ihre Begeisterung dafür an Ihre Kunden weitergeben zu können.

Ultradent Products gilt seit 38 Jahren als Markenhersteller innovativer Dentalprodukte, die sich stets an den Bedürfnissen des Behandlers orientieren. Als international tätiger Marktführer in der Zahnaufhellung, Blutstillung/Retraktion und Ätztechnik bieten wir Ihnen eine langfristige Perspektive mit zahlreichen Entwicklungschancen. Unser junges sympathisches Team hilft Ihnen bei der Einarbeitung und freut sich auf Ihre Unterstützung!

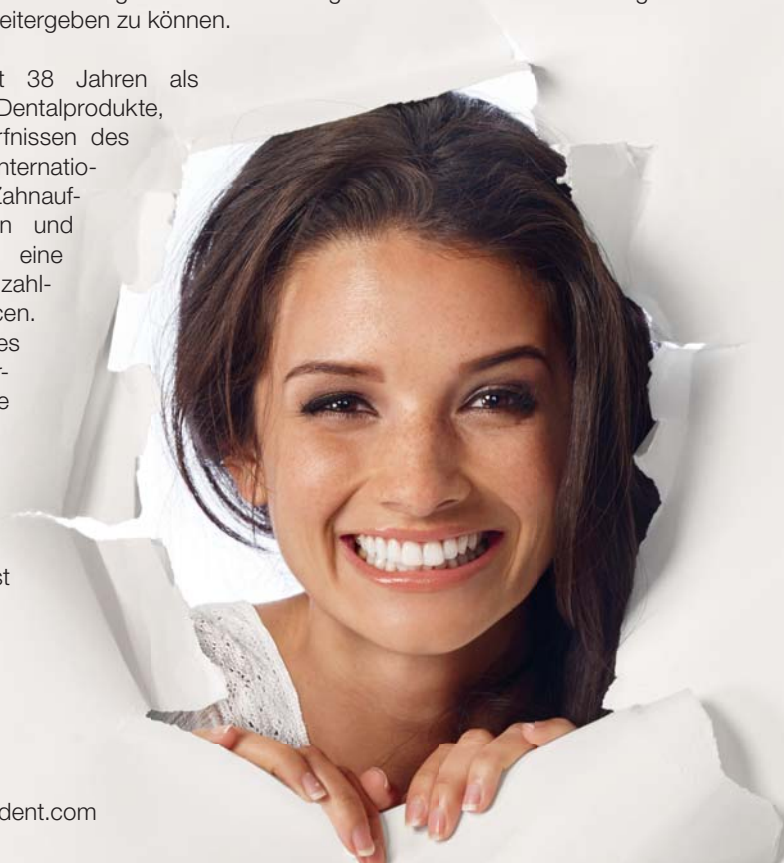Wir freuen uns auf Ihre aussagekräftige Bewerbung.

➔ Bitte senden Sie diese per Post oder E-Mail an:

Herrn Hans-Joachim Althoff  
Ultradent Products GmbH  
Am Westhover Berg 30  
51149 Köln

Tel.: +49(0)2203-359226

E-Mail: Joachim.Aalthoff@ultradent.com



ANZEIGE

# Die Arbeitserleichterung für den Zahnarzt steht im Mittelpunkt

Navigate Surgical Technologies Firmengründer und CEO Udi Daon im Gespräch mit Georg Isbaner, Redaktionsleiter Spezialisten-Medien Print der OEMUS MEDIA AG.

Seit seiner Firmengründung hat sich die kanadische Firma Navigate Surgical Technologies technisch innovativer Entwicklungen verschrieben, die Zahnärzten und dentaler Assistenz den Praxisalltag erleichtern und ein präzises chirurgisches Arbeiten ermöglichen.

**Georg Isbaner: Mr. Daon, bitte erzählen Sie uns etwas über sich, Ihre Firma und deren Produkte.**

**Udi Daon:** Gerne. Navigate Surgical Technologies wurde 2012 im kanadischen Vancouver gegründet. Wir haben die Inliant-Navigations- und Simulationssysteme entwickelt und produzieren diese auch. Vor der Firmengründung habe ich mehr als elf Jahre lang im Bereich der dynamisch geführten Navigation in der chirurgischen Zahnmedizin gearbeitet. Soft- und Hardware, aber auch Service und Vertrieb waren meine Arbeitsfelder. In dieser Zeit wurde ich oft mit dem Problem einer, wie ich es nenne, „komplexen Anwendung“ konfrontiert. Und genau dieses Problem wollte ich anpacken. Das war meine Mission, und darum geht es auch unserer Firma: Wir möchten den Anwendern die beste Benutzererfahrung und einen optimalen Kundenservice ermöglichen und damit die bestmögliche Patientenversorgung erzielen.

Wir verstehen uns als Innovationsführer in der dynamisch geführten chirurgischen Navigation und haben dafür ein Team, bestehend aus 30 Mitarbeitern verschiedenster Fachbereiche, auch ausserhalb der Zahnmedizin, etabliert.



Abb. 2: Udi Daon, CEO Navigate Surgical Technologies.

**Wie haben Sie das Problem der „komplexen Anwendung“ gelöst?**

Kurz gesagt: Indem wir diese vereinfacht haben. Fast alle Vorgänge erfolgen automatisch, sodass Ärzte und Assistenz weder ein komplexes Set-up oder eine Kalibrierung durchführen noch neuartige Abläufe oder Inhalte in ihre Praxis integrieren müssen. Unser System gibt Anwendern die Möglichkeit, in Echtzeit während des chirurgischen Eingriffs Einsichten in die Anatomie des Patienten zu gewinnen. Dazu müssen weder Hardware noch Software zusätzlich gemanagt werden.

**Aus welchen Komponenten besteht ihr System?**

Unser Inliant Clinical Dental Navigation System hat vier Haupt-



Abb. 1: Georg Isbaner, Udi Daon und Peter Brunzel (Dental Results) im Interview (v.l.).

bestandteile: integrierte Kameras, ein taktiles Handstück, einen Patiententracker und intuitive Software. Die beiden Inliant-Kameras sind komplett in das dentale Operationslicht integriert und verfolgen die Position des Handstücks während des Eingriffs. Die Inliant-Patiententracker, welche durch Laser in das Handstück eingebettet wurden, ermöglichen es den Kameras, das Handstück präzise zu verfolgen,

zeigt auch die Kamera stets in die richtige Richtung. Sobald der Scan aufgenommen wurde, registriert das System diesen automatisch, findet ihn und verbindet sich mit dem patientierten Fiducial™. Da diese Verbindung mit dem Patiententracker so gestaltet ist, dass der Anwender keine auffälligen Fehler machen kann, benötigt das System keine Kalibrierung. Der Anwender muss einzig einen Scan des Patienten durch-

**Wie reagieren Implantathersteller auf Ihre Systemphilosophie?**

Einige Unternehmen stehen unserem Produkt enthusiastisch gegenüber und zeigen sich sehr interessiert an einer Zusammenarbeit. Andere dagegen sind eher zurückhaltend. Schon jetzt arbeiten wir mit mehreren Herstellern zusammen und möchten natürlich den Kreis grösstmöglich erweitern. Auch ohne eine direkte Zusammenarbeit mit

In Bezug auf die Kosten erfordern statisch navigierte Systeme einen grossen finanziellen Aufwand pro Eingriff, ohne dass ein Behandlungserfolg garantiert ist. Inliant dagegen bietet eine genaue und verbindliche Vorhersagbarkeit und die Kosten sind pro Eingriff gering.

**Was müssen Kunden investieren, wenn sie das Inliant-System nutzen möchten, und für welchen Zeitraum setzen Sie die Markteinführung an?**

Der Gesamtpaketpreis beträgt um die 30.000 Euro. Dabei sind mit eingeschlossen Training, Installation sowie Serviceleistungen. Was die Zielgruppe angeht, richten wir uns anfänglich an Behandler, die ein DVT-System besitzen und dieses auch regelmässig einsetzen. Zudem ist das Arbeiten mit CT-Scans und 3-D-Daten Grundvoraussetzung für die Nutzung unseres Systems, zumindest zu Beginn.

Wir wollen Inliant mit evidenzbasierten, klinischen Daten vorstellen. Dafür erstellen wir derzeit ein Portfolio aus Fallstudien führender

## „Unser System gibt Anwendern die Möglichkeit, in Echtzeit während des chirurgischen Eingriffs Einsichten in die Anatomie des Patienten zu gewinnen.“

während seine Ergonomie sowie das taktile Feedback unverändert bleiben. Es ist mit einem einfachen Stent verbunden, der auf einem beliebigen stabilen Zahnpaar mithilfe unseres Fiducial™-Systems platziert werden kann. Die finale Komponente des Systems ist seine Software: Sie besitzt ein intuitives Interface und eine optimierte Planung mithilfe integrierter Operationsprotokolle und zeigt genauestens und in Echtzeit die Position des Bohrers während des Eingriffs an.

**Kann das System chairside angewendet werden?**

Ja. Voraussetzung dafür ist, dass vor dem Eingriff ein DVT-Scan des Patienten erstellt wird und ein Fiducial™ (verbunden mit dem Stent) dabei berücksichtigt wird. Der Stent kann chairside oder im Labor hergestellt werden; eine Vielzahl von Vorgehensweisen kann dabei sicherstellen, dass er stabil und gerade positionierbar ist. Der Patient trägt den Stent für den Scan und das Bewegungstracking-System. Dieser computerisierte Prozess benötigt keinerlei Input durch den Anwender und läuft vollautomatisiert ab, sobald der Scan in das System aufgenommen wurde.

**Wie genau arbeitet Inliant?**

Inliant wurde in das dentale Operationslicht integriert. Da dieses fast immer auf den Mund und damit das Interessensgebiet gerichtet ist,

bei dem das Fiducial™ stabil auf dem Zweizahn-Stent sitzt, und die Behandlungsplanung umsetzen – dies schliesst den Verlauf des Kieferknochens, die Nervenkanäle und die Positionierung des Implantats ein. Sobald das Handstück aktiviert wird, kann die Operation beginnen.

**Wie unterscheidet sich Ihr Produkt von anderen Navigationssystemen?**

Wir wollten das chirurgische Prozedere und den klinischen Workflow nicht verändern, sondern die vorhandenen Instrumente optimieren. Das ist der Unterschied.

**Können Sie uns bitte etwas mehr zur Benutzeroberfläche des Inliant-Systems sagen?**

Die Benutzeroberfläche ist sehr einfach, klar und intuitiv. Sie stellt genau die Informationen bereit, die der Behandler erhalten möchte, z.B. Scandaten, Patientinformationen, Behandlungsplan und Hinweise zur Ausrichtung. Dabei beinhaltet Letzteres eine einmalige, zum Patent angemeldete Komponente, die Informationen zur Implantationsstelle, den Dimensionen und wo sich der Behandler dahingehend befindet bzw. dazu positioniert, bündelt. Es enthält auch das chirurgische Protokoll. Jedes Implantat, das wir eindeutig und einschliesslich mit dem Firmenprofil des Herstellers ausweisen, hat ein eigenes chirurgisches Protokoll. Wir integrieren dieses in unser System.

den jeweiligen Implantatherstellern sind wir schon jetzt in der Lage, alle Systeme zu unterstützen.

**Vergleicht man statisch navigierte Systeme mit Inliant, was sind die Hauptunterschiede?**

Es gibt Unterschiede klinischer und finanzieller Art. Dabei ist das Inliant-System in beider Hinsicht den statisch navigierten Systemen überlegen. In klinischer Hinsicht stehen die navigierten Systeme per Definition zwischen dem Behandler und dem Patienten. Sie reduzieren dadurch das taktile Feedback von Handstück und Bohrer und blockieren die Sicht auf den Implantationsbereich. Zudem erschweren sie das Ansetzen des Bohrers in den posterioren Fällen, und auch das Spülen der Implantationsstelle wird durch die statisch navigierten Systeme behindert. Dazu kommt, dass im Falle einer auftretenden klinischen Problematik während des Eingriffs der Behandler vor die Entscheidung gestellt wird, entweder den Behandlungsplan dahingehend zu ändern, das klinisch Notwendige und Richtige zu tun, oder aber Geld zu verschwenden. Im Gegensatz dazu ist der Behandler mit dem Inliant-System immer in Kontrolle und die Behandlungsstelle immer frei einsehbar. Gleichzeitig kann er jederzeit, auch während des chirurgischen Eingriffs, Änderungen am Behandlungsplan vornehmen und büsst dabei nicht an Präzision ein.




Abb. 3: Das Inliant-Handstück garantiert dem Behandler das taktile Feedback.

Behandler und Universitäten und gehen auch gezielt auf die Unterschiede zwischen den einzelnen Märkten ein. Erst wenn das abgeschlossen ist, erfolgt die Markteinführung. Diese ist in der D-A-CH Region für Ende drittes bzw. Anfang viertes Quartal 2016 geplant.

**Mr. Daon, vielen Dank für das Gespräch.**

### Kontakt

Navigate Surgical Technologies

1758 West 8th Avenue  
Vancouver, BC,  
Canada V6J 1V6  
Tel.: +1 604 6374497  
info@inliant.com  
www.inliant.com



# Der SGI-Jahreskongress verspricht Dreidimensionalität

Am 4. und 5. November 2016 treffen sich Implantologen und an Implantologie interessierte Kollegen im Kongresshaus in Biel.

BERN – Die unlängst verabschiedete „Roadmap SGI 2020“ bringt es folgerichtig mit sich, dass die Organisatoren der Jahrestagung in Biel neue Wege beschreiten wollen.

Unter dem Kongresstitel „Die dritte Dimension“ werden aktuelle Themen rund um Implantatposition und -neigung auf der Agenda stehen. Neu ist aber nicht nur das Thema, sondern auch das Format der Wissensvermittlung. „Wir sind überzeugt, dass Wissen besser in Form eines Dialogs erarbeitet wird, als es nur in Vorträgen zu präsentieren“, so Prof. Dr. Michael Bornstein, Präsident Wissenschaftliche Kommission.

## Expertentreffen

Namhafte Experten aus dem In- und Ausland werden mit den Teilnehmern über Befund, Diagnostik und Planung, über die Implantatchirurgie bis hin zur rekonstruktiven Versorgung alle wichtigen Aspekte rund um die 3. Dimension diskutieren.

Eröffnet wird die Tagung von Dr. Oswald Oelz, ein international bekannter Bergsteiger, Höhenforscher und ehemaligen



Chefarzt des Triemlispitals in Zürich. „Mit Eispickel und Stethoskop“ wird es ihm gelingen, den Blick der Anwesenden für neue Dimensionen zu öffnen und eine gute Basis für die folgenden Vorträge zu schaffen.

## Gestalten Sie das Kongressprogramm aktiv mit!

Per sofort können Sie unter [www.sgi-jahreskongress.ch](http://www.sgi-jahreskongress.ch) Fragen an

die Referenten stellen und so das Fachprogramm aktiv mitgestalten. Die Fragen werden in anonymisierter Form gesammelt, an die Experten weitergeleitet und in den entsprechenden Vorträgen thematisiert werden.

## Nehmen Sie an den Diskussionen teil!

Am kommenden Kongress werden nicht nur Fakten vermittelt, sondern Sie werden dazu eingeladen, kritisch mitzudenken und aktiv an den Diskussionen teilzunehmen. Im Anschluss an jeden Themenblock folgt ein interaktives Podiumsgespräch, in welchem auch Patientenfälle vorgestellt werden. Während des Kongresses erhalten Sie die Möglichkeit, Ihre Meinung einzubringen oder per Voting an der Diskussion teilzunehmen.

## Implantologie für die Dentalhygienikerin

Jede zahnmedizinische Behandlung ist eine Teamleistung, und besonders wichtig ist die fachliche Verzahnung zwischen Zahnarzt und Dentalhygienikerin in der implantologischen Diagnostik und der Nachsorge der Patienten. Aus diesem Grund wird zum ersten Mal an einem

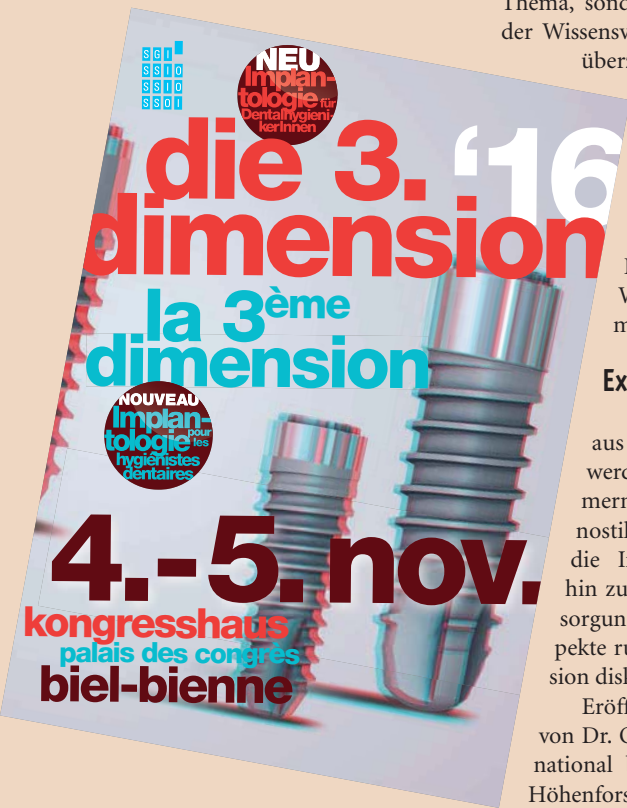SGI-Kongress ein Parallelprogramm für Dentalhygienikerinnen stattfinden. Auch diese haben die Möglichkeit, unter [www.sgi-jahreskongress.ch](http://www.sgi-jahreskongress.ch) im Vorfeld zum Kongress Fragen an die Referenten zu stellen.

## Get-together

Die SGI legt grossen Wert darauf, nicht nur Heimstatt für die implantologische Fortbildung zu sein, sondern auch für den fachlichen Austausch unter Kollegen eine Plattform zu bieten. Dazu eignet sich der gemeinsame Get-together Apéro am Freitag, 18.00 Uhr, direkt im Anschluss an die SGI-Generalsammlung.

Das Tagungsprogramm sowie die Anmeldung finden Sie unter [www.sgi-jahreskongress.ch](http://www.sgi-jahreskongress.ch) oder [www.sgi-ssio.ch](http://www.sgi-ssio.ch). Anmeldeschluss ist der 31. Oktober, danach ist nur noch eine Registration vor Ort möglich.

Quelle: Schweizerische Gesellschaft für orale Implantologie



ANZEIGE

Sie haben Freude am Autofahren und wollten schon immer mit Ihrem Auto eine Rennstrecke befahren? Bei diesem, von KALADENT und W&H organisierten Event, können Sie mit Berufskollegen auf dem Salzburg Ring fahren. In Verbindung mit einem faszinierenden Nachmittag beim Familienunternehmen W&H inkl. Führung durch die Produktionsräume können Sie erlebnisreiche und interessante Tage in Salzburg verbringen.

## HIGHLIGHTS

- 2 Hotelübernachtungen (Mi-Fr)
- Fortbildung bei W&H (3 Fortbildungskredite, Mittwoch)
- Abendessen (offeriert von W&H, Mittwoch)
- Fahrt auf dem Salzburgring (Donnerstag)
- Miete und Taxifahrten mit einem Ferrari 360 Challenge
- Für alle die nicht auf die Rennstrecke möchten separates „City Programm“ (Donnerstag)

Bei Fragen und weiteren Informationen steht Ihnen Deborah Tau unter der Tel.-Nr. 044 736 61 01 gerne zur Verfügung. Online-Anmeldung unter [kaladent.ch](http://kaladent.ch).

Rennstrecke & Hotel

ab 1'350.<sup>CHF</sup>–

# DENTAL SPEED SALZBURG

14.–16. September 2016

KALADENT