

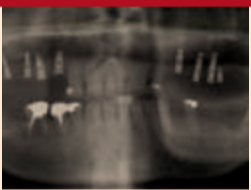НОВИНИ → СТР. 3



Образователно студио VITAL въвежда нова учебна система

Поредният нестандартен проект на фирма VITAL DENS е новото образователно студио под патронажа на БАН, в което пряко ангажиран е акад. проф. г-р Николай Попов.

ПРАКТИКА → СТР. 4



Приложение на Er:YAG (2940 nm) лазер при достъп до максиларния синус чрез латерален прозорец

Статията демонстрира приложението на енергията на Er:YAG лазер за манипулации в областта на оперативното поле при повдигане на синусния под и имплантиране в аугментирания алвеоларен гребен.

ТЕХНОЛОГИИ → СТР. 7



Интраорално снемане на отпечатъци: Дигиталното регистриране скоро ще преодолее всички граници

Авторът акцентира на прогреса, постигнат в дигиталните методи за интраорално снемане на отпечатъци.

СЪБИТИЯ → СТР. 11



SOFIA DENTAL MEETING отново свери часовника на българския зъболекар и зъботехник

Представяме ви основни акценти от мащабното събитие.

3D поглед към „Медикус, Денто, Галения 2011“

РАДМИЛА ХРИСТОВА

Изложбата „Медикус, Денто, Галения 2011“, която стартира на 19 октомври в Международен панаир-Пловдив и продължи 4 дни, представи характера на рогния медицински бранш, който най-ясно може да бъде определен като „разнообразен“ и „непредсказуем“.

По думите на организаторите иновативните изделия бяха двойно повече, отколкото на миналогодишното издание на деловия форум за медицина, стоматология и фармация.

Изложителите с учудване коментираха между цан-

говете, че вероятно ръстът в развитието на тазгодишната изложба се дължи на интересен психологически факт, свързан с нежеланието на участниците в бранша да се предават и да приемат тежката икономическа реалност. Каквито и да са причините, фактите показваха, че в сравнение с миналогодишното издание на изложбата бе отбелязан ръст в броя на посетителите и ръст в представените иновации.

Експонати на директни изложители и представени фирми от общо 20 държави бяха подредени по щандовете в палата 11 на националния изложбен център.

→ стр. 9



Зам.-министърът на здравеопазването г-р Кирил Добрев (вдясно) разглежда новостите по щандовете на медицинското изложение в Пловдив.

Загелиха 1.3 млн. лв. за силанизирането на детските зъби

РАДМИЛА ХРИСТОВА



През последната седмица на октомври започна поставянето на силанти на деца от 5 до 9 години. То ще бъде бесплатно и ще продължи до края на ноември. Инициативата е част от реализирането на Националната програма за профилактика на оралните заболявания при деца на МЗ, която продължава до 2014 г.

Информиранието на меди-

ците за началото на поставянето на силанти при децата от 5- до 9-годишна възраст бе направено на 13 октомври на пресконференция в Министерството на здравеопазването, в която участници бяха: министърът на здравеопазването г-р Стефан Константинов; председателят на УС на БЗС г-р Борислав Миланов; г-р Виктория Жекова – ръководител на екипа за силани-

зиране; г-р Николай Шарков – председател на Националния координационен съвет на програмата (НППОЗД), и г-р Светослав Гачев – член на Националния координационен съвет на НППОЗД. За силанизирането на първите постоянни зъби на децата към момента са загелени 1.3 млн. лв. Финансирането ще бъде достатъчно, за да се обхванат всички желаещи малчугани. Националната програма превъзвеща всяка година да се обработват зъбите на до 20 000 деца. Само то силанизиране ще се осъществява от лекари по генерална медицина в над 200 кабинета в цялата страна. Всеки родител, който желае да се възползва от възможността, ще може да се свърже със съответния регионален координатор на интернет страницата на програ-

мама: www.oralnaprofilaktika.bg. На безплатен телефон 0800 1 45 46 могат да се задават въпроси и да се получи допълнителна информация. Освен силанизирането на детските зъби по Националната програма са предвидени и дейности за повишаване информираността сред населението за оралните заболявания. Те са насочени най-вече към родителите, учителите, бременните, децата и учениците. Сред тези дейности са отпечатването и раздаването на различни информационни материали, изнасянето на лекции, създаването на сайт за орална профилактика (www.oralnaprofilaktika.bg). В края на годината ще бъдат готови и резултатите от националното проучване за състоянието на детското орално здраве, което започна преди няколко месеца. **DT**

Скъпи четящи,

Новите технологии в денталната медицина все повече заместват стари и конвенционални методи, уреди и техники за лечение в зъболекарските кабинети. Дигитализацията и лазерите са категорично бъдеще на денталната медицина. Проблемите, които стоят пред всички хора с професия зъболекар или зъботехник, са много, но основните са свързани с менажиране на „трудни“ инвестиции в нова апаратура, както и справяне с проблема, свързан с техническото управление на новите системи и апарати, защото са необходими време и внимание за обу-

чение за работа с тях. Когато говорим за нашата страна, тук проблемите на всички зъболекари са с повишена трудност, защото освен всичко, казано по-горе, българският лекар по дентална медицина трябва да се справя и с многобройна конкуренция поради наболелия в последните години казус, свързан с абсурдното съотношение на голем брой зъболекари на глава от населението.

Как би могъл да се справи родният зъболекар с това? Най-ясната алтернатива е само една: да бъде конкурентоспособен, като инвестира непрекъснато в нови технологии, както и в своето след-

дипломно образование, и едновременно с това осъществява качествен мениджмънт на своята практика. „Ние вярваме, че най-добрият начин за създаване на високотехнологични продукти, реално задоволяващи нуждите на нашите клиенти, е да се вслушваме внимателно в тях“ – споделя пред „Дентал Трибюн Интернешънъл“ президентът и собственик на един от гигантите в денталната индустрия – Plac-aid (стр.16). Прекрасна философия, която и ние – екипът на в-к „Дентал Трибюн“, като активни участници в денталната професия, споделяме. Затова се стараем да се вслушваме вни-

мателно във вас – нашите читатели, и да бъдем актуални по отношение на тенденции и проблематика.

В рубриката „Практика“ поместваме статия за приложението на енергията на Er:YAG лазер Lite Touch за латерален гостъп до максиларния синус, използвайки различните възможности в терапевтичния му спектър (стр. 4). В броя намира място и темата за прогреса, постигнат в дигиталните методи за интраорално снемане на отпечатъци (стр. 7).

Приятни минути с в-к „Дентал Трибюн“!

От Редакцията

International Imprint

Licensing by Dental Tribune International
 Publisher Torsten Oemus
 Group Editor
 Daniel Zimmermann
 newsroom@dental-tribune.com
 + 49 341 48 474 107

Editors
 Claudia Salwiczek
 Editorial Assistant
 Yvonne Bachmann
 Copy Editors
 Sabrina Raaff
 Hans Motschmann

Publisher/President/CEO
 Torsten Oemus

Sales & Marketing
 Peter Witteczek
 Matthias Diessner
 Director of Finance & Controlling
 Dan Wunderlich

Marketing & Sales Services
 Nadine Parczyk
 License Inquiries
 Jörg Warschat

Accounting
 Manuela Hunger

Business Development Manager
 Bernhard Moldenhauer
 Project Manager Online
 Alexander Witteczek
 Executive Producer
 Gernot Meyer

International Editorial Board
 Dr Nasser Barghi, USA – Ceramics
 Dr Karl Behr, Germany – Endodontics
 Dr George Freedman, Canada – Aesthetics
 Dr Howard Glazer, USA – Cariology
 Prof Dr I. Krejci, Switzerland – Conservative Dentistry
 Dr Edward Lynch, Ireland – Restorative
 Dr Ziv Mazar, Israel – Implantology
 Prof Dr Georg Meyer, Germany – Restorative
 Prof Dr Rudolph Slavicek, Austria – Function
 Dr Marius Steigmann, Germany – Implantology

© 2011, Dental Tribune International GmbH. All rights reserved.

Dental Tribune makes every effort to report clinical information and manufacturer's product news accurately, but cannot assume responsibility for the validity of product claims, or for typographical errors. The publishers also do not assume responsibility for product names or claims, or statements made by advertisers. Opinions expressed by authors are their own and may not reflect those of Dental Tribune International.

Dental Tribune International
 Holbeinstr. 29, 04229 Leipzig, Germany
 Tel.: + 49 341 4 84 74 302
 Fax: + 49 341 4 84 74 173
 Internet: www.dental-tribune.com
 E-mail: info@dental-tribune.com

Regional Offices

Asia Pacific
 Dental Tribune Asia Pacific Limited
 Room A, 20/F, Harvard Commercial Building, 111 Thomson Road, Wanchi, Hong Kong
 Tel.: + 852 3113 6177 | Fax + 8523113 6199

The Americas
 Dental Tribune America
 116 West 23rd Street, Ste. 500, New York, N.Y. 10011, USA
 Tel.: + 1 212 244 7181
 Fax: + 1 212 224 7185

Офис България

Издава Dental Tribune България ЕООД
 София 1421, жк „Дозенец“, ул. „Луна“ 2, ет. 1, ап. А
 тел./факс: + 359 2/963 000 9
 office@dental-tribune.net
 www.dental-tribune.net
 www.dental-tribune.com

Действителен собственик:

Уляна Винчева
 Представената информация е съгласно чл. 7а, ал. 3 от ЗЗДЦП.

Главен редактор

Уляна Винчева

Редактори

г-р Владимир Ашиков

г-р Надежда Кулумджиева

Дизайн и преглед

Антоанета Волева

Преводач

г-р Надежда Кулумджиева

г-р Александър Апостолов

Катерина Томова

Коректор

Гая Христова

Реклама

Катерина Томова 0897 958 321

Автори в броя

Сияна Божидарова, г-р Александър Апостолов, г-р Владимир Ашиков,

Ави Рейханли, Манфред Керн, Даниел Цимерман

Печат: „Спектър“ АД

Българското издание на Dental Tribune

е част от групата Dental Tribune

International – международно издание

на 20 езика, разпространявано в над

55 държави.

Съдържанието, преведено и публику-

вано в този брой от Dental Tribune

International, Германия, е с авторско

право на Dental Tribune International

GmbH. Всички права запазени. Пуб-

ликувано с разрешение на Dental

Tribune International GmbH, Holbeinstr.

29, 04229, Лапциг, Германия. Възпроиз-

веждането по какъвто и да било начин

и на какъвто и да е език, изцяло или

частично, без изричното писмено раз-

решение на Dental Tribune International

GmbH и Dental Tribune България ЕООД

е абсолютно забранено. Dental Tribune

е запазена марка на Dental Tribune

International GmbH.

Редакцията не носи отговорност за съ-

държанието на публикуваните реклами

в броя.



Бebешки – Детски продукти за грижата за зъбите



Представяме ви една серия от специални продукти за грижа и защита на млечните зъби. Долните продукти се препоръчват от детските стоматолози. По този начин детето се учи да полага грижи за своите зъби от бебешка възраст.



**Baby Balsam - Балсам при
никнене на зъби 15ml**
 Биоактивен балсам при никнене на зъби. С екстракт от прополис и лактоферин. Облекчава дискомфорта при никненето на млечни зъби.
Цена: 7,44 лева



**Baby Fingerbrush - Бебешка четка
за зъби под формата на пръстен.**
 Мека, изработена от силикон без PVC. Помага за почистване и масаж на детските зъби и венци. Поставете върху четката Baby Balsam или много малко количество (с големината на оризово зърно) Baby Паста за зъби.
Цена: 4,92 лева



**Baby Gel Toothpaste
Паста за зъби под формата
на Желе 25ml**
 Естествена устна хигиена за бебета и деца. С екстракт от коластра и мек плодов аромат. **От 6 месечна възраст.**
Цена: 7,44 лева

Made in Belgium



**Mother Toothpaste
Паста за зъби 75ml**
 Специална грижа за устата по време на бременността. Паста за зъби за бъдещи майка. С биоактивни млечни молекули.
Цена: 8,88 лева



Made in USA

**Spiffies Специални
кърпички за почистване
на млечни зъби.**

Предлагат се в 3 вкуса: манго, грозде и зелена ябълка. Ползват се при дечица на възраст от 4 месеца до 5 години. С естествен подсладител против кариеси с ксилитон.

Цена: 8,16 лева (пакет 20 броя / вкус)



**Tenders Бебешка вид - паста
за зъби**
 90% памук и 10% полиестер. За многократна употреба.
Цена: 2,58 лева

Made in USA

За да получите директна информация,
моля, изпратете ни Вашия имейл адрес.

Plac-aid®
 Продукти за орална хигиена

ул. Дойран 15, 1680 София
 тел: 02 / 8583272
 www.placaid.com
 e-mail: placaidbg@gmail.com



Образователно студио VITAL въвежда нова учебна система

СИЯНА БОЖИДАРОВА

През октомври в столицата бе открито новото образователно студио VITAL. Проектът е собственост на фирма VITAL DENS и се осъществява под патронажа на Българската академия на науките (Отделение по медицински науки при БАН) и с участието на акад. проф. д-р Николай Попов, доц. д-р Божидар Йорданов, доц. д-р Методи Абаджиев, доц. д-р Илияна Йончева, д-р Росен Любенов и Пламен Петков.

На срещата, която имаше за цел на чаша вино да запознае гостите с базата на студиото, намираща се на ул. „Пиротска“ 45, присъстваха приятели и партньори на компанията организатор. Управителят на фирма

VITAL DENS д-р Росен Любенов обясни, че образователно студио VITAL за първи път въвежда специална подготовка за лекари по дентална медицина по новата учебна система ОПП (обучение–приложение–постижение).

Акад. Николай Попов представи платформата на учебния център и обясни, че новата система включва двудневен курс (петък и събота) за начално обучение по имплантология на дипломирани лекари по дентална медицина. Образователно студио VITAL разполага с най-модерните средства за обучение по имплантология: супермодерна база за клинични демонстрации, за работа върху фантом формации, за лекции и упражнения, както и безплатна за курсистите хотелска база.

Началното обучение ще протича с преподавателски контрол до завършване на имплантатно-протетичното лечение от всеки обучаван лекар по дентална медицина. По план студиото трябва да стартира своята дейност още в края на настоящата година.

След края на официалната част събитието продължи с вечеря за всички гости в ресторанта на хотел „Анел“, където организаторът използва побода, за да бъде изтеглено името на втория печеливш от първата томбола с 10 куфарчета Osstem. Големата награда беше лек автомобил KIA VENGA, като участие в томболата можеха да вземат всички зъболекари, закупили куфарче с 30 импланта и 30 абатмъна на фирма Osstem, представлява-



Акад. Николай Попов представя концепцията на новото образователно студио, в което той ще бъде водещ преподавател.



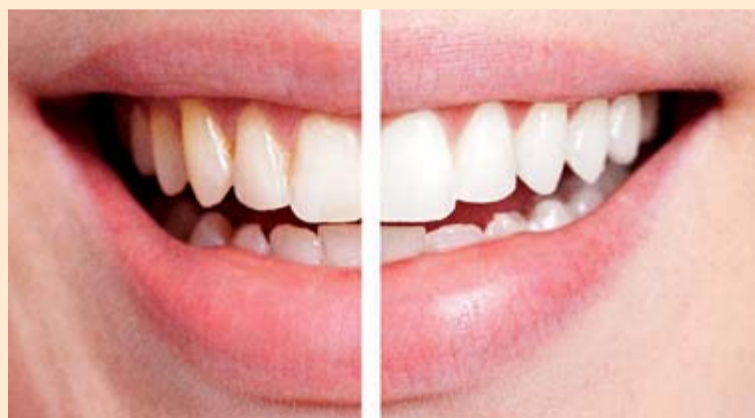Управителят на фирма VITAL DENS д-р Росен Любенов позира с печелившия в томболата Ацо Соколовски.

на в страната ни от ексклузивния дилър VITAL DENS. Името на щастливца, печелил автомобила, е Ацо Со-

коловски, зъботехник от Македония, който заедно със своя зъболекар е закупил имплантите Osstem. **DT**

По-строги правила за продажба и приложение на избелващите продукти

DENTAL TRIBUNE INTERNATIONAL



Съветът на Европейския съюз одобри поправка в директивата за продуктите за избелване на зъбите. Директивата уточнява диференцирани правила съобразно съдържанието на водороден пероксид в съгласие с препоръката на Европейския научен комитет по безопасност на потребителите. Продуктите за избелване на зъбите, съдържащи до 0.1 процента водороден пероксид, ще продължат да бъдат разпространявани свободно на пазара. Продуктите с концентрация над 0.1 процента и до 6 процента ще се доставят само на лекарите по дентална медицина.

За всеки цикъл на използване на продукта първото приложение ще бъде от дентален лекар, който преди това е провел клинично изследване на пациента. След това той ще предостави на пациента необходимите консултативни за останалото време на цикъла. Приложението на тези продукти при лица под 18 години не се разрешава дори под надзора на дентален лекар. Забранява се приложението на продукти с концентрация над 6 процента. Държавите членки

ще имат на разположение 12 месеца да въведат директивата в националното си законодателство.

В преходната Европейска директива за козмети-

ка беше уточнена само максимално допустимата концентрация на водородния пероксид – основната активна съставка на продуктите за избелване на зъбите – 0.1 процента. В интернет страницата си обаче Европейската комисия, която приветства приемането на поправката, заявява, че в практиката широко се използват продукти с концентрация на водороден пероксид, по-висока от максимално допустимата.

Съветът на европейските лекари по дентална медицина (СЕЛДМ) заяви, че възприема решението на съвета като много важна стъпка за гарантиране безопасността

на пациентите и за премахане на всички неясноти относно това, по какъв начин и от кого трябва да се провежда избелването на зъбите в рамките на ЕС. СЕЛДМ многократно е призовавал за въвеждането на подходящи регулаторни мерки за продуктите за избелване на зъбите в съгласие с препоръката на Европейския научен комитет по безопасност на потребителите, която акцентира, че продуктите с висока концентрация могат да бъдат безопасно прилагани след клиничен преглед на пациента и под контрола на лекар по дентална медицина.

Д-р Волфганг Донеус, президент на СЕЛДМ, заяви:

„Тази директива е окуражаваща, тъй като утвърждава ръководната роля на денталния специалист, осигурява адекватен контрол на процедурата по избелване и гарантира безопасността на пациента.“ Д-р Стюарт Джонстън, председател на работната група по избелване на зъбите към СЕЛДМ, сподели: „За мен е удоволствие да констатирам реалната промяна за пациентите, която предоставя това дългоочаквано решение. Вече е ясно, че избелването на зъбите е обект на клиничната дентална практика и може безопасно да се прилага от лекарите по дентална медицина.“ **DT**



owandy
2 ГОДИНИ ГАРАНЦИЯ ЗА ВСИЧКИ ПРОДУКТИ

VISTEO Touch

- Край на проблема "Прекъснат кабел"
- Единственият на пазара индуктивен сензор.
- Най-високата реална резолюция - 20 Lp/mm.



I-MAX TOUCH 3D
3 in 1 upgradable panoramic unit

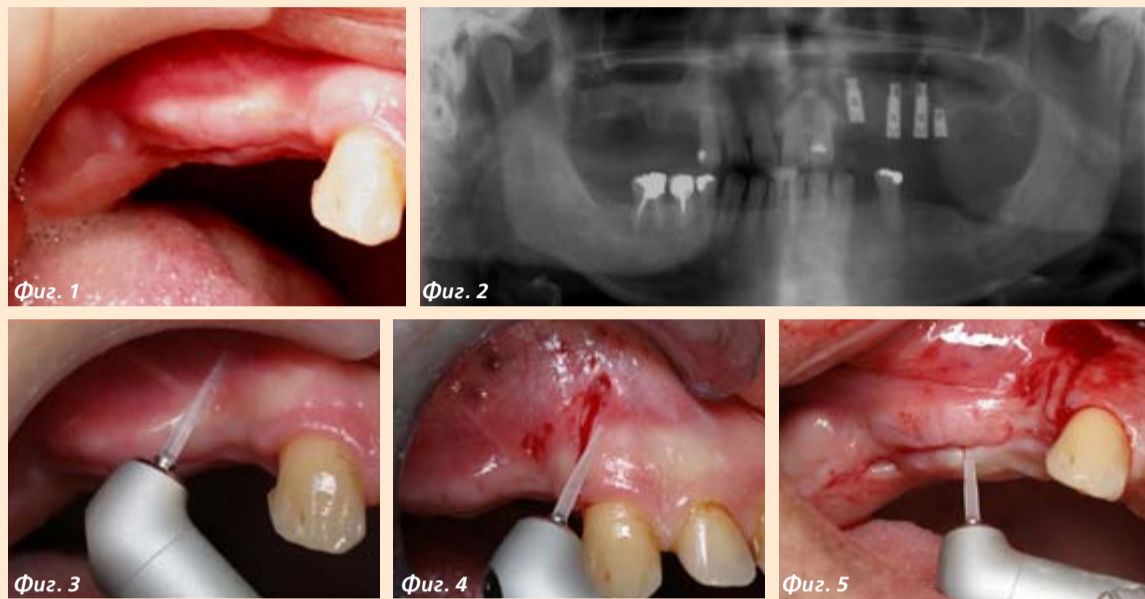
SimPlant®
НАЙ-ДОБРИЯТ СОФТУЕР ЗА ИМПЛАНТОЛОЗИ ИДВА БЕЗПЛАТНО С I-MAX TOUCH 3D

АТРАКТИВНИ ЦЕНИ
ЗА ПАКЕТ КУГЕЛ + ДВА РАЗМЕРА СЕНЗОРИ.

DeMaKom DMK
Тел. 02 481 47 21/22, 0885 205 792/3
www.demakom.com, www.owandy.com

Приложение на Er:YAG (2940 nm) лазер при достъп до максиларния синус чрез латерален прозорец

АВИ РЕЙХАНИАН, DDS, НЕТАНИЯ, ИЗРАЕЛ (ЧАСТНА ПРАКТИКА)



Фиг. 1 Изходно състояние, горен десен квадрант; Фиг. 2 Ортопантомографско изследване; Фиг. 3 Инцизия с лазер LiteTouch и 600 микрона сапфирен накрайник; Фиг. 4 Вертикална инцизия; Фиг. 5 Горизонтална инцизия; препоръчан накрайник: 600 микрона.

Техниката за повдигане на синусния под е често прилагана за аугментация и подобряване на условията за поставяне на импланти в дисталния алвеоларен гребен на горна челюст¹. Първичната стабилност на имплантите е необходимо условие за успеха на всяка процедура по имплантиране. Различни рутинни техники за аугментация на пода на максиларния синус използват костни присадки и костозаместители за осигуряване на оптимални условия за поставяне на дентални импланти в дисталните участъци на максилата². Класическата латерална артростомия (извършена за първи път от Тапум³ през 1976 г. и публикувана от Бойн през 1980 г.) е най-често прилаганият метод за синус-лифт. Разработени и изпробвани са много техники⁴⁻⁸ за редуциране на обема и за промяна на анатомията на синусната кухина и за увеличаване количеството на налична кост за адекватно за протетичните цели поставяне на необходимия брой импланти със задължителна дължина. В тази област има редица публикации на тема присадки, техники за тяхното приложение и сравнение между тях.

Целта на настоящата публикация е да демонстрира приложението на енергията

на Er:YAG лазер за манипулации в областта на оперативното поле при повдигане на синусния под и имплантиране в аугментирания алвеоларен гребен.

ВЪВЕДЕНИЕ

Изборът на техника за синус-лифт^{9,10} зависи от височината на остатъчната кост между алвеоларния гребен и синусния под:

1. Височина на остатъчната кост най-малко 6–10 mm: препоръчва се затворен синус-лифт (push up).
2. Височина на остатъчната кост между 4 и 6 mm: препоръчва се латерален достъп до синуса.
3. Височина на остатъчната кост по-малка от 4 mm: препоръчва се двуетапна техника:

- Достъп с латерален прозорец.

- Поставяне на имплантите 6–9 месеца по-късно.

Понастоящем са познати много техники за латерален достъп, напр. чрез отнемаща фреза, Piezo (ултразвуков апарат) и др. Изключително важно е Шнайгеровата мембрана да бъде запазена напълно интактна, без никакви перфорации¹¹.

Представеният по-году случай демонстрира приложението на Er:YAG лазерната система (LiteTouch, Syneron Medical Ltd.) за латерален достъп до синуса, използвайки различните възмож-

ности, които тя предоставя. Те включват лазер-асистирана инцизия (приложение при меки тъкани^{12,13,14,15} и 16) и лазер-асистирано формиране на латерален прозорец (приложение при твърди тъкани^{14,15,17,18} и 19).

ПРЕДСТАВЯНЕ НА СЛУЧАЯ

Този случай демонстрира приложението на Er:YAG лазер LiteTouch (разработка на Syneron Medical Ltd.) за латерален достъп до максиларния синус, използвайки различните възможности в терапевтичния му спектър. Те включват лазер-асистирана инцизия (приложение при меки тъкани) и лазер-асистирано формиране на латерален прозорец (приложение при твърди тъкани).

ПОДГОТОВКА ЗА ЛЕЧЕНИЕ

Клинично изследване:

Пациентка на 40 години изрази желание за цялостна рехабилитация на съзъбието, като основното ѝ оплакване беше свързано с обеззъбяването в горния десен квадрант, следствие на пародонтално заболяване. Клиничният преглед разкри липсата на зъби # 14, 15, 16, 17, 23, 24, 25, 26, 27, 34, 36 и 37 (фиг. 2).

Анамнеза:

Липсваха придружаващи системни заболявания, налагащи лечение.

Рентгенографско изследване:

Изследването показва по-малко от 4 mm височина на остатъчната кост между алвеоларния гребен и синусния под в горния десен квадрант (фиг. 1). Тази стойност не е в нормалните граници за поставяне на импланти без използване на водена костна регенерация (ВКР)^{35,37,38}. В горния ляв квадрант височината на костта беше над 10 mm, което позволи поставянето на импланти без необходимост от отворен синус-лифт.

Изследване на меките тъкани:

Меките тъкани бяха без особености. При изследване с пародонтална сонда беше установена дълбочина на сондиране 3–4 mm, без кървене при сондиране.

ЛЕЧЕБЕН ПЛАН

Всяка оперативна интервенция се предхожда от инициална подготовка от дентален хигиенист, която включва супра- и субгингивално отстраняване на плака и зъбен камък и залаждане на кореновите повърхности (при необходимост). Лечебният план включваше поставяне на четири импланта в горния ляв квадрант, поставяне на три импланта в долния ляв квадрант в участъка на зъби # 34, 36 и 37. Беше взето решение за извършване на лазер-асистирано отворено повдигане на синусния под в горния десен квадрант, като същевременно бъдат поставени четири импланта.

КЛИНИЧНИ СЪБРАЖЕНИЯ ПРИ ИЗБОРА НА ЛАЗЕР

След молбата на пациентката за рехабилитация беше взето решение за извършването на лазер-асистирано отворено повдигане на синусния под. Въпросът беше лазер с каква дължина на вълната е най-подходящ за тази процедура: диоден (830 nm), Er:YAG (2940 nm) или CO₂ (10 600 nm).

Изборът на подходяща дължина на вълната и мощност на лазера за целите на процедурата е от ключово значение. Много важно е да се помни, че при работа с термален лазер задаването на неподходяща мощност може да причини ненужна термична некроза.

По-году са представени

клиничните съображения при избора на подходяща дължина на вълната на лазерното лъчение:

- Безопасност: кост, меки тъкани^{27,28,30}.
- Водно охлаждане: физиологичен разтвор или гестулирана вода.
- Ефективност: лазерната енергия, абсорбирана от вода, HA и пигментация^{15,26}.
- Режим на приложение на лазера: контактен или безконтактен режим.
- Дълбочина на проникване: форма на снопа, преносна система.
- Контрол на кървенето: „влажен“ или „сух“ разрез¹³.
- Параметри на действие: енергия, честота, продължителност на пулсацията, площ на полето (различни размери на накрайниците).
- Постоперативни резултати^{20,21,22,23,24}.
- Термична некроза: намаляване площта на полето²⁵.
- Угобно приложение: разнообразие от наконечници и накрайници.

Обобщавайки всички горепосочени фактори, избрахме ербиевия лазер като най-подходящ за тази процедура. Използвахме Er:YAG лазер LiteTouch 2940 nm (Syneron Medical Ltd., Йокнеам, Израел). Ербиевите лазери са единственото поколение лазери, което осигурява водно охлаждане на лазерното лъчение, изключително важна функция при работа с лазери върху костни структури^{13,18,22}.

ОПЕРАТИВНА ТЕХНИКА

Оперативната намеса беше разделена на три етапа:

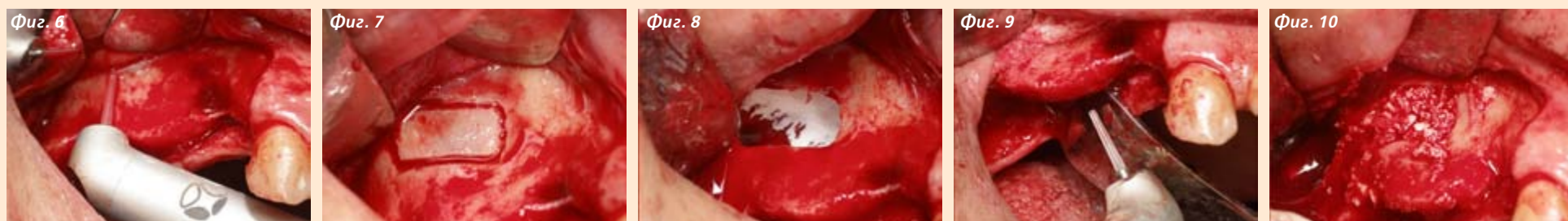Първи: поставяне на четири импланта в горния ляв квадрант.

Втори: отворен синус-лифт в горния десен квадрант и поставяне на четири импланта.

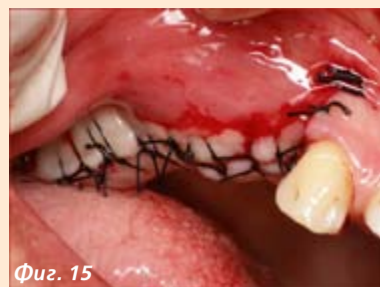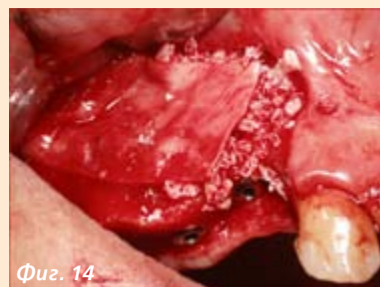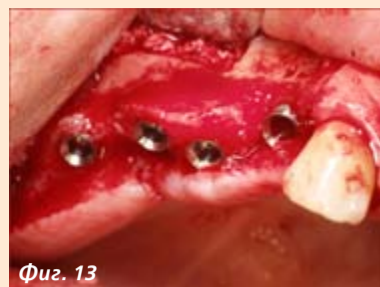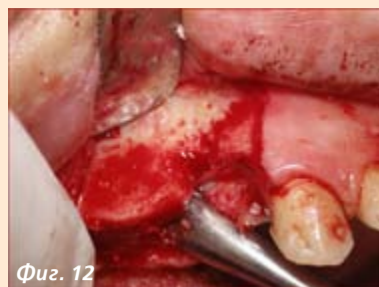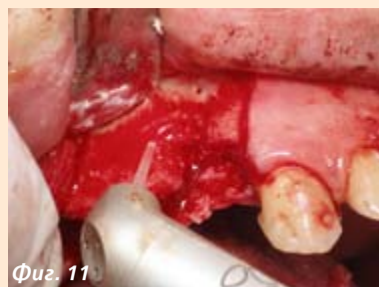Трети: поставяне на три импланта в долния ляв квадрант.

ЛАТЕРАЛЕН ДОСТЪП ДО СИНУСА С ПОМОЩТА НА ER:YAG ЛАЗЕР – ХИРУРГИЧНА ТЕХНИКА

Оперативните параметри за приложение на лазерите при различните хирургични етапи са следните:



Фиг. 6 Формиране на латерален прозорец с лазер LiteTouch; Фиг. 7 Латерален прозорец непосредствено след оперативната процедура; Фиг. 8 Резорбируема двуслойна мембрана (Geistlich) за предпазване и за опора на синусната мембрана; Фиг. 9 Маркиране позицията на импланта – накрайник: 1300 микрона в безконтактен режим; Фиг. 10 Поставяне на Bio-Oss® в синусната кухина.



Фиг. 11 Декортикация на букалната кост за стимулиране на кръвенето за целите на ВКР; фиг. 12 Букалната кост след декортикацията; фиг. 13 Поставените четири импланта; фиг. 14 Резорбируема двуслойна мембрана за покриване на прозореца; фиг. 15 Непосредствено следоперативно затваряне на раната.

- Формиране на ламбо:
Дължина на вълната: 2940 nm (Er:YAG), сапфирен крайник 600 микрона, 6 контактен режим; 200 mJ на пулс при 35 Hz. Обща мощност: 7 вата.
- Отстраняване на меки тъкани:

Дължина на вълната: 2940 nm (Er:YAG), сапфирен крайник 1300 микрона, безконтактен режим; 400 mJ на пулс при 20 Hz. Обща мощност: 8 вата.

- Костна хирургия:
Дължина на вълната: 2940 nm (Er:YAG), сапфирен крайник 1300 микрона, безконтактен режим; 300 mJ на пулс при 20 Hz. Обща мощност: 6 вата.

Процедурата започна с вертикална облекчителна инцизия с обратен наконечник (фигури 3 и 4) в дисталния участък на зъб # 13, последвана от хоризонтален разрез по алвеоларния гребен до максиларния тубер (фиг. 5). В някои случаи инцизията трябва да бъде леко палатинално от алвеоларния гребен⁹, за да се съхрани по-широк участък от кератинизирана аташирана гингива за по-сигурно зарастване на оперативната рана и за предотвратяване на дихисценция на ръбовете. След това от букално беше формирано ламбо в пълна дебелина, осигуряващо достъп до латералната стена на синуса. Много важно: не забравяйте, че при оформяне на вертикалния разрез върхът на сапфирения крайник не трябва да прониква насилствено в меките тъкани, а по-скоро с леки докосващи движения на върха да осигури достъп за формиране на латералния прозорец.

След това крайникът беше сменен с 1300-микронен сапфирен крайник, използван в безконтактен режим. Разстоянието между върха на крайника и прицелните тъкани трябва да бъде 9 mm. Енергията, използвана при тази процедура, беше със средна мощност 200 mJ при 15 Hz (= 3W). Наконечникът трябва да бъде в постоянно движение и под непрекъснат контрол, тъй като костта на латералната стена на синуса обикновено е много тънка. Er:YAG лазер не осигурява добра хемостаза поради краткия му контакт с тъканите и малката дълбочина на проникване. В момента на поява на слабо кървене или при визуализиране на Шнайдеровата мембрана лазерният лъч трябва да навлезе в дълбочина. Колкото по-близо до Шнайдеровата мембрана прониква лъчът, толкова по-голямо трябва да бъде разстоянието между крайника и обработваните тъкани (мощността на лазерния лъч се контролира от разстоянието между върха на край-

ника и тъканите). Въздушният спрей беше насочен на страни от мястото на прикревяне на ламбото за минимализиране на риска от въздушна емболия.

За формирането на антростомата с квадрантна фор-

ма беше използван ербиев лазер⁹. Височината на прозореца не трябва да надвишава размерите на синусната кухина. След лазерната обработка на четирите стени на прозореца (фигури 6 и 7) костната пластинка мно-

го внимателно беше пригвита в посока към максиларния синус, без да се уврежда Шнайдеровата мембрана¹¹. След това синусната мембрана беше много нежно мобилизирана от костния синусен под и предназначена с резор-

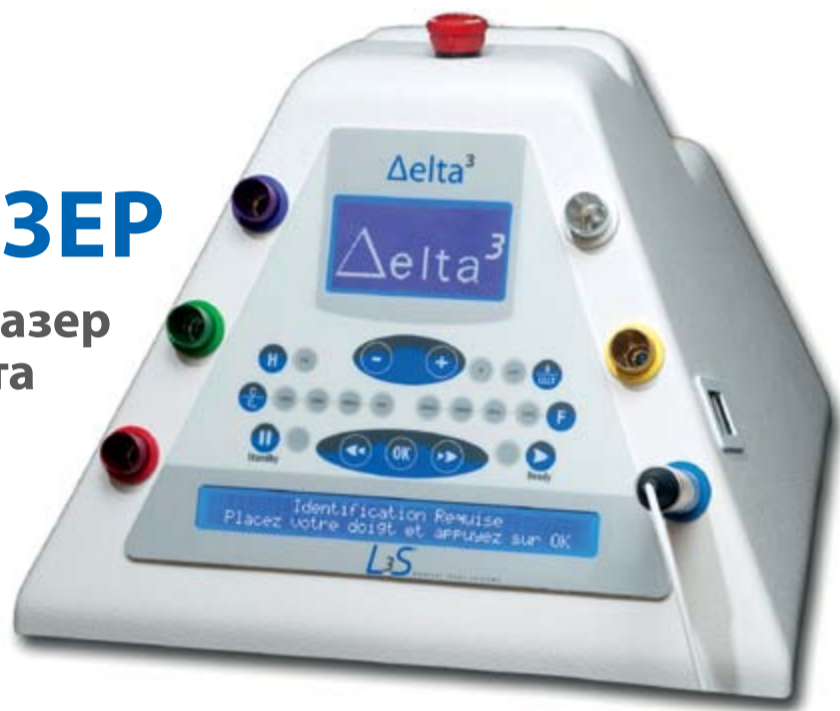
бируема двуслойна мембрана (Geistlich), както е показано на фиг. 8. Беше взето решение за поставяне на четирите импланта преди въвеждането в синуса на костозаместващо вещество. Позицията и посоката на имплантите



Наука и иновация, посветени на денталното изкуство

Delta Cube ЛАЗЕР

Единственият дентален лазер с 4 дължини на вълната



Иновация, произведена във Франция

- 4 лазера в един
- безконтактен разрез
- удобен интерфейс с автоматично разпознаване на крайника
- нискоенергийна лазерна терапия
- широко приложение в ендодонтията, пародонтологията, хирургията, имплантологията, естетичната стоматология (избелване и др.), лечение на хиперсензитивност, кръвоспиране и др.

ТЕХНИЧЕСКА ХАРАКТЕРИСТИКА:

Дължини на вълната:

1064 nm Nd:YAG

915 nm- диоден лазер

650 nm -

405 nm -

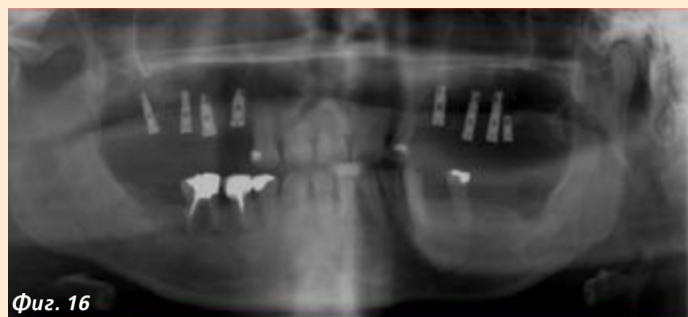
Максимална мощност: 15 W (LLLT : 500 mW)

Фреквенция: 10, 50, 100 Hz & 20KHz

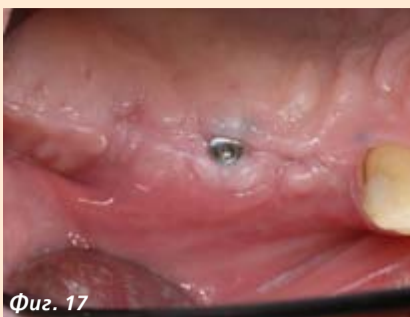Форми: Continuous или pulsed от 2,5 μs до 50ms

Тегло: 9кг.

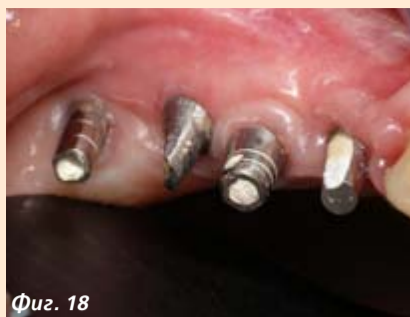



Фиг. 16



Фиг. 17



Фиг. 18

Фиг. 16 Ортопантомографско изследване непосредствено след оперативната намеса; Фиг. 17 Алвеоларният гребен три месеца след операцията; Фиг. 18 Поставените импланти десет месеца след операцията.

бяха маркирани с помощта на лазера (фиг. 9). Много важно: Не маркирайте цялата повърхност на имплантното ложе с лазера, а само кортикалната кост. Освен това поради дихисценцията букално в областта на зъб

#14 беше извършена лазерна декортикация на букалната кост за предизвикване на кървене за целите на водената костна регенерация (ВКР) (фигури 11,12 и 16). Следващата стъпка беше подготовка на ложите за имплантите с

помощта на конвенционална турбинна фреза и едва след това беше запълнено пространството, образувано след повдигане на синусната мембрана, с различни костозаместващи материали за формиране на основа за поста-

вяне на имплантите³⁰⁻³⁵ (фиг. 10). Последва поставянето на четирите импланта (фигури 13,16).

10 месеца след оперативната намеса рехабилитацията на съзъбието беше преценена за приключена (фиг. 18).

ОБСЪЖДАНЕ

Клиничният опит показва, че лазерът е по-безопасен за околните тъкани в сравнение с ротационните инструменти^{27,28,30}, особено по отношение на риска от перфорация на Шнайдеровата мембрана. Приложението на лазера е по-лесно за денталния хирург и по-комфортно за пациента в сравнение с другите системи поради значително редуцираните вибрации^{29,36}. Сред другите предимства на лазерите са:

- Дезинфекция на оперативното поле³⁹ – поради бактерицидното действие на лазера.
- По-слабо кървене по време на процедурата¹³.
- По-слаби постоперативни отоци и болка поради способността на лазерното лъчение да коагулира малките кръвоносни съдове, лимфните съдове и нервните окончания⁴⁰.

При работа с ербиевия лазер не се образува замърсяващ слой^{16,41}.

ЗАКЛЮЧЕНИЕ

Както бе показано в тази статия, ербиевият лазер (LiteTouch Syneron Ltd) е безопасен и лесен за приложение инструмент за отваряне на латерален прозорец при повдигане на синусния под с минимален риск от перфорация на Шнайдеровата мембрана при стриктно спазване на препоръчаните оперативни параметри и аксесоари (енергия, накрайници, конфигурация на наконечниците и режим на работа на лъча – контактен/безконтактен). Лазерът LiteTouch предлага на денталния хирург улеснена работа с апарата, дължаща се на 360-градусовата подвижност на наконечника. DT

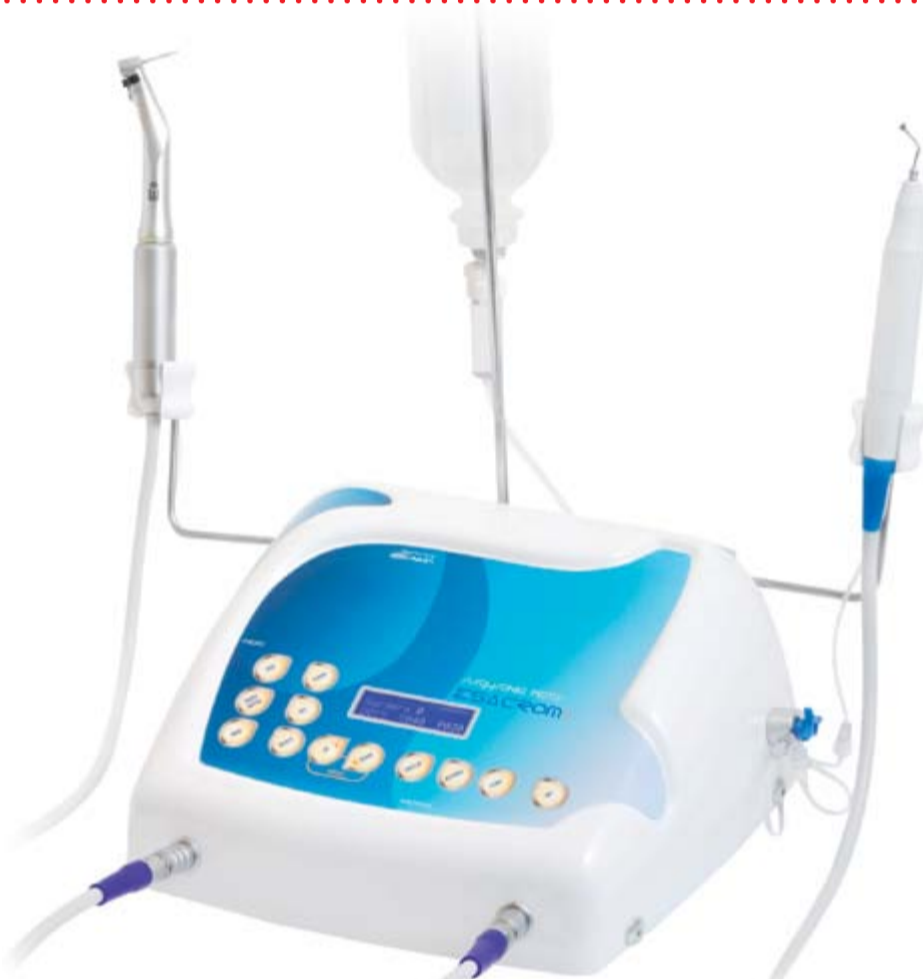Пловдив, ул. "Цар Иван Александър" 14А;
тел.: 032 631309; факс: 032 664670;
GSM: 0878 697 700; 0898 697 700;
e-mail: zx27@dir.bg; www.dentalimar.com

DENTA[®]
dental materials & devices distribution **LiMar**

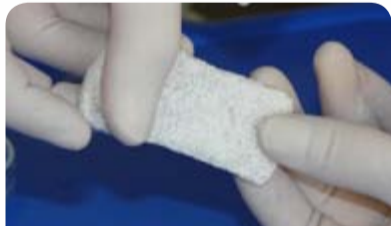ESACROM
electronics and medical devices

НОВО РЕШЕНИЕ

- 1 апарат
- високи резултати
- пълен комфорт



biom'up
ADVANCED BIOMATERIALS




MATRI™BONE

Хемостатичен, резорбируем, остеокондуктивен двуфазен костозаместител



COVA™MAX

Резорбируема транспарентна колагенова мембрана с оптимизирани механични и еластични свойства



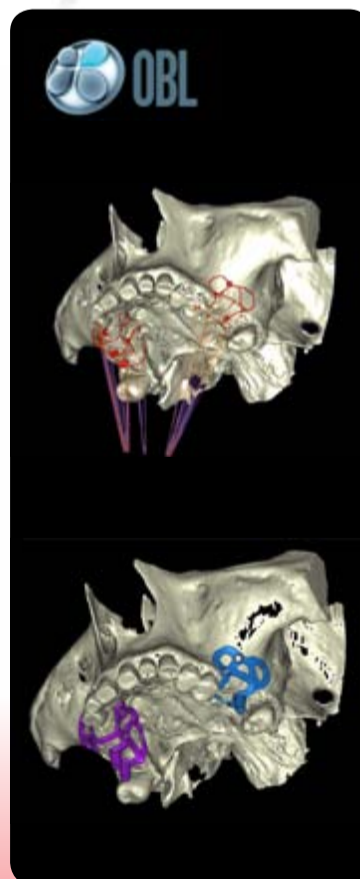
N-GENERIC DUAL IMPLANT

Една уникална протетична гама
Клас V титан



BIO-XELLENT IMPLANT

биконичен имплант



CE made in France

Информация за автора:

Д-р **Ави Рейханян** е завършил Букурещкия университет, Румъния, през 1988 г. Специализирал е във Факултета по орална и лицево-челюстна хирургия в болницата „Рамбам“ в Израел. Член е на Академичния съвет на Института за непрекъснато дентално обучение в Хайфа, Израел, и понастоящем практикува обща стоматология и орална хирургия в Немения, Израел. Денталните лазери са включени в практиката на д-р Рейханян от ранната 2002 г. Той е член на Академията по лазерна дентална медицина и на Израелското дружество по дентална имплантология. В своята практика използва лазери с три вида дължина на вълната: Erbium:YAG (2940 nm), CO² (10 600 nm), диоден (830 nm).

Д-р Рейханян има множество публикации и е изнесъл много лекции по света в областта на лазерната дентална медицина. Консултант е на денталния отдел на Syneron Medical Ltd. С д-р Рейханян можете да се свържете по интернет на: avi5000rey@gmail.com, уебсайт: www.avidentalaser.com

Интраорално снемане на отпечатъци

Дигиталното регистриране скоро ще преодолее всички граници

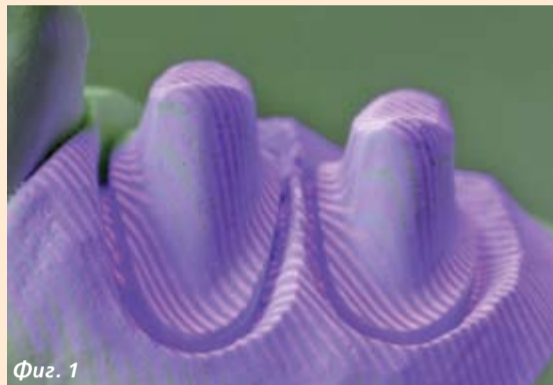
МАНФРЕД КЕРН, ГЕРМАНИЯ

Ежегодната среща на Германското дружество по дентална и орална медицина (DGZMK), проведена съвместно с Дружеството по дентална керамика (AG Keramik), професионално сдружение към DGZMK, е събитие с голямо значение, при което критично се обсъжда натрупаният клиничен и практически опит с изцяло керамичните и CAD/CAM методи. На тазгодишната среща, 10-и Ежегоден симпозиум по керамика, проф. Бернд Вьостман, ръководител на Катедра по прометична дентална медицина в Университета на Гийсен, Германия, в своята презентация акцентира на прогреса, постигнат в дигиталните методи за интраорално снемане на отпечатъци.

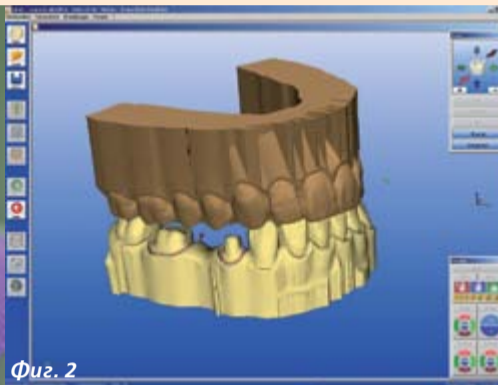
Естествено, перфектно прилягащите конструкции, които могат да бъдат фиксирани без необходимост от допълнително ажурстване, са мечтата на всеки лекар по дентална медицина. Това изисква вземане на перфектни отпечатъци от препарирани зъби и от зъбните гъби. Наскоро дигиталните технологии направиха пробив в тази насока, като началото беше поставено през 1985 г. с първите дигитални отпечатъци от проф. Вернер Мьорман в Университета на Цюрих. Проф. Вьостман обясни, че в стремежа към свършеното възстановяване създаването на реален или виртуален модел на интраоралната ситуация е изключително важна стъпка — изработването на окончателната конструкция е възможно единствено по индиректен метод, независимо дали се касае за инлей или многочленна мостова неснемаема конструкция (НК).

Поради особеностите на материалите и на техническите умения не е възможно да се пресъздаде „безупречен“ конвенционален (гипсов) модел от класическите отпечатъци с еластомерни отпечатъчни материали. Всеки виртуален модел, създаден въз основа на класическите отпечатъци, е неточен независимо от точността на процедурата по сканиране. Това оправдава сканирането директно в устната кухина.

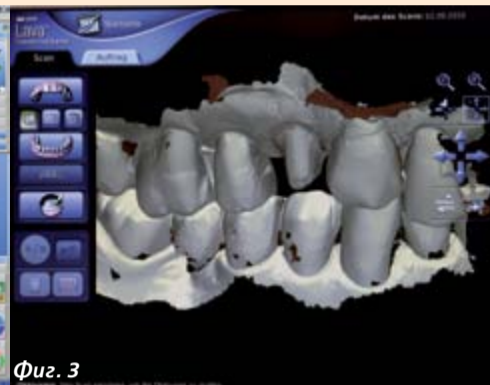В днешни дни, когато изработването на изцяло керамични възстановявания без помощта на CAD/CAM технологията е почти немислимо, вече е предприета след-



Фиг. 1

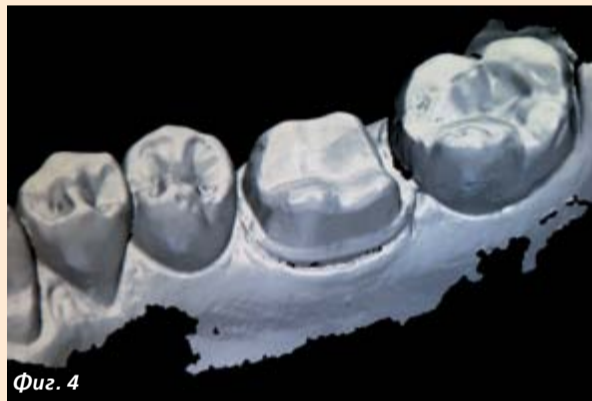

Фиг. 2

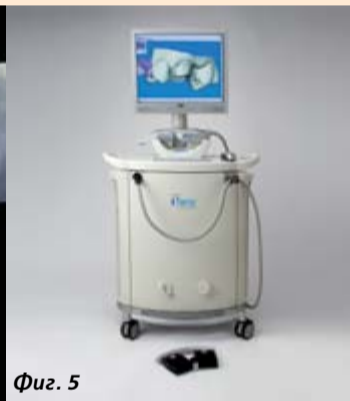

Фиг. 3

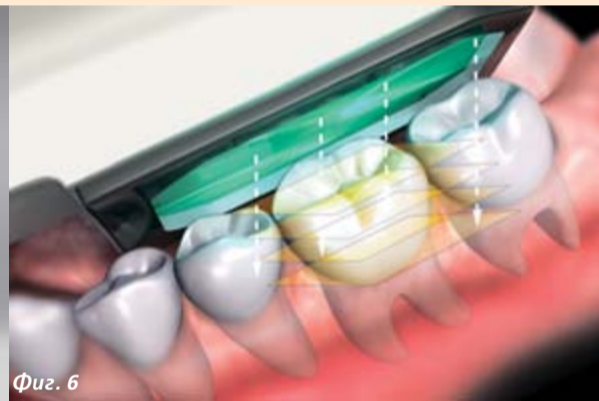Фиг. 1 Късовълнова синя светлина със структурна проекция на светлината. (Снимката е любезно предоставена от Ендер.); Фиг. 2 Отделните снимки се наслагват за създаване на дигитален модел на цялата зъбна дъга, основа за конструиране и фрезоване на скелета. (Снимката е любезно предоставена от Мел.); Фиг. 3 Оптиелектронно интраорално сканиране със системата C.O.S. Lava. Коронковата подготовка и препаративната граница са представени детайлно. Освен за изработването на скелета регистратът позволява създаване на стереолитографски пластмасов модел, включващ и антагонистите.



Фиг. 4



Фиг. 5



Фиг. 6

Фиг. 4 Интраорално сканиране (C.O.S. Lava) на молар, препарирани за коронков скелет от ZrO_2 (Фигури 3 и 4 са любезно предоставени от Вьостман.); Фиг. 5 ИТео е оборудван с лазерна камера. Това е третият интраорален скенер на европейския пазар; Фиг. 6 ИТео сканира зъбната повърхност на няколко нива, използвайки лазерна триангулация.

ващата стъпка към пълното дигитализиране на процеса от препарирането до фиксирането на прометичната конструкция: оптич-

но сканиране за създаване на дигитален интраорален отпечатък. Що се отнася до клиничното приложение, апаратите CEREC AC (Sirona),

C.O.S. Lava (3M ESPE), iTero (Caden-Traumann) са сходни, но тяхното действие се основава на различни принципи. Технологичната кон-

струкция на системите е сходна, но процедурата за получаване на 3D образите е различна.

Регистрационният апа-



На 18.02.2012 г.

ТЕОС Дентал, съвместно с г-р МИНА ЛЕВИ организира еднодневен курс на тема:

INVISALIGN
ЕВОЛЮЦИЯ В СЪВРЕМЕННАТА ДЕНТАЛНА МЕДИЦИНА

ПРОГРАМА:

1. Регистрация - 8.30-9.00 ч
2. Въведение
3. Индикации и контраиндикации
4. Техника и методи
5. Клинични случаи
6. Workshop

Място на провеждане:

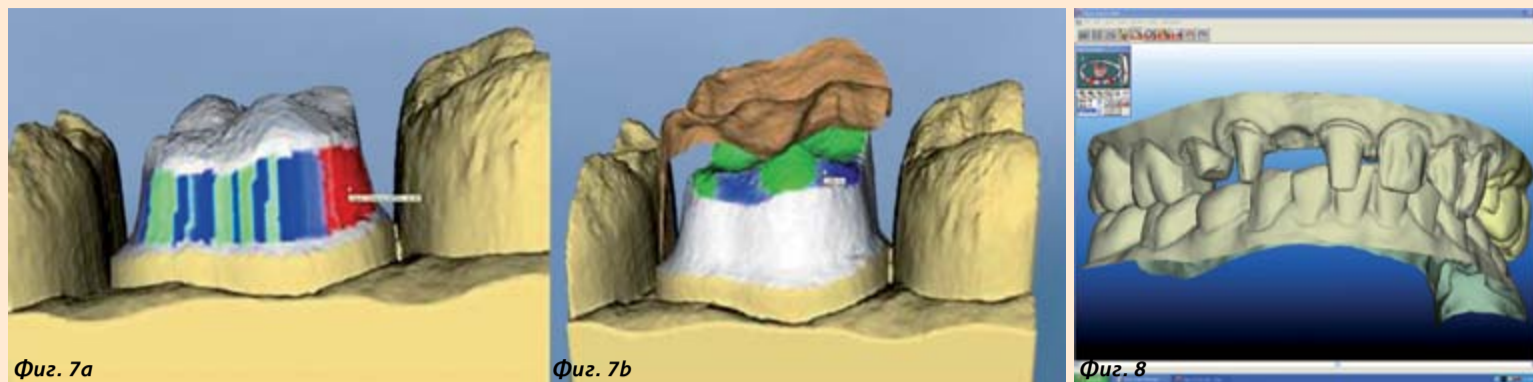
City Hotel Sofia
Гр. София, ул. "Стара планина" 6

Такса за участие: 480 лв.

При записване до края на месец ноември - отстъпка 10% от цената.

Максимален брой участници – 20 души

За записване тел. 02 8435658
Банкова сметка: ТЕОС Дентал ООД
IBAN: BG53PRCB92301031718212 BGN
BIC: PRCBBSF
ProCredit Bank



Фигури. 7a и 7b Виртуалната програма *pre-check* проверява препарационните граници и оклузалната редукция спрямо антагонистите. (Снимката е любезно предоставена от Лауер.); Фиг. 8 Сканиране на цялата зъбна дъга за конструиране на НК с помощта на системата *iTero*. (Фигури 5, 6, 8 и 10 са любезно предоставени от Щрауман.).



Фиг. 9 Стереолитографски изработен пластмасов модел с помощта на системата *C.O.S. Lava*. (Снимката е любезно предоставена от ЗМ ESPE.); Фиг. 10 Дигитално фрезован пластмасов модел с помощта на системата *iTero*; Фиг. 11 Конструиране на НК.

рат на CEREC AC използва късовълнова синя светлина и действа съобразно принципите на структурната проекция на светлината (фиг. 1). Сканиращата процедура улавя единични образи; функцията за сканиране погълва зъбните повърхности по екватора и така повишава точността на отпечатъка. Чрез компютърно наслагване се генерират няколко образа на отделния квадрант или на цялата зъбна дъга (фиг. 2), както и на антагонистите и на захапката.

Сканирането на повърхността от *C.O.S. Lava* регистрира формата на зъба чрез придвижването на видеокамера по зъбната повърхност. Разстоянието до камерата може да бъде определено чрез променливата позиция на отделните пиксели при филмирането, което пресъздава 3D образ на зъбните дъги (фигури 3 и 4).

Функцията на скенера *iTero* се основава на принципа на лазерната триангулация. Лъчът улавя зъба и го сканира в 300 плоскостни ниба, всяко с дълбочина 50 μm (фигури 5 и 6).

Според проф. Вьостман точността на сканиране с CEREC AC и *C.O.S. Lava* съответства на тази на конвенционалните отпечатъци с хидроколорид или поливинилсилоксан. Отчетените разлики не са били значими¹. Изследванията на коронарните възстановявания, изработени с *C.O.S. Lava*, регистрира-

ли средна стойност на маргиналният процеп 33 μm ($\pm 16 \mu\text{m}$). Конструкциите, изработени по конвенционалната отпечатъчна техника, са били със средна стойност на маргиналният процеп 69 μm ($\pm 25 \mu\text{m}$). Syrek и съпр. установили сравними резултати при клинично изпитване². Средната стойност на маргиналният процеп за конвенционално изработените корони била 71 μm в сравнение с 49 μm за короните по *C.O.S. Lava*. Съобщаваните в литературата данни за CEREC 3D са за толеранс от 40 μm ($\pm 21 \mu\text{m}$)³.

Друго предимство на дигиталните отпечатъци е, че сканираната подготовка може да бъде контролирана директно на екрана, което дава възможност за непосредствено отстраняване на несъвършенствата (фигури 7 и 8). Тези методи на сканиране значително подобряват комфорта при лечението за пациентите с изразен рефлекс за гадене. Допълнителни благоприятни ефекти, особено за клиничната практика, произтичат от съкратените етапи на лечението. Вече не са необходими отпечатъчни лъжици, смесване на еластомерните отпечатъчни материали, изчакване за втвърдяването и дезинфекцията им, както и отливането на модел.

Съкратените срокове на лечение и по-малкото работно време са свързани и с по-малко причини за неус-

пех и с по-добра стандартизация, която от своя страна може да осигури по-прегледими резултати от лечението. Проф. Вьостман обърна внимание на факта, че регистрирането на изцяло субгингивалните граници на подготовките е извън възможностите на оптичните системи; при такива случаи все още се използват конвенционалните отпечатъчни техники.

ДИГИТАЛНИТЕ ОТПЕЧАТЪЦИ СА ПО-ПРЕЦИЗНИ

На 12-ата Ежегодна среща на Международното дружество по компютърна дентална медицина проф. Гервин от Университета на Грац направи сравнение на точността на дигиталните отпечатъци с тази на конвенционалните еластични отпечатъци. Ако конвенционалните отпечатъци показват степен на еластично възстановяване от 98.5% след деформация, за кавитет за инлей може да се очаква точност на съответствие от 35 до 75 μm . При гипсовите модели се добавя допълнителен толеранс до 46.5 μm ⁴, така че при индиректно изработените коронки може да се очакват отклонения до 114 μm ⁵.

Различните техники с еластомерни отпечатъчни материали могат да са причина за съществени отклонения. Така например при аналоговата отпечатъчна техника, използваща различни отпечатъчни материала-

ли и лъжици, обемните промени, сравнени с контролата (референтна метална отливка), варираха от 0.32 и 1.17%. Беше установена разлика от 49 μm за стандартните и 122 μm за контролните отпечатъци⁶. Изследванията върху аналоговите отпечатъчни методи са били извършвани с помощта на 2D изследвания; съвременните изследвания на прецизността на образните оптични методи се били провеждани с анализ на 3D пространствените съотношения.

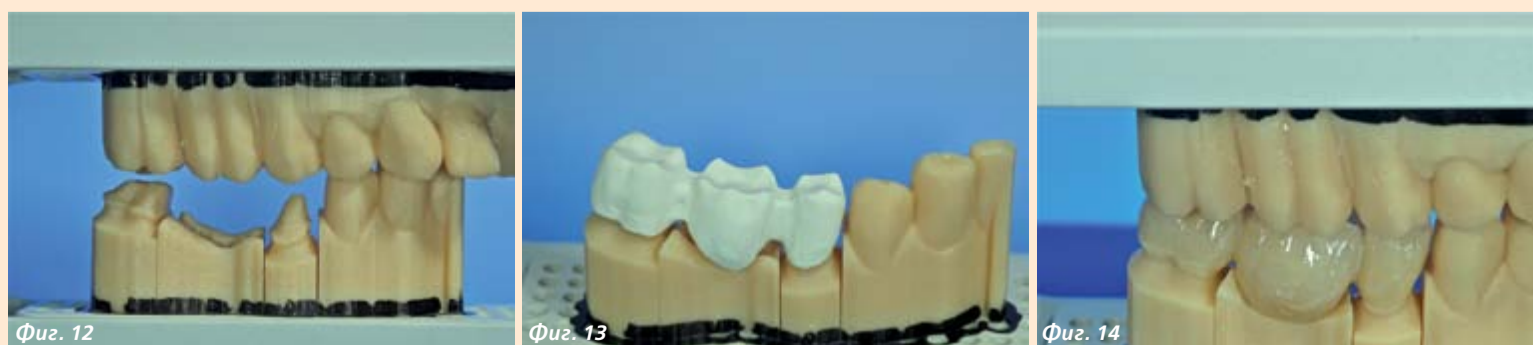Дигиталните или оптичните образи, генерирани чрез различните системи, са показали точност на регистриране от 11 μm ⁷. При аналоговата отпечатъчна техника отклонението за цял квадрант варираше от 72 до 101 μm , докато толерансът на грешка при регистрирането с дигиталните образи бил около 35 μm благодарение на подобрената точност вследствие възможността за ангулация. Потенциалните източници на грешки в дигиталната отпечатъчна техника са настройките на скенера, магнитни полета на взаимодействие при обработката на образа, шума на образа и софтуера. Според проф. Арнед тези резултати показват, че при загаване на правилни параметри на камерата и скенера дигитално генерираните образи са причина за по-малко грешки и имат по-голяма прецизност в сравнение с конвен-

ционалните отпечатъци с еластомерни отпечатъчни материали⁸.

С помощта на компютър се генерира виртуален модел на горна/долна челюст посредством данните от сканирането и се създава образ на квадранта или на цялостната зъбна дъга с антагонистите. Денталният лекар изпраща по интернет регистрата от *C.O.S. Lava* или *iTero* до лабораторията, където данните се проверяват, преди да бъдат използвани за създаване на пластмасов модел (фигури 9 и 10). След изработването на CAD възстановяването зъботехникът може или сам да фрезова скелета в своята лаборатория, или да прибегне до услугите на специален център за фрезване. Пластмасовият модел е необходим за наслагване на фасетите и за уточняване на артикулационните взаимоотношения. CEREC AC компютърно генерира виртуален модел (фиг. 11). Безскелетни коронки и малки НК могат да бъдат фрезовани веднага, директно използвайки данните от регистрата, в денталния кабинет или в зъботехническа лаборатория с онлайн връзка с кабинета. За фасетни корони и многочленни мостове е необходим стереолитографски изработен пластмасов модел, който се изработва от *InfiniDent (Sirona)* и улеснява процедурата по ламиниране на скелета и на артикулиране на конструкцията (фигури 12–14).

Оптомелектронните системи за снемане на отпечатък са изключително перспективни. Благодарение на предимствата в стандартизирането, гарантираното качество и комфорта за пациента дигиталните системи за интраорално снемане на отпечатъци имат голям потенциал за развитие. Занапред те ще намират все по-голямо приложение в ежедневната дентална практика. Снетите чрез тях регистрати, поради възможността за обмяна на информацията онлайн, улесняват комуникацията между денталния лекар и зъботехника независимо от разстоянията между тях. Допълнително могат да бъдат приложени и лицеви фотографии, информация за цвета на зъбите, индивидуалните особености на пациента, материалите, оклузалните характеристики и т.н. Всичко това е възможно без конвенционалната отпечатъчна техника и свързаните с нея рефлекс на гадене, регистриране на захапката и отливане на гипсов модел.

Бележка на редактора: Пълен списък с библиографията е на разположение при автора на kern.agg@keramik.t-online.de. DT



Фиг. 12 Стереолитографски модел (акрилен) за проба на скелета; Фиг. 13 Проба на скелета от ZrO_2 ; Фиг. 14 Облицоване и наартикулиране. (Фигури 11–14 са любезно предоставени от Балтзер.)

Информация за автора:

Manfred Kern
German Society of
Computerized Dentistry-
International Society of
Computerized Dentistry
secretariat@dgcz.org
www.dgcz.org

3D поглед към „Медикус, Денто, Галения 2011“

→ стр. 1

„Новостите, които ще бъдат демонстрирани, и събитията от целовата програма акцентират върху грижата за пациента. Това ще помогне България да използва своите шансове и да се развие като предпочитана дестинация за медицински туризъм. На изложението намират място и бизнесът, и науката, и добрите практики“, заяви при откриването главният директор на панаира Иван Соколов.

Лентата прерязва зам.-министърът на здравеопазването г-р Кирил Добрев. „Убеден съм, че изложбата „Медикус, Денто, Галения“ ще запази авторитета си като едно от утвърдените средища за привличане на инвестиции в здравеопазването и за неговото модернизиране“, подчерта той.

НОВОСТИ И АКТИВНОСТИ ПО ВРЕМЕ НА „МЕДИКУС, ДЕНТО, ГАЛЕНИЯ“

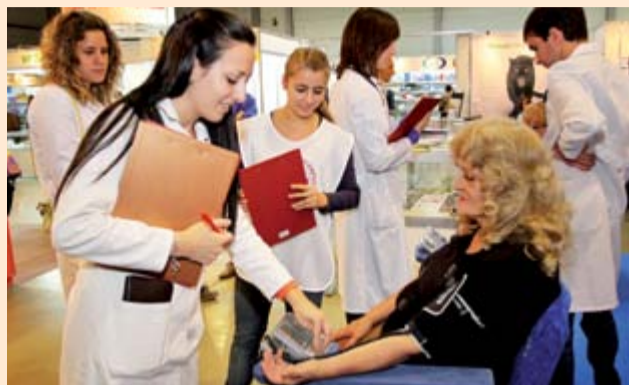Изключително модерния в световен план дентален лазер Delta Cube показва фирма „Дентакон“. Това е единственият дентален лазер с 4 дължини на вълната. След медицинското изложение в Кюлн и в Пловдив може да се види още един модерен лазер. Той е безвреден дори за деца и бременни жени, твърдят изложителите от „Контакт Медикъл интернешънъл“, които са представители на производителя от САЩ.

По подобие на кюлнското изложение, и тук най-много бяха новостите в сферата на имплантологията. Тук имаха какво да покажат фирмите МИ ПЛАНТ, „Дента Лимар“, „Алфа Био“, „Ултра-дентал“, „Анка Кацарова“ ЕТ и др.

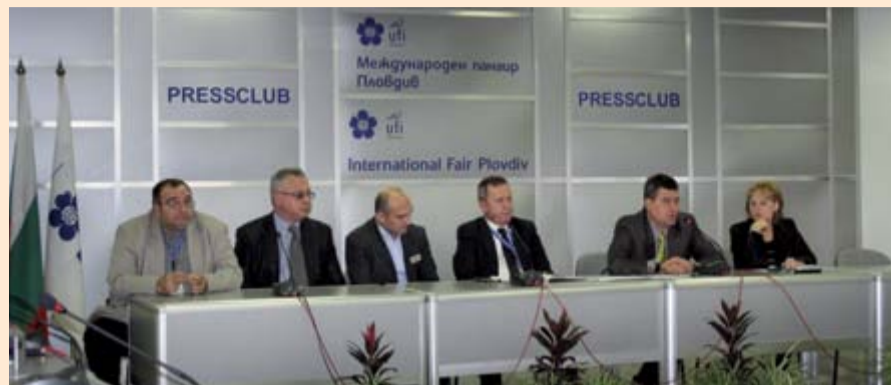На „Медикус, Денто, Галения 2011“ присъства и широка гама от медицински консумативи и продукти.

Един от основните акценти на изложението бе профилактиката. Националната пациентска организация (НПО) провеждаше безплатни прегледи, беседи и консултации за сърдечно-съдови заболявания, рак на гърдата, хепатит и проблеми с щитовидната жлеза. „Спряхме се на тях, защото са с висока степен на разпространение и е необходим национален план за профилактика“, каза зам.-председателката на НПО Евгения Адърска на пресконференция преди откриването на изложението.

БЧК-Пловдив организира безплатни консултации и измерване на АН за изследване на сърдечно-съдови рискови фактори. На щанда се правеха демонстрации за оказване на първа долекарска помощ, а пред палата 11 работеше мобилен кабинет за кръводаряване. „Участието ни в изложението ще мине под мотото „Да щадим живота и да ценим здравето“, поясни Таня Георгиева, директор на



Безплатни измервания на АН за изследване на сърдечно-съдови рискови фактори организира по време на изложението БЧК-Пловдив.



По инициатива на председателя на Българския зъболекарски съюз г-р Борислав Миленов през първия ден на изложбата бе организирана кръгла маса.

Толкова лесен за употреба!
За ВСЕКИ ден.

Passionate about quality.

Влюбени в естетиката с Filtek Z550

Имате нужда от практичен и лесен за употреба композит за всеки ден? Създайте висококачествени възстановявания лесно и ефективно с Filtek™ Z550 Нанохибриден универсален възстановителен материал от 3M™ ESPE™ благодарение на доказаната ни нанофилтерна технология.

Независимо дали ще го използвате за фронтални или дистални възстановявания, Filtek Z550 е безценен помощник с 12 често използвани нюанса (два дентинови опакитета). Благодарение на отличните му манипулативни качества, постигането на здрави и надеждни резултати е изключително лесно. И заслужава голяма усмивка!

3M ESPE. Влюбени в качеството.



Filtek™
Z550

Нанохибриден универсален
възстановителен материал

www.3MESPE.com

3M ESPE

3M ESPE AG – 3M България – София 1766 – Бизнес Парк София – сграда 4
3M ESPE и Filtek са запазени марки на 3M или 3M ESPE AG. © 3M 2011. Всички права запазени.