

# implants

international magazine of oral implantology

1 2015

13<sup>th</sup>  
**Premium Day**  
International Congress on Implant Prosthodontics  
11-13 Giugno 2015  
Padova, Palazzo della Ragione

  
sweden & martina

| **expert article**

Una nuova tecnica per la preparazione del sito implantare

| **special**

The bone reduction guide

| **case report**

Riabilitazione di una mandibola atrofica con programmazione 3D

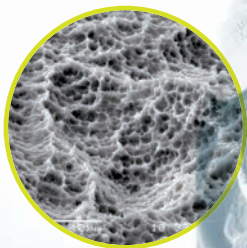
# 3i T3 IMPLANT™

## IL PRIMO IBRIDO TRIFUNZIONALE

### LA PRIMA SUPERFICIE NANOTECNOLOGICA

con cristalli DCD per sviluppare un alto livello di BIC nelle prime due settimane (70-80%)<sup>1</sup>

### T<sup>1</sup> Tecnologia Bone



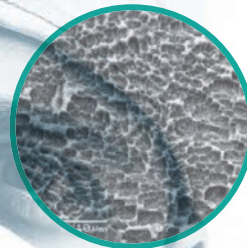
Valore Medio Complessivo

Sa 1,2 µm

### IL PRIMO IBRIDO DI NUOVA GENERAZIONE


per contrastare efficacemente la perimplantite<sup>2</sup>

### T<sup>2</sup> Tecnologia Safe



Valore Medio Complessivo

Sa 0,3 µm



### LA PRIMA CONNESSIONE CON 3 LIVELLI DI INGAGGIO

per una tenuta a prova di test<sup>3</sup>

### T<sup>3</sup> Tecnologia Connection

#### T<sup>1</sup> Tecnologia Bone

1. Nevins M, Nevins ML, Schupbach P, Fiorellini J, Lin Z, Kim DM. The Impact of Bone Compression on Bone-to-Implant Contact of an Osseointegrated Implant: A Canine Study. *Int J Periodontics Restorative Dent.* 2012 Dec;32(6):637-45. Gobbato L, Arguello E, Martin IS, Hawley CE, Griffin TJ. Early bone healing around 2 different experimental, HA grit-blasted, and dual acid-etched titanium implant surfaces. A pilot study in rabbits. *Implant Dent.* 2012 Dec;21(6):454-60. doi: 10.1097/ID.0b013e3182611cd7. Davies JE, Ajami E, Moineddin R, Mendes VC. The roles of different scale ranges of surface implant topography on the stability of the bone/implant interface. *Biomaterials.* 2013 Feb 14. pii: S0142-9612(13)00040-9. doi: 10.1016/j.biomaterials.2013.01.024. [Epub ahead of print].

#### T<sup>2</sup> Tecnologia Safe

2. Zetterqvist L, Feldman S, Rotter B, Vincenzi G, Wennström JL, Chierico A, Stach RM, Kenealy JN. A prospective, multicenter, randomized-controlled 5-year study of hybrid and fully etched implants for the incidence of peri-implantitis. *J Periodontol.* 2010 Apr;81(4):493-501. Baldi D, Menini M, Pera F, Ravera G, Pera P. Plaque Accumulation on Exposed Titanium Surfaces and Peri-implant Tissue Behavior. A Preliminary 1-Year Clinical Study. *Int J Prosthodont.* 2009 Sep-Oct;22(5):447-55. Rodriguez y Baena R, Arciola CR, Selan L, Battaglia R, Imbriani M, Rizzo S, Visai L. Evaluation of bacterial adhesion on machined titanium, Osseotite® and Nanotite® discs. *Int J Artif Organs.* 2012 Oct;35(10):754-61. doi: 10.5301/ijao.5000143.

#### T<sup>3</sup> Tecnologia Connection

3. Suttin Z, Towse R, Cruz J. : Academy of Osseointegration, 27th Annual Meeting, March 2012, Phoenix, Arizona, USA. Al-Jadaa A, Attin T, Peltomäki T, Schmidlin PR. Confronto tra tre metodi di test in vitro di infiltrazione presso impianti Clin Oral Implants Res. 2013 Dec 16. doi: 10.1111/clr.12314. [Epub ahead of print] Gubbi P, Suttin Z, Towse R. : Academy of Osseointegration 28th Annual Meeting, March 2013, Tampa, Florida, USA Suttin Z, Towse R. : European Academy of Osseointegration n 20th Annual Meeting, October 2012, Copenhagen, Denmark

T 0444 913 410  
info@biomax.it  
www.biomax.it

BIOMAX

# SICOI è stata una grandissima esperienza



Antonio Barone

SICOI è stata una grandissima esperienza. Una straordinaria fonte di valori, di contatti e di incontri. È stata la dimostrazione che credere e impegnarsi significa realizzare. L'equazione tra sacrificio e risultato, tra preoccupazioni e soddisfazioni.

Ho ricevuto un grande insegnamento in questi anni passati alla guida di SICOI: affinché gli obiettivi si realizzino è necessario crederci profondamente; è fondamentale circondarsi di persone che valgono e saperle motivare con i compiti più adeguati.

Termino questo mio mandato con un grande sorriso di soddisfazione, con la sicurezza di avere avuto il controllo del timone – alla guida della Società – e di avere centrato tutti gli obiettivi. Ho avuto persone fantastiche al mio fianco, alle quali ho trasmesso e che mi hanno trasmesso grande entusiasmo, impegno, dedizione, sacrificio e capacità di godersi il successo. Termino il mio mandato con mille grazie sulle labbra. Con troppi straordinari ricordi nel cuore. E soprattutto con un grande insegnamento di vita: «Affetto, impegno, sacrificio, condivisione, fiducia, qualità, fermezza, amicizia. Cosa ci si potrebbe augurare di più?».

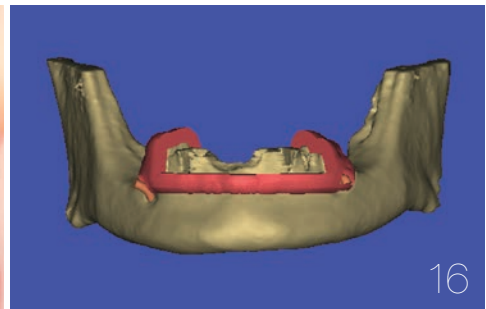
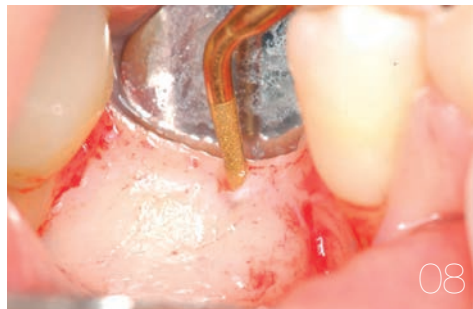Lascio il testimone a un gruppo di giovani pieni di entusiasmo. Il nuovo presidente è ambizioso ed è soprattutto un uomo e un professionista perbene.

Sono certo che sarà in grado di dare un input autentico alle sfide che SICOI si porrà davanti per il proprio futuro. A voi dedico queste stupende parole: «A tutti i folli. I solitari. I ribelli. Quelli che non si adattano. Quelli che non ci stanno. Quelli che sembrano sempre fuori luogo. Quelli che vedono le cose in modo differente. Quelli che non si adattano alle regole. E non hanno rispetto per lo status quo. Potete essere d'accordo con loro o non essere d'accordo. Li potete glorificare o diffamare. L'unica cosa che non potete fare è ignorarli. Perché cambiano le cose. Spingono la razza umana in avanti. E mentre qualcuno li considera dei folli, noi li consideriamo dei geni. Perché le persone che sono abbastanza folli da pensare di poter cambiare il mondo sono coloro che lo cambiano davvero». (Steve Jobs)

Il futuro è solo l'inizio.

\_Antonio Barone





editoriale

- 03 **SICOI** è stata una grandissima esperienza  
\_A. Barone

news

- \_Per-Ingvar Brånemark
- 06 In omaggio a **Per-Ingvar Brånemark**:  
3 maggio 1929 - 20 dicembre 2014  
\_R. Laube
- 06 Il professor Per-Ingvar Brånemark  
ci lascia una grande eredità  
\_E. Paglia

expert article

- \_chirurgia piezoelettrica
- 08 Una **nuova tecnica** per la preparazione del sito implantare  
con l'impiego della chirurgia piezoelettrica (PES)  
\_M. Labanca, L.F. Rodella, P. Brunamonti Binello

special

- \_3-D planning for implants
- 16 **The bone reduction guide** 3-D virtual planning concepts  
for implant-retained full-arch mandibular prostheses  
\_S.D. Ganz

case report

- \_chirurgia guidata
- 22 **Riabilitazione di una mandibola atrofica**  
con programmazione 3D  
\_R. Fangmann, L. Steinke

case report

- \_impianto post-estrattivo
- 28 **Impianto post-estrattivo in zona estetica**  
Le chiavi per un successo predicibile  
e stabile nel tempo  
\_P. Borelli, U. Marchesi

special

- \_tecnica GBR
- 36 Procedura di **incremento osseo verticale**  
con tecnica **GBR**  
\_F. Signorino, S. Pieroni, L. Pivetti,  
M. Fimmanò, F. Fontana

eventi

- 41 \_Osteology

aziende

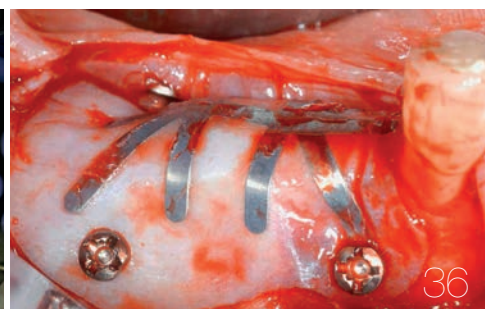
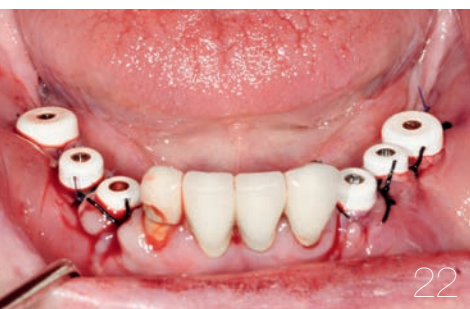- 42 \_news

l'editore

- 50 \_gerenza



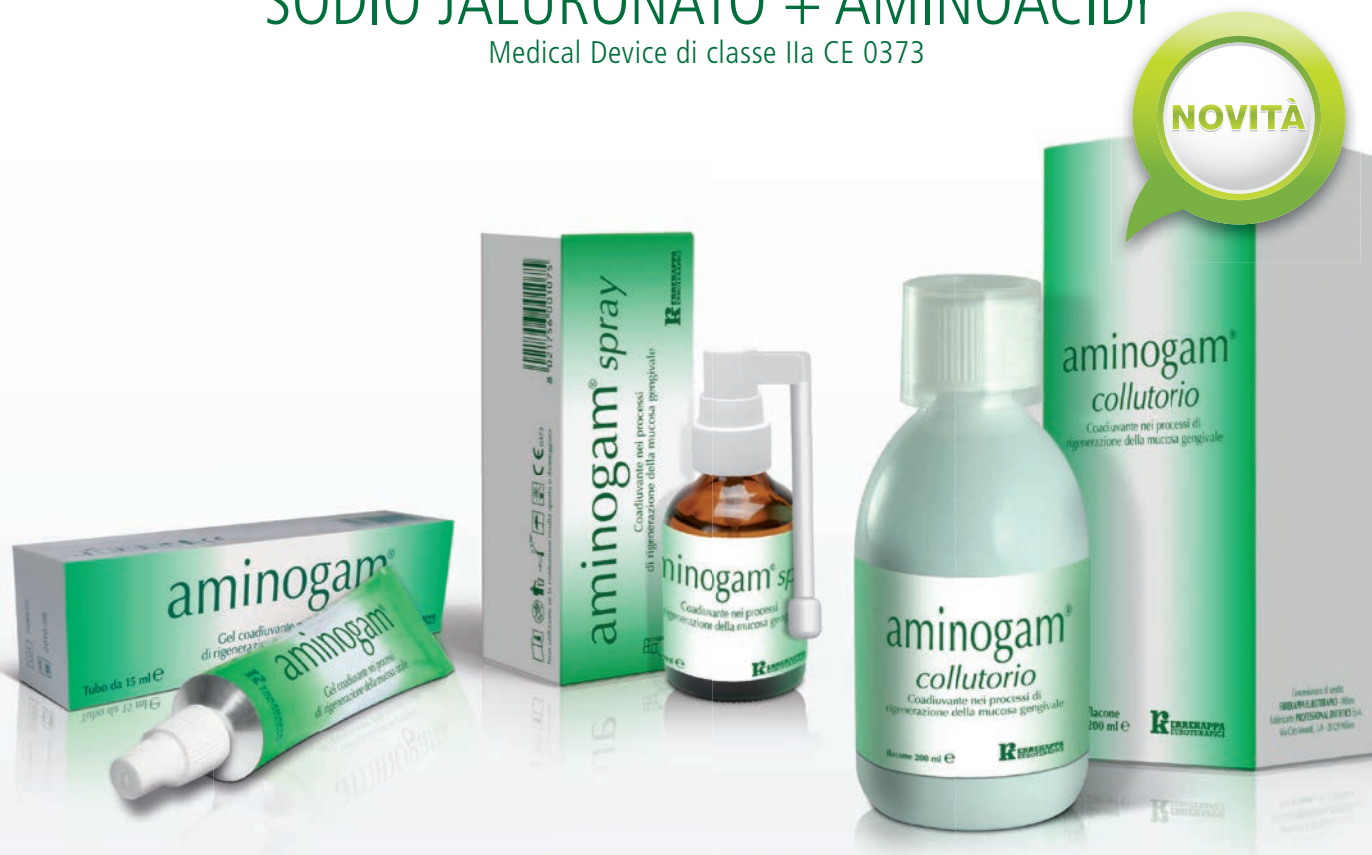Immagine di copertina  
cortesemente concessa da  
Sweden & Martina  
(www.sweden-martina.com)



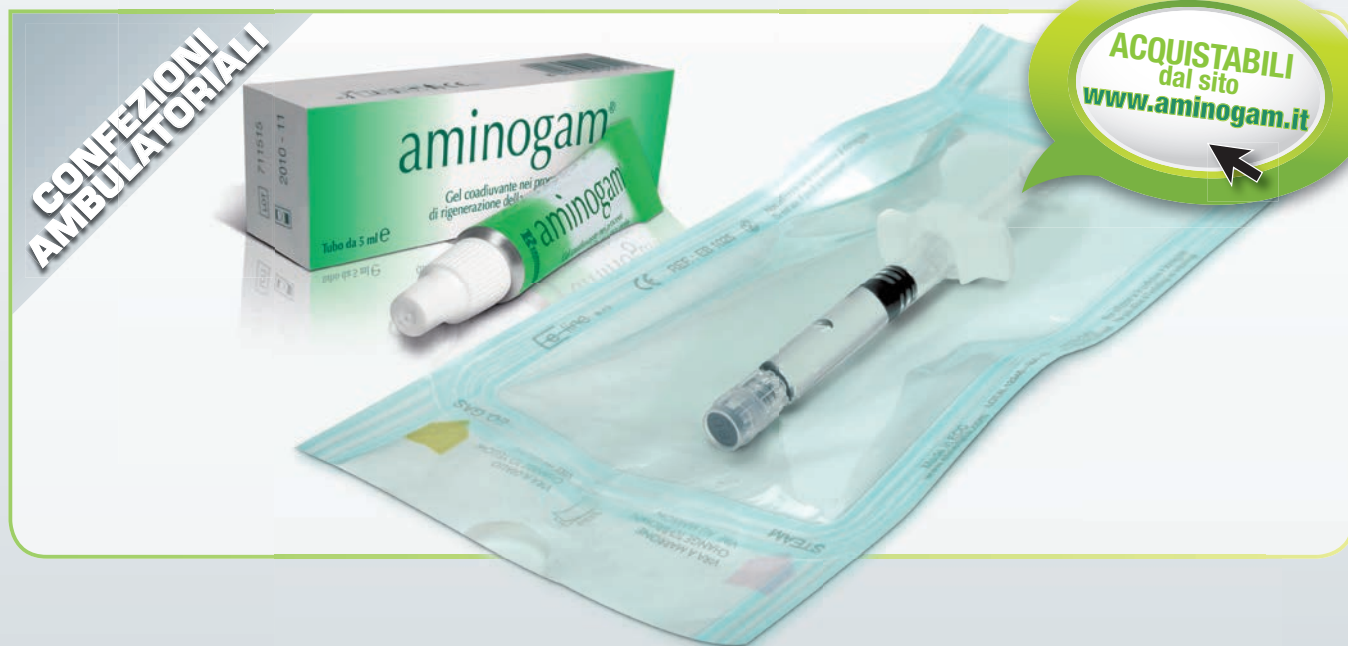# aminogam<sup>®</sup>

SODIO JALURONATO + AMINOACIDI

Medical Device di classe IIa CE 0373



**Gel coadiuvante** nei processi di rigenerazione **della mucosa orale**



**CONFEZIONI  
AMBULATORIALI**

ACQUISTABILI  
dal sito  
[www.aminogam.it](http://www.aminogam.it)

**ERREKAPPA  
EUROTERRAPICI**  
[WWW.ERREKAPPA.IT](http://WWW.ERREKAPPA.IT)

# In omaggio a Per-Ingvar Brånemark: 3 maggio 1929 - 20 dicembre 2014

«Ho avuto occasione di incontrare Per-Ingvar a casa sua in diverse occasioni. La prima volta è stata nel maggio 2011, poco dopo essere entrato a far parte di Nobel Biocare. Devo confessare che non compresi pienamente la profondità e il pieno significato delle sue parole. Le successive conversazioni che ebbi con lui mi fecero capire l'intero scopo e la straordinaria natura della sua scoperta. Il fatto che egli osservò come il titanio potesse essere accettato dal corpo come una parte di sé, non è altro che una rivoluzionaria

scoperta in ambito medico – ma il suo aver immediatamente riconosciuto la potenzialità di questa scoperta per i trattamenti medici rappresenta la massima forma di creatività e, soprattutto, di genio. Egli è stato in grado di applicare questa

scoperta non solo alle riabilitazioni mediante impianti dentali, ma anche ad altri dispositivi medici per il trattamento dei pazienti – dalle anche alle ginocchia, e persino per il viso. Ora è davvero semplice capire come il suo lavoro abbia profondamente cambiato il mondo e come continuerà a farlo. Tuttavia, egli comprese meglio di chiunque altro che gli impianti non sono una creazione della natura, bensì un intervento medico che deve essere eseguito con la massima attenzione. La sua inarrestabile devozione agli standard elevati e il supremo rispetto della biologia hanno fatto sì che i pazienti di tutto il mondo possano avere l'opportunità di usufruire di una soluzione in grado di cambiare la vita e di durare per tutta la vita. Per-Ingvar Brånemark rappresenterà sempre il fondamento spirituale di Nobel Biocare. Il nostro impegno è quello di portare avanti il lavoro della sua vita. Alla sua famiglia vanno le nostre più profonde e sincere condoglianze. Tutti noi sentiremo la sua mancanza».

*\_Richard Laube, CEO Nobel Biocare*



## Il professor Per-Ingvar Brånemark ci lascia una grande eredità

«Il professor Brånemark ci ha lasciato: con lui se ne va una parte della storia dell'odontoiatria e della medicina. L'inestimabile valore di ciò che ci ha trasmesso lo capiremo meglio con il tempo. Sicuramente ci lascia il più grande progetto di ricerca e sviluppo basato su un rigoroso metodo scientifico in campo odontoiatrico.

Un metodo di trattamento che ha rivoluzionato la vita di milioni di pazienti che proprio gra-

zie a lui hanno potuto ritornare a sorridere. Il suo lavoro, infine, ha radicalmente cambiato la vita professionale di migliaia di operatori in campo odontoiatrico. Di tutto questo gli siamo grati. È stato un onore conoscerlo e condividere con lui lo spirito che ha rivoluzionato la storia dell'odontoiatria».

*\_Eugenio Paglia,  
Managing Director Nobel Biocare Italia*





# Una nuova tecnica per la preparazione del sito implantare con l'impiego della chirurgia piezoelettrica (PES)

**Autori** \_ Mauro Labanca\*, Luigi F. Rodella\*\* & Paolo Brunamonti Binello\*\*\*, Italia

*\*Professore a.c. in Anatomia umana, Università degli Studi di Brescia*

*\*\*Professore associato in Anatomia umana, Università degli Studi di Brescia*

*\*\*\*Professore a.c. in Protesi e Clinica odontoiatrica, Università degli Studi di Genova*

## \_ Riassunto

La piezosurgery (PES) è una tecnica chirurgica utilizzata in varie branche specialistiche della medicina, al fine di realizzare osteotomie estremamente precise, conservative e minimamente invasive, oltre che nel rispetto delle strutture anatomiche più nobili del distretto oro-facciale.

In chirurgia orale e, in particolare, in implantologia tale tecnica è ormai da tempo utilizzata anche per la preparazione del sito implantare, al fine di ottenere un posizionamento il più corretto possibile degli impianti e perseguire una osteointegrazione ancora più predicibile grazie al maggior rispetto della vitalità ossea del sito.

Obiettivo di questo lavoro è descrivere le fasi operative per l'implantologia e valutare se al fine di una corretta preparazione del sito implantare possa risultare più opportuna una preparazione eseguita totalmente con inserti per la piezochi-

rurgia o se sia invece più opportuno limitarne l'uso alle sole fasi iniziali e completare la preparazione con frese implantari dedicate. Verranno illustrati inoltre i risultati definitivi di una ricerca randomizzata con follow-up post-chirurgico a 36 mesi.

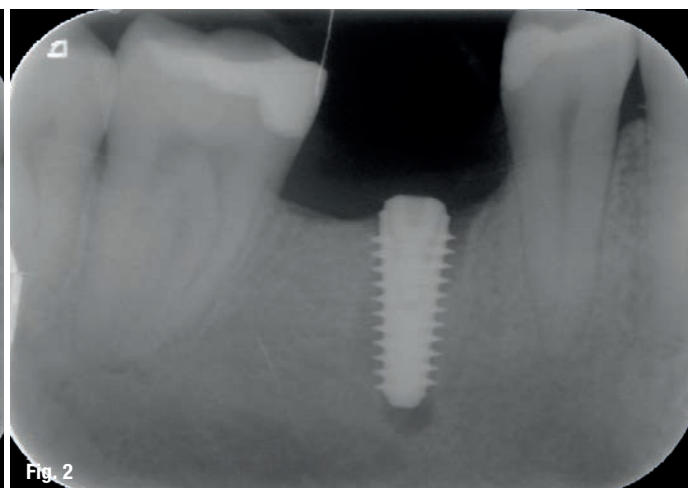
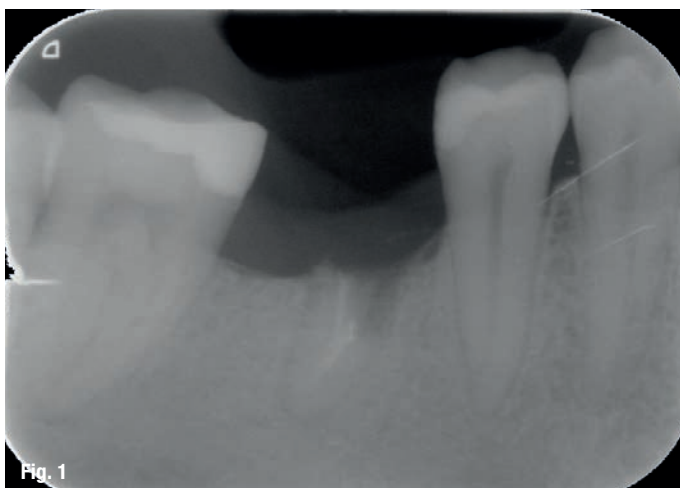
L'obiettivo è confermare tale metodica come terapia valida, alternativa e non sostitutiva alle metodiche tradizionali – già esaurientemente descritte in letteratura – che prevedono l'impiego di frese su manico ed eventualmente di osteotomi manuali.

## \_ Introduzione

La piezosurgery (PES) è una tecnica chirurgica nata negli anni Novanta; per la sua versatilità e utilità di impiego oltre che in chirurgia orale ha avuto immediata diffusione di utilizzo in numerose altre branche chirurgiche specialistiche quali, ad esempio, la chirurgia maxillo-facciale,

**Fig. 1** \_ Controllo radiografico intraorale con residuo radicolare nel processo alveolare (posizione 4.5).

**Fig. 2** \_ Controllo radiografico intraorale dopo posizionamento di impianto con la descritta tecnica combinata. È possibile evidenziare il difetto osseo periapicale residuo dopo l'estrazione.





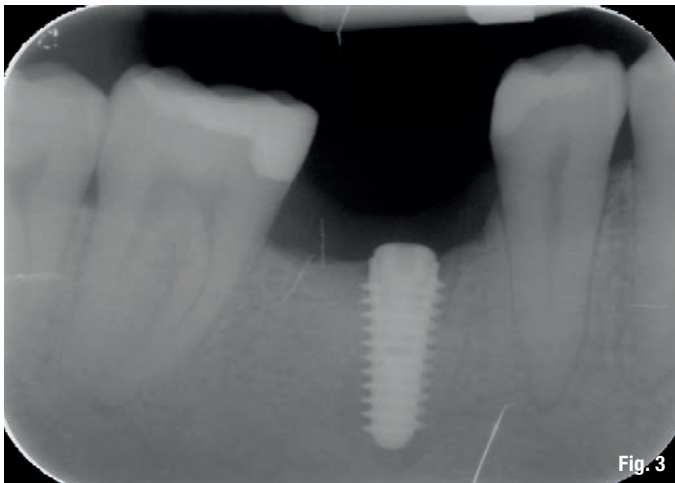


Fig. 3

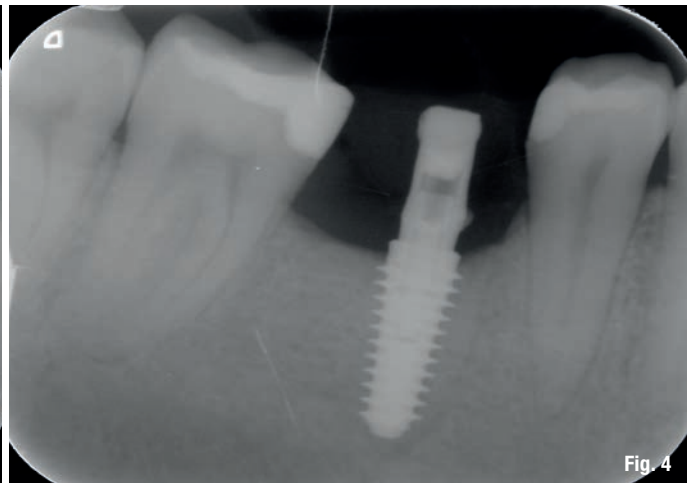


Fig. 4

l'ortopedia e la neurochirurgia.

Tale metodica sfrutta l'ormai consolidato principio fisico cavitazionale secondo il quale microvibrazioni ultrasoniche ad ampiezza modulata tra 60 e 200 micron sono in grado di realizzare incisioni anche dei tessuti maggiormente mineralizzati quali il tessuto osseo, lo smalto e la dentina.

Tali incisioni presentano, in particolare, le seguenti peculiarità:

- semplicità di esecuzione;
- riproducibilità;
- procedura standardizzabile;
- elevata precisione (incisioni lineari e conservative);
- traumatismo dei tessuti molli circostanti quasi nullo rispetto alle tecniche tradizionali;
- riduzione drastica delle complicanze lesive a carico delle strutture anatomiche nobili del distretto oro-facciale (membrana schneideriana, nervo alveolare inferiore, arterie, ecc.), in caso di contatto diretto accidentale.

Per le suddette ragioni la PES ha meritatamente riscosso un immediato successo anche in implantologia.

Allo stato dell'arte, infatti, molteplici proto-

colli riabilitativi prevedono l'utilizzo della PES non solo nelle condizioni cliniche più avanzate e complesse (split-crest, rialzo del pavimento del seno mascellare, ecc.), ma anche nei casi meno complessi, limitatamente all'allestimento dei singoli siti implantari.

Infatti, anche in implantologia non avanzata, che non preveda cioè la contestuale rigenerazione del processo alveolare residuo per l'inserimento dell'impianto, esistono a volte condizioni cliniche di oggettiva difficoltà almeno per le fasi iniziali di preparazione del sito chirurgico.

Riportiamo di seguito alcuni esempi di tali situazioni.

- Posizionamento di impianti post-estrattivi immediati a livello dei settori anteriori.
- Posizionamento di impianti post-estrattivi immediati a livello delle biforcazioni inter-radicolari.
- Posizionamento di impianti a livello di processo alveolare edentulo con irregolarità morfologiche a livello crestale o con profilo residuo molto ridotto.
- Posizionamento di impianti a livello del processo alveolare edentulo con presenza di sottosquadri ossei in senso vestibolo-linguale (ovvero in senso vestibolo-palatino se in mascellare superiore).

**Fig. 3** Buona guarigione del difetto apicale a 3 mesi.

**Fig. 4** Dopo 3 mesi dal carico, buona osseointegrazione senza difetti ossei residui e ottimo mantenimento del profilo osseo attorno al colletto dell'impianto.

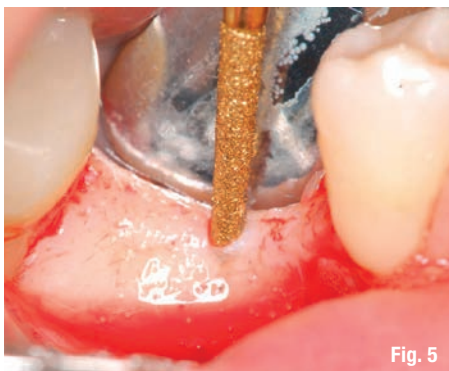

Fig. 5

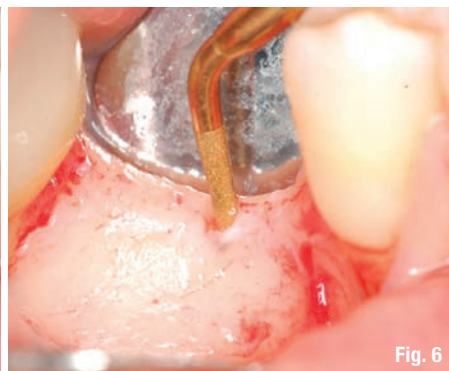

Fig. 6

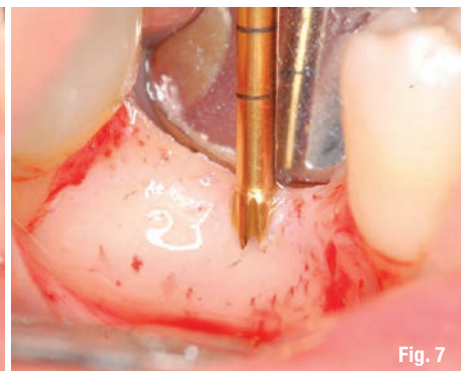


Fig. 7

**Figg. 5-7** Preparazione del sito implantare solo con inserti da piezochirurgia.