

HYGIENE TRIBUNE

The World's Dental Hygiene Newspaper • Italian Edition

Dicembre 2014 - anno VII n. 3

Allegato n. 1
di Dental Tribune Italian Edition - Dicembre 2014 - anno X n. 12

www.dental-tribune.com

Il giudice di Glasgow: lo sbiancamento deve farlo solamente l'odontoiatra

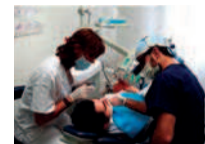In UK un'estetista che aveva comperato un prodotto convinto di poter fare lo sbiancamento ha vinto la causa contro l'azienda venditrice che le aveva fatto credere il contrario.



pagina 19

L'igienista dentale e la postura non fisiologica, patologia occupazionale e causa di assenteismo

Nell'igienista dentale le posture non fisiologiche sono costanti, necessarie all'espletamento delle mansioni. Una patologia che in certi casi è prima causa di assenteismo dal posto di lavoro.



pagina 25

UNID: un maggior afflusso di partecipanti al XIII Congresso all'Holiday Inn di Roma

Un workshop (più adesioni del previsto) ha riscosso consensi e aperto i lavori del XIII Congresso svoltosi a Roma all'Holiday Inn dal 23 al 25 ottobre. Segnalati oltre 300 iscritti.



pagina 31

Orbassano: il Simposio nazionale della Società Italiana di Patologia e medicina orale (Sipmo)

Docenti, ricercatori e medici hanno preso parte ad Orbassano al Simposio nazionale della Sipmo (Società italiana di patologia e medicina orale), alla sua terza edizione.



pagina 32

DENTAL TRIBUNE
The World's Dental Newspaper - Italian Edition

Seguici su Facebook!

Dental Tribune Italy

Nuovo approccio al protocollo di full-mouth disinfection

L. Lettieri, C. Lorenzi, A. Genovesi

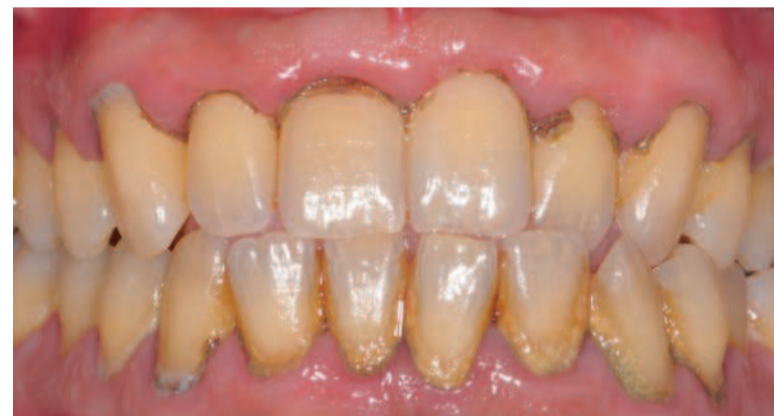Case report

Gli obiettivi principali di ogni trattamento professionale sono l'arresto della malattia in corso e il mantenimento della salute orale e della sua funzione, l'estetica del sorriso con trattamenti minimamente invasivi e il comfort per il paziente. Il mantenimento diviene la fase della terapia di prevenzione più difficile e fondamentale, poiché il paziente deve prendere coscienza di un suo

impegno a collaborare in modo continuo con procedure di igiene orale domiciliare e i follow-up previsti nel piano di cura professionale. Uno dei punti chiave per il successo della terapia è la comunicazione con il paziente che serve per far comprendere ad esso l'importanza delle procedure di mantenimento. Monitorare i cambiamenti educativi e il comportamento è importante quanto monitorare i segni clinici di

salute e malattia, per la salute sia del parodonto che dei denti.

> pagina 20



Studio autonomo di igiene orale

Il no del TAR dell'Emilia

L'igienista dentale non può aprire uno studio autonomo di igiene orale senza la presenza di una struttura guidata dall'odontoiatra. A confermarlo, con la sentenza 01061/2014 (resa pubblica il 10 novembre), è il TAR Emilia-Romagna, chiamato a giudicare il ricorso di un igienista dentale che si era visto negare l'autorizzazione sanitaria all'apertura di uno studio autonomo di igiene orale da parte del Comune e dell'ASL competenti. Una decisione che fa discutere. Nel circuito dei social network, prima ancora che a livello ufficiale, si è aperto un dibattito serrato tuttora in corso. Trascriviamo ora i pareri raccolti tra le associazioni di dentisti e di igienisti più accreditate.

Prada (presidente nazionale ANDI): «La sentenza sembra essere stata scritta da noi»

«La sentenza – commenta, soddisfatto, il presidente nazionale ANDI, Gianfranco Prada – sembra essere stata scritta da noi, riprendendo e condividendo in pieno le tesi espresse da ANDI e dai suoi legali, con l'obiettivo fondamentale di aver ben ribadito la centralità della salute del pazien-



te e del ruolo che l'odontoiatra svolge a capo del team, in cui la figura dell'igienista ha ruolo importante, ma sempre integrato nell'ambito dello studio odontoiatrico». Contro la possibilità per un igienista dentale di aprire uno studio autonomo, da tempo si erano schierati sia ANDI che CAO Nazionale, che avevano fortemente contestato il parere positivo all'apertura di studi autonomi emesso dal Ministero della Salute in data 18 novembre 2013.

> pagina 18

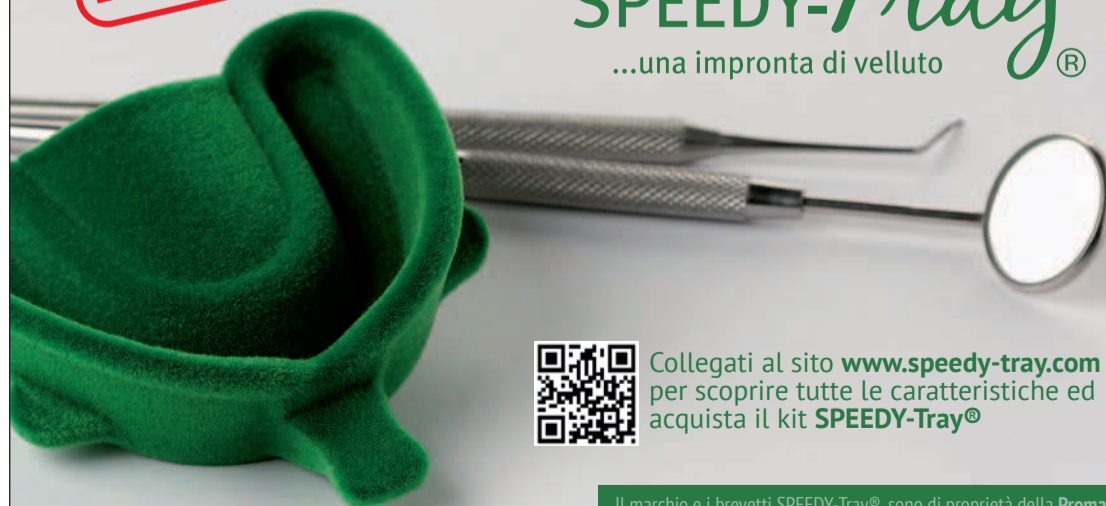SEMPLICE, VANTAGGIOSO E DI ALTISSIMA QUALITÀ

SPEEDY-Tray® è il nuovissimo e vantaggioso cucchiaio individuale che rivoluziona il lavoro di dentisti ed odontotecnici

- L'impronta definitiva è realizzata nel tempo di 10 minuti e in una sola seduta.
- Esiste un solo formato, in quanto l'ergonomia è stata studiata per coprire le più svariate situazioni.
- Non si usa materiale di supporto come ad esempio il 'putty' e il peso del silicone o del polietere da impronta utilizzato non supera i 15 grammi.
- Minore ingombro intraorale garantito dalla ergonomia ottimale
- Il sistema è portatore di grandi vantaggi sia per lo studio dentistico che per il laboratorio odontotecnico.
- È facilmente lavorabile a ultrasuoni, per le forature di posizione dei transfer.

INNOVATIVO

SPEEDY-Tray®
...una impronta di velluto



Collegati al sito www.speedy-tray.com per scoprire tutte le caratteristiche ed acquistare il kit SPEEDY-Tray®

promau®
GROUP

Il marchio e i brevetti SPEEDY-Tray®, sono di proprietà della Promau che studia, industrializza e produce differenti tipologie di prodotto nei propri stabilimenti di produzione (made in Italy).

Il TAR dell'Emilia: l'igienista dentale non può aprire uno studio autonomo di igiene orale

< pagina 17

CAO Nazionale, istituzione posta a tutela del diritto alla salute dei cittadini, ha svolto le proprie funzioni anche nei confronti del Ministero vigilante, trovando in ANDI supporto e condivisione: «ANDI si era sempre duramente opposta a questa interpretazione, con incontri e con scritti al Ministero della Salute – commenta Gianfranco Prada – che, costituendosi con i propri avvocati al TAR Emilia-Romagna fin dall'inizio nel giudizio, ha voluto sostenere il fatto che il profilo professionale dell'igienista prevede obbligatoriamente l'indicazione dell'odontoiatra per eseguire qualsiasi atto terapeutico e che l'esercizio in uno studio autonomo da parte dell'igienista costituisce un pericolo per la salute pubblica».

E proprio il TAR, che nella sentenza «non condivide le considerazioni ministeriali» contrastate da ANDI, ritiene che «sulla base della vigente normativa non è pertanto possibile ritenere che sussista anche la possibilità, per l'igienista dentale, di essere autorizzato ad aprire un proprio studio professionale, a prescindere, quindi, dall'esistenza in loco di una struttura sanitaria nella quale operi anche un odontoiatra», confermando pienamente l'interpretazione data da ANDI al concetto di «indicazione». Afferma, infatti, che l'avvertenza «su indicazione degli odontoiatri e dei medici chirurghi legittimati all'esercizio dell'odontoiatria» vada conseguentemente interpretata nel senso che essa non possa dirsi compiutamente integrata attraverso una mera disposizione verbale attuabile anche a distan-

za (e tramite il paziente stesso) da parte dell'odontoiatra, ma che, invece, individui una ben precisa fase del complessivo percorso terapeutico svolto dal paziente all'interno di una stessa struttura sanitaria».

Successo AIO: TAR Emilia-Romagna ribadisce l'esigenza di contiguità dentista-igienista

Il verdetto di primo grado rappresenta una vittoria per l'Associazione Italiana Odontoiatri, assistita dall'avvocato Marilena Giungato, che, con altre rappresentanze della professione odontoiatrica, aveva presentato opposizione al ricorso. AIO aveva anche scritto al Mini-



stro della Salute Beatrice Lorenzin e al sottosegretario Vito De Filippo, chiedendo di fare chiarezza dopo che il parere del direttore generale del Ministero del 18 novembre scorso apriva alla possibilità per l'igienista di svolgere l'attività anche in assenza dell'odontoiatra. Lo scorso aprile, annunciando il ricorso, il presidente AIO Pierluigi Delogu aveva ribadito: «Consideriamo il ruolo dell'igienista fondamentale per migliorare la qualità del servizio in odontoiatria, ma proprio per questo, se vogliamo garantire la sicurezza del paziente e la qualità delle cure erogate, l'igienista dentale deve operare in strettissima integrazione con l'odontoiatra, integrazione che si verifica solo lavorando all'interno della stessa struttura sanitaria, in prossimità logistica e temporale tra i due professionisti». Delogu esprime soddisfazione e aggiunge: «Confidiamo che la sentenza apra un dibattito franco e atto a fare definitivamente chiarezza sui ruoli e sui contenuti delle professioni del dentale».

Boldi (AIDI): «Sconfessata in pieno la posizione del Ministero della Salute»

La sentenza del TAR Emilia-Romagna mi lascia stupita, ma non impreparata.



Quando un socio dell'AIDI ci ha chiesto aiuto, in direttivo abbiamo deciso di supportarlo mettendo a disposizione il nostro legale, l'avvocato Silvia Stefanelli, e impegnando le risorse economiche necessarie per sostenere il ricorso al TAR. La mia convinzione circa la legittimità di aprire studi autonomi era, ed è, ben salda, ma sapevo bene di andare contro a pareri assolutamente contrari di FNOMCeO, ANDI e AIO.

La sentenza accoglie queste posizioni restrittive, sconfessa la posizione del Ministero della Salute (che peraltro è il soggetto che ha scritto il profilo professionale e che ha preso una posizione chiara su questa problematica) e non tiene conto dell'orientamento di liberalizzazione delle professioni e del mercato. L'infondatezza della sentenza e la bontà delle mie convinzioni era rafforzata dal confronto con le altre professioni sanitarie: alcune di esse, pur avendo nel profilo addirittura l'obbligo di prescrizione medica, aprono tranquillamente i loro studi autonomi. Non è stato così, e la sentenza dà un'interpretazione burocratica e assolutamente «statalista», ossequiosa delle posizioni di chiusura e controllo tipiche della Regione Emilia-Romagna.

Dopo un primo scorporamento, co-

munque, la mia determinazione a veder riconosciuto quello che ritengo un sacrosanto diritto ha ripreso vigore e ho già incaricato l'avv. Silvia Stefanelli di portare la questione al Consiglio di Stato; siamo convinti che non si possa permettere che la posizione di una sola Regione – e del suo TAR – vadano a minare l'interpretazione data dal Ministero della Salute e da molte altre Regioni in materia di professioni sanitarie. Ritengo, inoltre, che questa sentenza «politica» potenzialmente danneggi l'autonomia di tutte le professioni sanitarie e vada contro la tutela stessa della salute dei cittadini, continuando a favorire l'abusivismo che ancora troppo spesso viene perpetrato, a danno degli igienisti dentali, in quegli studi odontoiatrici dove l'igiene dentale viene fatta eseguire dalle assistenti.

Luperini (UNID): «Una lettura di un sistema normativo storicamente superato»

Siamo molto amareggiati per quanto accaduto al collega e ci chiediamo come



possa un organo, come un Tribunale amministrativo regionale, emettere una sentenza che richiama, da un lato, le norme del nostro profilo e, dall'altro, va contro il parere del Ministero della Salute che l'ha valorizzata negli anni! Il nostro profilo risale a un DM del 1999 e successive modifiche e integrazioni, non si è fermato alla prima stesura, e quindi riteniamo che tale sentenza mostri i suoi limiti d'impostazione, andando sostanzialmente a riportarsi a una lettura del sistema normativo storicamente superato.

L'igienista dentale acquisisce titolo e abilitazione dallo Stato, e lo acquisisce con le norme che ne regolano la professione come il DGPROF 0051531-P del 2013, che ne valorizza l'autonomia.

La nostra sensazione è che questi continui attacchi dalle categorie odontoiatriche denotino una consapevole contrarietà a quelle che sono le leggi.

Riteniamo che le difficoltà che incontriamo non siano da attribuire alla classe odontoiatrica, ma a chi permette di violare quelle leggi cui l'igienista dentale si attiene.

Supporteremo l'AIDI e impiegheremo le nostre risorse per riprenderci quello che, per diritto, è nostro, dimostrando ancora una volta che riconosciamo la forza dell'unione a sostegno della nostra preziosa professione, che non ha interessi diversi se non quelli nella tutela del paziente che sa ormai distinguere e apprezzare il nostro lavoro.

LA RIVELAZIONE

SOPROCARE risponde a svariate esigenze di profilassi fornendo una rapida diagnosi della salute orale del paziente.

- **Modalità PERIO** : Evidenzia la presenza di placca dentale e di infiammazioni gengivali, anche se presenti in uno stadio iniziale.
- **Modalità CARIO** : Evidenzia la presenza di carie smalto-dentinali, dallo stadio 1 (Codice ICDAS II), in maniera semplice.
- **Modalità DAYLIGHT** : La macrovisione/magnificazione rende visibile anche i dettagli impercettibili e consente il controllo di eventuali micro lesioni e la loro evoluzione.

www.soprocure.com

A Company of ACTEON Group • Via Roma 45 • 21057 OLGIATE OLONA (VA) • ITALIA
Tel + 39 0331 376760 • Fax + 39 0331 376763 • E-mail : info@acteonitalia.com • www.acteongroup.com

I non dentisti non possono eseguire lo sbiancamento dentale: lo dice un tribunale britannico

BROMLEY (UK) – Quando Caroline Sumpter, estetista di Bromley acquistò dalla Dentalwhite di Glasgow una licenza Megawhite per lo sbiancamento dei denti non sapeva che stava compiendo qualcosa di illegale. Quando l'ha scoperto ha subito chiesto il rimborso alla società. Rimborso negato.

Poche settimane fa, il Tribunale di Glasgow ha emanato una sentenza in suo favore, ribadendo che per legge solo i dentisti possono eseguire sbiancamento dei denti, accogliendo la tesi della Sumpter, secondo cui la licenza le era stata venduta nascondendole la circostanza che occorre essere un dentista per eseguire l'operazione. La Dentalwhite, che ha sede a Glasgow, vende quello che viene definito un "laser avanzato per lo sbiancamento dentale", un'operazione che l'azienda sostiene non essere di competenza dentale, potendo essere gestita dai clienti a casa.

«La sentenza – commenta Nigel Carter, direttore generale della Fondazione britannica per la salute orale – potrebbe porre fine al cosiddetto "sbiancamento tecnico" che cerca di fare leva sulle lacune della legge attuale, invitando il General Dental Council ad agire immediatamente contro tali pratiche. Non si dovrebbe lasciare ai singoli come la Sumpter il compito di segnalare l'illegittimità di certi trattamenti», ha concluso Carter.

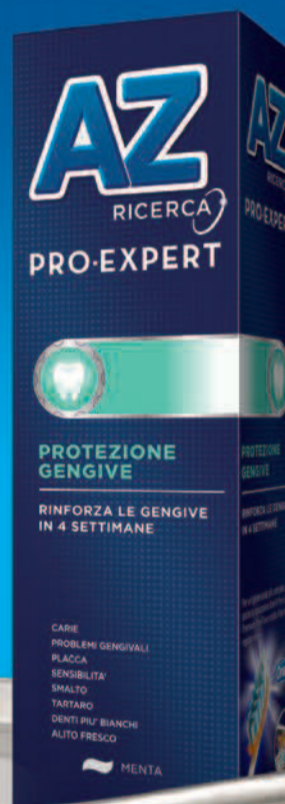Da quando il Tribunale britannico ha dichiarato illegale l'effettuazione dello sbiancamento dentale da parte dei non dentisti, il Council ha individuato vari altri trasgressori. Proprio la scorsa settimana, un'igienista di Dundee è stato denunciata per aver eseguito tali procedure senza una licenza valida. «Se si forniscono servizi odontoiatrici, occorre assicurarsi di essere a posto con la legge» dice l'avvocato Amanda Maskery dello studio Sintons di Newcastle, specializzata in materia dentale e presidente dell'Associazione dei fornitori di odontoiatria (ASPD). «In casi dubbi – ha commentato – meglio consultare un legale per essere sicuri di rimanere dalla giusta parte della legge».

Secondo il Dentist Act del 1984, solo i dentisti, gli igienisti dentali e gli odontotecnici (che lavorano secondo le direttive di un dentista) sarebbero autorizzati a effettuare lo sbiancamento dei denti con prodotti contenenti o che rilasciano tra lo 0,1 e il 6% di perossido di idrogeno.

AIUTA A PREVENIRE E RIDURRE I PROBLEMI GENGIVALI IN 4 SETTIMANE



PRO-EXPERT PROTEZIONE GENGIVE



AZ PRO-EXPERT PROTEZIONE GENGIVE

Presenta un'innovativa tecnologia a base di Fluoruro Stannoso Stabilizzato

- ✓ **Superiori** benefici per le gengive¹
- ✓ **Senza compromessi** - protezione completa clinicamente provata²

1. Rispetto a un dentifricio tradizionale, Gerlach RW, Amini P. Randomized controlled trial of 0.454% stannous fluoride dentifrice to treat gingival bleeding. Compend Contin Educ Dent 2012; 33 (2): 138-142.
2. Baig et He, Compend Cont Educ Dent 2005; 26 (Supp 1): 4-11.

Attenzione continua per i pazienti, a casa come nel suo studio



Nuovo approccio al protocollo di full-mouth disinfection

L. Lettieri*, C. Lorenzi*, A. Genovesi**

*Igienista dentale, Fondazione IST

**Professore a contratto, Università degli Studi di Genova, Corso di Laurea in Igiene Dentale – Responsabile reparto di Igiene orale Fondazione IST

< pagina 17

I protocolli operativi devono essere necessariamente personalizzati in base alle caratteristiche intrinseche che il paziente presenta, prendendone in considerazione l'aspetto clinico, fisico e psicologico.

Paziente: c. n. - anno 2009

All'inizio dell'anno 2009 si presenta alla nostra attenzione un paziente di 33 anni, fumatore. Durante l'esame intraorale si osserva un'evidente infiammazione diffusa dei tessuti gengivali, manifestata da sanguinamento e edema generalizzato (Fig. 1); inoltre, osserviamo una numerosa quantità di placca e tartaro sopra e sottogengivale (Fig. 2, 3) con danno a livello parodontale in tutti i quattro quadranti. Si nota una malocclusione tra il sestante 2 e il sestante 5.

Dopo aver inquadrato il paziente durante l'esame intraorale, indagando sulle sue abitudini domiciliari, scopriamo che usa solo spazzolino manuale duro e impiega poco tempo nell'effettuare il lavaggio, senza nessun ausilio interdente. Valutando bene il caso clinico davanti a noi si decide di usare un protocollo "One stage full-mouth

disinfection protocol" (OSFMDP), che consiste nella rimozione e abbassamento della carica batterica in un'unica seduta, per riportare una guarigione il prima possibile.

Prima seduta (2 ore)

In questa seduta abbiamo eseguito, prima di tutto, uno status fotografico delle arcate del paziente per la raccolta della documentazione fotografica. Successivamente si è effettuato il sondaggio parodontale riportando tutti i dati nell'apposita cartella, dopodiché abbiamo iniziato con la seduta operativa effettuando debridment ultrasonico, scaling e root planing di entrambe le arcate. Per abbassare la carica batterica, sia prima della seduta sia durante, abbiamo irrigato le gengive con un lavaggio a base di clorexidina allo 0,2% per 60 secondi.

Al termine della seduta operativa abbiamo effettuato le istruzioni all'igiene orale sulle tecniche domiciliari da usare successivamente, mostrando al paziente, con lo specchio, gli strumenti e le tecniche di utilizzo: spazzolino elettrico oscillante-rotante e sciacqui con clx 0,2% 3 volte al giorno per 15 giorni, con abbinato l'uso di scovolini interprossimali di misura 0,7.

Abbiamo dato appuntamento a 7 giorni per controllo tissutale e per verificare la compliance del paziente.

Rivalutazione tissutale

Il paziente si è presentato con un notevole miglioramento dei tessuti, assenza di placca batterica, tartaro, e nessun sito presentava sanguinamento al sondaggio. Si sono scattate le foto finali; per rendere più partecipe il paziente, abbiamo confrontato insieme sia le foto iniziali che quelle finali, evidenziando le differenze e mettendo in risalto il miglioramento. Abbiamo rinforzato la motivazione rivedendo con il paziente stesso gli ausili e le modalità di utilizzo; al termine della seduta viene dato appuntamento a un mese per una seduta di controllo ulteriore. Il paziente manca l'appuntamento successivo e non si presenta più in studio.

Paziente: c. n. - anno 2014

Si ripresenta alla nostra attenzione a marzo 2014 (dopo 6 anni) paziente di 39 anni, sempre fumatore, spiegandoci che ha avuto dei problemi e non è più potuto tornare ai normali richiami di igiene. All'esame obiettivo, si osserva infiammazione diffusa dei tessuti gengivali, manifestata da sanguinamento

evidente ed edema generalizzato (Fig. 4), si osserva una numerosa quantità di placca e tartaro sopra e sotto gengiva con danno a livello parodontale in tutti i quattro quadranti (Fig. 5). Si nota una malocclusione tra il sestante 2 e il sestante 5. Il paziente ci riferisce che ha smesso di usare tutti gli ausili precedentemente consigliati e usa solo lo spazzolino manuale quando capita e, paragonata alla prima visita del 2009, la carica batterica è aumentata e il suo livello di igiene è peggiorato.

In tutti i casi, il nostro obiettivo è quello di non creare, o per lo meno limitare il più possibile, le recessioni sugli elementi parodontalmente compromessi, agendo nell'assoluto rispetto dei tessuti. Pertanto, verrà attuato un protocollo OSFMDM (modificato), diverso da quello utilizzato precedentemente, e con applicazione di ozonoterapia in diverse fasi – tecnica utile a ridurre il grado di infiammazione permettendoci di asportare la minor quantità possibile di tessuto di granulazione – unico modo per raggiungere l'obiettivo prefissato.

Prima seduta (motivazione)

La prima seduta si è basata princi-

palmente sulla motivazione: conoscenze sulla formazione del biofilm, struttura, localizzazione, effetti dannosi e risposte biologiche. Al paziente viene pertanto indicata una tecnica di spazzolamento nuova, di maggior efficacia, cambiando lo spazzolino da manuale a spazzolino sonico, che permette di rimuovere il biofilm batterico attraverso l'effetto cavitazione generato dal movimento delle setole senza aggredire meccanicamente le gengive. Inoltre, viene consigliato l'uso di scovolini in diverse misure per effettuare una detersione maggiore negli spazi interdentali. Si effettuano le istruzioni anche per la detersione del dorso linguale con uno specifico grattalingua.

Per completare la disinfezione e detersione di tutte le nicchie ritentive, viene consegnato un protocollo domiciliare che prevede l'utilizzo di collutorio a base di clorexidina 0,2% da usare puro 2 volte al giorno per effettuare uno sciacquo dell'intero cavo orale in abbinamento all'utilizzo del gel con clorexidina 0,1% sia sugli scovolini che sul grattalingua. Tutte le tecniche sono state spiegate al paziente e fatte toccare con mano sulla propria bocca con l'uso della telecamera digitale e lo specchio, in modo da aumentare la compliance del paziente stesso. Dopodiché si è passato al sondaggio parodontale riportando tutti i parametri rilevati nell'apposita cartella. Al termine della seduta di motivazione, si è applicato l'ozono per 5 minuti solo sui tessuti molli con infiammazione, senza andare a coinvolgere i tessuti duri del dente.

Tutto questo serve a invogliare il paziente all'igiene domiciliare e a diminuire il dolore e sensibilità nella prossima seduta operativa, cosicché da solo riuscirà a sfiammare i tessuti e a consolidare le tecniche spiegate nella motivazione. Il paziente viene rivisto dopo 15 giorni.

Seconda seduta (2 ore)

Il paziente si ripresenta in studio con un parziale miglioramento dello stato infiammatorio, pertanto un primo obiettivo è stato raggiunto: una prima compliance e un miglioramento del campo operatorio. In questa seduta, applicando il protocollo OSFMDM modificato, abbiamo deciso di eseguire sia il debridment ultrasonico che la procedura di scaling e root planing per rimuovere tutto il tartaro sopra-gengivale e sottogengivale, avendo ridotto l'indice di sanguinamento in modo significativo.

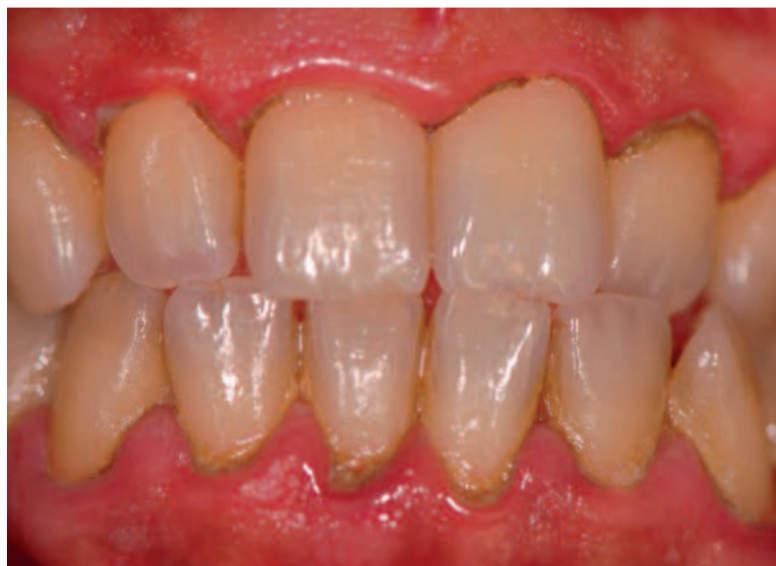

Fig. 1 - Anno 2009: gruppo frontale del paziente; notare la numerosa presenza di placca e tartaro sopra e sottogengivale con ipertrofia gengivale e infiammazione.

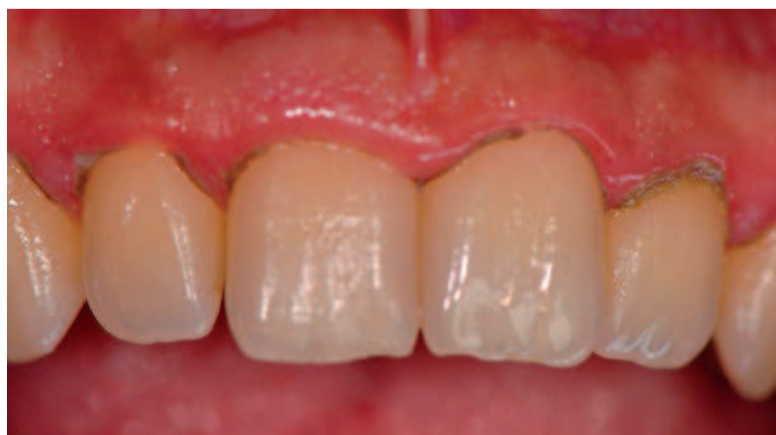

Fig. 3 - Anno 2009: particolare del 2 sestante.

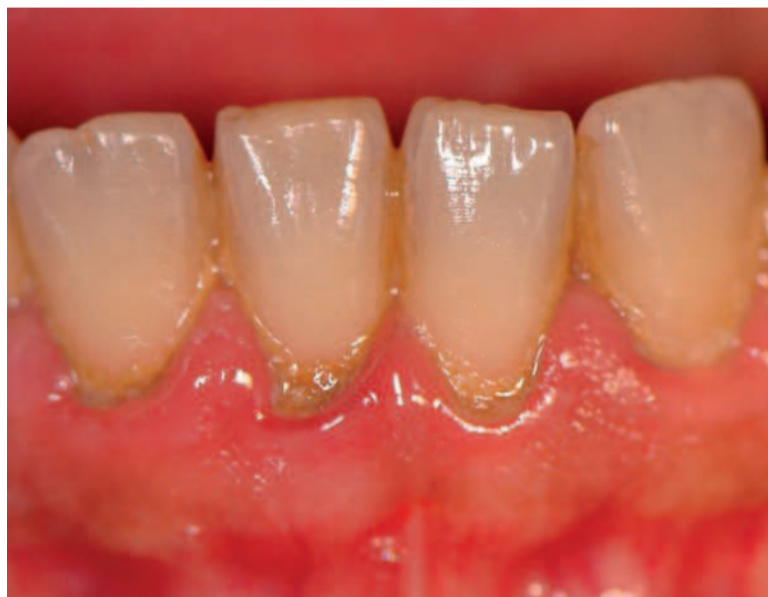

Fig. 2 - Anno 2009: particolare del 5 sestante.

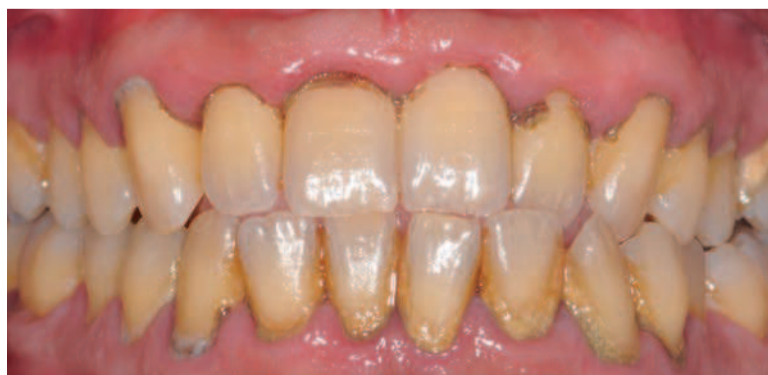

Fig. 4 - Anno 2014, foto iniziali: situazione generale del paziente. Confrontandole con le foto del 2009, si nota un forte peggioramento sia dell'ipertrofia gengivale sia degli indici di placca e di tartaro.

< pagina 20

Il paziente esegue uno sciacquo con clorexidina allo 0,2% per 60 secondi, prima di iniziare la terapia per ridurre la carica microbica che può diffondersi nell'aerosol, creata dall'azione degli strumenti meccanici.

La seduta si svolge secondo un protocollo ben stabilito; essendo molto lunga e intensa per il paziente, viene preventivamente applicato un anestetico locale a base di lidocaina e prilocaina:

- sciacqui a intervalli con collutorio con clx allo 0,2% non diluito;
- debridment ultrasonico, scaling e root planing;
- applicazione di ozono per 5 minuti;
- revisione delle manovre di igiene orale domiciliare per rinforzare la motivazione: al paziente è stato chiesto di portare in studio gli strumenti cha abbiamo consigliato per rivedere ogni volta le eventuali lacune riscontrate.

Rivalutazione e controllo tissutale

Il paziente si presenta in clinica (Fig. 6) con una situazione inaspettata: i tessuti sono normotrofici, l'ipertrofia è scomparsa; come si può notare, non si evidenziano recessioni sugli elementi parodontalmente compromessi, il cui sondaggio è ora fisiologico (Fig. 7). Il paziente si dimostra molto soddisfatto e ci racconta di un miglioramento del suo stato di benessere generale; inoltre, avendo avuto un miglioramento straordinario dal punto di vista personale, estetico e motivazionale, ci ha chiesto di migliorare ancor di più il suo sorriso con uno sbiancamento professionale.

Gli sono state mostrate alcune indicazioni da eseguire fino al prossimo controllo: continuare il trattamento con il protocollo di disinfezione con clorexidina per una settimana e poi interromperlo, per evitare la colorazione degli elementi; continuare con lo spazzolino sonico e gli scovolini. Gli è stato dato un appuntamento per lo sbiancamento professionale.

Sbiancamento (1,5 ora)

Per la rilevazione del colore si è utilizzata la scala colore VITA, in modo da confrontare il colore degli elementi dentali con il campione di riferimento corrispondente. Il colore di riferimento A3,5 è stato scelto insieme al paziente stesso con l'ausilio di uno specchio per responsabilizzarlo sulle giuste tecniche di mantenimento della salute dei tessuti orali e del colore ottenuto in seguito al trattamento. Sono state inoltre scattate le fotografie iniziali per documentare il caso e utilizzarle in seguito, nel caso in cui fosse necessario un rinforzo motivazionale all'utilizzo degli strumenti consigliati.

Per proteggere le labbra durante il trattamento, si è proceduto con l'inserimento di un apribocca specifico, dopodiché è stato posizionato l'apribocca apposito con il fermalingua, in modo che il paziente potesse stare il più comodo possibile durante l'intera seduta. Dopo aver posizionato l'apribocca

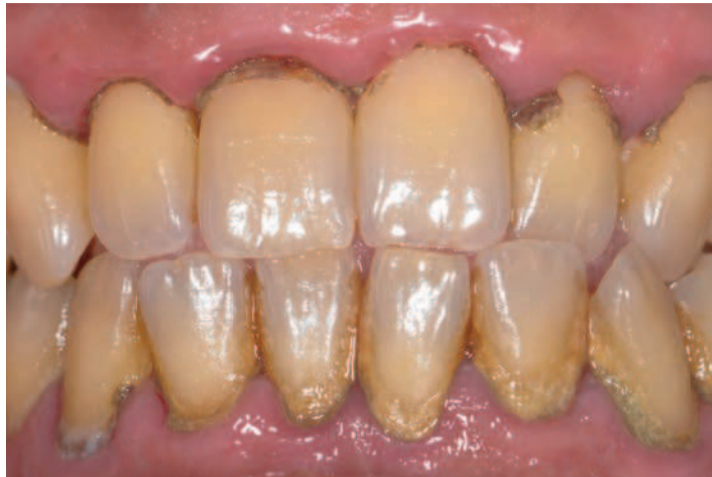

Fig. 5 - Anno 2014: gruppo frontale del paziente.

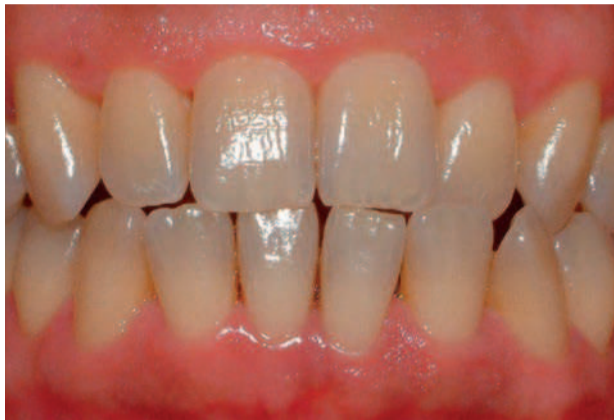

Fig. 7 - Anno 2014, foto finali: particolare del gruppo frontale in salute.

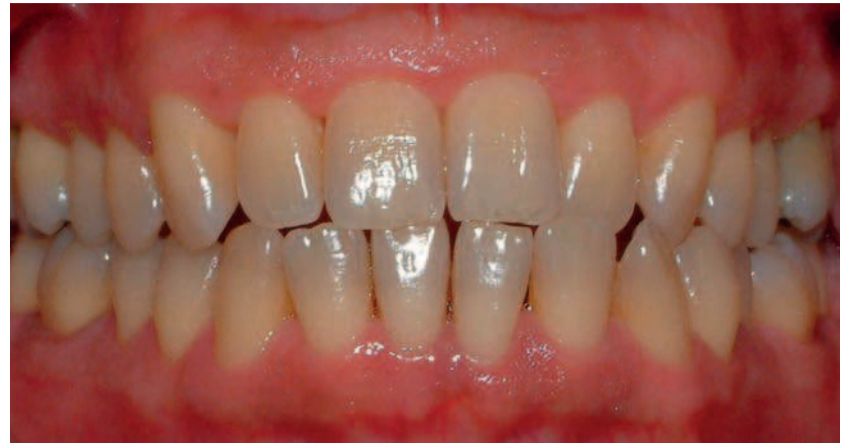

Fig. 6 - Anno 2014, foto finali: situazione generale di salute dopo il trattamento. Nota i tessuti normotrofici e la situazione parodontale fisiologica.

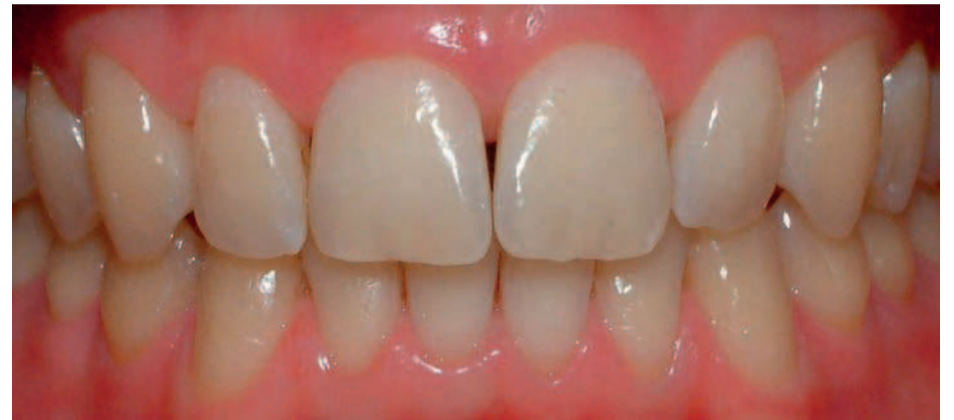

Fig. 8 - Anno 2014, sbiancamento: situazione generale dopo lo sbiancamento.

e la protezione per le labbra, si va a posizionare sui margini gengivali la diga liquida contenuta nel kit, in modo da proteggere i tessuti molli dal contatto con il perossido. Questa diga liquida ha la peculiarità di contenere vitamina E, ha proprietà antiossidanti, che la rende più stabile in bocca, si può bagnare con l'acqua senza il rischio che venga via, e può essere utilizzata in caso di un accidentale bruciatura delle mucose del paziente con qualche goccia di sbiancante per lenire subito il fastidio. Prima di procedere con il posizionamento del gel sbiancante, è importante verificare che la diga sia perfettamente posizionata in ogni spazio interdentale e margine, in modo da non creare disagio al paziente. Dopo aver posizionato il gel su tutti i denti, si passa alla fotoattivazione con la lampada polimerizzante per 5 secondi per dente. Questa particolarità permette di verificare l'avvenuta reazione in modo da procedere con il dente successivo, riducendo i tempi del trattamento e la durata della seduta per il paziente. In questo caso abbiamo effettuato 4 cicli completi sui denti del sorriso perché avevamo già raggiunto un ottimo risultato. Non avendo disidratato lo smalto, si può procedere subito con la rilevazione del colore dopo il trattamento, avendo ottenuto un colore A2 ed effettuando le fotografie finali (Fig. 8). Per completare la seduta si è verificata nuovamente con il paziente la differenza di colore fra l'inizio della terapia e il termine, in modo da renderlo partecipe dell'ottimo risultato ottenuto, rinnovando le nostre raccomandazioni per il mantenimento della compliance ottenuta fino ad ora.

Il paziente, vedendo le foto iniziali della sua bocca e quelle finali sbiancate, è rimasto davvero colpito e

molto contento. Viene richiamato per un controllo a una settimana per verificare il colore e a un mese per il deplaquing.

Conclusioni

In questo case report abbiamo vo-

luto evidenziare come un corretto approccio clinico e un'approfondita motivazione siano necessari per migliorare lo stato di salute del cavo orale, lavorando sia dal punto di vista clinico sia attraverso un approccio psicologico del

paziente. Abbiamo portato il paziente a una salute fisiologica dei tessuti e a un'ottima compliance domiciliare, integrando così un'autostima positiva, a tal punto da ricercare l'estetica migliore per la sua bocca.



La scelta è Tua

L'ampia gamma di scovolini TePe offre una soluzione per ogni esigenza. Gli scovolini TePe sono disponibili con: manico lungo o corto, testina dritta o angolata, setole dalle texture diverse e un'eccezionale varietà di misure adatta per ogni spazio interprossimale.

TePe, la scelta numero 1 in Europa, dal 1965 sviluppa prodotti per la pulizia interprossimale ed oggi è la scelta quotidiana di professionisti e pazienti in 70 paesi nel mondo.

E Tu, quale scovolino TePe scegli?

Prodotti in Svezia, usati in tutto il mondo.

www.tepe.com · infoitalia@tepe.com
 tel. +39 02 93291475 · fax +39 02 93594980

White spot: protocollo operativo di tailoring domiciliare e professionale. Case report

G.M. Nardi*, B. Giovane**, G. Rocca***, R. Grassi°, F. Scarano Catanzaro°°

*Ricercatore universitario confermato, Università di Roma La Sapienza

**Igienista dentale

***Master tecnologie avanzate nelle Scienze di igiene orale, Università di Roma La Sapienza

°Studente, corso di laurea in Odontoiatria, Università Vita Salute S. Raffaele, Milano

°°Odontoiatra

La bellezza del sorriso è condizionata da aspetti emozionali e strutturali. Emozionali perché mettono in evidenza uno stato d'animo, strutturali perché condizionati dalla struttura biologica del cavo orale. Dal punto di vista clinico l'attenta osservazione e l'utilizzo di tecnologie avanzate ci permettono di localizzare quelle situazioni cliniche a rischio, per progettare nuovi protocolli operativi opportuni per contenere o risolvere problematiche sia funzionali che estetiche.

Case report

Si presenta alla nostra attenzione una paziente donna di anni 23, in apparente stato di salute ottimale, preoccupata per piccole aree di demineralizzazione sui denti, non accettabili esteticamente

rilevate le white spot codice 1 ICDAS sugli elementi dentali 1.2, 1.3, 2.2 e 2.3. Attraverso l'utilizzo della videocamera intraorale Vista Cam iX (Dürr Dental), grazie al terminale intercambiabile Cam Macro ispezioniamo con ingrandimento 120x le zone che presentavano le white spot. Cambiando il terminale Macro e usando il Proof, registriamo la presenza di placca e tartaro sulle superfici linguali e interprossimali (Figg. 2a-c), e ispezioniamo le superfici oclusali dei molari per intercettare eventuali carie. Il terminale Proxi non rileva carie interprossimali presenti.

La visualizzazione automatica dei risultati in tempo reale, aumenta la compliance del paziente che può osservare i siti a rischio del cavo orale,

rendendolo consapevole e maggiormente collaborativo nel controllo di placca domiciliare e lo porta ad accettare i protocolli terapeutici proposti dal professionista.

Decontaminazione, desensibilizzazione e remineralizzazione

Montiamo la diga OptraGate Extra-Soft Version (Ivoclar Vivadent) per lavorare più agevolmente durante il deplaquing con l'utilizzo del Combi Mectron in modalità peripolishing, con polvere di glicina (< 63 µm) caratterizzate da un aroma piacevole (Fig. 9).

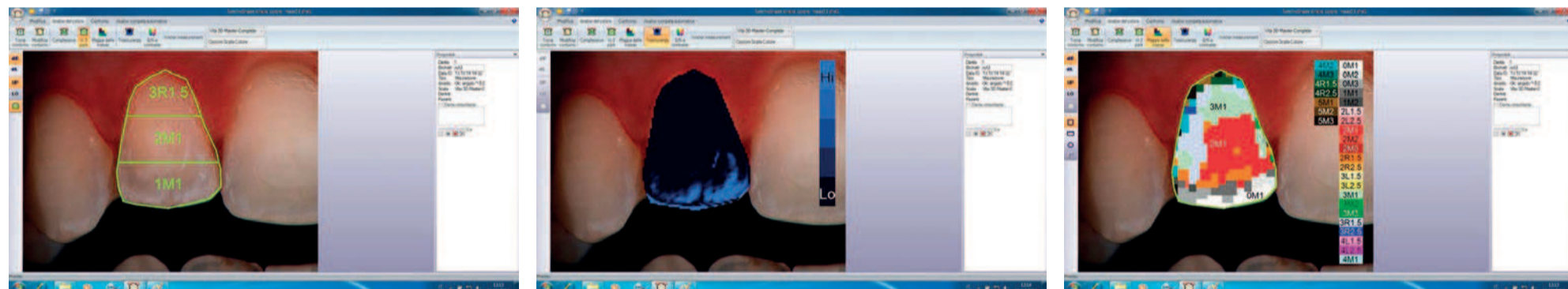Per lo scaling ultrasonico usiamo l'ablatore Newton P5 XS B.Led Acteon Satelec con il sistema di rilevazione della

placca (Figg. 11a-g). Inseriamo il liquido rivelatore F.L.A.G nel serbatoio da 300 ml e decontaminiamo in modo mirato le superfici con l'aiuto della luce blu del manipolo Newtron Slim B.Led usato con una punta standard (Fig. 10). Remineralizziamo utilizzando lo JonoFor Praxis Master per risolvere leggera sensibilità attraverso elettrodo e facciamo toccature imbibendo di gel il cotone sistemato sulla punta dello stesso di gel al fluoro mfp aroma cacao per 2,5 minuti ad intensità di 1,2 mA per ionoforesi dopo aver dato alla paziente in mano l'elettrodo positivo. La videocamera aveva segnalato superfici oclusali dove era opportuno praticare una sigillatura (Fig. 3) e la paziente ha richiesto il trattamento nella stessa seduta.

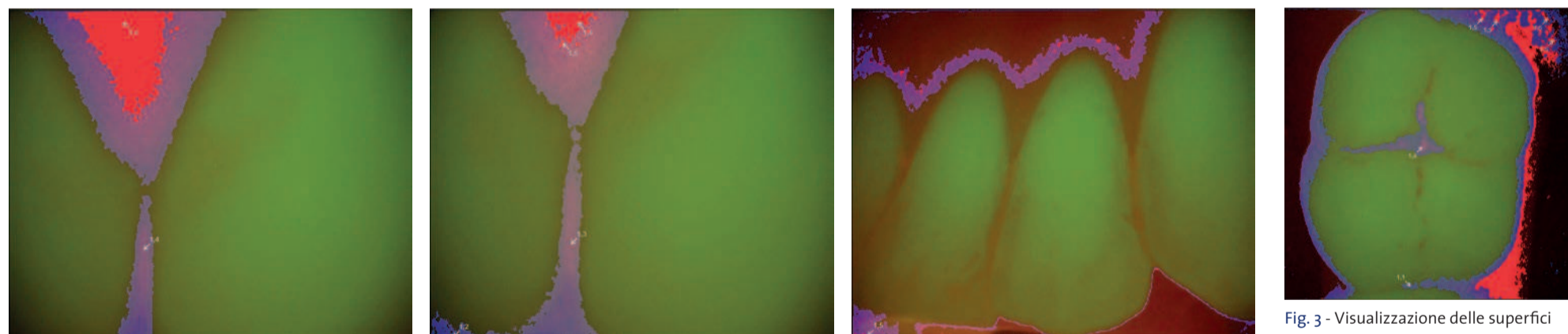
Sigillatura

Dopo aver isolato il sito d'intervento, abbiamo pulito accuratamente le superfici da sigillare (Figg. 11a-11f). Abbiamo applicato sulle superfici degli elementi dentali 3.6 e 4.6 il Control Seal della Voco. Abbiamo applicato il gel mordenzante e lasciato agire per 30 secondi (Fig. 11c). Successivamente abbiamo risciacquato con acqua spray e asciugato accuratamente. Abbiamo lasciato il sigillante Control Seal fluide (Fig. 11d) nei solchi e lasciato agire per 15 secondi (Fig. 11e). Infine abbiamo fotopolimerizzato per 20 secondi (Fig. 11e) e abbiamo controllato che il sigillante rispettasse l'anatomia oclusale del dente.

> pagina 23



Figg. 1a-1c - Visualizzazione del colore tramite spettrofotometro Spectro Shade Micro (MHT): rilevazione di colore, traslucenza e mappe delle masse.



Figg. 2a-2c - Rilevazione della presenza di biofilm batterico e tartaro con videocamera intraorale Cam iX (Dürr Dental) e terminale Proof.

te dalla stessa (Fig. 4). La paziente riferisce di essersi sottoposta circa 10 anni prima a un trattamento ortodontico, e pensava che tale trattamento le avesse causato le antiestetiche pigmentazioni. Inoltre lamentava lieve sensibilità.

Materiali e metodi

All'esame obiettivo del cavo orale la paziente si presentava con un biotipo gengivale sottile, buona salute gengivale e discreta igiene orale. Per la misurazione esatta del colore abbiamo usato lo spettrofotometro (Figg. 1a-c) dentale MHT Spectro Shade Micro che combina una camera digitale ad uno spettrofotometro a tecnologia led. Dopo aver asciugato le superfici dentali per circa 5 secondi, sono state

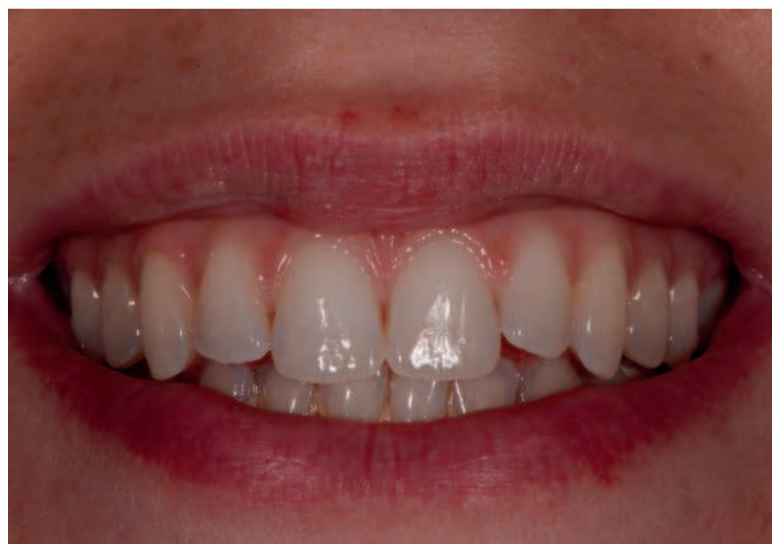

Fig. 4 - Visualizzazione clinica del sorriso del paziente con white spot sugli elementi dentali 1.2, 1.3, 2.2 e 2.3.

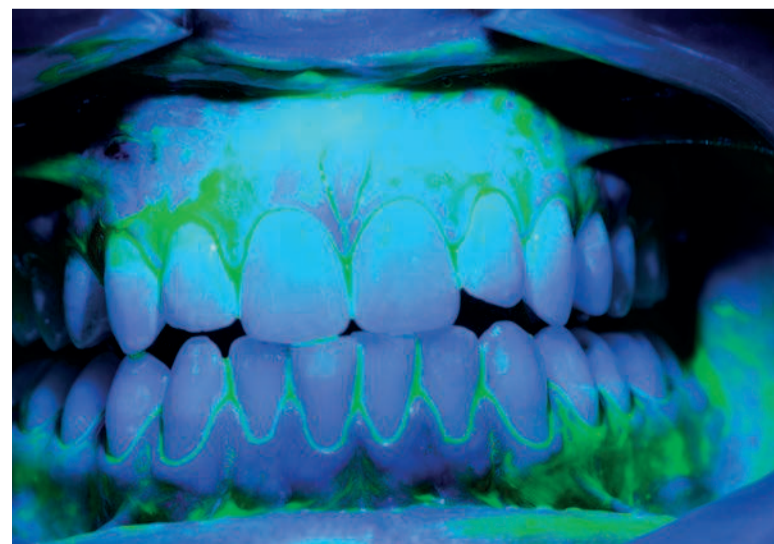


Fig. 5 - Rilevazione della topografia del biofilm batterico tramite rivelatore.

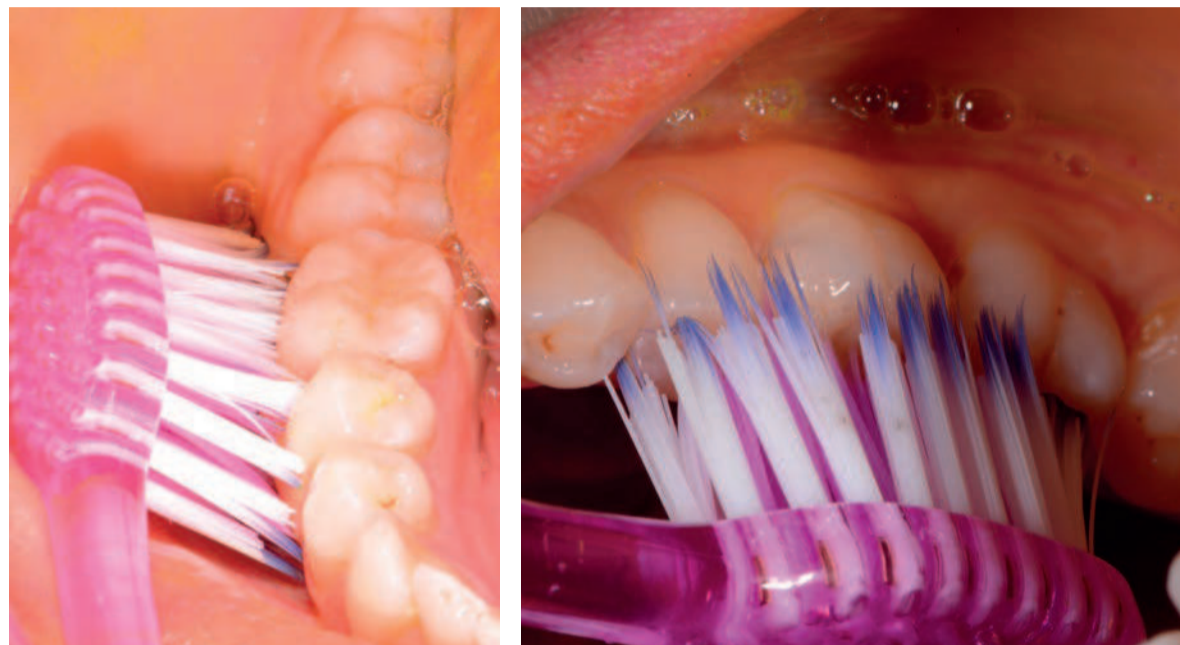
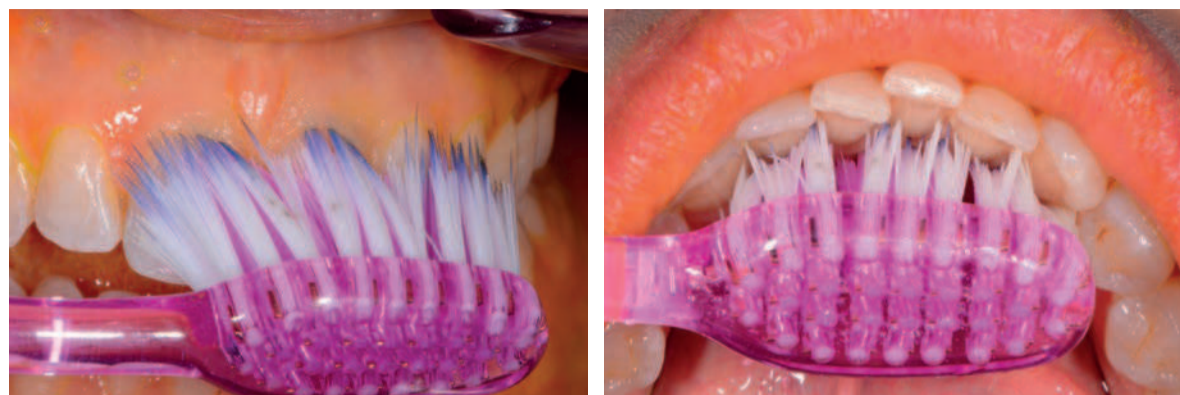


Fig. 6a-6d - Tecnica di spazzolamento tailoring con spazzolino GUM Technique PRO (Sunstar).

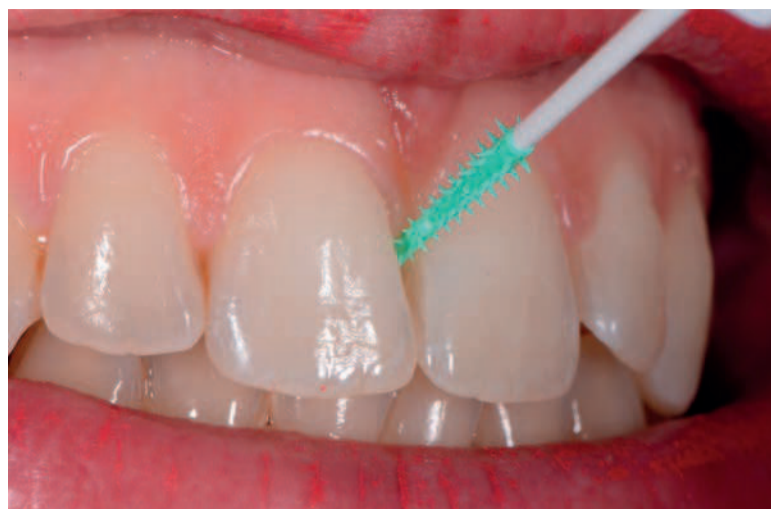

Fig. 7 - Spazzolamento tailoring della superficie interprossimale con soft pick (Sunstar).

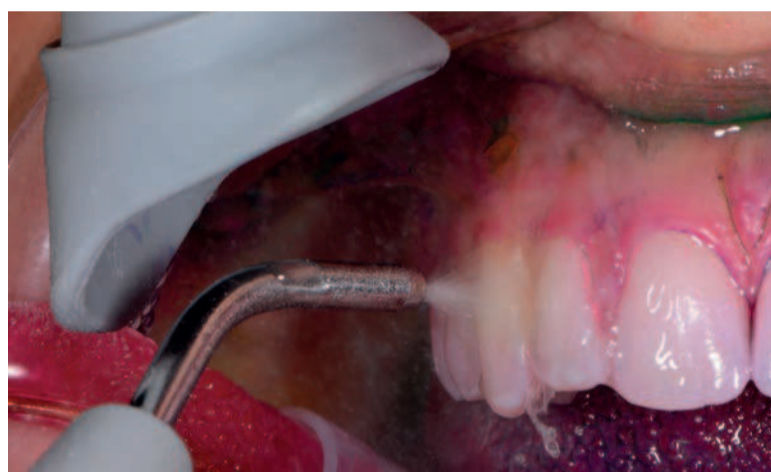


Fig. 8, 9 - Deplaquing con Air-Polishing Combi (Mectron) e polvere di glicina. Cannula per la profilassi (Dür Dental).

< pagina 22

Protocollo domiciliare

Abbiamo usato per il paziente la tec-

nica di spazzolamento "tailoring personalizzata e condivisa". Prima del trattamento abbiamo applicato un rilevatore di placca alla fluoresceina

(Plaque Test Ivoclar, Fig. 5) per evidenziare la topografia della presenza di biofilm batterico nel cavo orale, e dopo l'attenta valutazione di biotipo tissu-

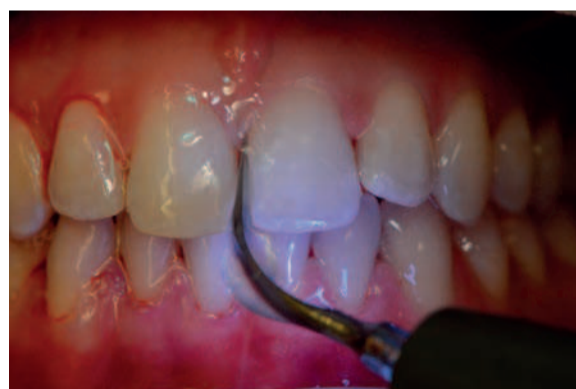

Fig. 10 - Debridement parodontale con apparecchiatura ultrasonica.

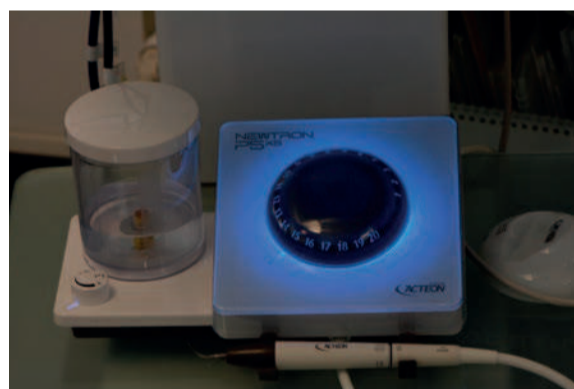


Fig. 11a - Apparecchio ultrasonico Newton P5 XS B.Led Acteon Satelec.

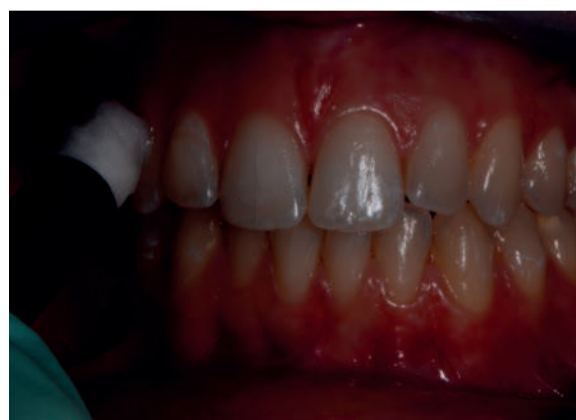
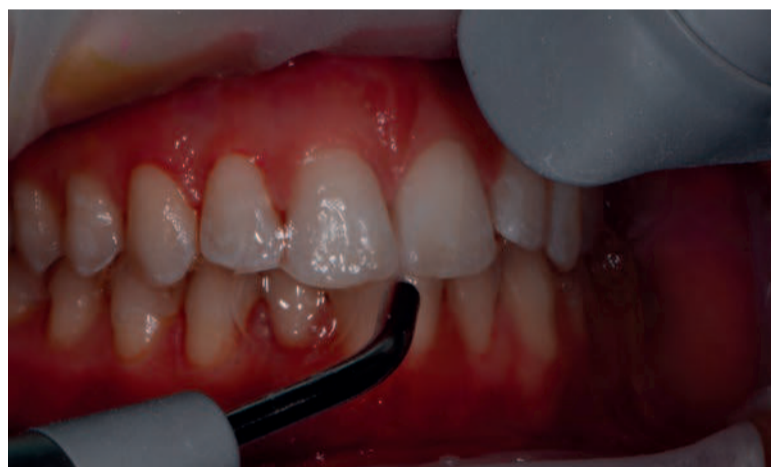
Fig. 11b - Ionaflor proxy master.



Fig. 11c - Elettrodo con applicazione di fluoro.



tale, presenza di diastemi, manualità del paziente, come suggerito dal tailoring abbiamo consigliato spazzolino manuale GUM Technique PRO (Sunstar) (Fig. 6a-6d) con setole che per il loro particolare design Dome Trim, estremamente affusolate ed inclinate, garantiscono un'efficace controllo di placca delle superfici interdentali (Fig. 6b-6d) senza danneggiare il delicato biotipo sottile delle gengive. Alla paziente chiediamo di migliorare il controllo di placca nelle zone interdentali con lo scovolino GUM Soft Picks (Sunstar) (Fig. 7) in gomma flessibile e fluoro e il controllo chimico della placca con collutorio di mantenimento e dentifricio GUMParoex

0,06% + 0,05% CPC. Diamo appuntamento alla paziente dopo 1 settimana per il trattamento delle white spot.

Trattamento delle white spot

Abbiamo montato una diga di gomma flessibile Ivoclar OptraDam Plus (Fig. 12) per isolare il campo operatorio. Abbiamo utilizzato il trattamento infiltrante microinvasivo Icon (DMG) per rimuovere e mascherare le lesioni da white spot. La resina infiltrante ha un indice di rifrazione della luce simile a quello dello smalto sano e consente di compensare la differenza di rifrazione della luce.

> pagina 24

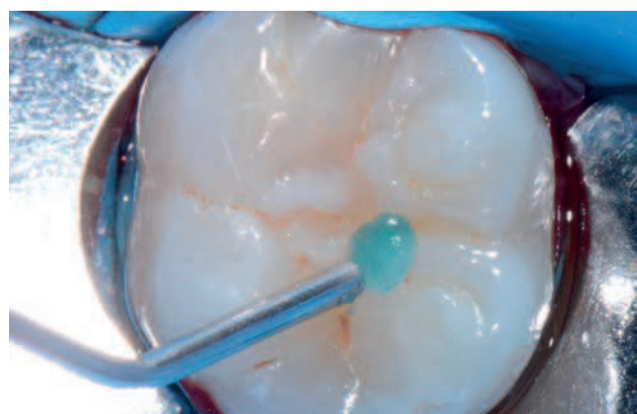

Fig. 11d - Mordenzatura.

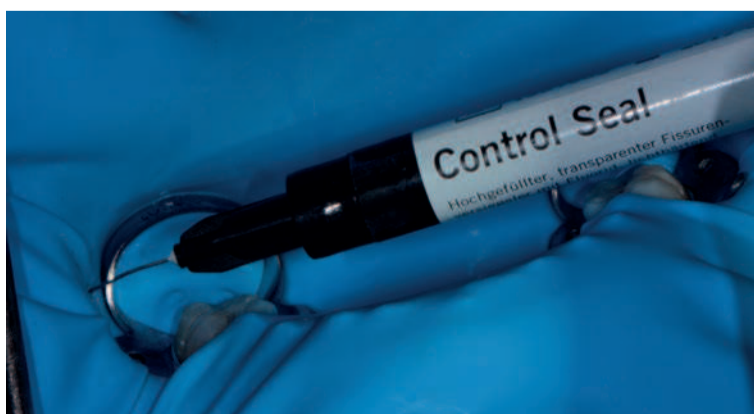

Fig. 11e - Applicazione del sigillante.

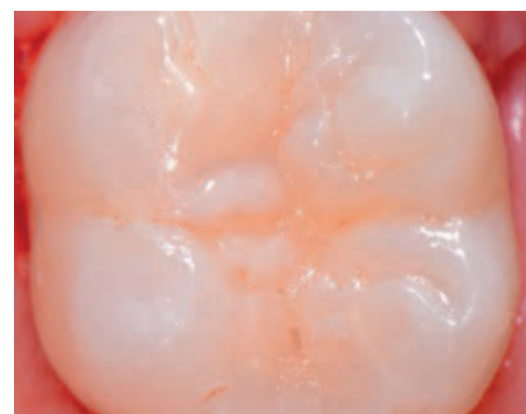

Fig. 11f - Sigillatura avvenuta.

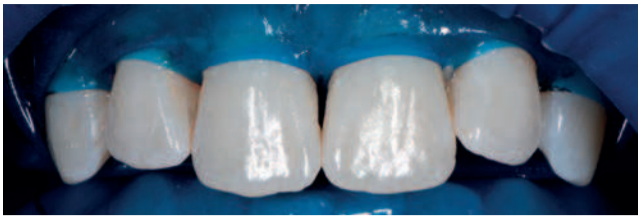


Fig. 12 - Applicazione della diga OptraDam Plus (Ivoclar Vivadent).

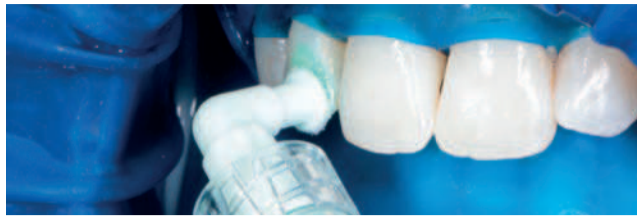


Fig. 13 - Applicazione del mordenzante a base di HCl Icon-Etch.

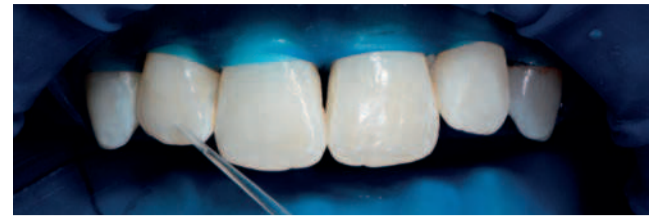

Fig. 14a - Applicazione del infiltrante Icon-Dry DMG (Dentalica).

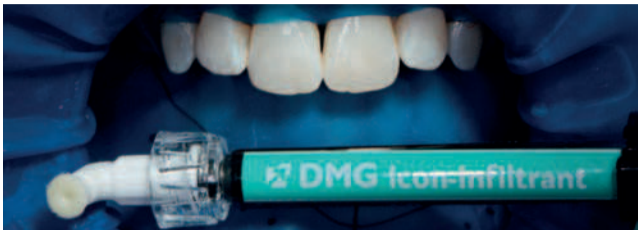

Fig. 14b - Resina infiltrante Icon, dell'azienda tedesca DMG (Dentalica).

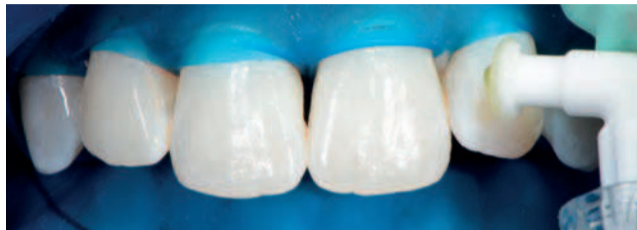

Fig. 14c - Applicazione della resina infiltrante Icon (DMG).

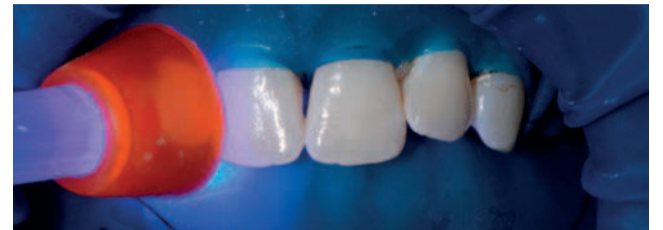

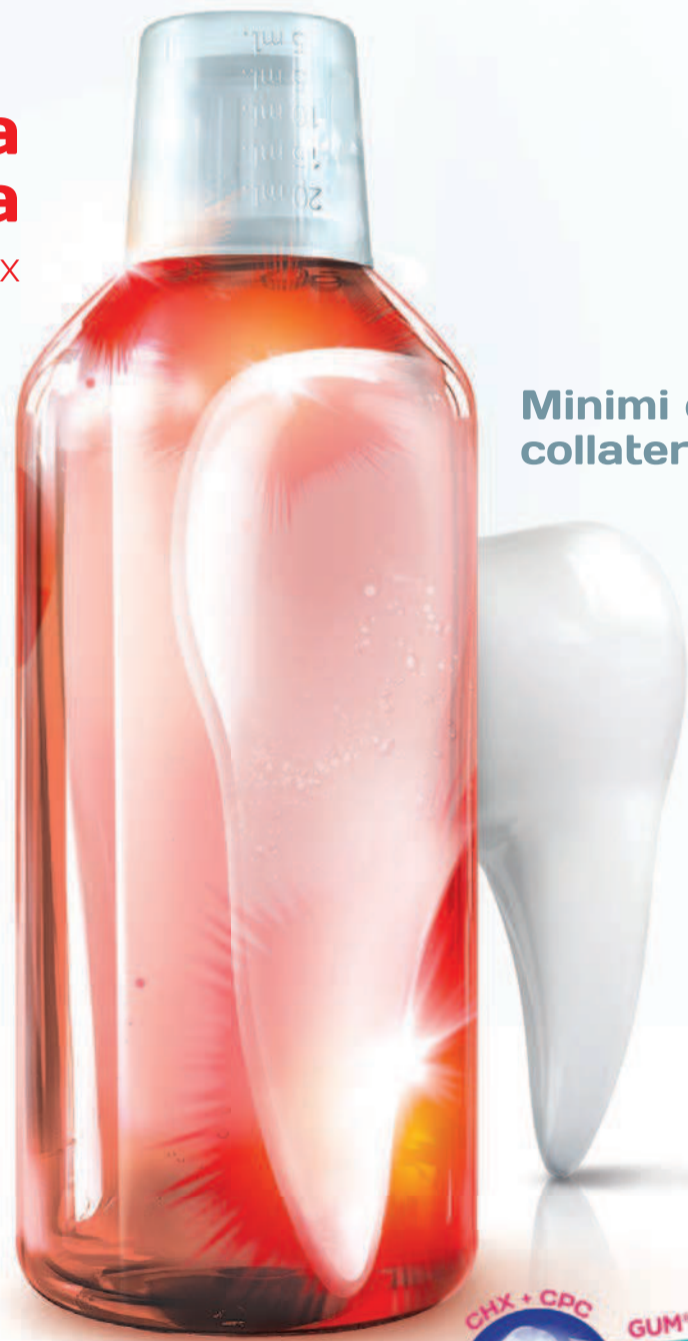Fig. 14d - Fotopolimerizzazione della resina infiltrante.

GUM® Paroex® Collutorio Effetto antibatterico potenziato

Massima Efficacia

già con 0,12% di CHX

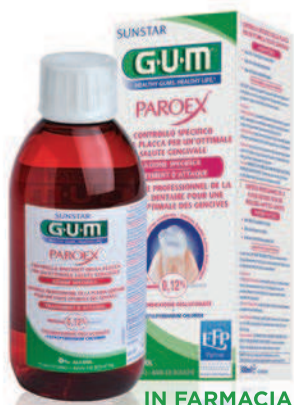Minimi effetti collaterali



SUPERIORE EFFICACIA DIMOSTRATA CLINICAMENTE!
Collutorio 0,12% CHX + 0,05% CPC

GUM® Paroex® Collutorio accresce il potere antibatterico della CHX senza aumentarne la concentrazione.

Già con 0,12% di CHX, GUM® Paroex® Collutorio assicura un'efficacia superiore rispetto ad un collutorio a più alta concentrazione, limitando così gli effetti collaterali della CHX. La superiore efficacia clinica è data dalla formulazione a doppia azione CHX+CPC e dall'assenza di ingredienti antimacchia che possono interferire con l'efficacia della CHX stessa.¹



IN FARMACIA

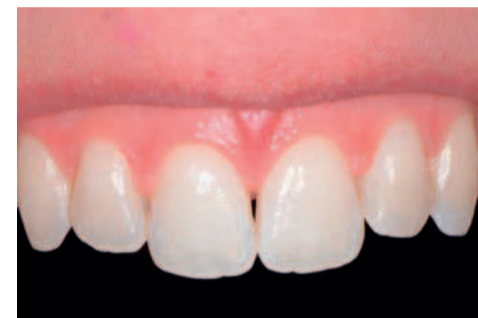

Fig. 15 - Risultato finale.

< pagina 23

In questo modo l'aspetto della lesione infiltrata può essere adattato allo smalto sano circostante. Abbiamo applicato sugli elementi dentali 1.2, 1.3, 2.2 e 2.3 che presentavano aree di demineralizzazione, il mordenzante a base di acido-cloridrico (HCl) Icon-Etch (Fig. 13) e abbiamo lasciato applicare per 2 minuti. Trattandosi di ex paziente ortodontico il protocollo consiglia di eseguire due volte il trattamento mordenzante. Abbiamo lavato le superfici per 30 secondi e abbiamo asciugato i denti. Abbiamo applicato Icon-Dry (etanolo) (Fig. 14a-14d) e lasciato agire per 30 secondi e fatto asciugare il prodotto. Infine abbiamo applicato la resina Icon Infiltrant ed abbiamo lasciato agire per 3 minuti. Trascorsi i 3 minuti abbiamo fotopolimerizzato per 40 secondi con lampada Satelec Mini LED SuperCharged con potenza superiore a 2000 mWatt/cm². Abbiamo ripetuto quest'ultimo passaggio un'ultima volta, applicando la resina questa volta per 1 minuto e fotopolimerizzato per 40 secondi. Abbiamo rimosso la diga di gomma e lucidato le superfici utilizzando punte siliciche per compositi. La paziente ha espresso la sua soddisfazione alla vista del suo sorriso dopo il trattamento (Fig. 15).

Conclusioni

Abbiamo rivisto la paziente dopo 10 giorni dal trattamento. Abbiamo eseguito il controllo utilizzando la videocamera per mostrare alla paziente in real time il miglioramento del controllo di placca domiciliare e le perfette condizioni di salute dei tessuti. Le white spot erano scomparse, e il trattamento preventodontico ha migliorato, oltre che la salute orale della paziente, anche il suo sorriso dal punto di vista estetico. Le tecnologie efficaci scelte per il protocollo domiciliare e professionale di tailoring per la risoluzione delle white spot si sono dimostrate efficaci creando un feedback positivo da parte della paziente ai controlli periodici e una maggiore attenzione ai corretti stili di vita di igiene orale.

1. Per Ramberg et al. Effect Of Chlorhexidine/Cetylpyridinium Chloride On Plaque And Gingivitis: Abstract ID# 182859 IADR WCPD Budapest 2013.

Disturbi scheletrico-muscolari nella pratica clinica dell'igienista dentale: prevenzione e terapia

A. Butera*, A. Quattri*, S. Benzoni*, A. Aiello**, L. Lallitto**, A. Lauria**, G. Smeraldi**

LEGGI L'ARTICOLO COMPLETO SUL SITO WWW.DENTAL-TRIBUNE.COM

*Igienista dentale, Università degli Studi di Pavia

**Tecnico ortopedico, Università degli Studi di Pavia

Introduzione

Le patologie occupazionali sono oggi un elemento di primaria importanza sia da un punto di vista prettamente sanitario che economico e sociale, dal momento che alcune di esse rappresentano la prima causa di assenteismo dal posto di lavoro.

Tale condizione assume una valenza ancor più critica per quelle professioni come l'igienista dentale per le quali il mantenimento di posture non fisiologiche è pressoché costante e necessario all'espletamento delle mansioni stesse. A questo proposito, negli ultimi anni molte aziende produttrici hanno concentrato gran parte dei loro sforzi per offrire soluzioni ergonomiche che possano supportare nel miglior modo possibile le esigenze del professionista sul posto di lavoro, studiando e realizzando articoli innovativi per forma e materiali e conformi alle necessità antropometriche e funzionali dell'utilizzatore. Di seguito verranno presentati i principi chiave su cui si basano tali soluzioni, e verranno affrontate le più rilevanti patologie occupazionali di origine posturale legate alla professione dell'igienista dentale insieme ai prodotti che comunemente vengono impiegati per lenirne le conseguenze, individuando in questo modo, nel rapporto con il tecnico ortopedico, un importante fattore non solo terapeutico ma anche preventivo.

La postura dell'igienista dentale

È chiaro come le principali patologie occupazionali di origine ergonomica siano strettamente correlate alle esigenze posturali delle differenti professioni, soprattutto per quelle che richiedono specifici accorgimenti per il mantenimento prolungato di posizioni non fisiologiche, l'impiego di strumentazioni dedicate o lo stress di funzioni muscolari o sensoriali (per esempio della vista).

Per quanto riguarda l'esercizio della professione dell'igienista dentale, in condizioni comuni il professionista è in una posizione neutrale con un buon accesso, dove l'illuminazione e la visibilità contribuiscono a un'efficace procedura.

Il paziente è posizionato in modo da facilitare il lavoro del professionista, permettendo così una seduta efficace e breve nel tempo e creando una stretta relazione tra la posizione assunta dai due soggetti.

È comunque importante ricordare che la posizione assunta dal paziente è mantenuta per un tempo relativamente breve, se comparata a quella dell'operatore che invece è la stessa per tutta la giornata lavorativa. È però bene ricordare che gli effetti positivi di una ideale condizione lavorativa per il professionista non

ricadono esclusivamente sulla salute di quest'ultimo ma, facilitando il suo operato, conducono a risultati

migliori e quindi a un reale beneficio anche per il paziente. L'assunzione di una corretta postura

durante l'esercizio della professione pertanto consente di:
- contribuire a preservare la salute,

sicurezza, e il benessere del professionista;

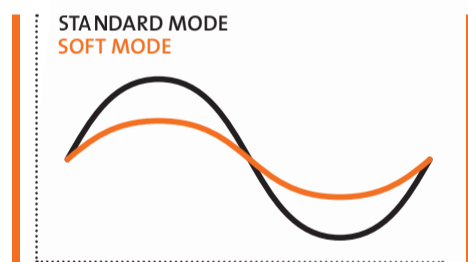
> pagina 26

IL FUTURO DELLA PROFILASSI NUOVO MECTRON MULTIPIEZO *touch*

ABLATORE MULTI-FUNZIONALE: SCALING, PERIO, ENDO E CONSERVATIVA

mectron s.p.a., via Loreto 15/A, 16042 Carasco (Ge), Italia, tel 0185 35361, fax 0185 351374, www.mectron.it, mectron@mectron.com

soft mode per un movimento dell'inserto più delicato ma non meno efficace (stessa frequenza, oscillazioni meno ampie)



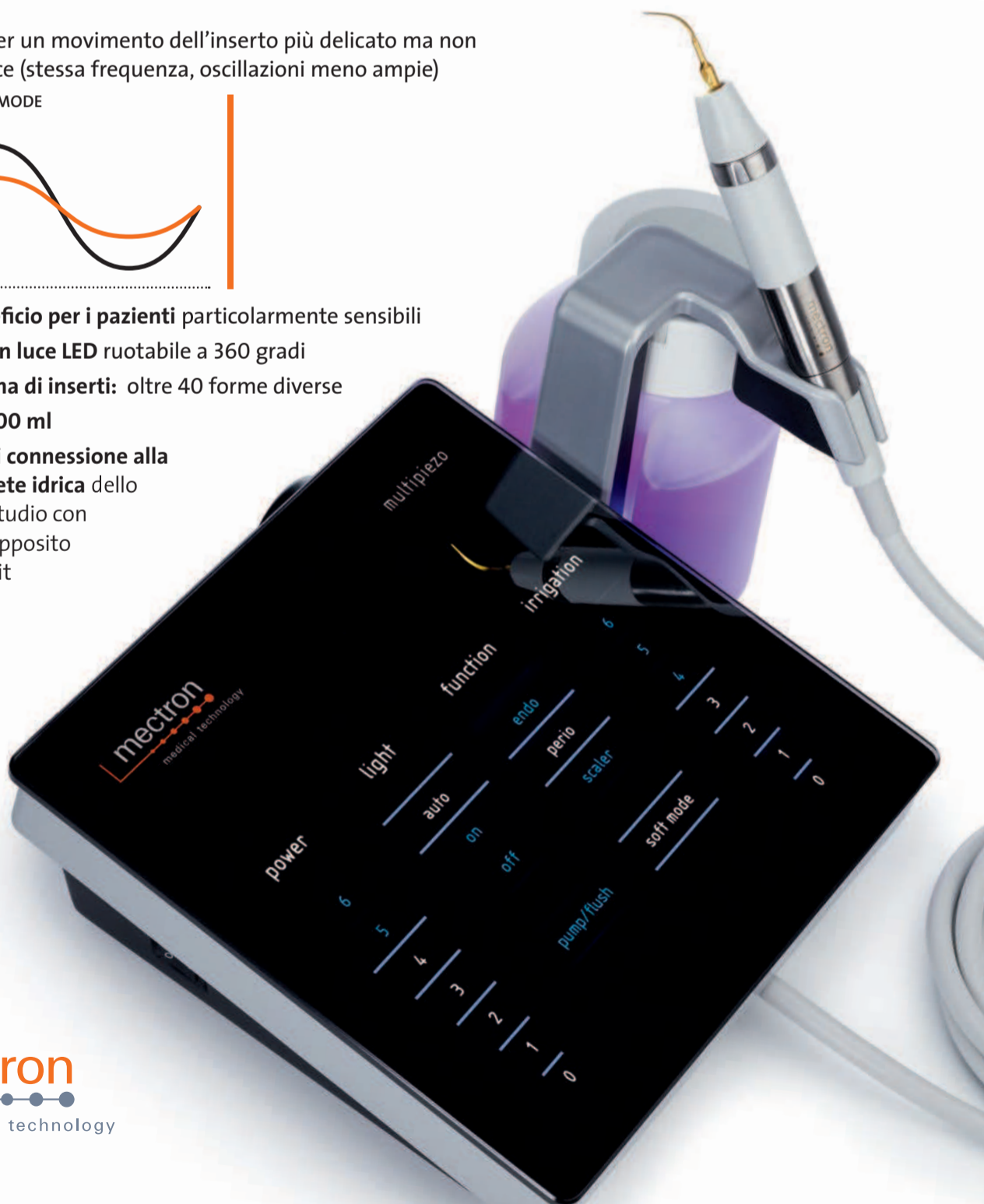grande beneficio per i pazienti particolarmente sensibili

manipolo con luce LED ruotabile a 360 gradi

ampia gamma di inserti: oltre 40 forme diverse

flacone da 500 ml

possibilità di connessione alla rete idrica dello studio con apposito kit



mectron
medical technology