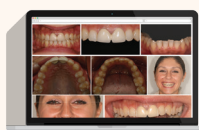



КОНКУРС

Best Case Tribune

Новата приятелска онлайн надпревара за най-добър клиничен случай BEST CASE TRIBUNE излъчи своя първи победител! В настоящия брой помещаваме случая на г-р Ася Петрова от София, събрал най-много харесвания на фейсбук страницата на Dental Tribune Bulgaria и станал "Победител на месеца" от януарското издание на конкурса.



▶ стр. 3

ЕНДОДОНТИЯ

Ръчните ендодонтски инструменти: нов поглед към една класическа и същевременно развиваща се технология

Д-р Рич Маунс споделя как можем да се възползваме максимално от възможностите на ръчните инструменти за обработване на кореновите канали, какви са техните приложения, различия, техники на работа и кои са принципите за извличане на максимален ефект от тяхната употреба.



▶ стр. 4

ДИГИТАЛЕН МЕНИДЖМЪНТ

Как да повишите доходите от практиката си, като работите по-малко и се чувствате по-удовлетворени

Денталният лекар г-р Кен Уелан от САЩ, практикуващ само три дни седмично, споделя своите съвети за това как можете да повишите своя стандарт, работейки по-малко и спечелвайки повече свободно време и финансов ресурс, за можете истински да се наслаждавате на живота.



▶ стр. 13

Възстановителна дентална медицина: инженерна гледна точка

Д-Р ГРЕГОРИ КУРТЦМАН, САЩ

ВЪВЕДЕНИЕ

За постигане на клиничен успех е необходимо откриването на кореновите канали и прохождането им, за да бъдат възможни тяхното инструментирание и obtурирането на зъба. Възстановяването на ендодонтски лекуван зъб е решаващо за клиничния успех в дългосрочен план. Няма значение дали ще успеем да завършим ендодонтската част от лечението, ако впоследствие зъбът не може да бъде възстановен. Имайки предвид това, трябва да погледнем на възстановителната фаза от инженерна гледна точка. С какво е нужно да подсилим оставащите тъкани от зъба, за да

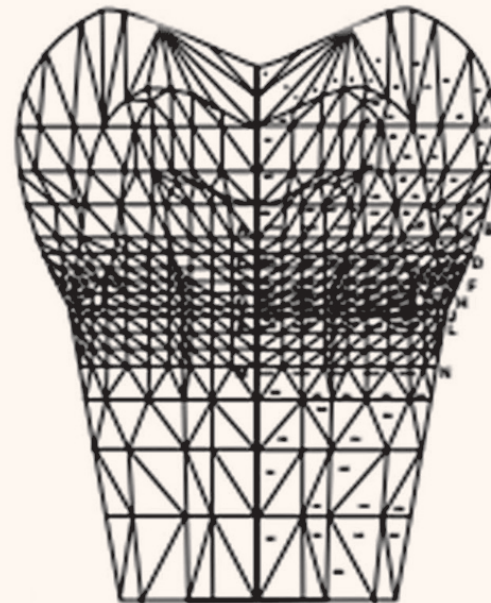
може той да се справи с повтарящите се натоварвания, които се получават по време на сгъване? Тази статия ще дискутира значението на ферулата (втулката) в адхезивната дентална медицина, както и кога да използваме щифтове и кои материали са най-подходящи.

ФЕРУЛА. КОЛКО Е ВАЖНА ТЯ В НАШИ ДНИ?

Ферула беше важно понятие в денталната медицина, но нейното значение се пренебрегна с развитието на бондинг методиките. Днес обаче то продължава да бъде важно, както е било и преди денталния бондинг. Но какво

всъщност е ферулата? „Ферула“ означава обръч, който обгражда външния размер на остатъчната зъбна тъкан, подобно на металните обръчи, които обхващат бурето, за да държат летвите заедно. Достатъчната вертикална височина на зъбните структури, които ще бъдат обхванати от бъдещата корона, е необходима да позволи т.нар. ферула ефект (ефект на стягане с обръч) на бъдещата протетична корона; доказано е, че при спазването му значително се намалява рискът от фрактури на ендодонтски лекувани зъби^{1,2}.

▶ стр. 8



Фиг. 1 Анализ на дистален зъб, показващ концентрирането на напрежението при натоварване в цервикалната област. (Изображение: Dr Geme McCooy.)

Коментарите в интернет: забравя ли наистина Google?

НАЗ ХАК, ОБЕДИНЕНОТО КРАЛСТВО



Каква е връзката ви с Google? Обичате ли го, или го мразите? Показва ли негативна информация за вашата дентална практика? С възможността за „забравяне“ най-после изглежда, че ще можете да си отгърнете от негативни коментари, които подкопават вашата кариера. Но може ли Google наистина да забравя?

През май миналата година Европейският съд отсъди в полза на испански гражданин, който повдигнал обвинение срещу Google във връзка с изнасяне на информация за него, за която той доказал, че вече не е била актуална. Според него тази информация била в негов ущърб и му попречила да продаде свое недвижимо имущество. За негово щастие съдът одобрил молбата му, като по този начин съществено допринесъл правото за забравяне да бъде вписано в европейския закон.

Това право предизвика вълна от молби от жители на ЕС към Google за това хиляди линкове да бъдат премахнати от резултатите на търсачката. До месец юли компанията получила около 70 000 такива молби.

▶ стр. 7

ПОРЪЧАЙТЕ
СЕГА

подбрани заглавия
СПЕЦИАЛИЗИРАНА ДЕНТАЛНА ЛИТЕРАТУРА



Скъпи четящи,

С радост ви информираме, че в първото издание на конкурса Best Case Tribune (вижте всичко за конкурса на стр. 3 в броя), който организира издателството ни, бе излъчен и първият „Победител на месеца“ – г-р Ася Петрова от София. Нейният случай, който представя естетично възстановяване във фронта, събра най-много харесвания на страницата на Dental Tribune Bulgaria във Facebook. Честито на победителя и специални благодарности на останалите участници. Надяваме се да продължим да получаваме интересни случаи от ежедневната ви практика и да поддържаме спортния дух и стремежа ви към усъвършенстване. Случая победител на г-р Ася Петрова помещаваме в настоящия брой.

Инженерната гледна точка при възстановяване на ендогонтски лекуваните зъби ни разкрива г-р Грегори Куртцман от САЩ в своята статия, посветена на необходимостта от биологична основа за получаване на ферула ефект, видовете щифтове и принципите за дългосрочната преживяемост на възстановяванията (стр. 8). В броя ще намерите и поглед над материалите за постоянно фиксиране на различните конструкции и възможностите на композитния цемент Variolink (стр. 14).

За тези от вас, които мечтаят да постигнат тридневна работна седмица по модел на водещи световни имена в денталната медицина, помещаваме статията на успешния американски дентален лекар г-р Кен Уелан. Работещият само три дни в седмицата зъболе-

кар дава своите съвети и идеи за развитие и правилно фокусиране на вашата практика с цел по-малко работа, по-добро заплащане и доболни лоялни пациенти (стр. 13).

Настоящият Dental Tribune идва в пакет със специализираното издание Perio Tribune. В изданието, посветено на розовата естетика, помещаваме две статии с клинични случаи на български пародонтолози. Д-р Красимир Златев е автор на обширната статия „Разрешаване на мукогингивални проблеми в клиничната практика“, онагледена с 4 клинични случая, а екипът – г-р Яна Христова и г-р Теодор Христов, представя статията „Предпротетична пародонтална подготовка“, в която ще можете да проследите два клинични случая. В броя ще откриете още материал на г-р Елмар Райх за базираната на риска превенция, наблюдаващ на диагностиката и измерванията в пародонтологията с калибриран и електронен инструментариум.

И накрая, напомняме, че сега е идеалният момент да подготвите и документираните своя клиничен случай в една от шестте категории на конкурса „Усмивка на годината 2015“! Може би една от красивите статуетки ще украси именно вашия кабинет! Наградете себе си и практиката си, защото го заслужавате.

Приятни и полезни минути с Dental Tribune и Perio Tribune!

От Редакцията

УС на СРК подкрепи 27 майки зъболекарки

DENTAL TRIBUNE BULGARIA

На 15.01.2015 г. на малко тържество 27 млади зъболекарки, станали майки през 2014 г., получиха станалата вече традиционна финансова помощ от СРК на БЗС.

Офисът на колегията едновременно много усмивки, цветя, бонбони и добри пожелания. За пореден път колегията показва своето отношение към истинските неща и напомни, че животът не е само и единствено



Всички майки от София, родили през 2014 г. и практикуващи зъболекарска професия, по традиция получиха финансова подкрепа от УС на СРК.

работа в денталния кабинет, а има и друго красиво и невинно проявление в лицето на децата. Екипът ни пожелава успешен старт на всички малчугани и повече такива човешки инициативи в нашата българска действителност.

Миналата година колегията подпомогна рекорден брой млади майки – 40 зъболекарки получи подкрепа от благотворителния фонд на съсловната организация.

DENTAL TRIBUNE

INTERNATIONAL IMPRINT

Licensing by Dental Tribune International
Group Editor Daniel Zimmermann
newsroom@dental-tribune.com
+49 341 48 474 107

Clinical Editor Magda Wojtkiewicz
Online Editors Yvonne Bachmann
Claudia Duschek
Copy Editors Sabrina Raaff
Hans Motschmann

Publisher/President/CEO Torsten Oernus

Director of Finance & Controlling Dan Wunderlich

Business Development Manager Claudia Salwiczek

Event Manager Esther Wodarsk

Media Sales Managers
Matthias Diessner (Key Accounts)
Melissa Brown (International)
Peter Witteczek (Asia Pacific)
Maria Kaiser (North America)
Wendiana Mageski (Latin America)
Hilune Carpentier (Europe)

Marketing & Sales Services Nadine Dehme
Nicole Andra

Accounting Karen Hamatschek

Executive Producer Gernot Meyer

Dental Tribune International
Holbeinstr. 29, 04229 Leipzig, Germany
Tel.: +49 341 48 474 302 | Fax: +49 341 48 474 173
www.dental-tribune.com
info@dental-tribune.com

Regional Offices

Asia Pacific
Dental Tribune Asia Pacific Limited
Room A, 20/F, Harvard Commercial Building,
105-111 Thomson Road, Wanchai, Hong Kong
Tel.: +852 3113 6177 | Fax: +852 3113 6199

The Americas
Tribune America, LLC
116 West 23rd Street, Ste. 500, New York, N.Y. 10011, USA
Tel.: +1 212 244 7181 | Fax: +1 212 244 7185

ОФИС БЪЛГАРИЯ

Издава Dental Tribune България ЕООД
София 1421, кв. „Лозенец“,
ул. „Крум Попов“ 56-58
тел.: +359 2 416 71 73
office@dental-tribune.net
www.dental-tribune.net

Учленена в
Действителен собственик:
Уляна Винчева

Представителна информация
е съгласно чл. 7а, ал. 3 от ЗЗДПД.

Главен редактор Уляна Винчева
Отговорен редактор г-р Ива Димчева
Редактори г-р Владимир Ашиков
г-р Надежда Куюмджиева

Дизайн и препечат Петър Парнаров
Пребод Кристина Борисова
г-р Ива Димчева
Напамет Анастасова
г-р Александър Апостолов
Гая Христова
Николина Илиева
тел.: 0897 958 321
Кристина Аврамова
тел.: 0893 367 580

Автори в броя
г-р Грегори Куртцман, г-р Рик Маунс, г-р Кен Уелан
г-р Стефани Хут, Наз Хак

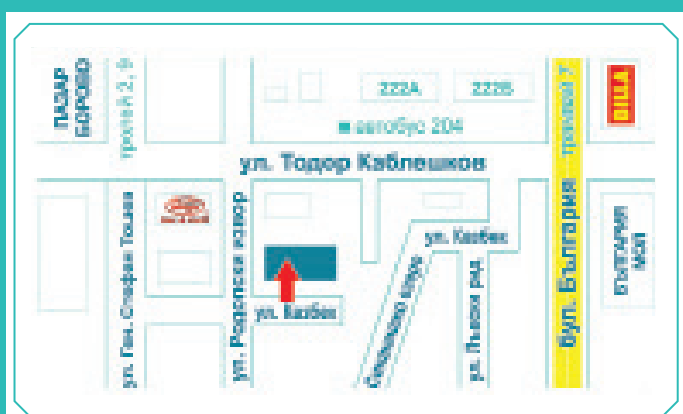Perio Tribune
проф. г-р Елмар Райх, Биберах ан дер Рис,
г-р Красимир Златев, г-р Яна Христова,
г-р Теодор Христов,

Печат „Спектър“ АД

Българското издание на Dental Tribune е част от групата Dental Tribune International – международно издание на 20 езика, разпространявано в над 55 държави. Съдържанието, преведено и публикувано в този брой от Dental Tribune International, Германия, е с авторско право на Dental Tribune International GmbH. Всички права запазени. Публикувано с разрешение на Dental Tribune International GmbH, Holbeinstr. 29, 04229, Leipzig, Германия. Възпроизвеждането по какъвто и да било начин и на какъвто и да е език, цяло или частично, без изрично писмено разрешение на Dental Tribune International GmbH и Dental Tribune България ЕООД е абсолютно забранено. Dental Tribune е запазена марка на Dental Tribune International GmbH. Редакцията не носи отговорност за съдържанието на публикуваните реклами в броя.



DENTAL LAB
www.dental-xlab.com



- 3D ИЗСЛЕДВАНЕ НА ЦЯЛА ГЛАВА
- 3D ИЗСЛЕДВАНЕ САМО НА ЕДНА ЧЕЛЮСТ
- 3D ИЗСЛЕДВАНЕ НА ЕДИН ЗЪБЕН КВАДРАНТ
- VITEWINGS (КАРИЕС ДИАГНОСТИКА)
- ЗЪБНИ СНИМКИ ПО ПАРАЛЕЛНА ТЕХНИКА
- ЗЪБНИ СНИМКИ ПО БИСЕКТРИСНА ТЕХНИКА
- РЕНТГЕНОГРАФИЯ ПО VELOT
- РЕНТГЕНОГРАФИЯ ПО SIMPSON
- ОРТОПАНТОМОГРАФИЯ
- TMJ (рентгенография на темпоро-мандибуларните стави)
- ТЕЛЕРЕНТГЕНОГРАФИЯ
- ФАС НА ЧЕРЕП
- РЕНТГЕНОГРАФИЯ НА ОКОЛОНОСНИ КУХИНИ
- РЕНТГЕНОГРАФИЯ НА КИТКА И ПРЪСТИ

• "РОДОПСКИ ИЗВОР" 60 (ВХОД ОТ УЛ. "КАЗБЕК")

• 02/444 7 222

• DENTALXBG@GMAIL.COM

PLANMECA
ProMax



3D

Победител на месеца в януарското издание на Best Case Tribune

DENTAL TRIBUNE BULGARIA

Както вероятно повечето от вас са разбрали, през 2015 г. издателството ни стартира нов проект – онлайн конкурса за най-добър клиничен случай – Best Case Tribune. Напреварата е ежесмесна, като всички участници е необходимо да изпратят от 3 до 8 снимки заедно с кратко описание на свой клиничен случай до 18-о число на всеки месец на електронния адрес на редакцията. Участващите случаи се публикуват на Facebook страницата на Dental Tribune Bulgaria, след което в рамките на 2 дни (до 20-о число на месеца) имат възможност приятелски да се състезават чрез събиране на харесвания на страницата. Случаят с най-много харесвания става „Победител на месеца“ и бива публикуван на страниците на в. Dental Tribune. Целта на конкурса е да даде трибуна на качественото дентално лечение, без да го разделя на подкатегории.

Представяме ви клиничния случай, който стана „Победител на месеца“ в Best Case

Tribune на г-р Ася Петрова от гр. София. Случаят на г-р Петрова, който събра 131 бр. харесвания, представя естетично възстановяване във фронта. Харесайте страницата на Dental Tribune Bulgaria, за да наблюдавате ежесмесната напревара.

ОПИСАНИЕ НА КЛИНИЧНИЯ СЛУЧАЙ:

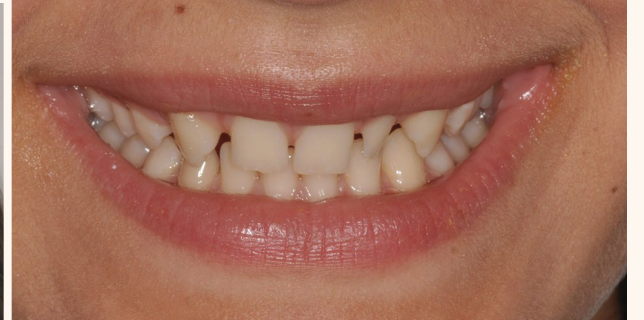Пациентът е на 26 години, без общи заболявания, непушач. При клиничния преглед на зъби 24, 25, 26 се установиха композитни обтурации с вторични карисии и апроксимални лезии. След анестезия и поставяне на кофердам бяха отстранени старите обтурации и бяха почиствени зъбите с помощта на карисес-индикатор. Композитните възстановявания са изработени в следващо посещение. Разрушението на зъб 25 налага възстановяване с туберкулно покритие. Последната снимка е 7 дни постоперативно за финално полиране.



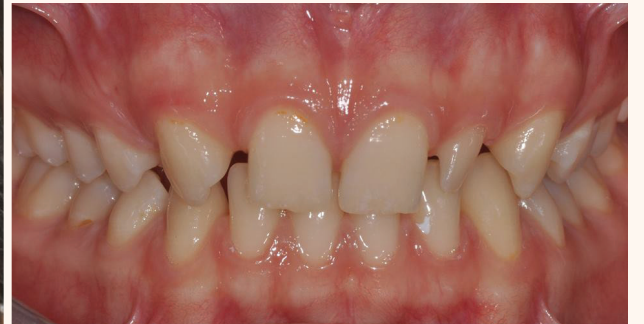Преди – анфас.



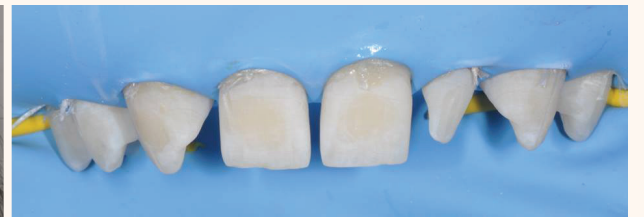2.4. След – усмивка.



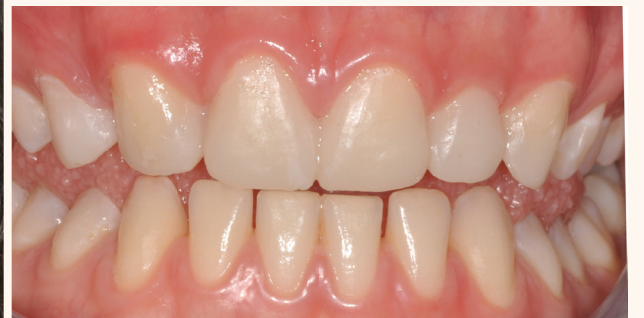Преди – усмивка.



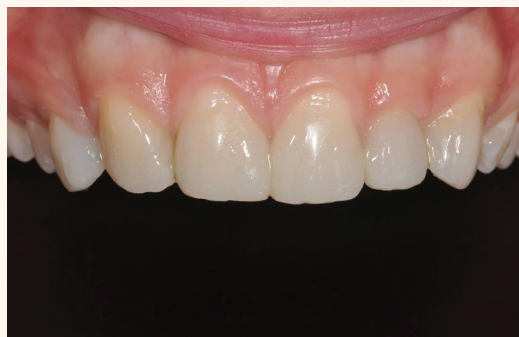Преди – заханка.



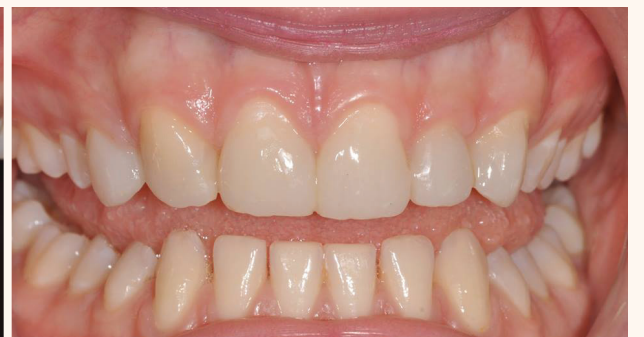По време – изолация на полето.



По време – пренесен восъчен моделаж.




След – контрастор.



2.3. След.

Д-р Ася Петрова, лекар по дентална медицина



Д-р Петрова е родена в София през 1987 година. Завършва Испанската езикова гимназия „Мигел де Сервантес“. Дипломира се като лекар по дентална медицина през 2012 г. в Медицинския университет – София, Факултет по дентална медицина. По време на обучението си е асистент и стажант в дентална клиника Medical Dent, където работи и като лекар по дентална медицина една година след дипломирането си. През 2013 г. става част от екипа на

ComfortDent Dental Clinic.

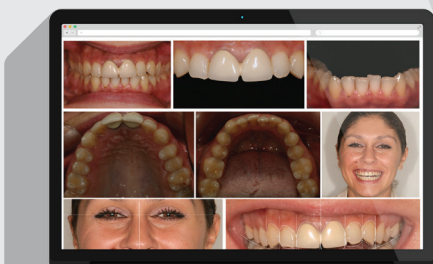Основните ѝ интереси са в областта на естетичната стоматология – минимално инвазивни адхезивни възстановявания в дистални и фронтални участъци, протетични възстановявания и козметична рехабилитация с композитни и керамични фасети, следвайки протокола за дигитален дизайн на усмивката.



BEST CASE TRIBUNE

On line конкурс за най-добър клиничен случай

DENTAL TRIBUNE
The World's Dental Newspaper • Bulgarian Edition



- **Участвай** в ежесмесния онлайн конкурс на Dental Tribune, целящ да даде трибуна на качественото дентално лечение, без да го разделя на подкатегории
- **Изпрати** до 18-о число на всеки месец от 3 до 8 снимки и кратко описание (до 250 думи) на свой случай на адрес office@dental-tribune.net
- **Получи** най-много харесвания на страницата ни във Facebook до 20-о число всеки месец
- **Стани** „Победител на месеца“ на конкурса Best CASE TRIBUNE

Случаят победител ще бъде публикуван на страниците на в. „Дентал Трибюн“. В допълнение авторът му ще получи и награда комплимент.

Ръчните ендодонтски инструменти: нов поглед към една класическа и същевременно развиваща се технология

Д-Р РИК МАУНС, САЩ

Въпреки масовото приложение на ротационните никел-титанови (РНТ) инструменти за обработка на корено-каналната система ръчните канални инструменти остават в центъра на ендодонтската практика. Безспорно подходящото прохождение на каналната система и създаването на пряк достъп до ендодонтското пространство са ключови моменти за успешното дългосрочно лечение заедно с адекватното и подходящо използване на ириганти, механичната обработка на каналите, коронното запечатване и т.н.

Представена е продуктова линия от канални инструменти Mani, най-вече защото в ежедневната си практика авторът използва основно тях.

За сравнение, в хода на цялата статия са представени примери за канални инструменти, еквивалентни на продуктите Mani.

Съществува невероятно разнообразие от канални инструменти с различен дизайн, приложение, материали и методи за производство. През последните години машините за многоосево струговане осигуриха напредък с реални клинични последици, особено по отношение на гъвкавостта и ре-

жестивостта и дали са налице ятрогенни увреждания. Единствено конично-лъчевата компютърна томография предоставя данни, които до известна степен се доближават до тактилната информация, която осигуряват ръчните канални инструменти (Planmesa).

Подобна тактилна информация спомага за определяне на лечебните стратегии, преди да се подходи към оформяне на корено-каналното пространство. Умелото използване на РНТ инструменти в своята основна задача на първоначално опознаване на морфологията на корено-каналната система посредством ръчни канални инструменти. Насилствено проникване с РНТ инструменти в апикална посока, без предварително адекватно прохождение с ръчни инструменти и създаване на пряк достъп, е предшественик на фрактуриране на инструментите, транспортиране на лумена на канала и неадекватно почистване и оформяне.

ПРИЛОЖЕНИЕ, РАЗЛИЧИЯ И ОБЩИ ПРИНЦИПИ НА УПОТРЕБА НА РЪЧНИТЕ КАНАЛНИ ИНСТРУМЕНТИ

Ръчните канални инструменти се различават основно по следните показатели:

1. Материала, от който са произведени (въглеродна стомана, неръждаема стомана, никел-титанов сплав, някои груги по-малко разпространени материали).
2. Тейпър (0.02, вариращ, по-голям тейпър).
3. Изходната форма на заготовката при напречен срез пре-

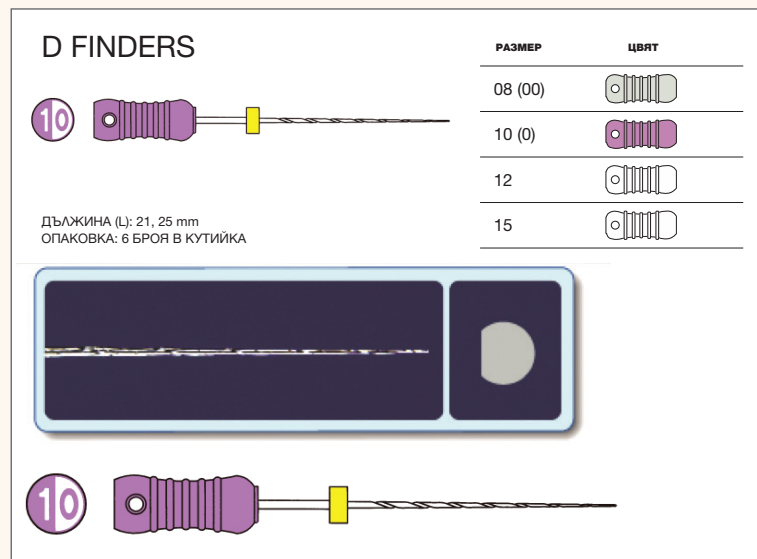
ди обработването (триъгълна, квадратна, ромбоидна, други форми).

4. Окончателната форма на напречния срез.
5. Корозионна устойчивост.
6. Дизайн на дръжката и материал за производството ѝ.
7. Размер на работния връх на индивидуалния инструмент.
8. Прогресия на размерите на работния връх през спектъра на определения набор инструменти.
9. Производствена технология на режещите остриета (усукване, струговане, груги).
10. Дизайн на работния връх (активен, неактивен, частично активен).
11. Технология на работа с ръчните канални инструменти - реципрочно действие, по посока на часовниковата стрелка (К-пили), ротационно (К-разширители) или с извървящо двожение (Н-пили).
12. Ъгъл на извивка на спиралата, ъгъл на режещата повърхност, режещ ъгъл (ако е различен от ъгъла на режещата повърхност), брой на нарезите (както и тяхната широчина, дълбочина и брой).
13. Възможните вариации на режещия ъгъл по дължината на инструмента.
14. Линеарна дължина на режещите нарезци.
15. Освен посочените по-горе параметри ръчните инструменти могат да бъдат гругидни или гъвкави, агресивно режещи или по-малко агресивни, финирни спрямо такива за грубо оформяне и др.

ПРИНЦИПИ ЗА МАКСИМАЛИЗИРАНЕ НА ЕФЕКТА ОТ ПРИЛОЖЕНИЕТО НА РЪЧНИТЕ ИНСТРУМЕНТИ

Използването на ръчните инструменти се базира на няколко универсални принципа. Те са:

- а) Оптимална видимост на ендодонтския кавитет, в идеалния случай чрез микроскопска техника (Zeiss, Global Surgical).
- б) Оптимална рентгенографска оценка на зъба преди препарирането на ендодонтския кавитет, включително при необходимост конично-лъчево изследване. При липса на конично-лъчева компютърна томография наличното на две или оптимално три различни прегеперативни рентгенографи под различни ъгли би осигурило най-добрата възможна визуализация на каналната анатомия при отсъствие на КЛКТ.
- в) Осигуряване на пряк достъп.
- г) Отстраняване на цервикалния дентинен триъгълник преди прохождането с ръчни инструменти.
- д) Многократни промивки на всеки етап на ендодонтската процедура, особено по отношение на отстраняването на отпилките от препарирането на ендодонтския кавитет преди въвеждането на ръчните инструменти.
- е) Прегеперативна оценка на очакваната пълна работна дължина, краен тейпър и на апикалния диаметър на мастер шифта.
- ж) Закривените инструменти прохождат и изслед-



Накратко, след подготовителните стъпки за осигуряване на пряк достъп и отстраняването на цервикалния дентинен триъгълник с разширители за орифициуми, ако каналът не е правилно проходен и не е създаден безпрепятствен достъп преди разширяването с РНТ инструменти, процедурите по почистване и оформяне не могат да бъдат оптимално извършени.

Тази статия е насочена преди всичко към общопрактикуващите дентални лекари. В нея са описани характеристиките на стоманените (и отчасти на никел-титановите) ръчни канални инструменти, използването им с реципрочни движения и клиничното им приложение. Статията има за цел да представи клинични насоки от типа на „как да...“, а не литературен обзор, поради което не е приложена и обширна библиографска справка. Всеки практикуващ дентален лекар може да сравни своите терапевтични подходи и методи с описаните

щата способност на каналните инструменти. Имайки предвид голямото разнообразие от налични дизайнерски решения и предимства, не е възможно да се представят дизайнът, клиничното приложение или необходимите предпазни мерки при работа с всеки тип канални инструменти, наличен на пазара. Няма да бъдат обсъждани и нервекстракторите и техниката на балансирана сила¹.

ВЪВЕДЕНИЕ: ДА РАЗКРИЕМ НЕДОЛОВИМОТО

Ръчните канални инструменти позволяват на клинициста да „почувства“ мануално невизимите измерения на каналната анатомия отвъд това, което може да предостави само рентгенографията. Чрез резистентността на каналния инструмент при прохождането в апикална посока клиницистът може посредством тактилния си усет да определи извивката, наличието на калцификати, дължината, анатомията на корено-каналното простран-

リーマ・ファイル REAMERS, FILES		REAMERS		K-FILES		H-FILES	
SIZE	Color	SIZE	Color	SIZE	Color	SIZE	Color
※06 (000)		35 (5)		80 (12)			
08 (00)		40 (6)		90 (13)			
10 (0)		45 (7)		100 (14)			
15 (1)		50 (8)		110 (15)			
20 (2)		55 (9)		120 (16)			
25 (3)		60 (10)		130 (17)			
30 (4)		70 (11)		140 (18)			

Length (L) : 18,21,25,28,31mm Assorted : 15(1)-40(6)
Packed : 6 pcs. to a package 45(7)-80(12)
90(13)-140(18) ※REAMERS,K-FILES ONLY

FLEXILE FILES		MEDIUM FLEXILE FILES	
SIZE	Color	SIZE	Color
15 (1)		30 (4)	
20 (2)		35 (5)	
25 (3)		40 (6)	

Length (L) : 21,25mm Packed : 6 pcs. to a package Assorted : 15(1)-40(6) Assorted : 12-37

ват кривите канали по-добре, отколкото правите инструменти. Клеещите EndoBender (Axis/Sybron) са ефективно средство за оформяне на необходимото закривяване на ръчните инструменти. Най-общо при канали с оформени прагове или които са транспортирани, оформянето на 3- до 5 мм закривяване в апикалната част на ръчния инструмент се отразява благоприятно. Правило, а не изключение е да се избършат многократни въвеждания на закривените ръчни инструменти, за да се преодолеят блокирани или транспортирани канали (особено при оформянето на праг). Друга възможност, в случай че каналът не е транспортиран (каналът е недокоснат или е леснопроходим), клиницистът може да закриви каналния инструмент дори с помощта на пръстите си, без помощта на EndoBender.

з) Каналите винаги трябва да бъдат проходани първо с ръчни преди използването на РНТ инструменти. Дори ако се използва РНТ инструмент за създаване на пряк достъп (PathFile, DENTSPLY Tulsa или PreSharers, SpecializedEndo), каналът трябва първо да бъде проходен с ръчен инструмент, за да се гарантира неговата действителна проходимост. Предпочитанията на клиницистите диктуват дали гладкият път да се осигури чрез ръчни, или чрез РНТ канални инструменти.

и) Според автора ръчните канални инструменти са за еднократна употреба, тъй като бързо се затъпяват при клинична употреба.

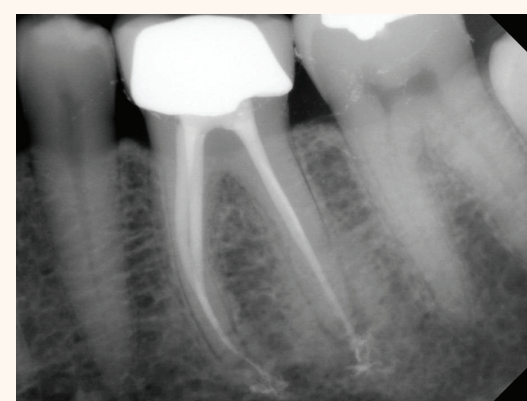
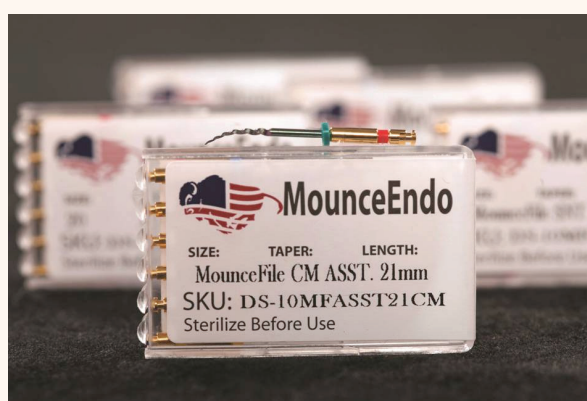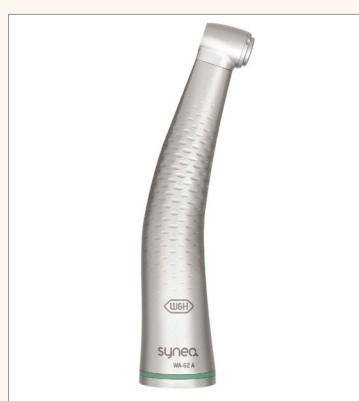й) Използването на никел-титанови ръчни инструменти е въпрос на лични предпочитания. Докато някои клиницисти предпочитат гъвкавостта и съхраняването на формата на никел-титановите ръчни инструменти, други не са на това мнение. Трябва да бъде отбелязано, че никел-титановите ръчни инструменти са налични с контролирана памет, присъщ термомеханичен процес, при който никел-титановите ръчни инструменти загубват паметта си за форма, но запазват своята гъвкавост²⁴.

к) Принципиите за препариране на каналите трябва да бъдат спазвани независимо от използваните методи за тяхното постигане (т.е. разширение с ръчни канални инструменти и/или разширение с РНТ инструменти или комбинацията им). Целта на тези принципи е да:

- съхрани оригиналната позиция на канала (просто го разширявайте по начина, описан тук);
- съхрани позицията и размера на минималната констрикция на апикалния форамен;
- създаде конусовидна препара-

RT FILES		SIZE	Color	SIZE	Color	SIZE	Color
Length (L)	:21, 25, 28, 31mm	15 (1)		35 (5)		55 (9)	
Packed	:6 pcs. in a package	20 (2)		40 (6)		60 (10)	
Size	:(a) 6 pcs. of one size :(b) Assorted 15(1)~40(6), 45(7)~80(12)	25 (3)		45 (7)		70 (11)	
		30 (4)		50 (8)		80 (12)	

Type K		SIZE	Color	SIZE	Color	SIZE	Color
Length (L)	: 21, 25mm	※08 (00)		30 (4)		55 (9)	
Packed	: 6 pcs. to a package	10 (0)		35 (5)		60 (10)	
Size	: 6 pcs. of one size	15 (1)		40 (6)		70 (11)	
		20 (2)		45 (7)		80 (12)	
		25 (3)		50 (8)			



ционна форма със стесняващ се напречен диаметър от орифициите до анекса;

■ създаде мастер теъпър в апикалната зона, който да оптимизира иригацията и хидравликата при obturiraneto, без при това да създава ятрогенни усложнения (стрип-перфорации, транспортация на канала, ненужно отнемане на дентинните стени - и не създава дългосрочен риск за вертикална фрактура на зъба).

ОБЩИ КЛАСОВЕ РЪЧНИ КАНАЛНИ ИНСТРУМЕНТИ

Инструменти с основна цел прохождение на каналите

При калцифицирани канали ригидността на каналните инструменти е предимство. Инструментите Mani D Finder са представителни за този клас и са особено полезни при ранното прохождение на калцифицирани канали. D finders имат напречен срез с формата на буквата „D“. За производството на някои инструменти се използва въглеродна стомана и/или притежават атипични размери на върха, за да се улесни прохождането. Ригидността може да се дължи или на дизайна на каналния инструмент (Mani D Finders), или на използването на въглеродна стомана и/или на комбинацията от въглеродна стомана и модифициран дизайн (Pathfinder CS, Axis/SybronEndo) (фиг. 1).

К-ПИЛИ

Най-често К-пилите имат три- или четиристранна конфигурация с повече извивки от К-разширителите. Пилите Mani са четиристенни. Най-общо К-пилите са най-„универсалните“ ръчни инструменти, пригодни за най-голям брой клинични апли-

кации. К-пилите не притежават гъвкавостта на каналните инструменти, чиято цел е основно гъвкавостта (като пилите Mani Flexile, обсъдени по-голу) или никел-титановите ръчни канални пили. К-пилите се използват с въртеливи движения напред-назад и може да им се придава реципрочно движение (както е описано по-голу). Ъгълът между режещите нарязи и надлъжната ос на К-пилите обикновено е от порядъка на 25-40°5. Пилите Lexicon са допълнителен пример за други налични на пазара канални инструменти (DENTSPLY Tulsa).

К-РАЗШИРИТЕЛИ

К-разширителите Mani имат три страни и имат по-малко навивки, отколкото К-пилите. По-малките номера разширители обикновено имат квадратно сечение, а по-големите номера – триъгълно. Ъгълът между режещите ръбове и надлъжната ос на разширителя най-често е в границите на 10-30°5.

Разширителите се използват с ротационни, въртеливи движения, за разлика от К-пилите. Ротационното движение на ръчните инструменти е свързано с по-малък риск от транспортиране на канала в сравнение с К-пилите.

Използването на К-разширители или на К-пили е въпрос на лични предпочитания. С тях трябва да се работи внимателно, ако се използват в посока, обратна на часовниковата стрелка, поради риск от счупване на инструмента. К-разширителите Lexicon са друг пример за широко използвани К-разширители (DENTSPLY Tulsa) – те са с триъгълно напречно сечение.

Н-ПИЛИ

Н-пилите (както и Н-пилите Mani) имат конични спирални бразди, фрезовани в тялото им. Те се използват с изтеглящи движения за грубо отстраняване на канално съдържимо в коронарната трета и при релечение. Н-пилите не трябва да бъдат ротирани поради опасност от фрактуриране, породена от техния дизайн. Ъгълът между режещите ръбове и аксиалната ос на Н-пилата обикновено е в границите на 60-65°5.

Не се препоръчва използването на Н-пили в близост до апикалното стеснение. То може лесно да бъде транспортирано, ако Н-пилите се използват в близост или отвъд него. Клинично освен транспортирането подобно действие може да предизвика значително апикално кървене (фиг. 2).

РЪЧНИ КАНАЛНИ ИНСТРУМЕНТИ С ПО-ГОЛЯМ И ВАРИАБИЛЕН ТЕЙПЪР

Инструментите Mani Flare Files имат по-голям теъпър от стандартните ръчни канални инструменти – теъпър 0.05 в сравнение със стандартния теъпър 0.02. Те се използват за обработка на разширени канали за клиницисти, които обработват цялата дължина на кореновия канал с ръчни инструменти освен други по-специфични приложения, като верифициране на теъпъра преди obturiraneto на канала.

По-голям теъпър е наличен и при никел-титановите ръчни инструменти GT. ProFile 0.04 имат теъпър 0.04 и различни размери на върха, изработени също от никел-титанова сплав. ProTaper Universal се отличава с вариабилния теъпър на

ProTaper за оформяне и финаране в различни дължини (всички изброени по-горе инструменти са продукти на DENTSPLY Tulsa).

ГЪВКАВИ КАНАЛНИ ИНСТРУМЕНТИ

Гъвкавите канални инструменти Mani са с триъгълно напречно сечение. Каналните инструменти с триъгълно напречно сечение са по-гъвкави в сравнение с тези с квадратно сечение. Гъвкавите ръчни канални инструменти, изработени от неръждаема стомана, най-често се използват в леснопроходими канали. Предпочитанието на клинициста определя използването на гъвкави ръчни канални инструменти от неръждаема стомана или на такива от никел-титанова сплав (фиг. 3).

Други инструменти в тази категория са Lexicon FlexSSK Files (DENTSPLY Tulsa). Те са налични и в междинни номера (12, 17, 22 и т.н.).

АГРЕСИВНО РЕЖЕЩИ КАНАЛНИ ИНСТРУМЕНТИ

Каналните инструменти Mani RT имат ромбоидна форма на напречното сечение и режещ ъгъл от 71°, което е причина за по-агресивното им режещо действие в сравнение с много от представените тук канални инструменти. RT инструментите се използват основно от дентални лекари, които обработват ръчно цялата дължина на кореновия канал, в комбинация с други ръчни инструменти (фиг. 4).

НИКЕЛ-ТИТАНОВИ ИНСТРУМЕНТИ

Ръчните канални инструменти GT (изработени от никел-

титанова сплав) са налични в различни тейпъри и размери на върха (DENTSPLY Tulsa). Инструментите Lexicon FlexNTK Files са произведени от никел-титанова сплав и се предлагат в различни размери на върха, като тейпърът не се променя. Както беше споменато по-горе, предпочитанието на клиницистите определя дали гъвкавите инструменти от неръждаема стомана са по-предпочитани от тези, изработени от никел-титанова сплав.

К- и Н-ИНСТРУМЕНТИ С МЕЖДИННИ НОМЕРА

Mani предлага К-пили, Н-пили и разширители от неръждаема стомана с междинна номерация (12, 17, 22, 27 и т.н.). Ин-

струментите ProFile Series 29 Stainless Steel 0.02 имат постоянно 29-процентно нарастване на размера на върха при тейпър 0.02. Използването на междинни номера инструменти предотвратява граматичното увеличаване на размера на върха с нарастване на номера на инструментите, особено между №10 и №15 (50% нарастване на размера на №15 в сравнение с този на №10).

ИНСТРУМЕНТИ С БЕЗОПАСЕН ВЪРХ И РЕЦИПРОЧНО ДВИЖЕНИЕ

Инструментите на Mani SEC O се предлагат във вариант Н- и К-пила. И двете са с безопасен, неактивен връх. К-пилите Mani SEC O са идеални за използ-

ване чрез реципрочни движения. Н-пилите SEC O (както и Н-пилите най-общо) не се използват с реципрочни движения (фиг. 5 и 6).

Реципрочната техника е много безопасна, като при нея клиницистът може да използва наконечник, възпроизвеждащ реципрочното движение на ръчните инструменти. В клиничната практика реципрочната техника се използва след първоначалното прохождение на канала до пълната работна дължина и реципрочната техника продължава с първия инструмент, който затяга на пълната работна дължина. Целта на реципрочните движения е да се пести време, да се редуцира умората в ръцете и да се препарира пространство, в което впоследствие РНТ инструменти могат да бъдат въведени с минимален стрес при усукване (да се осигури гладък достъп).

Реципрочната работа с каналните инструменти се отличава с присъщата си безопасност. При подходящото използване на тази техника е трудно да се предизвика фрактура на ръчните канални инструменти. Подобни случвания и груби ятрогенно предизвикани неудачи се получават най-често при неподходящо позициониране на инструмента (доста след апикалното стеснение), използване на погрешен тип канален инструмент за реципрочно действие (Н-пили) и/или използваната скорост значително надвишава препоръчаната от производителя.

Ендодонтските накрайници с реципрочно действие прилягат на Е-куплунизите и могат да бъдат ускорявани до 900 грт, например при настройка от 18:1 на електрическия ендодонтски мотор.

За да се задействат реципрочните движения, инструментът се въвежда в канала до пълна работна дължина и наконечникът с реципрочно действие се поставя върху инструмента (инструментът се поставя в главата на наконечника, където остава по време на работа). Накрайникът предизвиква реципрочни движения на каналния инструмент в посока на часовниковата стрелка и обратно – например в размер 30 градуса по посока на часовниковата стрелка и 30 градуса обратно. Тези накрайници не предизвикват ротация на каналния инструмент на пълни 360° – за разлика от действието на РНТ инструменти. Различните наконечници с реципрочно действие могат да имат разлики в степента на ротацията по посока на часовниковата стрелка и обратно и могат да притежават и вертикална амплитуда на действие.

Supra W&H-62A е пример за реципрочен наконечник (MounceEndo) с движение 30° по посока на часовниковата стрелка и 30° обратно на нея. Прилага се реципрочната техника и се използва системата за канална препарация Wave One (DENTSPLY Tulsa).

Клинично, вземайки К-пилите SEC O за пример, необходимата сила се въвежда до пълна работна дължина, наконечникът се поставя върху инструмента и реципрочното действие се извършва, както беше описано по-горе. Каналният инструмент извършва реципрочни движения в продължение на 15 до 30 секунди, прилагайки вертикални движения с амплитуда от 1-3 мм. Тактично с разширяването на канала инструментът започва да затяга по-слабо.

Ако например първата К-пила, която затяга в канала на пълна работна дължина, е №08 SEC O, реципрочната обработка започва с нея. След като каналът е обработен с нея, в него може да бъде въведена К-пила №10 SEC O на пълна работна дължина и с нея се извършва последващо реципрочно оформяне на канала. След завършването му в канала на пълна работна дължина може да бъде въведена К-пила №15 SEC O. След като каналът е разширен с ръчни пили до №15 или №20, той е готов за разширяване с РНТ инструменти.

Освен осигуряването на безпрепятствен достъп тази техника е особено полезна при началното разширение на калцифицирани канали, особено на втори медулестибуларен канал на горните молари. Реципрочната техника е подходяща и за изглаждане на ятрогенно създадени прагове. След като веднъж ръчният инструмент може да заобиколи прага, той се оставя на място и му се придават реципрочни движения, както беше описано по-горе.

Не се препоръчва поставянето на ръчния канален инструмент в наконечника с реципрочно действие и така да се придвижва в апикална посока при задвижен инструмент. Въпреки че подобно движение понякога може да има ефект, то може да задълбочи наличните прагове и транспортация на канала и да повиши риска от фрактура.

ИНТЕГРИРАНЕ НА ПРЕКИЯ ДОСТЪП С РАМНО ОФОРМЯНЕ С РНТ ИНСТРУМЕНТИ

Ако клиницистът използва РНТ инструменти за препарация на кореновия канал, трябва да се вземе решение дали да приложи техниките crown down, step back, или евентуално комбинация от двете. Тъй като задълбоченото обсъждане на подобни стратегии е извън обхвата на тази статия, заслужава си да споменем, че разумното първоначално отстраняване на ограничаващия денгин в областта на най-голямото закривяване на корена (особено при комплексни случаи) е от ключово значение за минимализиране на риска от последващи ятрогенни усложнения. Препоръчително е да се работи с внимание. Съществува риск от фрактура на РНТ инструменти при въвеждането на неподходящ тейпър и размер на върха на необработена извивка (непосредствено след осигуряване на пряк достъп) с неосно-

вателно голяма сила. Често не се налага следване на стриктен протокол на crown down техниката.

Анатомично споменатата най-изразена извивка най-често е в средната трета на корена или на прехода между средната и апикалната трета. Клинично при комплексни извивки в няколко равнини след осигуряване на пряк достъп, независимо дали за това са били използвани реципрочната техника, или никел-титанови инструменти, използването на РНТ инструмент с относително малък тейпър и размер на върха (например 0.02/20, 0.03/20 или 0.04/20, като например MounceFile SM (контролирана памет) може да минимализира риска от последващо случване, което в противен случай може да доведе до директно преминаване към стриктно изпълнение на crown down техниката около подобна извивка. Рискът от фрактуриране на инструмента се минимализира чрез отстраняването на ограничаващия денгин по хода на кривината, използвайки споменатите инструменти (фиг. 7 и 8).

Друга възможност освен използването на MounceFile е клиницистът да създаде еквивалентно разширение през извивката с помощта на 0.04/25 Twisted File (Axis/Sybron) или РНТ инструмент с подобен размер.

Тази статия, предназначена за общопрактикуващи гентални лекари, описва най-честите характеристики на ръчните канални инструменти, тяхното клинично приложение, реципрочната техника и интегрирането на осигуряването на пряк достъп с първоначалните процедури по препарация на кореновия канал.


Акцент беше поставен върху интерпретирането на тактичната обратна връзка и на избягването на ятрогенни усложнения.

Вашият мнения и препоръки са добре дошли. ДТ

Информация за автора:







Д-р Рик Маунс практикува почти изключително ендодонтия в Ралиг Сити, Южна Дакота, САЩ. Той е собственик на MounceEndo LLC и на дистрибуторска компания за ендодонтски материали, разпространяваща MounceFile, изработени по технологията Controlled Memory® и от стандартна никел-титанова сплав (SNT). MounceEndo е оторизиран дилър за САЩ на продуктите на Mani Inc. и на наконечниците за ръчни канални инструменти с реципрочно действие на W&H. С него можете да се свържете на RichardMounce@MounceEndo.com, MounceEndo.com, Twitter: @MounceEndo



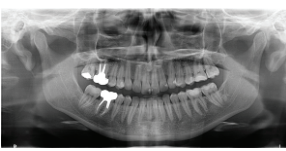

CS 8100 3D

Дигитален панорамен и 3D апарат
4 обема на реконструкция
4x4, 5x5, 8x5, 8x9 см



ОБРАЗНА ДИАГНОСТИКА
ОТ НОВО ПОКОЛЕНИЕ

CAD/CAM съвместими

Бизнес партньор за България - АЛБА ТМ
1233 София, ул. Клокотница 35-37, вх. Г
Тел./Факс: 02-9314719, 02-8320067
e-mail: carestream_albatm@abv.bg
www.albatm-carestream.com

Коментарите в интернет: забравя ли наистина Google?

НАЗ ХАК, ОБЕДИНЕНОТО КРАЛСТВО

стр. 1

Много от ищите се възползват от услугите на адвокати или професионалисти по оптимизация на сайтове, създавайки нова ниша за компании, при които месечната цена, за да се грижат за онлайн репутацията на клиентите си в Google, е приблизително колкото цената за поставяне на един зъбен имплантат.

По отношение на това ръцете на компанията са вързани. Независимо от алгоритмите за погледване при търсене на новинарски и медийни сайтове те трябва да спазват това правило. Скорошни заплахи от финансови наказания в различни европейски държави поуталожиха желанието на Google за по-нататъшни действия, а подобен случай има и в Япония. Възможно ли е това да е краят на този въпрос?

За някои зъболекари това може да е дългоочакваният отговор на техните молитви. В епохата, в която онлайн конкуренцията е всемогъща пред критичните очи на пациента, негативните коментари и мнения могат значително да навредят на бизнеса. Преди една дългогодишна кариера можеше да бъде съсипана от необосновано изказване на някого в мрежата. Една-единствена грешка на опитен професионалист в миналото винаги би останала видима в Google, вероятно нанасяйки вреди на доверието към този човек, на неговата кариера и на репутацията му. Всяка седмица водят многобройни разговори на тема негативната обратна връзка във Facebook, Yell и Google и получавам огромен брой телефонни обаждания с въпроса, как може дадена информация да бъде премахната от Google, тъй като е лоша реклама.

А какво да кажем за зъболекари, които са били разследвани от Генералния зъболекарски съвет (GDC), но интернет досието им е „изчистено“? Честно ли е за тях да се скрие тази информация и пациентите имат ли право да знаят цялата история, независимо колко е инвестирал зъболекарят в развитието и изчистването на репутацията си? Ако бяхте потенциален пациент, бихте ли проучили зъболекаря и биха ли ви отблъснали негативните коментари?

Без съмнение има малък брой практикуващи, които заслужават да бъдат сложени на челните места в Google за всички направени лоши неща. Какво ще кажете, ако тези имена се премахнат?

През първата седмица когато Google направи възможно премахването на информация от търсачките, 22% от всички запитвания (най-голям процент от една и съща държава) бяха от Великобритания. При молба за премахване от резултатите при търсене в Google потребителят

не само трябва да посочи всички линкове, които иска да бъдат премахнати, но също така и причините, поради които иска да бъдат премахнати. Навлизането в личното пространство се оказва често посочвана причина.

За нещастие в компанията постъпват и измамни молби за премахване от мошеници, които искат да навредят на конкуренцията. Изглежда, че винаги има добра и лоша страна независимо от средствата.

За да се справят с това, Google излязоха със следното изявление: „Ще разгледаме всяка молба индивидуално и ще се опитаме да направим баланс между личните права на потърпевшия и общественото право за получаване и разпространение на информация. Когато вземаме решение относно вашата молба, ще следим дали резултатите включват информация, която е остаряла, както и дали се проявява интерес към нея – например информация за фи-

нансови измами, лекарска небрежност, криминални осъждания или публично изтъкване на грешки от правителствени органи“.

Ще бъдете ли в безопасност веднъж щом линкът е премахнат от Google? Има сайтове като hiddenfromgoogle.com, които открито излагат всички скрити резултати. Дори и някой резултат да е бил скрит, на страницата с резултати Google съобщава, че някои линкове са били премахнати. Поняко-

га дори се предоставя препратка към hiddenfromgoogle.com.

Изглежда, че даже и нещо да е било изтрито, Google все още знае всичко за вас. Всичко в интернет е записано забавно (странното ви поведение на купон, махмурлуците и селфитата) и там, където един спира да ви следи, друг ще продължи. Ако даден пациент наистина иска да изкара курливите ви ризи, той или тя може да го направи дори и с минимални компютърни познания.



MEDICAL DENT дентален център

Уважаеми колеги,

Бихме искали да споделим с вас нашия опит в оралната хирургия, имплантологията и ендодонтията. В съчетание с модерните технологии, с които разполагаме, гарантираме високо качество при лечението на пациенти. Сега клиника „Медикъл Дент“ има възможност да ви предложи сътрудничество в две направления при пълна прозрачност и колегиална етика.

Планиране и провеждане на лечение с дентални импланти



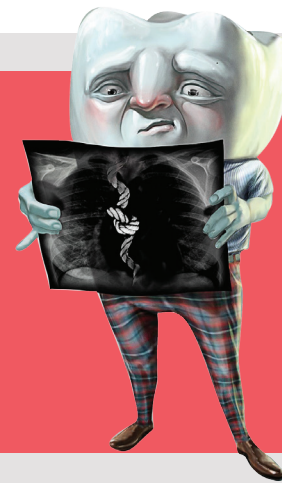
- обучение, планиране и асистенция за поставяне на дентални импланти, подготовка на челюст, водена костна регенерация, синус-лифт и лечение с дентални импланти върху напълно обеззъбена челюст;
- обучение за протезиране върху импланти;
- консултация и участие във всички направления на мекотъканната хирургия.

Ако предпочитате, можем да планираме заедно лечението с дентални импланти на ваш пациент, като ви предлагаме:

- асистенция по време на самата операция;
- дентален картон с пълен отчет на проведените манипулации;
- избор по отношение на протезиране – съвместно с наш специалист или самостоятелно от ваша страна.

След манипулацията ще получите пълно описание на извършените манипулации и съответните документи и снимки към тях.

Ендодонтско лечение



- Ако се опасявате от усложнения при ендодонтско лечение, можете да се доверите на нашия опит в различни комплексни случаи и да ни поверите пациента си за конкретна манипулация;
- Прелекуване на трудно проходими или непроходими облитерирани канали
- Отстраняване на сепарирани инструменти и последваща ендодонтия
- Обработване на канали с вътрешна и външна коренова резорбция
- Реваскуларизация при млада зъбна пулпа
- Обработване на канали с перфорации
- Хирургично лечение на възпалителни процеси в областта на кореновия апекс

След манипулацията ще получите пълно описание на извършените манипулации и съответните документи и снимки към тях.

Ако предпочитате, можем да планираме заедно ендодонтското лечение на ваш пациент, като Ви предлагаме:

- асистенция по време на самата манипулация
- дентален картон с пълен отчет на проведените манипулации
- избор по отношение на протезиране: съвместно с наш специалист или самостоятелно от ваша страна

A: София, бул. „Джеймс Баучер“ 114
M: +359 897 087 685
E: office@medicaldent.bg
W: www.medicaldent.bg

Можете да се доверите на висок професионализъм, етика и желание за сътрудничество в името на здравето на пациента! Желая ви професионални успехи!

Д-р Бранимир Кирилов
Клиника „Медикъл Дент“

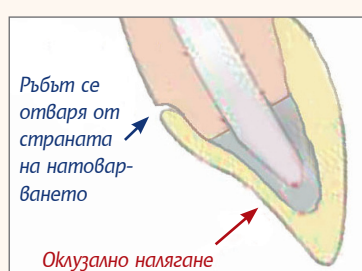Възстановителна дентална медицина: инженерна гледна точка

Д-Р ГРЕГОРИ КУРТЦМАН, САЩ

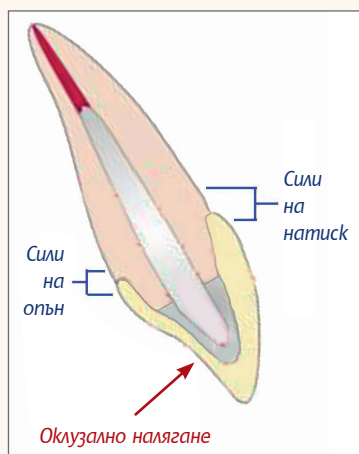
► стр. 1

Важен за тази концепция е маргиналният дизайн на коронковата препазация, който може да включва скосена или дълговидна препазация. Поради факта, че скосената прагова препазиционна граница има наклонен участък, който не е успореден на вертикалната ос на зъба, тя не допринася правилно за отчитане височината на ферулата. Затова, когато се използва скосена препазация, ще бъде необходима допълнителна височина от 1 мм между прага на препазиционната граница и горната част на коронковата повърхност на оставащите зъбни тъкани. Оттук следва, че използването на скосен ръб не би бил най-подходящият маргинален дизайн, когато се възстановяват ендодонтски лекувани зъби или зъби с големи разрушения. С днешното развитие към сканиране и фрезозване на несменяемите протезни конструкции, независимо дали са направени в зъболекарския кабинет, или в зъботехническата лаборатория, трябва да се отбележи, че представлява трудност сканирането на вътрешната част на дълговидната препазация, поради което винаги се препоръчва използването на заоблена дълговидна препазация. Този тип препазация осигурява максимална вертикална стена при границата, като вътрешната част е леко заоблена на ъгъл от 90°. Така се осигурява по-добро възпроизвеждане на препазиционната граница при сканиране и фрезозване.

Някои изследвания предполагат, че въпреки че ферулата е изключително желана, тя не трябва да бъде осигурявана за сметка на оставащите зъбни или коренови структури³. От друга страна, доказва се и че разликата между сполучливо, дългосрочно възстановяване и неуспех на лечението може да бъде едва 1 мм допълнителна зъбна тъкан, която, обвита с ферула, осигурява по-добра протекция. Когато не може да се създаде подобно дълготрайно и функционално възстановяване, трябва да се обмисли костно



Фиг. 2 Когато горен фронтален зъб се натовари при функция, по границите на короната възникват сили на опън и компресия. (Изображения: Dr Gregori M. Kutzman.)



Фиг. 3 Отварянето на границата от страната на опън може във времето да доведе до вторичен кариес или компрометиране на възстановяването и ендодонтското лечение.

упължаване на клиничната корона, за да се увеличи зъбната тъкан за постигане на ферула, но това зависи също така и от пародонталния статус на зъба. В случаите, в които не може да се постигне ферула, може да се обмисли и екстракция⁴. Ichim и колеги⁵ заявяват кратко и ясно: „Изследването потвърждава, че ферулата повишава механичната устойчивост на възстановяванията тип щифт/пънче/корона“⁵.

КОЛКО ФЕРУЛА Е НЕОБХОДИМА?

Когато възстановяваме ендодонтски лекуван зъб, най-добре е да запазим всички налични дентин, дори и тънките остатъци. Те осигуряват силна връзка между пънчето и корена на зъба, както и между коронката и корена⁶. Важно е да се опитаме да запазим колкото е възможно повече зъбни структури, като това спомага за постигане на ферула, а също така осигурява стабилност в шиечната област, където се концентрира натоварването. При дългавелно натоварване напрежението се концентрира в шиечната област на зъбите и поради тази причина е важно в тази зона да се избегне свързване на време на ендодонтско лечение и да се цади при възстановяването на зъба (фиг. 1).

Множество проучвания, които обсъждат колко ферула е необходима, разкриват, че зъби с поне 2 мм ферула имат значително по-добра дългосрочна прогноза от гледна точка на възстановяването, отколкото тези с по-малко или липсващ ефект на обръча. Libman и колеги⁷ съобщават: „Уморяващото натоварване на лети щифтове и пънчета с обвивни корони с различен дизайн на ферулата дават доказателства за нуждата от поне 1.5–2.0 мм дължина на ферулата при препазирането за корона. Коронкова препазация с 0.5 мм и 1.0 мм ферула се

разрушава при значително по-малко дългавелни цикли, отколкото при 1,5 и 2.0 мм ферула и контролните зъби“⁷. Libman допълнително показва, че при натоварване не по посока на оста, което се среща при горните фронтални зъби, границата на възстановяване на мястото, от което произхожда натоварването, се упражняват сили на опън, а на срещуположната страна – на натиск (фиг. 2). Това повтарящо се натоварване и микронапрежение, дължащо се на опън по лингвалната граница, води до маргинално отваряне, което може да доведе до вторичен кариес и/или повреда на ендодонтската запълнка или на възстановяването (фиг. 3).

В добавка на това, ако разгледаме проучванията на Libman и други за напрежението, при които се сравняват ферули с различни височини, забелязваме, че при ферула 0.5 мм при опън има по-голямо напрежение по границата и то се концентрира в центъра на зъба, където се намира щифтът или пънчето. Зъби с 2.0 мм ферула показват значително по-малко напрежение на опън по границите и центъра на цервикалната част на зъба. Колкото по-слаб е опънът в шиечната средна точка, толкова по-малък е шансът от прето-

варване и провал на изграждането (фиг. 4).

УСТАНОВЯВАНЕ НА НЕУСПЕХ ПРИ КОРОНКОВОТО ЗАПЕЧАТВАНЕ.

Не е необичайно пациент да гоиде за рутинен преглед и зъболекарят да забележи вторичен кариес по коронковата граница, като пациентът не знае за проблема. Още по-сложно става при зъби, които вече са претърпели ендодонтско лечение, тъй като няма налична пулпа, която би могла да сигнализира на пациента за проблема, като често се получават обширни кариозни изменения или короната се отмества от оставащия зъб. Freeman и колеги⁸ в свое публикувано изследване заявяват: „Работното натоварване на три различни дизайна на щифт и пънче при наличието на цяла ялта корона води до преждевременно микропросмукване между възстановяването и зъба, което е клинично неустановимо“⁸. Литературата подкрепя, че коронарното микропросмукване може да е основен фактор за неуспех на ендодонтското лечение⁹⁻¹¹. Както беше дискутирано по-горе, когато са натоварени по време на дългавелна функция, границите с неподходяща ферула могат да покажат микроотвори от

страната на опън, което с времето води до микропросмукване. Това първоначално може да бъде забелязано като вторичен кариес, но когато се задълбочи и се образува оголване на obtурационния материал, ендодонтският неуспех може да се дължи на апикална миграция на орални бактерии. Този риск е свежда до минимум, когато е налично бондинг или щифтово изграждане, но след известно време, когато няма ферула с достатъчна височина, ендодонтското лечение или възстановяването ще се провалят.

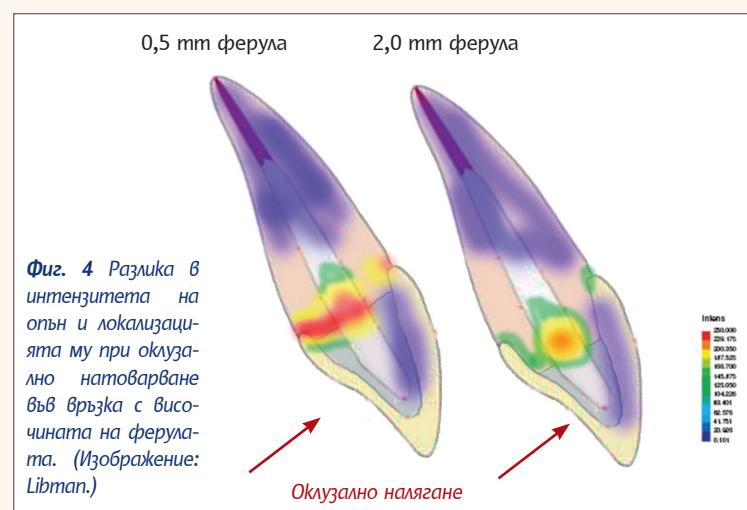
ВСИЧКИ ЩИФТОВЕ ЛИ ФУНКЦИОНИРАТ ПО ЕДИН И СЪЩИ НАЧИН?

Зъбите функционират различно в зависимост от материала, от който е изработен щифтът, тъй като натоварванията, разпределящи се в корена, имат отношение към модула на еластичност на щифта, сравнен с този на кореновия дентин (фиг. 5).

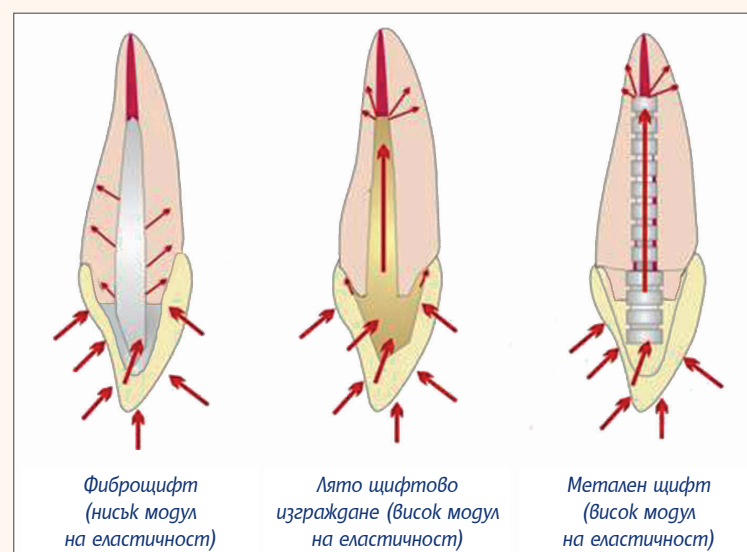
Когато зъб, възстановен с фиброщифт, се разруши поради претоварване, проблемът обикновено възниква в коронковата част, с което се запазват оставащите зъбни структури и коренът¹². Този начин на увреждане при възстановените с фиброщифтове зъби обикновено позволява зъбът да бъде изграден отново, тъй като рядко се стига до вертикални коренови фрактури. Bitter съобщава: „В сравнение с металните щифтове FRC щифтовете разкриха намалена устойчивост на фрактури при проучвания in vitro редом с най-често възстановими поражения“¹³ (фиг. 6). От друга страна, при металните щифтове, фабрични или лети, проблемите бяха в по-висока степен при летите щифтови изграждания. 91% от пробите имаха фрактурирани корени – нито една проба с фиброщифт не показа коренова фрактура, като възстановяването обикновено се фрактурира на границата зъб-композит¹⁴. Тъй като при металните щифтове напрежението се концентрира на апикалния връх поради по-високия му модул на еластичност в сравнение със заобикалящия го корен, вертикалната коренова фрактура е често явление (фиг. 7).

Това също може да е резултат от просмукване в цимента, фиксиращ щифта в корена, което позволява микроскопично припльване на щифта в зъба при натоварване, водещо до момент на усукване в цервикалната област, като резултатът е възникване на вертикална коренова фрактура.

Тъй като металните щифтове



Фиг. 4 Разлика в интензитета на опън и локализацията му при оклузално натоварване във връзка с височината на ферулата. (Изображение: Libman.)



Фиг. 5 Сравнение на разпределението на натоварването при фиброщифтове, лети щифтове и фабрични метални щифтове.

са по-твърди (с по-висок модул на еластичност) от кореновия дентин, напрежението, концентрирано в апикалната област, води до вертикална коренова фрактура и катастрофална загуба на зъба. Ansgari съобщава: „Рискът от неуспех бе по-висок при металните лети щифтове (9 от общо 98 метални щифта са се провалили), отколкото при карбоновите фиброцифтове (ниито един от общо 97)¹⁵. При фиброцифтовете обаче поради факта, че притежават гъвкавост, равна или по-голяма от тази на кореновите тъкани (имат по-нисък модул на еластичност), напрежението, концентрирано в цервикалната област, води до хоризонтална фрактура на щифта и изграждането и обикновено зъбът може отново да бъде спасен“.

Модулът на еластичност се отнася към относителната ригидност на материала. Колкото по-твърд е материалът, толкова по-висок е неговият относителен модул. Когато два различни материала са поставени заедно, както е щифтът в зъбния корен, модулът на еластичност е повлиян от материала, който притежава най-голяма твърдост. Средният модул на еластичност на дентина е 17.5 (+/- 3.8) GPa, със стъклен фиброцифт 24.4 (+/- 3.4) GPa, титаниев фабричен щифт 66.1 (+/- 9.6) GPa, фабрични щифтове от неръждаема стомана 108.6 (+/- 10.7) GPa и лят високоблагороден златен щифт 53.4 (+/- 4.5) GPa. Летите щифтове, изработени от благородни или неблагородни метали, притежават по-висок модул на еластичност в сравнение с високоблагородните сплави и се доближават по относителна твърдост до фабричните щифтове от неръждаема стомана. Фиброцифтовете имат модул на еластичност, който се повече се доближава до този на дентина (фиг. 8). Модулът на огъване на фиброцифтовете и металните щифтове е съответно четири и седем пъти по-висок от този на кореновия дентин и дори все още има дебат дали щифтът подсилва зъба^{16, 17}. Основната цел на щифта е да подпомогне ретенцията на пълчето.

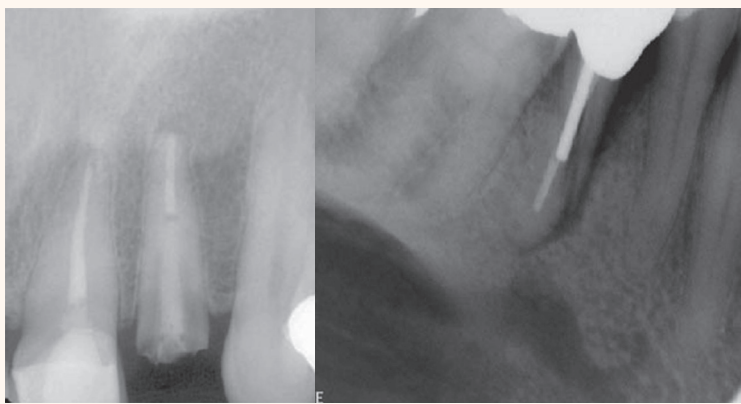Липсата на цервикална ферула се установи като определящ негативен фактор, който увеличава значително напрежението в корена. При липсата на ферула комбинацията фабричен метален щифт и композит създава по-голямо шиечно напрежение в сравнение с летите щифтови пълчета. Въпреки това ферулата, изглежда, предотвратява механичния ефект на обтуровъчния материал върху интензивността на напрежението. При наличието на ферула изборът на възстановителен материал не оказва влияние върху степента на шиечното напрежение. Радикулярният щифт, чиято цел е да предпазва шиечната област, е също така полезен, дори при достатъчно остатъчен коронков дентин. При наличие на радикуларен щифт нивата на цервикално напрежение са по-ниски, отколкото при липсата му. Piegisnard направил извод, че колкото е по-висок модулът на еластичност,

толкова по-ниски са нивата на напрежение¹⁸.

Материалът, от който е изработен щифтът, трябва да притежава същия модул на еластичност като кореновия дентин, за да може да разпределя приложените сили по дължината на щифта и корена и да не ги концентрира в апикалния връх на щифта. Проучванията показват, че при натоварване на компоненти с различна твърдост по-твърдият от тях е способен да устои на силите без деформация. Когато щифтът е по-твърдият материал, това напрежение е концентрирано около апикалния му връх. По-малко ригидният компонент неизменно се уврежда, както е при използване на щифт, който е по-твърд от кореновия дентин¹⁹. Щифтове с модул на еластичност, значително по-висок от този на дентина, създават напрежение на границата зъб/щифт/цимент/щифт, с възможност за сепарирание на щифта и неуспех. Когато се осъществява повтарящо се натоварване върху възстановителен ендодонтски лекуван зъб, циментът обикновено се поврежда на границата между металния щифт и кореновия дентин, което позволява микроприплъзване на щифта. Това позволява върху корена да се упражни по-високо напрежение, което може да доведе до вертикална коренова фрактура и загуба на зъба. По-високата ригидност на металните щифтове ги прави твърди, поради което те нямат възможност да поемат натоварването. В допълнение предаването на вертикалните и латералните гъвкавостни сили през метално щифтово изграждане може да концентрира натоварвания, които водят до неблагоприятна коренова фрактура²⁰. Модулът на еластичност на дентина е приблизително 14–18 GPa. Фиброцифтовете имат модул на еластичност между 9 и 50 GPa в зависимост от производителя. Това осигурява сходност в еластичността на фиброцифта и тази на кореновия дентин, позволявайки огъването на щифта да наподобява това на зъба. Фиброцифтът поема и разпределя натоварванията и по този начин прехвърля в по-малка степен натоварванията в посока зъбния корен²¹. Надлъжната поредуба на влакната във фиброцифта и модулът на еластичност, който е по-малък или равен на този на дентина, могат да преразпределят натоварването в зъба далеч от препаративната граница, увеличавайки вероятността за увреждане на границата щифтово пълче/корен, отколкото за коренова фрактура. Когато провалът стане вследствие на претоварване, той обикновено засяга коронковата част, като най-често се получава фрактура на пълчето на границата със зъба, и това дава възможност за повторното му възстановяване, а не води до нуждата от екстракция²².

Гъвкавостта на фиброцифтовете е по-голяма в сравнение с тази на металните щифтове и е сходна с тази на дентина²³.

От друга страна, фабричните щифтове от неръждаема стомана



Фиг. 6 Зъб, възстановен с фиброцифт, показващ супракрестална хоризонтална коронкова фрактура, типична за претоварването на зъби, възстановени с фиброцифтове.

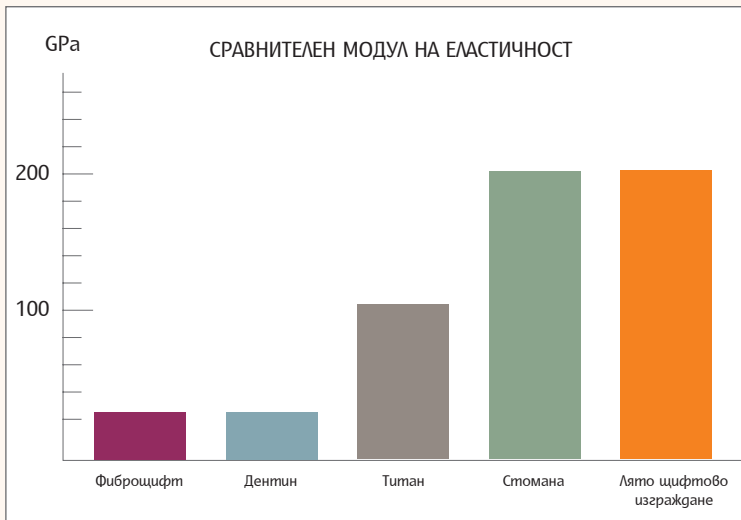
Фиг. 7 Вертикална коренова фрактура на зъб, възстановен с метален щифт.

на показват значително по-висока устойчивост на фрактура при неуспех в сравнение с фиброцифтовете. Начинът на увреждане при карбоновите фиброцифтове е по-благоприятен за оставащите зъбни структури в сравнение с фабричните щифтове от неръждаема стомана и керамичните щифтове²⁴.

Керамичните щифтове бяха представени преди фиброцифтовете като по-естетична алтернатива на фабричните метални щифтове и въпреки че днес не се използват широко, все още се предлагат. Модулът на еластичност на керамичните щифтове е 170–213 GPa, което е приблизително 15 пъти по-голям от този на дентина. Тъй като керамичните щифтове са твърде ригидни и предават повече натоварване в кореновия канал в сравнение с фиброцифтовете, се стига до необратими увреждания, като възникване на вертикална коренова фрактура, характерна и за металните щифтове. Ето защо в днешно време тяхната употреба не се препоръчва при възстановяване на ендодонтски лекувани зъби²⁵.

ВЗЕМАНЕ НА РЕШЕНИЯ ЗА ВЪЗСТАНОВЯВАНЕ НА ЕНДОДОНТСКИ ЛЕКУВАНИ ЗЪБИ

Възстановяването на ендодонтски лекувани зъби има нужда от инженерен поглед за най-доброто изграждане на остатъчните зъбни тъкани с цел постигане на най-дълготрайна преживяемост. Имайки предвид това, лекарят по дентална медицина трябва да класифицира зъба въз основа на това, колко налични естествени зъбни тъкани остават след ендодонтското лечение и колко възстановителен материал има в зъба към този момент.



Фиг. 8 Сравнение на модула на еластичност на различни щифтови материали, сравнен с модула на еластичност на дентина.

Минимално отсъствие на зъбни тъкани или минимално предходно възстановяване

Дисталните зъби имат по-голяма издръжливост, когато областта на маргиналният ръб и проксималната повърхност са естествена зъбна структура, която не е била възстановявана. Зъб, който вече са претърпявали ендодонтско лечение, при което е била налична оклузална лезия в ямките и фисуриите, довела до ангажиране на пулпата, или зъби с налично малко до средно по обхват старо амаламено или композитно възстановяване, изискват консервативен подход (фиг. 9). Тези зъби могат да бъдат възстановени с отстраняване на съществуващия възстановителен материал и почистване на пулпната камера от обтурационен материал, включително на дълбочина 2–3 мм вътре в каналите. Поставянето на конвенционално адхезивно композитно възстановяване осигурява добро дългосрочно решение за тези зъби и обикновено не е необходимо поставянето на корона. Ендодонтският достъп или съществуващото възстановяване трябва да оставят налична по-голяма част от туберкулатата ширина. Когато препаративната, следваща отстраняването на лезията и съществуващите възстановителни материали, наруши ширината на туберкула, оставяйки липсваща половината коронарни зъбни структури, има показания за по-обширно възстановяване.

Умерена липса на зъбни структури или средно по обхват предходно възстановяване след ендодонтско лечение

Когато на зъба, който подлежи на възстановяване, му липсват единият или двата маргинални ръба и тези области са били възстановявани или ще бъдат въз-

становени, поставянето на композит чрез бондинг няма да е задължително като крайно решение (фиг. 10). Маргиналните ръбове осигуряват устойчивост на туберкулатата флексия на зъба, подобрявайки неговата здравина. Когато те отсъстват, функционалното натоварване на зъба ще позволи по-голямо огъване и съответно по-висок риск от фрактура вследствие на гъвкавостта функция. Възстановяването на тези зъби изисква изграждане с допълнителни щифтове или групи ретентивни елементи за задържане на изграждането, последвани от изработване на цяла обвивна корона. Обикновено щифтове не са необходими, ако след препаративната оставащата зъбна структура при туберкулите е достатъчна, за да задържи изграждането, и може да се постигне ферула. Щифт може да се планира при пациенти, които спускат зъби или имат бруксизъм, или чиято оклузия може да създаде по-големи сили върху възстановявания зъб поради неговата позиция спрямо оклузалната равнина. Когато не може да се постигне ферула, денталният лекар трябва да обмисли удължаване на клиничната корона или принудителна екструзия, за да я подобри. Възстановяванията с шлей също трябва да се избягват при ендодонтски лекувани зъби, защото създаденият достъп за осъществяване на ендодонтското лечение отслабва зъба от гледна точка на туберкулатата флексия и инлейт, дори и адхезивно фиксиран, може да действа като клин, разделящ туберкулите и водещ до фрактура на зъба. Могат да се изработват онлеи, но техният дизайн трябва да включва туберкулно покритие, за да ограничи флексията в тази зона.

Значителна липса на зъбни структури или значително по обхват предходно възстановяване

Тези зъби са преизвикателство за възстановяване, тъй като след отстраняването на стария обтурационен материал и кариозните лезии остават значителни части от зъба, които имат нужда от възстановяване (фиг. 11).

Те изискват поставяне на щифтове, чрез които да се задържи изграждането на остатъчните зъбни структури. Тъй като именно това е целта на щифтовете, препоръчително е при многокореновите зъби щифт да се постави във всеки канал, за да може изграждането да се закрепва крестосано към останалата зъбна структура (фиг. 12).

Поради ангулацията на каналите проекцията им при дисталните зъби води до конвергенция на щифтовете в коронковата част на зъба. По този начин се фиксира изграждането и се спомага за избягването на фрактура или дислокация на щифта при функция, което се наблюдава при поставянето на един щифт. Може да се планира употребата на допълнителни щифтове при липса на туберкули, за да се подпомогне задържането на изграждането. Тези зъби се нуждаят от цели обвивни корони, за да се ограничи туберкулатата флексия при натоварване.