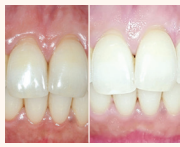



ДЕНТАЛНА ФОТОГРАФИЯ

Дентална фотография със смартфон?

На пазара на „умните телефони“ в днешно време могат да се намерят такива с камери, достойни да сперничат на най-добрите фотоапарати. Могат ли смартфоните да се справят с поставените им задачи в областта на денталната фотография? Настоящата статия търси отговор на този въпрос.

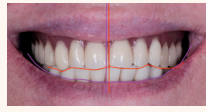

▶ стр. 10

ИМПЛАНТОЛОГИЯ-ПРОТЕТИКА

Имплантно-протетични възстановявания

Подвижните протези върху импланти осигуряват комфорт, естетика и функция дори и в случаи, при които могат да бъдат поставени ограничен брой импланти. Денталните лекари трябва да са наясно с новите материали и технологии, за да задоволят високите очаквания на пациентите.

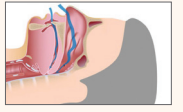


▶ стр. 12

МЕДИЦИНА НА СЪНЯ

Сънната апнея и ортодонтията: интердисциплинарен подход при лечение на хроничното патологично състояние

Статията представя холистичен подход към оралното здраве с фокус върху ролята, която ортодонтията изпълнява при лечение на пациенти със сънна апнея - както възрастни, така и деца.



▶ стр. 16

Интердисциплинарен подход в естетичната дентална медицина

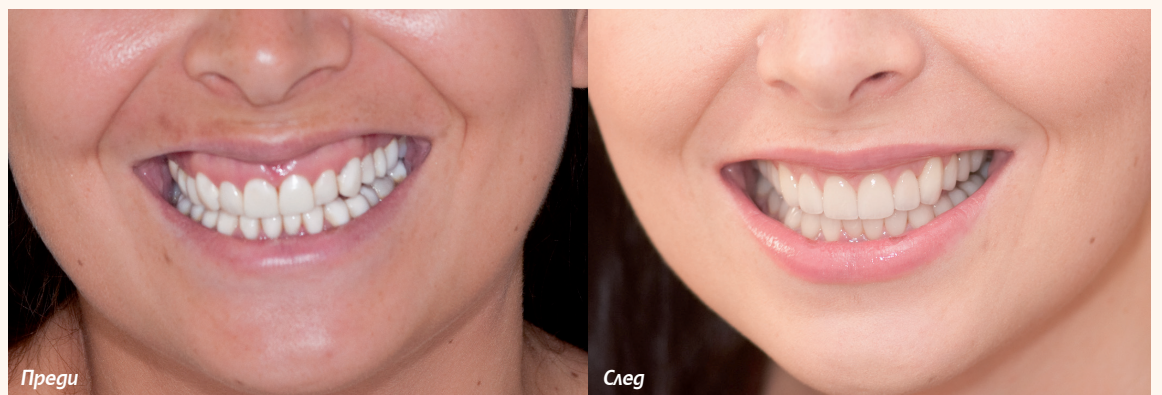D-P SEBASTIAN ERCUS, БЕЛГИЯ

При сегашното състояние на денталната медицина за осигуряване на най-добрите и всеобхватни дентални услуги за нашите естетически изискващи пациенти парадигмата се е променила в посока интердисциплинарен екип от специалисти, които работят заедно, насочвани от определен координатор. Той трябва да бъде или общо-практикуващ дентален лекар с компетенции във всички области на денталната медицина, или специалист с допълнително обучение извън неговата област на специализация. Това дава възможност на въпросния специалист да събере хирургичен, ортодонтски, ресторативен и технически екип, който да работи заедно, като едно цяло, следвайки лечебните последователности, индивиду-

ализирани специално в името на най-добрия интерес и очаквания на пациента.

Предизвикателството се състои в това да се достигне до коректна диагноза и да се избере подходящ лечебен подход. За да постигне това, клиницистът трябва да следва определени насоки и да разбира връзката между зъбите и съседните структури. Установяването на правилна позиция на инцизалния ръб на максиларния централен резец по отношение на долната устна, правилните съотношения между зъбната ширина и дължина, както и нивото на гингивалния ръб при усмивка са много важни диагностични инструменти.

С цел да подпомогнем паметта клиницистът може да го запомни като правилото 42.2: (а) когато устните са в покой, максимум 4 мм от максиларния централен резец да бъде видим (минимум



2 мм; фиг. 1); (б) максимум 2 мм от гингивата да бъде видима при усмивка; (в) максимум 2 мм разстояние от инцизалния ръб на максиларния централен резец до долната устна при усмивка (фиг. 2 и 3); и (г) средната трета на максиларния централен резец би трябвало да бъде перпендикулярна на оклузалната равнина и инцизалният ръб трябва да докосва равнината (± 0.5 мм; фиг. 4).

Правилното съотношение между ширина и дължина на максиларен централен резец е 78 към 80%. След като е определена правилната позиция на инцизалния ръб, можем да идентифицираме позицията на гингивалния ръб (фиг. 5 и 6).

Позиционирането на гингивалния ръб би трябвало да бъде в съответствие с разбирането на шест състояния в устната кухи-

на с различна етиология и възможности за лечение:

1. Променената пасивна ерупция, когато гингивалният ръб не се отдръпва до ниво, близо до емайл-циментовата граница (ЕЦГ), по време на зъбната ерупция. Диагностично гингивалният ръб е разположен инцизално спрямо ЕЦГ.

АБОНИРАЙ СЕ СЕГА!

www.dental-tribune.net

DENTAL
TRIBUNE
NEWSPAPER



ПЕЧАТНА МЕДИЯ

DENTAL
TRIBUNE
NEWSLETTER



НЮЗЛЕТЪР

STUDY
CLUB
WEBINARS



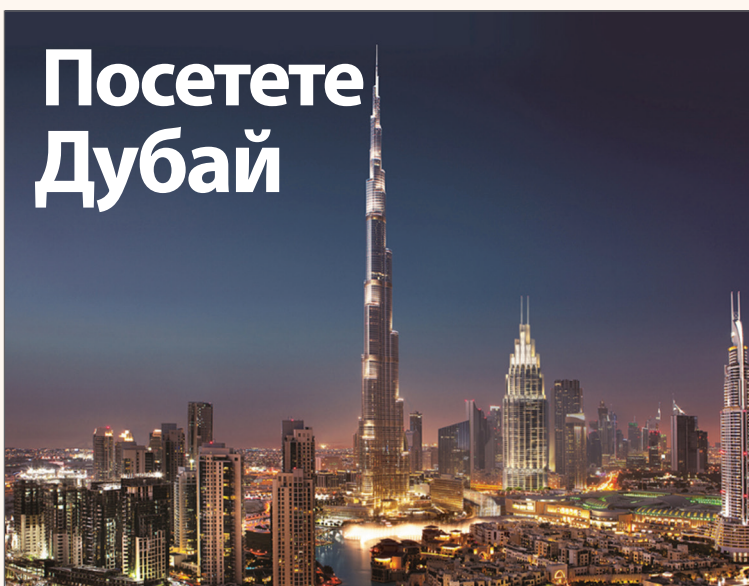ОБУЧЕНИЕ


dental.tribune.bg

последвайте ни във facebook

СРЕЩНЕТЕ СЕ С DENTAL TRIBUNE

- 10 март**
Имплантология с емоция. Възстановяване на напълно обеззъбени челюсти.
гр. София, Гранд Хотел София
- 17 – 19 март**
Варна Дент
гр. Варна, Дворец на културата и спорта
- 19 март**
Ендодонтски предизвикателства – II част лечение, релечение, ендодонтска микрохирургия
гр. София, Интер Експо Център, зала „Витоша“
- 16 – 17 април**
Пролетен семинар на СРК
гр. София




Посетете Дубай

Посетете Дубай по време на Гергьовден и станете част от една от най-големите и важни конференции в региона – Dubai Dental Week.

Направете едно незабравимо пътешествие на изгодна цена:

- Директни полети до Дубай с ниско тарифни авиокомпани (Wizz Air & flydubai)
 - Невероятни преференциални цени за един от най-екзклизивните хотели в Дубай – Jumeirah Beach Hotel.
 - Без нужда от виза. Само паспорт.
- Местата са ограничени затова запазете Вашето сега!



Contact Us

Mobile: +971 50 2793711
Telephone: +971 4 3616174
FAX: +971 4 3686883
E-mail: events@cappmea.com
www.cappmea.com/cadcam11

CAPPevents
exhibitions & conferences

Event Location

Jumeirah Beach Hotel, Dubai



Скъпи четящи,

Можем да обобщим основните точки на фокус на февруарския ни брой в четири основни теми: интердисциплинарен подход в зъболечението, естетика, оклузия и съвременни дигитални технологии.

Статията от първа страница - "Интердисциплинарен подход в естетичната дентална медицина" от г-р Sebastian Ergus се позовава върху естетични клинични случаи, за да демонстрира синергията между различните специалности на денталната медицина - зъботехника, хирургия, ортодонтия и възстановителен екип, като целта е постигане на оптимални естетични резултати, които биха задоволели дори най-взискателните пациенти. Румънският зъботехник Cristian Petri представя своя поглед върху клиничните предизвикателства при рехабилитацията на изцяло обеззъбени челюсти посредством протезни конструкции върху импланти (стр. 12).

От друга страна "Сънната апнея и ортодонтията: интердисциплинарен подход при лекуване на хроничното патологично състояние" на Jim Duffy (стр. 16) разглежда взаимодействието между денталния лекар (и в частност на ортодонтията) и общопрактикуващите медици при лечението на пациенти в детска или зряла възраст, страдащи от синдром на обесивната сънна апнея.

Представяме ви още две "философии", мотивирали курсове за продължаващо дентално образование. В интервю със Scottish Dental британският зъболекар проф. Paul Tipton споделя подробности относно създаването на Британската академия по ресторативна дентална медицина (BARD) и стремежът към "възстановяване на основите", който е в сърцето на институцията. На стр. 18 ще се запознаем с подход в ортодонтията лечение, наречен FACE TxTM, който се фокусира върху комбинирането на няколко базисни елемента, критични за висококачествената интердисциплинарна грижа за пациента.

Дигиталните технологии са неизменна и много необходима част от съвременната дентална практика. "Интердисциплинарният" авторски екип в състав доц. Росен Коларов, г-р Николай Николов и г-р Радостина Василева търсят отговор на въпроса дали смартфоните имат приложение в денталната медицина и как се справят на фона на професионалните апарати (стр. 10). Американският предприемач Brent Parr пък дава насоки на собствениците на дентални практики как да се справят с маркетинговия аспект на своя бизнес с помощта на дигиталните технологии и социалните мрежи (стр. 19).

Акцентите в специализираното издание Perio Tribune са статиите "Диагностика и лечение на пасивната ерупция" на г-р Gregori M. Kurtzman и "Мениджмънт на гингивална рецесия: доклад на клиничен случай" на г-р Olivier Sarguac. Първата е подробно описание на диагностичните фактори и методите за лечение на пасивна ерупция, илюстрирани от три клинични случая. Д-р Sarguac, който практикува в Обединените арабски емирства, разглежда различни процедури за лечение на гингивална рецесия, като се спира върху клиничен случай на третиране чрез коронарно репозиционирано ламбо в комбинация със субепителен съединителнотъканен графт.

Желаем ви приятни минути с февруарските ни броеве!

От Редакцията

DENTAL TRIBUNE

INTERNATIONAL IMPRINT

Licensing by Dental Tribune International
Group Editor Daniel Zimmermann
newsroom@dental-tribune.com
Tel.: +44 161 223 1830

Clinical Editor Magda Wojtkiewicz

Online Editor/
Social Media Manager Claudia Duschek

Editorial Assistants Anne Faulmann
Kristin Hübner

Copy Editors Sabrina Raaff
Hans Motschmann

Publisher/
President/CEO Torsten Oemus

Chief Financial Officer Dan Wunderlich

Chief Technology
Officer Serban Veres

Business
Development Manager Claudia Salwiczek

Jr. Manager
Business Development Sarah Schubert

Project Manager
Online Tom Carvalho

Event Manager Lars Hoffmann

Education Manager Christiane Ferret

Marketing
& Sales Services Nicole André

Event Services Esther Wodarski

Accounting Services Karen Hamatschek
Anja Maywald
Manuela Hunger

Media Sales Managers

Matthias Diessner (Key Accounts)

Melissa Brown (International)

Antje Kahnt (International)

Peter Witteczek (Asia Pacific)

Wéridiana Mageswki (Latin America)

Maria Kaiser (North America)

Hilune Carpentier (Europe)

Barbora Solarova (Eastern Europe)

Executive Producer Gernot Meyer

Advertising Disposition Marius Mezger

Dental Tribune International
Holbeinstr. 29, 04229 Leipzig, Germany
Tel.: +49 341 48 474 302 | Fax: +49 341 48 474 173

info@dental-tribune.com | www.dental-tribune.com

Dental Tribune Asia Pacific Ltd.
Room A, 20/F, Harvard Commercial Building,
105-111 Thomson Road, Wanchai, Hong Kong
Tel.: +852 3113 6177 | Fax: +852 3113 6199

Tribune America, LLC
116 West 23rd Street, Ste. 500, New York, N.Y. 10011, USA
Tel.: +1 212 244 7181 | Fax: +1 212 244 7185

ОФИС БЪЛГАРИЯ

Издава Dental Tribune България ЕООД

София 1421, кв. „Лозенец“,

ул. „Крум Попов“ 56-58

тел.: +359 2 416 71 73

office@dental-tribune.net

www.dental-tribune.net

www.dental-tribune.com

Действителен собственик:

Уляна Винчева

Предоставяната информация

е съгласно чл. 7а, ал. 3 от ЗЗПДП.

Главен редактор Уляна Винчева

Редактори Гергана Дълънчева

Д-р Нино Григоров

Дизайн и предпечат Петър Парнаров

Превог Д-р Нино Григоров

Д-р Надя Куомджиева

Коректор Галя Христова

Отдел реклама

Николина Илиева

тел.: 0897 958 321

Автори в броя

Д-р Sebastian Ergus, Белгия

Jim Duffy, САЩ

Доц. Росен Коларов, България

Д-р Николай Николов, България

Д-р Радостина Василева, България

Cristian Petri, Румъния

Д-р Stanislav Cicha, Чехия

Д-р Straty Righellis, САЩ

Д-р L. Douglas Knight, САЩ

Brent Parr, Канага

Автори в Perio Tribune

Д-р Gregori M. Kurtzman, САЩ

Д-р Olivier Sarguac, Швеция

Д-р Barbara Ziolecka, Полша

Печат „Спектър“ АД

Българското издание на Dental Tribune е част от групата

Dental Tribune International – международно издание на 20

езика, разпространявано в над 55 държави.

Съдържанието, преведено и публикувано в този брой от

Dental Tribune International, Германия, е с авторското

право на Dental Tribune International GmbH. Всички права

запазени. Публикувано с разрешение на Dental Tribune

International GmbH, Holbeinstr. 29, 04229, Leipzig, Гер-

мания. Възпроизвеждането по какъвто и да било начин и

на какъвто и да е език, изцяло или частично, без изри-

чно писмено разрешение на Dental Tribune International

GmbH и Dental Tribune България ЕООД е абсолютно заб-

ранено. Dental Tribune е запазена марка на Dental Tribune

International GmbH.

Редакцията не носи отговорност за съдържанието на пуб-

ликуваните реклами в броя.



Възстановяване на основите

Президентът на Британската академия по ресторативна дентална медицина д-р Пол Типтън разговаря със Scottish Dental относно своите цели да върне в употреба много необходими, но често пренебрегвани техники

PROF. PAUL TIPTON TRAINING, ОБЕДИНЕНОТО КРАЛСТВО



Някои от основите на добрата ресторативна дентална медицина, които няма как да бъдат избегнати в практиката, просто не се преподават в учебните заведения.

Въпреки че все още е сравнително млада, Британската академия по ресторативна дентална медицина (BARD) вече успя да разпери своите крила по света. Освен многобройните учебни клубове във Великобритания академията има и филиали в Гърция, Кипър, Полша и Судан.

Президентът на BARD д-р Пол Типтън споделя, че академията е създадена в резултат на притесненията, които той и негови колеги споделят, за качеството на преподаването на ресторативна дентална медицина както в университетите, така и в институциите, предлагащи следдипломно обучение в цялата страна. Според него е наложително зъболекарите да се върнат към основите си, като един от основните мотиви той да предприеме действия е бил дебатът относно премахването на денталната амалгама от упражненията в учебните заведения.

„Това означава, че студентите в денталните факулте-

ти изобщо няма да работят с амалгама, а единствено с композити. Композитните възстановявания в дисталната област вероятно са най-сложното нещо, което студентите умеят. Следователно пациентите им ще искат те да правят такива възстановявания вместо амаламени. Алтернативата са глас-йономерите, но така или иначе това ще се отрази пагубно върху зъбите на нацията в бъдеще.“

Д-р Типтън добавя също, че студентите не получават обучение по оклузия, нито пък им се преподават неща от рода на дизайн на мостове. „По този начин някои от основите на добрата ресторативна дентална медицина, които няма как да бъдат избегнати в практиката, просто не се преподават в учебните заведения.“

„В последно време всички са подудели по козметичната дентална медицина и минимално инвазивното зъболечение. Разбира се, това е приемливо, в случай че не се налагат значителни интервенции, но има много пациенти с масивни амалами, коронки и мостове, а зъболекарите просто не са обучени как да се справят с тях.“

„Целта на BARD е да възобнови преподаването на добри рес-

торативни техники, които в момента не се практикуват от младите дентални лекари.“

Д-р Типтън е едно от най-известните и уважавани имена в сферата на ресторативната дентална медицина не само в Обединеното кралство, но и по света. Той е специалист протетик и е основател на няколко академии в Манчестър, Лийдс, Лондон и Дъблин. В младостта си е бил професионален състезател по крикет – между 1974 и 1978 г. се състезава за Lancashire County Cricket Club. Той обяснява решението си да започне кариера в денталната медицина с факта, че способностите му не са отговаряли на амбициите му. „В един момент осъзнах, че никога няма да стана нещо повече от състезател на местно ниво. Усещах, че няма да напредна повече. Освен това животът на състезателя по крикет беше доста монотонен по онова време. Работата не беше добре платена и през зимата повечето играчи на практика бяха безработни, така че това не беше особено вдъхновяваща кариера. Като дете ми се струваше страхотна идея, но след като вече бях част от този свят и разбрах, че няма да се състезавам на национално ниво за Англия, реших, че е

Carestream
DENTAL

CS 8100SC

**ДИГИТАЛЕН ПАНОРАМЕН
ЦЕФАЛОМЕТРИЧЕН АПАРАТ**



**Най-бързо сканиране
Кристален образ
до 3 сек.
Автоматичен трейсинг
до 90 сек.
Най-компактен**

Бизнес партньор за България - АЛБА ТМ
1233 София, ул. Клокотница 35-37, вх. Г
Тел. /Факс: 02-9314719, 02-8320067
e-mail: carestream_albatm@abv.bg
www.albatm.com

“Някои от основите на добрата ресторативна дентална медицина, които няма как да бъдат избегнати в практиката, просто не се преподават в учебните заведения.”

по-добре да се занимавам с нещо друго.“

Докато все още играе в клуба, г-р Типтън се записва да учи дентална медицина в Шефилдския университет и след края на семестъра се връща в Ланкашър за втората част от спортния сезон. След като се дипломира през 1978 г., Пол продължава да играе като полупрофесионалист с Чешър, докато операция на гърба не слага край на състезателната му кариера, когато е на 30 години. И до днес той все още редовно участва в мачове за ветерани и вярва, че може да бъде направен паралел между крикета и денталната медицина. „За мен всичко се свежда до усърдния труд. В спорта трябва да полагаш много усилия, да даваш най-доброто от себе си във всеки един момент, в противен случай не се разви-

ваш. Същото е в денталната медицина – необходими са много практика, здрава работа и непрекъснато усъвършенстване на знанията чрез посещаване на курсове, точно както спортистите играят в много мачове в един сезон.“

„Най-голямата прилика между двете са огромните усилия, които положих, за да достигна до върха в крикета, и по всяка вероятност прилагам същата работна етика в денталната медицина.“ Д-р Типтън спазва забележителните си принципи на работа в създаването на BARD и вече е изнасял лекции в учебните клубове в Стоук он Трент, колежа Mid Cheshire и Единбург. Председателят на филиала в Единбург г-р Стюарт Кембъл споделя: „Пол има способността да дестилира комплексни техники в лесни за

разбиране лекции и курсове, които го отличават от тълпата. Умее да прави сложната материя проста – връща се към основите, така че дори някои от презентациите и плановите му за лечение да изглеждат прекалено сложни, той ги представя по ясен начин.“

„Друго предимство на метода му на преподаване е това, че знае как да направи връзка между научната литература и клиничната практика, т.е. наистина подпомага развитието на практиката, базирана на научни доказателства. Освен това обръща еднакво внимание и на по-лесните, и на трудните техники.“

Двамата се запознават по време на едногодишен курс по ресторативна дентална медицина, който г-р Типтън води в Манчестър през последните

няколко години и г-р Кембъл се присъединява към академията през есента на 2014 г. като председател на Единбургския филиал. Целта на шотландския филиал е да разшири и задълбочи познанията на професионалистите по ресторативна дентална медицина и така да подобри клиничната практика. „Бихме искали да окуражим съмишлениците си сред денталните специалисти сами да си организират редовни срещи, на които да обсъждат своите професионални нужди и желания. Освен това планираме да каним качествени лектори като Пол и други членове на BARD. Искаме да ги доведем в Шотландия, за да се учим от тях.“

Д-р Типтън обяснява, че въпреки съществуването на една група организация – Британската общност по ресторативна дентална медицина (BSRD), която съществува от над 40 години, в нея членуват предимно болнични заведения и академици. „Целта ни е да сме насочени към денталните практики, а не толкова към болниците. Искаме да се разграничим от болничните консултанти, които просто изнасят лекции пред студентите. Искаме опитни зъболекари, които да се учат един от друг и да учат младите в академията.“

„BSRD съществува от много години, но ние сме новите звезди на сцената. Искаме да представяме добри курсове и възможности за продължаващо обучение, а впоследствие да предлагаме и сертификати и дипломи и да дадем на хората алтернативна качествена акредитация.“ Д-р Кембъл допълва, че срещите с неговите колеги по събития като учебните клубове са изключително полезни: „Човек може да научи толкова много от своите колеги. Повечето клиницисти се сблъскват със сходни предизвикателства в своята практика. Често пъти всеки може да намери решение на проблемите, които го вълнуват, в разговор с други специалисти.“

„Не трябва обаче да забравяме за научната страна на нещата и срещи като тези са важни за насърчаването на денталните лекари да се допитват по често до научната литература за решения на клинични въпроси. Радвам се, че клиницисти от ранга на Пол обсъждат такива публикации.“

С обучението на зъболекарите в „науката на ресторативната дентална медицина и оклузията“ г-р Типтън обяснява, че в по-широк смисъл мисията на BARD е да се грижи за зъбите на нацията. Според него „те са в шокиращо състояние. Всеки ден сме свидетели на това. Много дентални лекари дават най-доброто от себе си, но всъщност нямат необходимите умения, за да знаят какво и как да направят. Затова ние сме се ориентирали към това да ги научим на някои от тези умения с помощта на качествени и трай-

ни материали. „Козметичната дентална медицина може да е фантастична, но няма начин да е по-трайна от ресторативната. Когато разговарям със студентите, ми прави впечатление, че много малко от тях умеят да направят частични коронки или онлеи от злато. Този вид възстановявания имат най-дълга трайност във времето и в известен смисъл се смятат за отмиращо изкуство.“ Въпреки популярността на козметичните процедури г-р Типтън и неговите колеги от BARD вярват, че има нужда от качествени алтернативи. „Това, което се опитваме да кажем, е, че не всеки пациент желае козметична процедура. Една определена група пациенти – на възраст между 40 и 60 години, предпочитат възстановявания с дълъг живот, а не бели obtурации, които ще трябва да сменят на всеки 7-8 години. Тези хора обаче не намират отговор на своите нужди.“

Вратите на BARD в Обединеното кралство са отворени за всеки, който има интерес в областта на ресторативната дентална медицина и иска да научи повече за нея. Освен британските зъболекари обаче академията привлича и специалисти от Европа и Африка. Благодарение на лекциите, които изнася на международни събития, г-р Типтън се среща с много зъболекари, проявяващи интерес към академията, която вече има филиали в Гърция, Полша, Кипър и Судан. „Всичко започна с това, че вследствие на всичките ми пътувания постепенно осъзнах, че зъболекарите навсякъде по света имат едни и същи проблеми, като например недостатъчно добри университетски програми.“

„Академията стартира международно движение, целта е да даде на пациентите гостъп до качествена дентална медицина, която не е задължително козметична. Козметичните процедури са идеалното решение в определени случаи, но не бива да се прекалява с тях. Понякога човек трябва да се върне към дълготрайните традиционни материали.“

BARD активно проповядва този подход на „връщане към основите“, но според г-р Типтън ресторативната дентална медицина става все по-рядко срещано явление в английската здравна система.

„Националната здравна служба не благоприятства за извършването на възстановявания. Вместо това предлага едно и също заплащане за запълване на коренови канали и за даване на зъб, затова зъболекарите просто предпочитат да извадят зъба.“

„В миналото съм правил корони и мостове по НЗС и предпочитам да мисля, че през всичките години, в които работих с тях, съм помогнал на много пациенти с качествени възстановявания. В днешно време такива вече не се правят.“ **DT**

TeethXpress®

Импантология с емоция.

Възстановяване на напълно обеззъбени челюсти



350 лв.

Място на провеждане:
Гранд Хотел София

10 Март, 2016г.

Програма

Д-р Орландо Алварес
08:30 Клинични и параклинични изследвания необходими за планиране на TEETH EXPRESS. Дигитален дизайн на усмивката.
09:30 Трудни за решаване случаи с единични импланти (LaserLok-3inOne).
10:30 Кафе пауза
11:00 Меки тъкани
12:00 Ползи от направляваната импантология. Принципи на възстановяването на изцяло обеззъбени челюсти.
13:00 Обяд
Д-р Кирил Динов
14:30 Предизвикателства при пълно възстановяване със или без включване на импланти в естетичната зона. Стандартизиран подход от костна аугментация до възстановяване на папилите. Възможности и ограничения.

Практическо занятие - Д-р Орландо Алварес

14:30 Възстановяване на напълно обеззъбена челюст с техниката TEETH EXPRESS – зъби за един ден. Участниците в практичкия курс заплащат допълнително такса от 500 лв.



Д-р Орландо Алварес
Д-р Орландо Алварес се дипломира в University de Chile, през 1988г. От тогава практикува орална импантология в собствена клиника. Магистър по протезиране от Universidad Andrés Bello, също така възпитаник на Branemark Osseointegration Center. Д-р Алварес провежда редица курсове в сферата на оралната импантология в Чили и по света, включително за Guided Surgery, заедно с професор Daniel van Steenberghe, в Universidad de Lovaina.
Д-р Алварес е член на факултета за следдипломна квалификация към Universidad de Chile, лицево-челюстна и импантологична програма. Активен член на Chilean Implantology Society, Chilean Prosthodontics Society и International College of Prosthodontics. Той води лекции в Латинска Америка, Северна Америка, Европа и Азия.
Д-р Алварес обича да спортува и да прекарва свободното си време със семейството. Той е бивш състезател в отборите на Чили по плуване, водна топка и мотоциклетизъм.



Д-р Кирил Динов
Д-р Кирил Динов завършва стоматология в МА – София. Той работи екстензивно в сферата на оралната импантология, пародонтология и оклузия. Д-р Динов завършва мастер програма по импантология на UCLA - Los Angeles, California, под ръководството на Dr. Sascha Jovanovic. Специализира естетична импантология в Yorba Linda, California. Преминава специализирано обучение по костна и периимпантна хирургия и естетична стоматология във водещи европейски клиники. Специализира оклузия в The Dawson Academy – St. Petersburg, Florida. Един от едва няколко европейски специалисти препоръчани от The Dawson Academy – www.findadawsondentist.com. Член на управителния съвет на българския Клуб по импантология. Активен член на gIDE. Носител на The Dawson Academy Award 2011. Провежда курсове ориентирани към биологичния аспект на импантологията и основи на функционалната оклузия.



0800 12 464 | 0896 890 821 | office@implanti.bg | www.implanti.bg

Дубай ще бъде домакин на ендодонтския форум Roots Summit 2016

DENTAL TRIBUNE INTERNATIONAL

Тазгодишното издание на елитния ендодонтски форум Roots Summit, който през последните десет години събира денталните професионалисти на различни места по света, ще се проведе от 30 ноември до 3 декември 2016 г. в хотел Crowne Plaza в Дубай, ОАЕ. Многобройните лекции и уъркшопове по време на събитието ще бъдат представени от световни авторитети в сферата.

Въпреки че срещата ще се фокусира изключително върху най-новите техники и технологии в областта на ендодонтското лечение, организаторите силно насърчават не само специалистите да посетят събитието, но и всички с интерес към ендодонтията, включително общопрактикуващи зъболекари и производители и дистрибутори на ендодонтски продукти. Тази година се очакват около 700 посетители.

През последните 15 години срещата Roots Summit бележи забележително развитие. Форумът започва като мейлинг листа на голяма група ендодонтисти ентузиастични през 90-те години на XX век. След създаването на специална група във Facebook преди 3 години членската база се увеличи от 1000 до над 20 000 души. Днес в групата членуват специалисти от повече от 100 държави.

Домакини на предишните издания на Roots Summit са Канада, САЩ, Мексико, Испания, Холандия, Бразилия, а миналата година събитието се проведе в Индия. Тези срещи вдигнаха високо летвата със силна научна програма и релевантност към клиничната практика. Лекциите, уъркшоповете и практическите курсове, планирани за тазгодишната среща, няма да бъдат изключение. Над 15 световноизвестни експерти ще изнесат презентации по време на конференцията.

Тази година в лекторския състав ще участват двама млади ендодонтисти, практикуващи в България. На 30 ноември д-р Божидар Кафелов ще изнесе лекция, озаглавена „Възстановяване на ендодонтски лекувани зъби“, съчетаваща теоретична и практическа част, а презентацията на д-р Миле Чурлинов на 2 декември ще бъде на тема „Пулпотомия на постоянно съзъбие“.

За пръв път организаторите си партнират с Dental Tribune International (DTI) и дубайския Център за напреднали професионални практики (Centre for Advanced Professional Practices

(CAPP). Международната мрежа на DTI от водещи издатели в сферата на денталната медицина достига до над 650 000 дентални професионалисти в 90 стра-

ни чрез печатни и онлайн издания и образователни канали, както и редица специални събития. През последното десетилетие CAPP наложи първокласен стандарт

за програмите за продължаващо дентално образование не само в ОАЕ, но и в останалите страни от Близкия изток. От 2012 г. на сам CAPP поддържа тясно парт-

ньорство с DTI.

Онлайн регистрацията за участие в Roots Summit вече е отворена на сайта www.roots-summit.com. DTI

COLGATE® SENSITIVE PRO-RELIEF™ С PRO-ARGIN™ ТЕХНОЛОГИЯТА ОСИГУРЯВА НЕЗАБАВНО** И ДЪЛГОТРАЙНО ОБЛЕКЧЕНИЕ.

Обширни научни изследвания показват, че Colgate® Sensitive Pro-Relief™ предпазва от стимулите и причините за чувствителност и е доказано, че запушва дентиновите каналчета за 60 секунди*

Най-после – начин за бързо подобрение на удовлетвореността и комфорта на вашите пациенти.

Colgate®

ВАШИЯТ ПАРТНЬОР В ОРАЛНОТО ЗДРАВЕ

www.colgateprofessional.com



*Когато пастата за зъби се приложи директно върху всеки чувствителен зъб за 60 секунди. Ayad F, Ayad N, Delgado E, et al. J Clin Dent. 2009; 20 (4): 115-122

** За незабавно облекчение на болката нанесете до два пъти дневно пастата за зъби директно с върха на пръста на чувствителния зъб и масажирайте леко в продължение на една минута.

Интердисциплинарен подход в естетичната дентална медицина

Д-Р SEBASTIAN ERCUS, БЕЛГИЯ

Лечебните опции зависят от количеството на аташираната гинзива и позицията на костта във връзка с ЕЦГ (като общо правило биологичната ширина би трябвало да е минимум 2 мм) и биват: (а) гингивектомия; (б) костна резекция (остектомия) със или без рефлектиране на ламбо (без ламбо е трудно да се контролира костният контур, воден от новия гингивален ръб); (в) апикално репозиционирано ламбо.

2. Променена активна ерупция, когато кресталната кост не се резорбира до ниво 2 мм от ЕЦГ. Гингивалният ръб е все още разположен инцизално на ЕЦГ. Това състояние се третира с пародонтална хирургия с костна резекция.

3. Компенсаторна ерупция, когато зъбната повърхност е загубена с редукция във височината или вертикалните размери на оклузията там, където зъбите не са засегнати (синдром на късите зъби). Лечението е или ресторативно, или в случай на свръхподвижност

на устната – комбинирано с коронарно позиционирано ламбо.

4. Забавена ерупция, последвана от ранна загуба на млечните максиларни резци, забавена ерупция на максиларните постоянни резци или свръхерупция на мандибуларните резци. Диагностичните особености са къси максиларни резци, свръхпробили мандибуларни резци или трети клас съотношение между максилата и мандибулата. Като имаме предвид правилото 42.2, лечението би трябвало да следва инцизална редукция, направена селективно само с удължаване на клиничната корона или с удължаване на клиничната корона, комбинирано с ортодонтска интрузия на мандибуларните резци и възможна минимално инвазивно възстановяване на максиларните зъби.

5. Вертикален максиларен излишък, описан като хиперпластичен растеж на максиларната скелетна база, при което зъбите са позиционирани по-далече от скелетната база, наблюдава се повишена долна лицева трета и прекалено разкриване на гинзивата, което се класи-

фицира в три категории:

а) категория 1: 2–4 мм разкриване на гинзивата, лекувано само с ортодонтска интрузия, чрез комбинация от ортодонтско и пародонтално лечение или от пародонтално и ресторативно лечение;

б) категория 2: 4–8 мм разкриване на гинзивата, лекувано чрез комбинация от пародонтална и ресторативна терапия или ортогнатна хирургия (Le Fort тип I);

в) категория 3: повече от 8 мм разкриване на гинзивата, лекувано чрез ортогнатна хирургия със или без пародонтална и ресторативна терапия.

6. Свръхподвижност на горната устна – средно подвижността на горната устна е от 6 до 8 мм спрямо позицията на покой. Повече от 8 мм представлява свръхподвижност. Имайки предвид, че средното разстояние от долния ръб на долната устна и базата на носа (субназион) е 21 мм, клиницистът може да заснеме две фотоснимки, наложени една върху друга, при които пациентът е в покой и се усмихва широко, за

да се изчисли подвижността на устната много лесно с помощта на правилото 42.2. Обикновено е налична нормална зъбна дължина и генталната лабиална естетика е добра към идеална. Лечебният подход може да включва коронарно позиционирано мукозно ламбо, удължаване на клиничната корона с костна резекция или комбинация от двете (фиг. 8 и 9). Вземете например следните фотоснимки, заснети при едно и също увеличение, отворени с Adobe Photoshop:

Снимка 10: Широка усмивка – дължина на разкрития централен резец – дигитално измерване в пиксели на разстоянието от инцизалния ръб до долната граница на долната устна при широка усмивка.

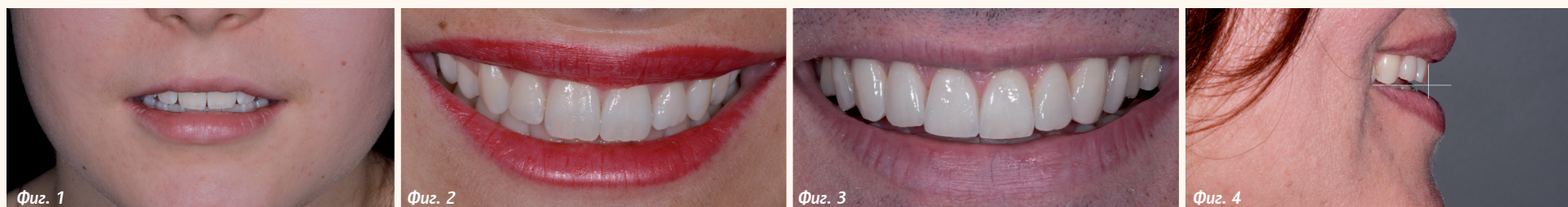Снимка 11: Устни при покой – 2 мм разкриване на централния резец + 21 мм разстояние от долната устна до базата на носа. Инцизален ръб до базата на носа 23 мм (инцизален ръб в коректна позиция).

x = разстояние от инцизалния ръб до долната граница на горната устна при широка усмивка

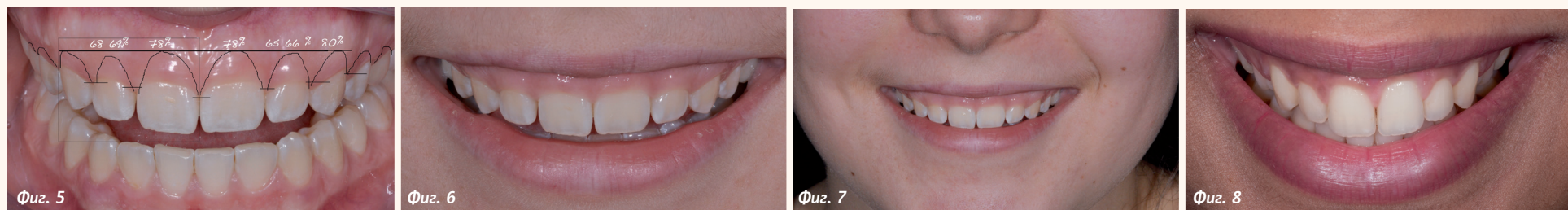y = обем от централния резец, разкрит при покой 23 мм = 1,725 рх; $x = 900$ рх; подвижност = $x - y$; = $[(23 \times 900) / 1,725] - 2$ мм; = 12 мм - 2 мм; = 10 мм (фиг. 10–12)

Поради многофакторната етиология, чрез комбинирането на цялата клинична информация, събрана по време на първоначалния преглед, включително лицеви, пародонтални, ортодонтски, ендодонтски и ресторативни данни, както и рентгенови и диагностични снимки, клиницистът има възможност да състави много детайлен и обширен лечебен план, особено за пациент с високи естетични изисквания.

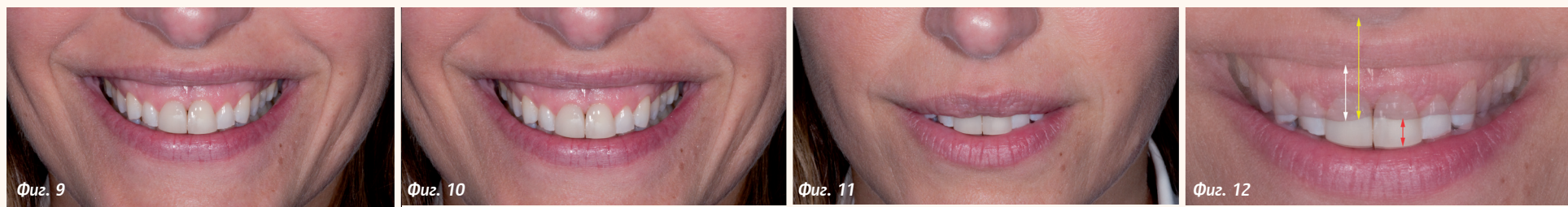Следвайки концепцията за дигитална дизайн, балансирането на връзките между зъбите и съседните структури ще помогне на клиничния координатор и екипа от специалисти да предложат план на лечение на пациента. Презентирането на лечебния план с Keynote (Apple) или Microsoft PowerPoint е много мощен комуникационен инструмент за постигане на одобрение на лечебния план.



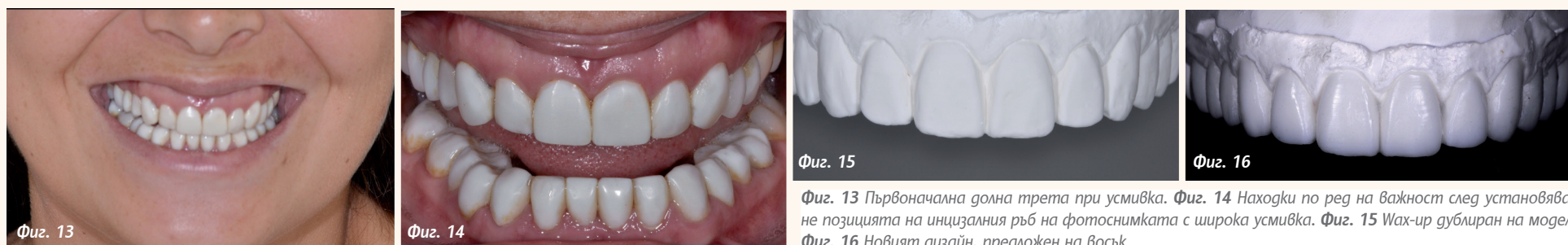Фиг. 1 Ниво на максиларните централни резци при състояние на покой (2–4 мм при жени и 1–2 мм при мъже). Фиг. 2 Максимум 2 мм от инцизалния ръб до долната устна при усмивка, пример 1. Фиг. 3 Максимум 2 мм от инцизалния ръб до долната устна при усмивка, пример 2. Фиг. 4 Средната трета на максиларния централен резец трябва да е перпендикулярна на оклузалната равнина.



Фиг. 5 Оценка на съотношенията ширина към дължина. Фиг. 6 Променена пасивна ерупция. Емайльт може да бъде открит чрез гингивектомия в едно посещение. Фиг. 7 Усмивка в долната трета на зъбите, показваща променена пасивна ерупция. Фиг. 8 Забавена ерупция.



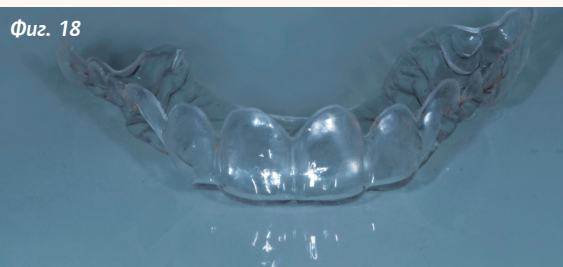Фиг. 9 Свръхподвижна устна и лек вертикален максиларен излишък. Фиг. 10 Дизайн в долната трета при широка усмивка. Фиг. 11 Позиция на покой (звук /м/ – „аааа“). Фиг. 12 Наложени една върху друга фотоснимки 10 и 11. Червената стрелка показва разстоянието от инцизалния ръб до горната устна при състояние на покой. Жълтата стрелка показва височината на горната устна при усмивка (~ 21 мм). Бялата стрелка показва подвижността на горната устна от състояние на покой до усмивка.



Фиг. 13 Първоначална долна трета при усмивка. Фиг. 14 Находки по ред на важност след установяване позицията на инцизалния ръб на фотоснимката с широка усмивка. Фиг. 15 Wax-уп дублиран на модел. Фиг. 16 Новият дизайн, предложен на въск.

ПРЕЗЕНТАЦИЯ НА КЛИНИЧЕН СЛУЧАЙ

32-годишна пациентка дойде в денталния кабинет с главно оплакване за къси зъби, некомфортна захватка, разкриване на твърде много гингива при усмивка, области от зъбите, оцветени в кафяво, и неудовлетворяващи оклузални контакти. Пациентката беше в добро общо здраве с добър пародонтален статус и дълбочина на сондиране от 2 до 3 мм. Етиологията на прекаленото гингивално разкриване беше мултифакторна, налична бе комбинация от забавена ерупция, променена пасивна ерупция и свръхподвижност на горната устна. От оценката на зъбите и както клинично, така и от диагностичните фотоснимки, достигнахме до изводите, представени в таблица 1 (фиг. 13 и 14). Поставихме позицията на инцизалния ръб на първо място по важност, защото в множеството от случаите неправилно-



Фиг. 17 Много добра комуникация със зъботехническата лаборатория. Фиг. 18 Хирургичният водач за удължаване на клиничната корона.

то позициониране може да говее до наличие на зъб, който се опитва да имитира природата, но не е правилно експониран при широка усмивка.

На базата на събраната информация лечебният план беше презентирани на пациента в 3D с модели, включени в артикулятор, и в 2D с помощта на Keynote презентация, която дадох възможност да разберат настоящата ситуация, предложеното лечение и симулирания краен резултат.

След като пациентката одо-

бри предложеното лечение, случаят беше изпратен до зъботехническата лаборатория, където керамистът изработи wax-up и модел на базата на диагностичните открития на клиничиста (фиг. 15-17).

Беше изработен хирургичен водач за удължаване на клиничната корона (вакуумно оформено Essix устройство) върху дублиран модел от восъчния модела за идеално костно контуриране по време на хирургичната процедура (фиг. 18). Гингивектомията беше из-

вършена, следвайки точно гингивалния ръб на восъчния модела, след което той беше използван за направляване на костното контуриране, чрез което беше поддържана биологична ширина от 2 мм (фиг. 19-24). Моск-ърът трябва да бъде поставен преди посещението за хирургична интервенция, за да се направи първоначална оценка, и шест до осем седмици след процедурата по удължаване на клиничната корона. Ако се направи по-рано, се препоръчва много добре адаптиран прототип

Позиция на инцизалния ръб	Липсваща
Форма	Липсваща
Стойност	Липсваща
Текстура на повърхността	Липсваща
Транслуцентност	Липсваща
Хрома	Липсваща
Цвят	Наличен
Оценка на гингивалната усмивка	Липсваща
Зъбни съотношения	Липсващи
Контактни точки	Липсващи
Оклузални смущения	Налични

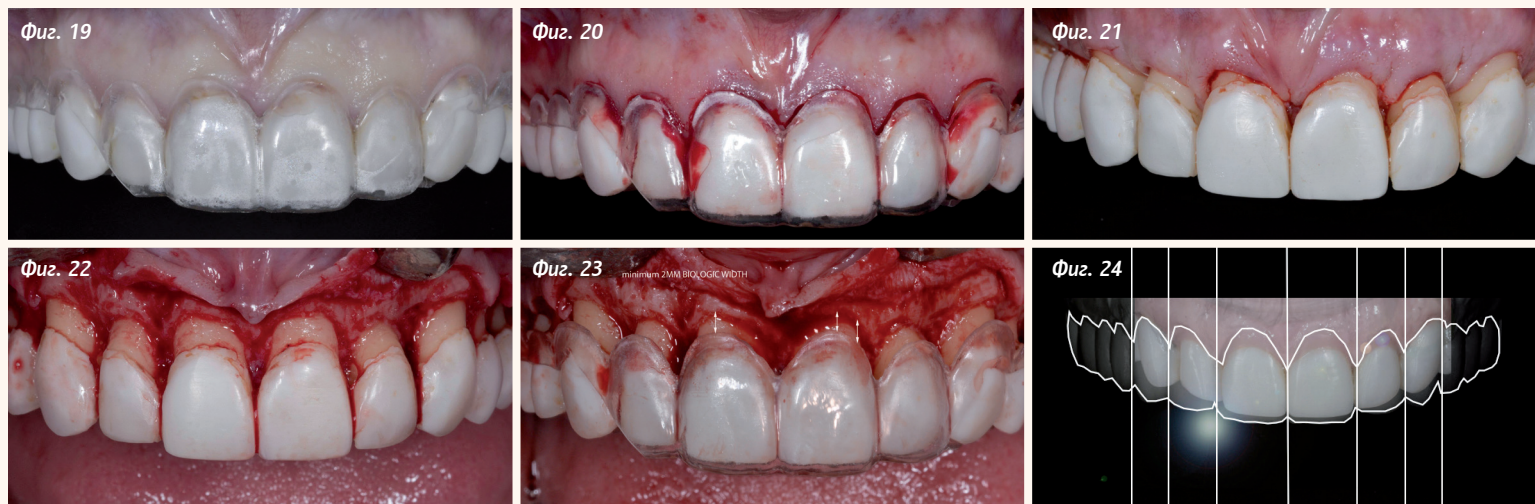Таблица 1 Находки

от пластмаса за максимално улеснение при адаптацията на композита (фиг. 25-27).

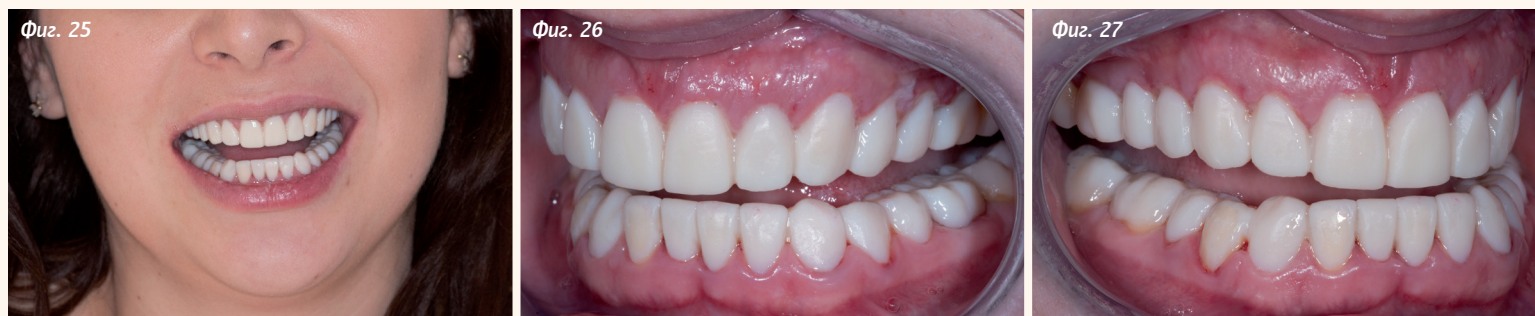За максимален контрол и когато времето в денталния кабинет не е проблем, се извършва костното контуриране и ламбото се зашива, последвано от направлявана гингивектомия и поставяне на моск-ър в следващото посещение след два до три месеца. При този подход рискът от рецесия или инвазия в биологичното пространство е сведен до минимум.

Контролираната зъбна подготовка беше извършена през моск-ър с използване на 0.6 мм depth gauge борери (фиг. 28 и 29). При изработването на ресторациите много важна роля играят диагностицирането на първоначалната ситуация и подлежащите зъбни структури, предложеният нов дизайн и очакванията на пациента. Материалът, който беше избран в този случай, беше фелдшпатовата керамика (VITA Zahnfabrik) върху рефрактерна матрица в предната област в комбинация с литиево-дисиликатна прес-керамика (IPS e.max, Ivoclar Vivadent) в задната област (фиг. 30-33). Като практическо правило, когато се използва материал като фелдшпатовата керамика, която пропуска светлината към подлежащите структури, е необходимо пространство от 0.2-0.3 мм за промяна на цвета. Ресторациите бяха адхезивно циментирани с използване на техника на тотално ецване и първоначално изпробвани със специални транслуцентни пасти (CHOICE 2, BISCO, Inc.).

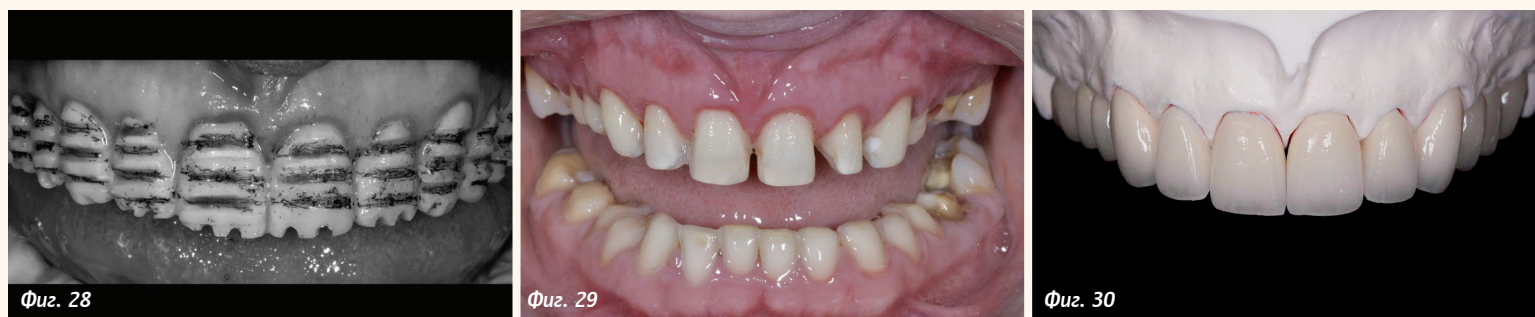Оклузията беше проверена след циментирането и беше изработена пластмасова шина за бруксизъм две седмици след интервенцията. Финалният резултат е показан на фигури 34, 36 и 37). DT



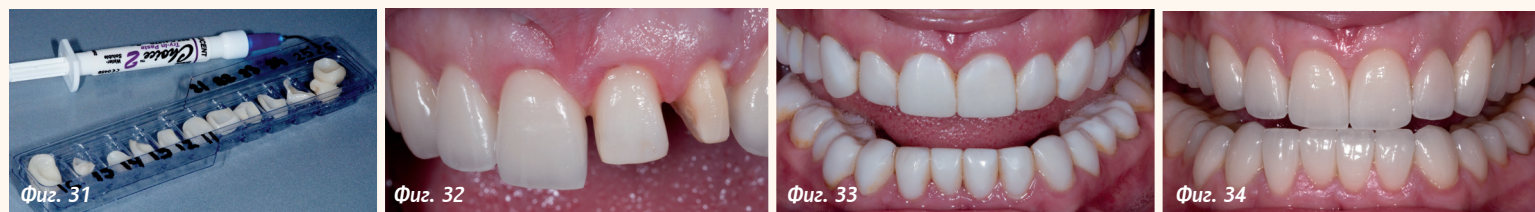Фиг. 19-24 Удължаване на клиничната корона с костно контуриране (операцията бе извършена от д-р Muriel Kricshek, Белгия).



Фиг. 25-27 Пластмасовият прототип.



Фиг. 28 Контролирана зъбна редуция. Фиг. 29 Зъбна подготовка. Фиг. 30 Керамични възстановявания върху модел.




Фиг. 31 Пасти за проба и организатор. Фиг. 32 Циментиране. Фиг. 33 Ситуация преди. Фиг. 34 Ситуация след (керамиката бе изработена от Edwing Chung, Канага).



Фиг. 35 Първоначална ситуация. Фиг. 36 Ситуация след пет месеца. Фиг. 37 Финален резултат.

За автора:



Д-р Sebastian Ercus завършва денталния факултет на Ovidius University в Констанца, Румъния. Впоследствие той придобива и магистърска степен по обществено орално здраве през 2005 г. от същата институция. Работи в частна практика в Брюксел.

Dental Specialty Center
Av. Franklin Roosevelt 82 bte 1
Ixelles/1050 Brussels, Belgium
smile@sebastianercus.com
www.sebastianercus.com

Нов композитен цимент: Variolink Esthetic

Фото- и дуополимеризиращият цимент Variolink Esthetic позволява на денталните специалисти да циментират адхезивно високоестетични керамични и композитни възстановявания благодарение на гъвкавата си и добре структурирана цвятова концепция. Преполмеризиращият излишен материал може да се отстрани лесно и ефективно.

Материалите за циментиране осигуряват трайна връзка между зъбните тъкани и възстановителния материал и така допринасят съществено за дългосрочния успех на индиректните възстановявания. Циментите се класифицират в три различни типа: конвенционални цименти, самоадхезивни композитни цименти и адхезивни композитни цименти.

Предимството на конвенционалните цименти (напр. фосфатни и глас-йономерни цименти) е в лесното и бързо от-

страняване на излишния материал, който поленва механично към зъбните тъкани и лесно се ограничава поради опакерния си цвят. За да може обаче конвенционалните цименти да осъществят механичното свързване, е необходима ретенционна препарация.

Създаването на адхезивните композитни цименти допринесе за появата на много други новаторски възстановителни материали, при които препарацията се диктува от дефекта. Адхезивната връзка позволява използването на високоестетична керамика като IPS e.max Press/CAD дори при абсолютно неретенционна препарация. В такива случаи е задължително да се подбере цимент с подходящ цвят и ниво на трансlucentност, за да се постигне отличен естетичен резултат. Това важи особено много за възстановявания с малка дебелина. Друго предимство на адхезивните композитни цименти пред конвенцио-

налните е подобреният дългосрочен интегритет на маргиналните ръбове на възстановяването. Тяхната ниска разтворимост и голяма абразивоустойчивост водят до по-слабо отмиване от процепа.

Адхезивните композитни цименти използват дентинов адхезив, за да осигурят надеждна връзка към зъбните структури. Адхезивът прониква в дентиновите каналчета и образува хибриден слой, като поленва към колагеновите влакна. Ецването на зъбните тъкани отстранява замърсяващия слой и разкрива дентиновите каналчета, което увеличава микроретенцията. Композитният цимент формира химична връзка с хибридният слой и следователно залепва добре към дентина и емайла. Макар времето за манипулация на утвърдените самоадхезивни композитни цименти да е значително редуцирано, те демонстрират и по-ниска здравина на връзката.

ОПТИМАЛНА ЕСТЕТИКА ЗА ШИРОКА ГАМА ПРИЛОЖЕНИЯ

Variolink Esthetic е фото- и дуополимеризиращ композитен цимент за постоянно циментиране на керамични и композитни възстановявания. Фотополмеризиращият вариант (Variolink Esthetic LC) е подходящ за трансlucentни възстановявания, при които е желателно по-дълго манипулационно време. Това позволява позициониране, фиксиране и полимеризиране на изцяло керамични фасети без времеви ограничения.

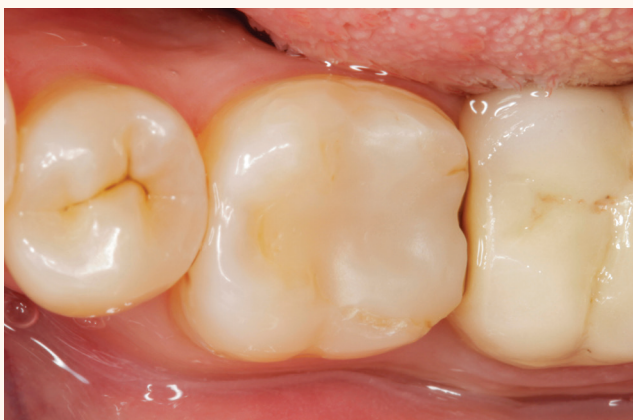Дуополимеризиращият вариант (Variolink Esthetic DC) е подходящ за керамични и композитни възстановявания, при които не може да се постигне пълна полимеризация със светлина поради опакетата на материала или голямата дебелина на стените. В тези случаи пълната полимеризация на цимента се постига чрез комбинация от фото- и хи-

миополимеризация, като така се постига сигурна адхезия на възстановяването.

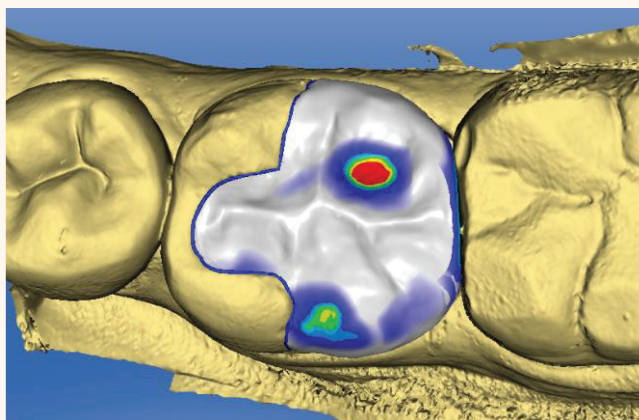
Variolink Esthetic се предлага в пет цвята, което дава възможност на клинициста да влияе на яркостта на окончателното възстановяване. Variolink Esthetic Neutral, който е с най-висока степен на translucentност, не влияе на яркостта и е цвятово неутрален. Цветовете „топъл“ и „топъл+“ увеличават хромата на възстановяването и го карат да изглежда по-тъмно. Цветовете „светло“ и „светло+“ имат изсветляващ ефект върху възстановяването.

ЛЕСНО ОТСТРАНЯВАНЕ НА ИЗЛИШЪЦИТЕ

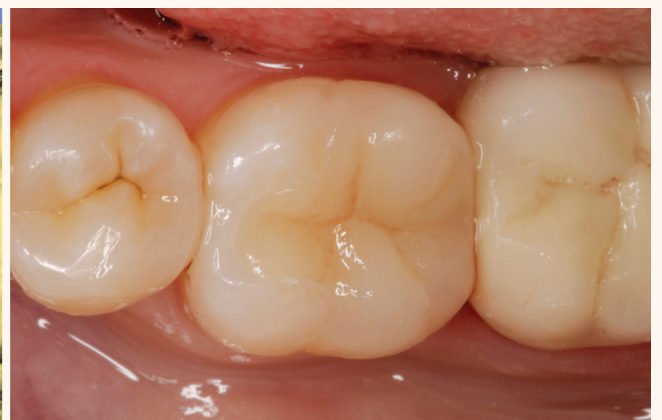В миналото трудоемкото отстраняване на излишния материал преди и след полимеризация бе основен недостатък на адхезивната техника за циментиране. Variolink Esthetic е разработен така, че да постави



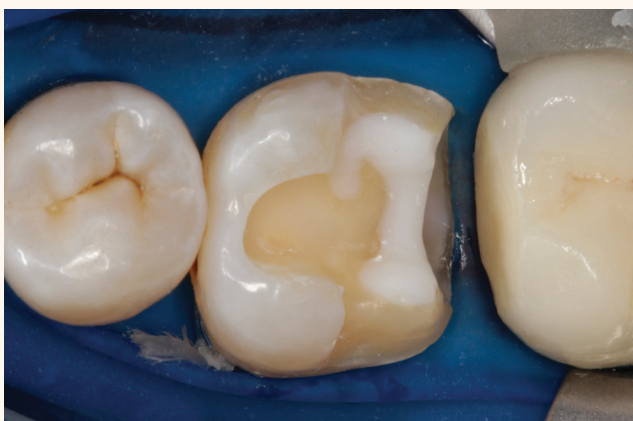Фиг. 1 Преоперативна ситуация: зъб 36 с неадекватна композитна обтурация.



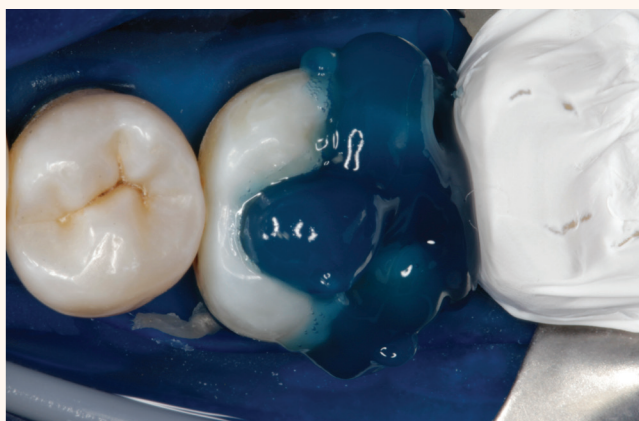Фиг. 2 CAD конструкция на възстановяване e.max CAD.



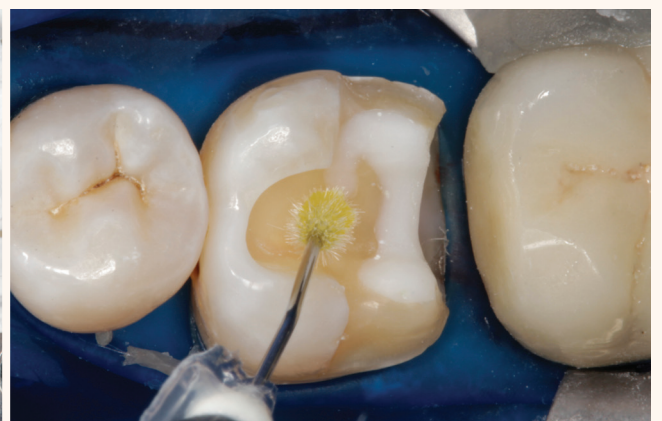Фиг. 3 Проба с готовото възстановяване с Variolink Esthetic Try-in Paste Neutral.



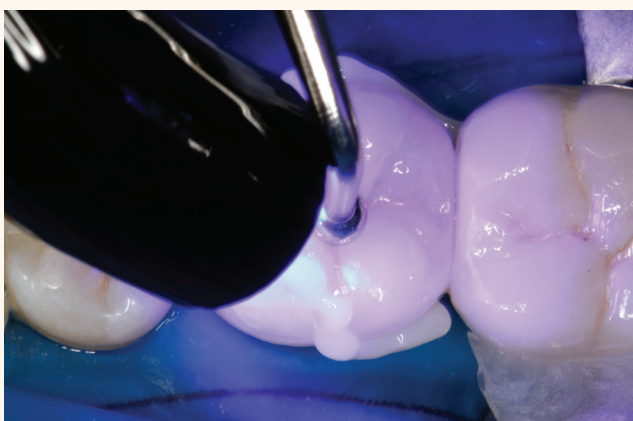
Фиг. 4 Препарацията след поставяне на анатомично оформеня кофердам OptraDam.



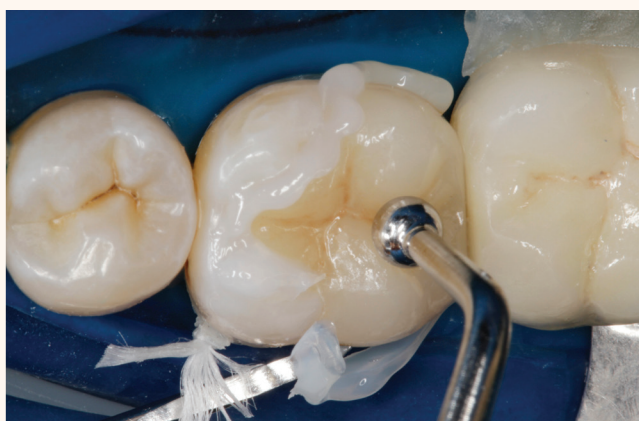Фиг. 5 Ецване на препарираните зъбни повърхности с гел 37% фосфорна киселина (тотално ецване).



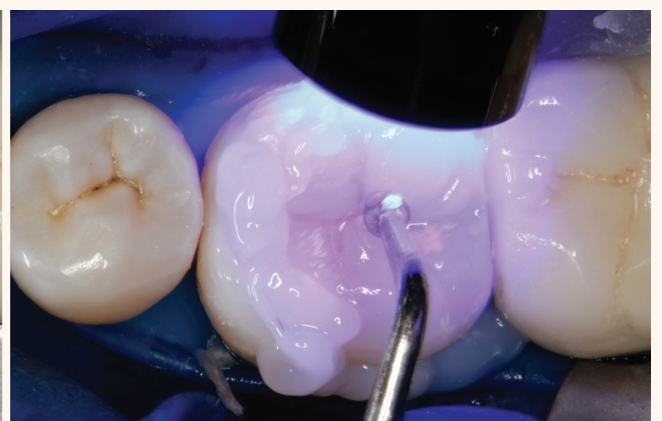Фиг. 6 Нанасяне на Adhese Universal от VivaPen.



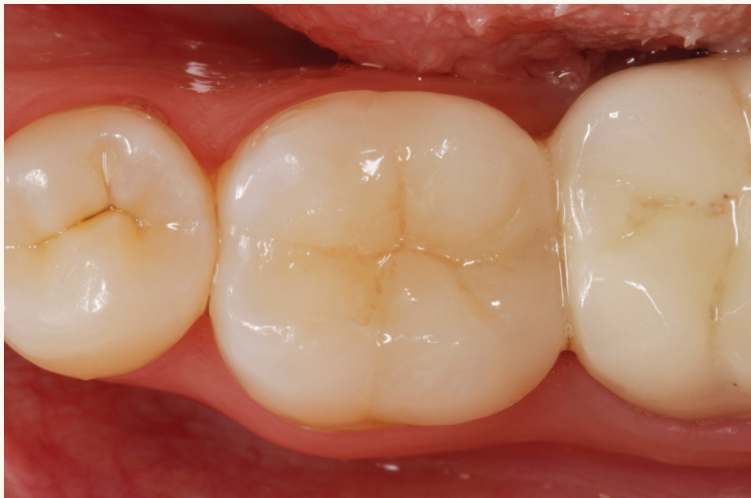Фиг. 7 Излишният материал се преполмеризира с техника на четвъртинките – всяка четвърт повърхност се полимеризира за 2 секунди, като лампата се държи на отстояние максимум 10 мм.



Фиг. 8 Гелообразният излишен материал се отстранява лесно със скалер.



Фиг. 9 След нанасяне на глицеринов гел (Liquid Strip) всеки сегмент от възстановяването се фотополмеризира.



Фиг. 10 Окончателната ситуация една седмица след успешното поставяне на възстановяването.

влетворителен естетичен резултат. След изграждане и подготовка на зъба той бе сканиран интраорално и бе направен дизайн на частична корона (фиг. 2). Впоследствие възстановяването се фрезова и се пробва, за да се проверят контактите и точността. За оценка на естетичния вид и цвета характеризираното и изпечено възстановяване се изпробва повторно с Variolink Esthetic Try-in Paste Neutral (фиг. 3). При пробите внимавахме зъбът да е достатъчно влажен, за да има естествен вид. Бе използван анатомично оформен кофердам (OrtraDam Plus) за абсолютна изолация при окончателното

поставяне на възстановяването (фиг. 4). Първо емайълът бе ецнат за 15 секунди (фиг. 5), а после и целият кавитет за още 15 секунди (фиг. 5). След това бе нанесен Adhese Universal върху препа-рираните зъбни повърхности и продухан с въздушна струя (фиг. 6). Особено внимание бе отделено на това да не остане неравномерен слой материал по пода на кавитета. След това възстановяването бе полимеризирано с лампа (Bluephase Style) за 10 секунди. За оптимално свързване възстановяването IPS e.max CAD бе ецнато с хидрофлуорна киселина (IPS Ceramic Etch Gel) за 20 секунди и кондиционирано

с Monobond Plus. В следващата стъпка върху възстановяването бе нанесен Variolink Esthetic DC и то бе позиционирано върху зъба. След преполимеризация на излишния материал с техниката на четвъртинките (по 2 секунди за четвърт повърхност) (фиг. 7) излишният гелообразен материал лесно бе отстранен със скалер (фиг. 8). Нанесен бе глицеринов гел (Liquid Strip), за да се възпрепятства образуването на инхибиращ слой. Като последна стъпка всеки сегмент от възстановяването бе полимеризиран за 10 секунди (фиг. 9), композитният процеп бе фиксиран и полиран (Astropol) и бе проверена оклузията. **DI**

нов стандарт в това отношение. Излишният материал лесно се отстранява, докато е в гелообразна консистенция, поради възможността да се преполимеризира. Variolink Esthetic DC се полимеризира с техниката на четвъртинките, т.е. всяка четвърт повърхност (медиовестибуларна, дистоорална, дистобукална и медиоорална) се полимеризира със светлина за 2 секунди. При Variolink Esthetic LC целият циментов процеп се преполимеризира за две секунди (циркулярна техника).

ГЪВКАВА КОНСИСТЕНЦИЯ

Консистенцията на Variolink Esthetic е оптимално адаптирана към изискванията на денталната практика. Материалът има подходяща течливост и може без усилия и с много прецизност да се екструдира от спринцовката. Освен това излишният материал изтича от циментиращото пространство, но остава стабилен при границата, така че да може да се отстрани след преполимеризацията.

КОМБИНИРАНЕ С ADHESE UNIVERSAL

Адхезивният материал Adhese Universal идеално допълва Variolink Esthetic. Допълнителната стъпка на ецване с фосфорна киселина не е задължителна, част е от техниката „селективно ецване“ и „ецване и промиване“ и води до подобрена адхезия и оптимизиране на маргиналното запечатване. Adhese Universal се нася върху зъбната повърхност, като се започва от емайловите ръбове и се втрива за поне 20 секунди. След това адхезивът се разстила с помощта на сух въздух до бляскав, стабилен слой. Поради адаптираната миксопропност на адхезива дебелината на слоя е минимална, така че да не влияе на напъването на възстановяването. Материалът се полимеризира с лампа с интензитет $\geq 500 \text{ mW/cm}^2$ за 10 секунди преди поставянето на индиректното възстановяване.

КЛИНИЧЕН СЛУЧАЙ

25-годишен пациент гоиде в клиниката с неадекватна композитна обтурация и вторичен кариез на зъб 36 (фиг. 1). Тъй като дефектът участък бе много голям, избрахме възстановяване с IPS e.max, за да се постигне удо-

НОВО

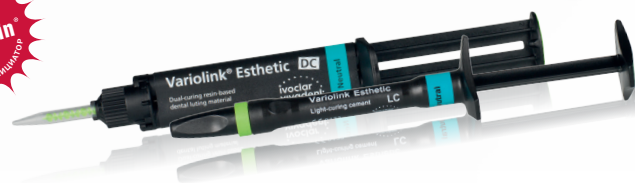Variolink® Esthetic

Естетичният композитен цимент

“Удивително лесна естетика!”

Постигнете изключителна естетика с този лесен за употреба композитен цимент...

- Балансиран избор от нюанси от разцветката Effect
- Отлична стабилност на цветовете, поради отсъствието на амини в състава
- Лесно и ефективно отстраняване на излишния материал



Дистрибутор:

www.ivoclarvivadent.com
Ivoclar Vivadent AG
Benderstr. 2 | 9494 Schaan | Liechtenstein
Tel.: +423 235 35 35 | Fax: +423 235 33 60

≡ ЕКОДЕНТ ≡
тел. 052694646, 0899934498
www.ecodent-bg.com

ivoclar
vivadent®
passion vision innovation