

Весели празници!

DENTAL TRIBUNE

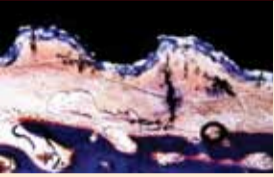
The World's Dental Newspaper • Bulgarian Edition

Цена 6 лв.

www.dental-tribune.com, www.dental-tribune.net

гекември 2013 г./Бр. 12, Год. 11

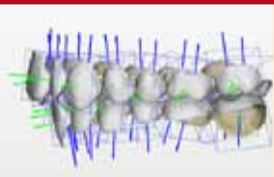ИМПЛАНТОЛОГИЯ | ПРОУЧВАНИЯ → стр. 5



Пародонтално интегрирани имплантати – реалност или измислица?

Знанието за клетъчната биология и техниките на тъканното инженерство претърпява скоростно развитие и възможността за използването на пародонтално интегрирани имплантати може да стане клинична реалност в следващите 10 години.

НОВИ ТЕХНОЛОГИИ | ОРТОДОНТИЯ → стр. 6



Индиректно позициониране с Ogarix – 3D технология от ново поколение

Авторката – г-р Мирослава Динкова, която е главен асистент в катедра „Ортодонтия“ на ФДМ–София, представя детайлно (теоретично и чрез свой клиничен случай) 3D технологията от ново поколение – корейската ортодонтична система Ogarix.

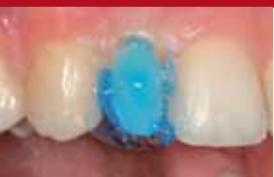ИНТЕРВЮ → стр. 14



Ако се стараем да се опознаваме повече, бихме създавали перфектни екипи

Представяме един искрен и личен разговор със световноизвестния зъботехник Мишел Мане.

ДИРЕКТНИ ВЪЗСТАНОВЯВАНИЯ → стр. 16



Консервативно подобрение на усмивката: директно композитно възстановяване на конични латерални резци

Полската авторка г-р Моника Марчиняк представя клиничен случай, който описва минимално инвазивен начин за разрешаване на проблем, свързан с наличие на конични латерални резци, с помощта на директна адхезивна техника.

Първата в света лицево-челюстна операция, излъчвана с Google Glass

ХАВИЕР ДЕ ПИСОН, DT LATIN AMERICA

Хирурги демонстрираха медицинските приложения на Google Glass – гугълните очила, които могат да правят снимки, да записват видео и да сърфират в интернет, като ги използват за първи път за излъчване на дентална интервенция в реално време.

На 26 октомври трима орални хирурзи от Hospital de Molina в Мурсия, Испания, проведоха историческа лицево-челюстна операция в майсторски клас, излъчван на живо с помощта на Google Glass.

→ стр. 3



„Дентал Трибюн България“ стана официален медиен партньор на СРК

ДЕНТАЛ ТРИБЮН БЪЛГАРИЯ

Дентал Трибюн България“ вече е официален медиен партньор на Столичната районна колегия на БЗС. Това бе регламентирано с подписан в началото на ноември 2013 година рамков договор между издателя и управителя на „Дентал Трибюн България“ ЕООД – Уляна Винчева, и председателя на Столичната районна колегия г-р Олег Глазков.

Парафрираният договор има за цел да регламентира бъдещото сътрудничество между двете организации в посока взаимно партньорство, като „Дентал Трибюн“ поема ангажимента да отразява активностите на софийската колегия в страната и чужбина, свързани с осъществяването на научни и образователни мероприятия. В замяна на това „Дентал Трибюн България“ ще получава възможността да представя своите интелектуални продукти и проекти сред членовете на СРК.

Със своите над 2700 членове СРК е най-голямата районна колегия на Българския зъболекарски съюз, който има общо 28 колегии в големите градове в страната.

Всяка година столичната колегия организира големи конгреси и групи научни прояви в страната, които събират над 400 делегати. Повечето научни прояви на столичната колегия са акредитирани по точковата система на БЗС. **DT**



DENTAL TRIBUNE

The World's Dental Newspaper • Bulgarian Edition



През 2014 г. очаквайте новите специализирани приложения на в. Dental Tribune.

Скъпи четящи,

В страна, в която протестите са ежедневие и хората не знаят имената на министрите си, защото смятат, че няма нужда да ги познават, ние и вие избираме да останем тук. Защото все някои трябва да останат на кораба и да опитат да го спасят от потъване.

Оставайки тук, всички ние се борим десетократно повече отпреди и това, което ни остава, е ние – добрите структури и практики, да сме заедно и да се подкрепяме.

Приели тази философия, в желанието си да сме винаги в крак с времето и с реалностите, които интересуват вас – нашите читатели, ние обогатихме своето портфолио за 2014 година.

През следващата година като абонати на в. „Дентал Трибюн“ вие ще получавате специализираните приложения: Endo Tribune, Perio Tribune, Ortho Tribune, Implant Tribune CAD/CAM Tribune и Laser Tribune.

Те ще ви поднасят фокусирана информация чрез статии с практическа насоченост и ще спомогат за развитието на практиките ви, защото ще се превърнат и в ръководство за избор на продукти за ежедневната ви практика.

Надяваме се да сме ви от полза и искрено благодарим на всички наши абонати за подкрепата им!

Пожелаваме ви една по-добра 2014 година!

От Редакцията

ENDO TRIBUNE

The World's Endodontic Newspaper • Bulgarian Edition

специализирано приложение
на в-к „Дентал Трибюн“ за ЕНДОДОНТИЯ

Очаквайте с януарския брой на Dental Tribune.



Идва нова ера
за вашата усмивка

първата паста за зъби в света, която избелва чрез светлината

BLANX®

ДЕНТАЛНО ДЕПО
ПАТРИЦИЯ

www.patricia.bg | www.blanx.bg
0884893530

DENTAL TRIBUNE

INTERNATIONAL IMPRINT

Licensing by Dental Tribune International
Group Editor Daniel Zimmermann
newsroom@dental-tribune.com
+49 341 48 474 107

Clinical Editor Magda Wojtkiewicz
Online Editors Yvonne Bachmann
Claudia Duschek
Copy Editors Sabrina Raaff
Hans Motschmann

Publisher/President/CEO Torsten Gemes
Director of Finance Dan Wunderlich
& Controlling
Business Development Claudia Salwiczek
Manager
Media Sales Managers Matthias Diessner
(Key Accounts)
Melissa Brown International
Peter Witczek (Asia Pacific)
Maria Kaiser (USA)
Weridiana Mageswki
(Latin America)
Helene Carpentier (Europe)
Marketing & Sales Services Esther Wodarski
Accounting Nicole Andra
Karen Hamatschek
Anja Maywald
Executive Producer Gernot Meyer

© 2013, Dental Tribune International GmbH.
All rights reserved.

Dental Tribune International
Holbeinstr. 29, 04229 Leipzig, Germany
Tel.: +49 341 4 84 74 302 | Fax: +49 341 4 84 74 173
www.dental-tribune.com
info@dental-tribune.com

Regional Offices

Asia Pacific
Dental Tribune Asia Pacific Limited
Room A, 20/F, Harvard Commercial Building,
105-111 Thomson Road, Wanchai, Hong Kong
Tel.: +852 3113 6177 | Fax: +852 3113 6199
The Americas
Tribune America, LLC
116 West 23rd Street, Ste. 500, New York, N.Y.
10011, USA
Tel.: +1 212 244 7181 | Fax: +1 212 224 7185

ОФИС БЪЛГАРИЯ

Издава Dental Tribune България ЕООД
София 1421, кв. „Лозенец“,
ул. „Крум Попов“ 56-58
тел.: +359 2 416 71 73
office@dental-tribune.net

www.dental-tribune.net
www.dental-tribune.com
Действителен собственик:
Уляна Винчева
Предоставената информация
е съгласно чл. 7а, ал. 3 от ЗЗДПДП.
Главен редактор Уляна Винчева
Отговорен редактор г-р Ива Димчева
Редактори г-р Надежда Куюмджиева
Дизайн и прегледач Петър Парнаров
Превог г-р Надежда Куюмджиева
г-р Ива Димчева
г-р Александър Апостолов
Гая Христова
Николна Илиева
тел.: 0897 958 321

Коректор
Реклама
Автори в броя
г-р Фелипе Гаулт, г-р Мирослава Милети
Динкова, г-р Моника Марчиняк, Ела Медиавия
Ибанес, Марио Утрия Тринидад, Хавиер Де Писон,
Дебора М Лауа,

Печат „Спектър“ АД
Българското издание на Dental Tribune е част от
групата Dental Tribune International – междуна-
родно издание на 20 езика, разпространявано в
над 55 държави.

Съдържанието, преведено и публикувано в този
брой от Dental Tribune International, Германия, е с
авторското право на Dental Tribune International
GmbH. Всички права запазени. Публикувано с раз-
решението на Dental Tribune International GmbH,
Holbeinstr. 29, 04229, Лајпциг, Германия. Възпро-
извеждането по какъвто и да било начин и на
какъвто и да е език, изцяло или частично, без
изричното писмено разрешение на Dental Tribune
International GmbH и Dental Tribune България ЕООД
е абсолютно забранено. Dental Tribune е запазена
марка на Dental Tribune International GmbH.
Редакцията не носи отговорност за съдържанието
на публикуваните реклами в броя.



Кажете ни какво мислите!

Имате ли коментари и препоръки, които искате да споделим?
Има ли конкретна тема, която искате да се засегне в Dental Tribune?
Пишете ни на:

office@dental-tribune.net

Очакваме ви!

Ако желаете да промените данни от абонатента си (име, адрес или
гр.), пишете ни на същия e-mail и се уверете, че сте посочили изданието,
за което имате запаметване.

Първата в света лицево-челюстна операция, излъчвана с Google Glass

→ Продължение от стр. 1

Устройството е преносим компютър, който в момента е достъпен само за опити. Очилата показват информация и могат да я предават по интернет посредством обикновени гласови команди. Устройството е част от проекта на Google, инициатива за изследвания и разработки, която работи и върху други бъдещи технологии, като коли без шофьори.

Клиничната процедура, извършена от д-р Педро Пеня Мартинес, д-р Хеан Франсиско Пикерас Гомес и д-р Алехандро Лопес Гомес, беше част от 3D диагностика и хирургична интервенция в денталната клиника към болницата. Събитието беше посетено от дентални лекари от цяла Испания. Програмата на клиниката предоставя на денталните лекари нови възможности за обучение. Операцията, извършена с помощта на Google Glass за излъчване в реално време, се превърна във важно събитие с международна значимост.

Операцията беше извършена на 70-годишен пациент с напълно обеззъбена горна челюст с помощта на техника за компютърно направлявано поставяне на имплантати, създадена от д-р Пеня в Испания. Системата позволява на хирурзите да планират клиничния случай. На пациента се създава 3D модел, който показва позицията, в която се имплантира. След това се изработва хирургичен водач, за да се поставят имплантатите. Само за един час пациентът разполагаше с цели протези върху опори от дентални имплантати.

Предимствата на тази имплантатна система са точната диагноза, надеждната информация за качеството на костта, предсказуемостта на лечението, съкращаването на самата хирургична интервенция поради това, че не се извършват инцизии и разкриване на костта, а не на последно място – и краткото време за възстановяване.

Използването на Google Glass при такива процедури има допълнителното предимство, че дава възможност за комуникация между хирурга и наблюдателите. Хирургът в майсторския клас може да общува с останалите участници и да отговаря на техните въпроси, като те могат да наблюдават цялата интервенция благодарение на Google Glass.

Технологичният прогрес в болницата се дължи на Droiders, испанска компания, която развива приложения за Google Glass.

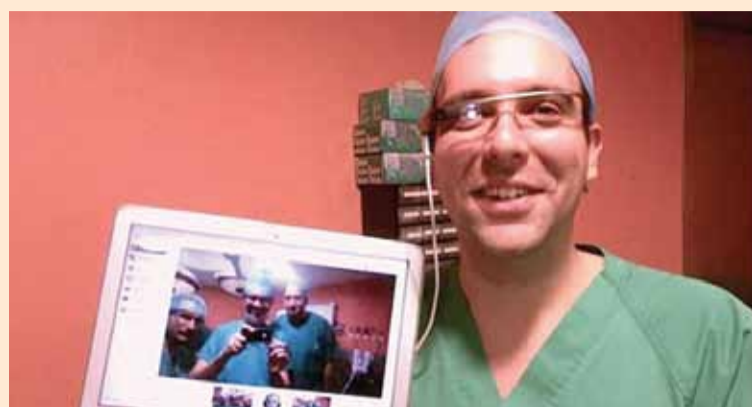Първата лицево-челюстна операция, предавана по све-

та с помощта на Google Glass, е доказателство за усилията на болницата Hospital de Molina да предоставя висококачествено обучение за специалистите, използвайки най-новите и модерни технологии.

Денталният издател Ripano, който често работи с д-р Ло-

пес и д-р Пикерас, популяризира събитието и беше на линия по време на операцията.

Хирургичната процедура привлича световното медийно внимание поради новите възможности, които тази съвременна технология създава за професионалното дентално обучение. **DT**



Д-р Алехандро Лопес с Google Glasses след хирургията. (Снимка: Хавиер де Писон, DT Latin America)



CROIXTURE

PROFESSIONAL MEDICAL COUTURE



EXPERIENCE OUR ENTIRE COLLECTION ONLINE

WWW.CROIXTURE.COM

Нова хиалуронова матрица ускорява мекотъканното оздравяване

DENTAL TRIBUNE INTERNATIONAL

Глобалният производител на 3D скенери и CAD/CAM софтуерни решения за дентални специалисти 3Share обяви нова възможност на своя софтуер Dental System. Straumann Variobase Library вече е част от системата на 3Share, поддържайки имплантатни системи на костно и тъканно ниво от глобалния

производител на имплантати.

Според 3Share новата опция позволява на зъботехниците да моделират двукомпонентни персонализирани надстройки с помощта на фабрична титанова основа и индивидуализирано циркониево кепе върху нея. С цел да се изработи желаното възстановяване оригиналният имплантат и титановата основа трябва да



Новата матрица Hyaloss. (Снимката е любезно предоставена от imperiOs)

са на Straumann. Персонализираната циркониева част може да бъде фрезована в лабораторията.

Компанията обяви, че т. нар. Straumann Variobase Library вече е на разположение на потребите-

лите на софтуера Dental System (3Share). Допълнителна информация за набавянето и интегрирането на софтуера можете да намерите при дистрибуторите на компанията. DT

3Share интегрира надстройки в компютърно асистирани софтуер

DENTAL TRIBUNE INTERNATIONAL

Немската компания в сферата на костната аугментация imperiOs презентира нов продукт, базиран на хиалуронова киселина, вещество, използвано широко в естетичната медицина, но с потенциални приложения в денталната медицина. Според компанията хиалуронова матрица промотира и ускорява оздравителния процес в значителна степен.

Според imperiOs матрицата Hyaloss е биоактивен и резорбируем материал, в чийто състав влизат влакна от хиалуронова киселина, и е произведен посредством естерификация на молекулата на хиалуронова киселина с бензилалкохол. След като влакната на матрицата влязат в контакт с течността, матрицата желатинизира и може лесно да бъде поставена в съответните костни дефекти, където постепенно освобождава хиалуронова киселина.

Посредством активацията на ангиогенезата и мезенхимните стволови клетки матрицата промотира регенерационния процес по време на първите десет дни след оперативната интервенция и по този начин подпомага бързото оздравяване.

Според компанията матрицата Hyaloss се препоръчва за интраосални и пародонтални дефекти. Най-добри резултати могат да бъдат постигнати при смесването ѝ с автоложни костни присадки, казват още от imperiOs.

Предимство на матрицата е, че тя може да бъде съхранявана на стайна температура и да бъде имедиатно използвана за запълване на дефекти. При малки пародонтални дефекти тя може да бъде използвана и без да се размесва с автоложна кост. DT

ИНСТРУМЕНТИ ОТ НАЙ-ВИСОК КЛАС ХИРУРГИЯ



Tungsten Carbide



Bone cutters, round 301-302



Combination instrument 303



Cutters for blade implants 303



Bone cutters with high cutting efficiency 304



Bone cutters 304-308



End-cutting bur 308

Ceramics



Bone cutters, round 309



Bone cutters 309

Diamond



Bone cutters, round 310



Bone cutters 310



Disc 311

Cutters with internal cooling



Pilot burs for implantology 312



Bone cutters 312

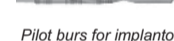
Steel



Trepan burs 313-315



Bone chip extractor 316



Pilot burs for implantology 317-318

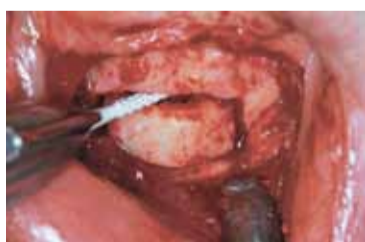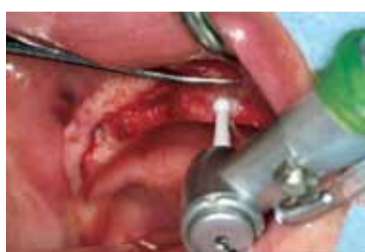Auxiliaries



Extension for bur shanks 321



Handle for instruments with contra-angle shank 321



Instrument trays for surgical bone cutters

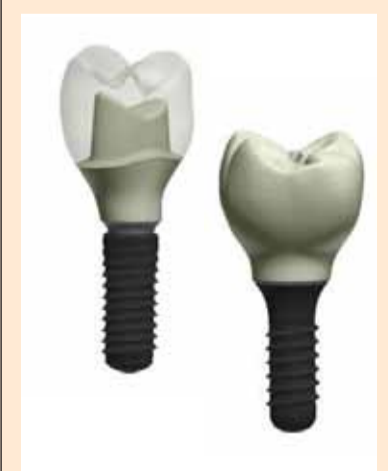

319-320



Вносител: Химтрейд-Комет ООД

1612 София, жк Лагера бл. 59 - партер, бул. Цар Борис III 12
тел/факс: 02/953 13 10, 951 50 33; e-mail: chimtrd@cablebg.net
www.chimtrade.info



Новите надстройки Variobase за имплантатите Straumann за костно ниво и тъканно ниво с индивидуална керамична междинна структура и завиваща се корона. (Снимката е любезно предоставена от 3Share)

Пародонтално интегрирани имплантати – реалност или измислица?

Д-Р ФЕЛИПЕ ГАУЛТ

Пародонталният лигамент (PDL) е естествената връзка между зъбния корен, алвеоларната кост и гингивата. Той притежава редица биомеханични характеристики, неприсъщи за имплантите. Пример за това е еластичността му, която осигурява амортизиращата функция на зъба, предпазваща зъба от оклузални свръхнатоварвания. Нещо повече, пародонталният лигамент позволява да се избегне свръхнатоварването от прекомерно налягане при силни съкращения на дъвкателните мускули върху групи зъби. Когато възникне такова свръхнатоварване, проприорецепторите изпращат сигнал за прекратяване на мускулното съкращение посредством безусловен рефлекс.

Клетките на пародонталния лигамент притежават най-добрата възможност за физиологично тъканно ремоделиране на всички структурни тъкани. Тази характеристика е важна, за да могат зъбите да се адаптират към новата позиция по време на растеж или ортодонтико лечение, а също така и за компенсиране на оклузалната и апроксималната атриция на емайла, настъпваща с годините. Хистологичните проучвания за ортодонтиското преместване на зъбите и зъбната трансплантация показват биологичната динамика на пародонталния лигамент. Тъканта може да бъде разградена и изградена наново за три седмици. Зъбната трансплантация с двояка стимулация на пародонталния лигамент е един от най-добрите примери за оздравителни възможности. Четиринайсет дни преди трансплантацията донорният зъб се екстрахира и имедиатно се реимплантира в собствена си алвеола. Тази предумишлена травма предизвиква оздравителен процес в пародонталния лигамент, който включва клетъчна пролиферация и диференциация. In vivo клетъчните култури достигат своя пик на дейност след 14 дни, когато трансплантацията на зъба може да се извърши в условията на милиони клетки в пълна активност, свързани със зъбния корен чрез нови шарпееви влакна.

Успехът на трансплантацията с двояка стимулация на пародонталния лигамент е 95% след период от 10 години. С активирания клетъчна популация, съдържаща огромен регенеративен потенциал за свързване с костта и гингивалните тъкани около трансплантирания зъб, тази хирургична процедура отговаря на всички критерии за добро тъканно инженерство.

Използвайки този модел в неговия биологичен и клиничен аспект, смятаме, че днес е възможно да се получи подобна клетъчна култура около изкуствен корен чрез техниките на тъканното инженерство. Тези клетки са лесни за получаване от кореновата повърхност на компрометиран и екстрахиран зъб, а също така и да се отгледат in vitro. Използваните клетки са автоложни. Всеки имплантат с неговата собствена клетъчна популация може да бъде подготвен в лабораторията. Клетъчната култура се нуждае от около четири седмици, за да бъде готова за имплантиране. Предишни експерименти на мишки без тимусна жлеза с клетки на пародонтален лигамент около поръзни хидроксилapatитни блокчета с подложна локализация показват, че отгледаните клетки задръжат своя капацитет за минерализация и депозиране на циментоподобен слой със закотвени в него влакна.

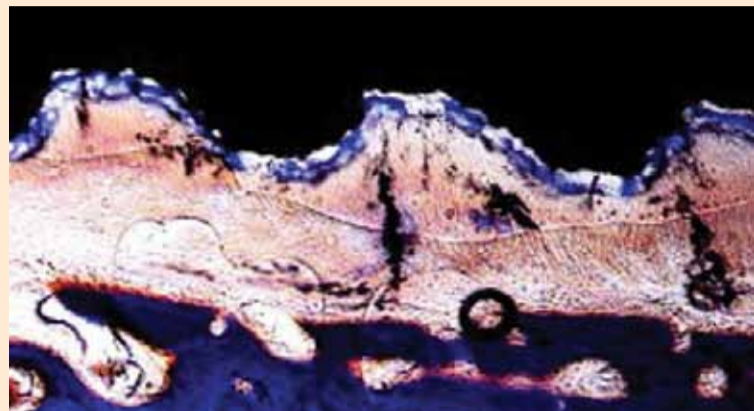
Редица биоматериали са били мествани и са определени като най-подходящи – биостъкло, алуминий, цирконий, пластмаси и титан. Били са провеждани и тестове върху повърхностни препарации. При опити с хора е отчетено образуване на нормален хидроксилapatитен слой, образуван вследствие на кристализация на симулирана човешка течност (разтвор с йонна концентрация, близка до тази на човешката кръвна плазма, съхранявана в оптимални стойности на рН и температура – бел. рег.) след термално третиране на титанови имплантати. След първичното отглеждане на културите клетките се посяват върху конични титанови имплантати и се култивират в биореактор в продължение на три седмици. Целта на опита е да се оцени безопасността на процеса.

Бяха поставени девет „лигапланти“ (покрити с хидроксилapatит титанови имплантати с трансплантирани клетки от човешки пародонтален лигамент – бел. рег.) на девет пациенти с автоложни клетъчни култури. Един от пациентите не успя да завърши експеримента по лични причини. Не бяха наблюдавани системни или локални нежелани ефекти по време на опита.

Бъдещите опити и проучвания могат да ни дадат идея за ефикасността на процеса. Поддържането на хигиена и контролът на силите върху лигапланти са много по-лесни за осъществяване при хора, отколкото при животни. Оздравителният процес при лигапланти обаче, изглежда, е много

по-бавен, отколкото при зъбните трансплантации. Първите серии поставени лигапланти претърпяха случайно свръхнатоварване, което компрометира тяхното запазване. На последните серии беше извършена сплнт процедура и можеха да бъдат запазени много по-дълго. Провалите се дължаха на луксации или развитие на пародонтален джоб след един месец до седем години. Хидроксилapatитният слой на загубените лигапланти показва редица дефекти.

След клиничните опити бяха извършени нови експерименти in vitro и при кучета. Целта беше да се открие по-подходящ начин за третиране на повърхността и по-съвършени техники за култивиране, които могат да позволят по-добра ги-



Хистологичен резултат след двадесет седмици при куче – формиран е пародонтален лигамент с перпендикулярни влакна между имплантата и алвеоларната кост. (DTI/Снимката е любезно предоставена от д-р Фелипе Гаулт, Франция)

ференциация на клетките. Значието за клетъчната биология и техниките на тъканното инженерство претърпяват скоростно развитие и възмож-

ността за използването на пародонтално интегрирани имплантати може да стане клинична реалност в следващите десет години. DT

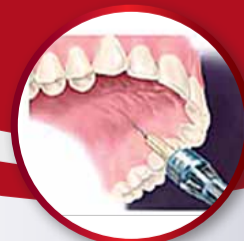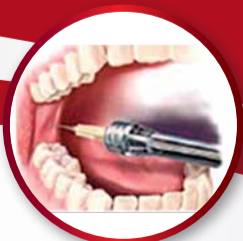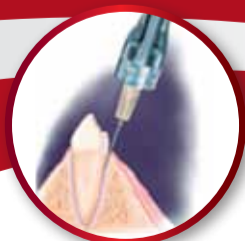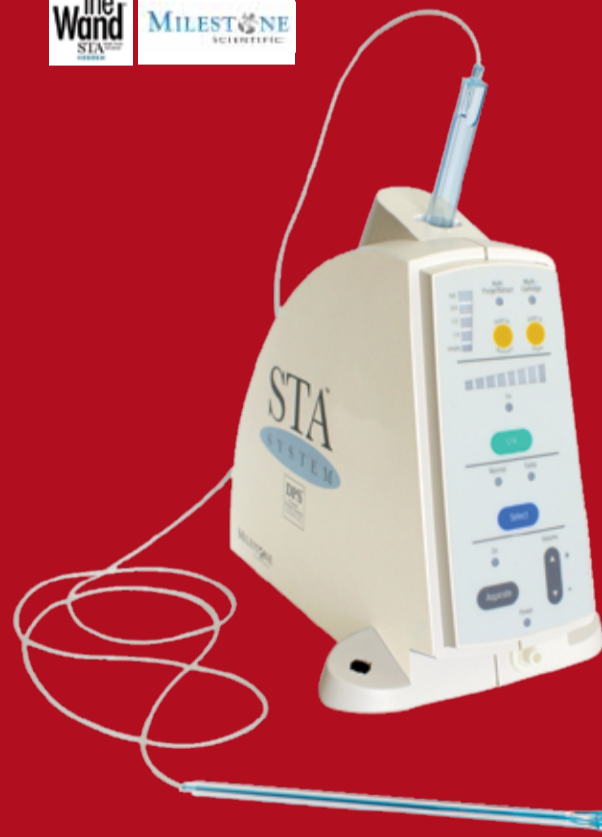Компютърна анестезия

КОЛКОТО ПО-УДОБНА ЗА ИНЖЕКТИРАНЕ ОТ ЗЪБОЛЕКАР,
ТОЛКОВА ПО-БЕЗБОЛЕЗНЕНА ИНЖЕКЦИЯ ЗА ПАЦИЕНТА.

- Интралигаментарното инжектиране може да се прилага, по-точно и с по-малко стрес, тъй като STA осигурява аудио и визуално потвърждение на правилната поставка на анестетик;
- Предотвратява деформацията на иглата, гарантира вашия успех дори и за пръв път да поставяте анестезия;
- Чрез STA може да започнете много лесно и бързо работа, а пациентите не усещат никакъв дискомфорт и са обезпечени от приемането на обезболяващи;
- Няма повече захапване на устни или език - липса на скованост;
- STA компютърно контролира гостаვენето и ви позволява да управлявате анестезирането под прага на болката за пациента - без да използвате любимия инструмент на вашите пациенти... денталната спринцовка;
- По-добра видимост от традиционната спринцовка;
- Автоматична аспирация;
- Технология, която би изненадала дори и вашите пациенти.

the Wand
STA

MILESTONE
SCIENTIFIC



MDM Ltd
Medical Devices

София 1700, ул. "Акад. Йордан Трифонов" 11, ет. 4
GSM: 0898 75 55 17 | 0894 42 75 21, ТЕЛ.: 02 442 18 75
E-MAIL: mdm@mdm-ltd.com | www.mdm-ltd.com

Индиректно позициониране с Ogarix – 3D технология от ново поколение

Съвременно решение на лингвалната ортодонтия

Д-Р МИРОСЛАВА МИЛЕТИ ДИНКОВА

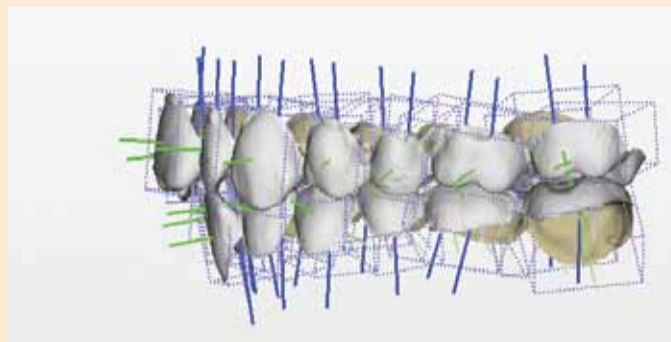
Поради необходимостта от многобройни in-out извивки за компенсация на различията в дебелината на зъбите през 1979 година Fujita описва своята концепция като mushroom зъга („зъбовидна зъга“). С цел да се намали броят на извивките, особено във фронталния участък, няколко лабораторни технологии, като CLASS, BEST и Hiro системите, позиционират фронталните брекети на еднакво отстояние от лингвалната повърхност, както при брекетите на канините. В резултат е налице по-малко междубрекетно разстояние, което прави по-трудно упражняването на триъстен контрол върху редиците. Нещо повече, in-out из-

вивките между канините и премоларите при тези системи са наложителни.

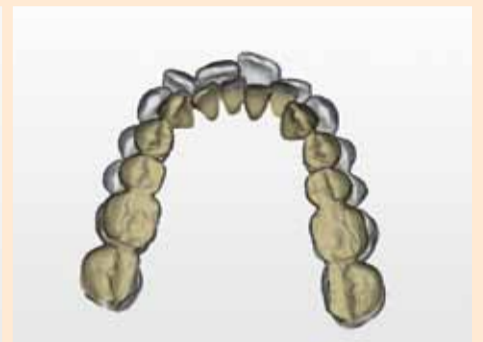Scuzzo и Takemoto използват философията на Komori за индивидуализирани (CommonBase) брекети и я прилагат в лингвалната ортодонтия, като използват техника на правата зъга (straightwire). При лингвалната straightwire техника брекетите се позиционират гингивално. По този начин се редуцира разликата във вестибуло-лингвалния диаметър на канини и премолари, която се компенсират с различна дебелина на композитната база. Този метод изисква изработване на set-up.

ИЗРАБОТВАНЕ НА SET-UP

Моделите се сканират с 3D



Фиг. 1 Сегментирани зъбни редици. Фиг. 2 Избрана мандибуларна зъга от базата данни; хармонизирани зъги, позиционирани върху зъбните редици на пациента.



сканер и се изпращат в центъра на Ogarix. Всяка зъбна зъга се разделя на отделни зъбни групи (фиг. 1). Изработва се лечебен план, основан на лекарското предписание. Избира се лабиална зъга от заложените в програма-

та стандартизирана зъга, която оклузално се суперпонира върху долната зъбна редица. Стандартизираната зъга може да се преоформи в зависимост от лечебните цели. Дъга с подобна форма се избира и за горната зъбна редица, като впоследствие двете зъбни зъги се поставят от софтуера в желаната оклузия (фиг. 2).

Избраната ориентация на зъгата, в която са заложили инклинация, ангулация и височина, определя триъстенната позиция на всеки зъб върху виртуалния set-up. В зависимост от лечебния план програмата може да изработи и архивира различните предписания. Правят се тестове за проверка на оклузията, за да се постигне перфектна 3D артикулация с многоточков контакт в зависимост от анатомията и абразията на зъбите, а също така и в зависимост от взетите протетични решения. Зъбите могат да се преориентират в трите равнини само с едно кликуване на мишката (фиг. 3А). С постигане на желаната 3D оклузия и артикулация (фиг. 3В,С), виртуалният set-up е завършен (фиг. 4).

ВИРТУАЛНО ПОЗИЦИОНИРАНЕ НА БРЕКЕТИТЕ

Софтуерът избира от базата данни виртуалните брекети, които ортодонтият е преброял да използва. Позиционирането с Ogarix има две цели: първо,

брекетите да се позиционират възможно най-близо до зъбния емайл, и второ, да се намали дебелината на композита. Така индивидуализираните брекети позволяват прилагане на straightwire механика.

Виртуалните брекети първо се поставят вертикално до идеалната височина на слота, която е 0.5–1 мм по-гингивално спрямо техниката на mushroom wire. Следва преместване на брекетите на редиците хоризонтално по лингвалната повърхност до появата на контакт. За да се елиминира необходимостта от огъване на зъгата между канините и премоларите, брекетите на горните канини трябва да се ротират 10–15° и да се поставят на леко отстояние от виртуалната зъбна повърхност (средно = .6 мм, фиг. 5).

ДИЗАЙН НА ДЪГАТА

След виртуално позициониране на брекетите софтуерът показва как виртуалната straightwire преминава през центъра на всеки слот (фиг. 6). Тъй като брекетите на горните редици стоят по-близо до лингвалната повърхност в сравнение с долните редици, предният сегмент на максиларната straightwire е по-плосък.

В други системи свързкорекциите се правят чрез промяна в позицията на зъбите върху восъчния set-up (wax set-up). Със сис-


РАБОТЕЩИТЕ ИНОВАТИВНИ СИСТЕМИ В ОРТОДОНТИЯТА

Нови заглавия

Microimplants in Orthodontics

Автори: Jae-Hyun Sung/
Hee-Moon Kyung/Seong-Min Bae/
Hyo-Sang Park/ Oh-Won Kwon/
James A. McNamara, Jr.

Тази книга е плод на работата на самите създатели на концепцията за микроимплантите, които от 1998 година насам я разпространяват по целия свят. С нея клиницистите могат да получат детайлизирана информация за процедурата за хирургично поставяне на микроимплантите, тяхното място на поставяне, съответната лечебна механика и проведеното лечение на клинични случаи с различни типове малоклузии.



250 лв.
(с ДДС)

Adjunctive Prerestorative Tooth Movement without Bracket Appliances

Автор: Haruyuki Hayashi

Настоящата книга показва на общопрактикуващите как да постигнат отлични резултати в хода на предпротетичната подготовка с помощта на микроимплантите. Илюстрациите показват прости и лесни начини за преместване на зъбите без фиксиране на брекети. Изобразена е костната индукция след ортодонто лечение, ортодонтоското изтегляне, интрузията на зъби и много други.



95 лв.
(с ДДС)

Minor Tooth Movement with Microimplants for prosthetic treatment

Автор: Hyo-Sang Park

Микроимплантите ви водят към най-новите и лесни зъбни премествания с малък обем за целите на предпротетичната подготовка. Не се притеснявайте повече от нежелани реактивни движения. Вече можете да максимализирате ефективността на лечението си благодарение на минималното свързване, простите приспособления и движения само на зъба или зъбите, които желаете. Най-ефикасната механика е илюстрирана, сравнявайки различните клинични подходи.



250 лв.
(с ДДС)

Lingual Orthodontic Treatment Mushroom Archwire Technique and the Lingual Bracket

Автор: Ryoan-Ki Hong/
Hee-Moon Kyung

Книгата на д-р Хонг ви запознава с принципите на лингвалната фиксирана техника, индиректните системи за поставяне на лингвалните брекети, т. нар. Mushroom Archwires, специалните съображения, които трябва да ви водят в този раздел на ортодонтията, процедурата по дебондинг и осигуряването на ретенция. Многобройните клинични снимки илюстрират описаните принципи и показват съвременните схващания и техники в ортодонтията.



250 лв.
(с ДДС)

Clear-Aligner

Автор: Пабло Ечари

Книга на Д-р Пабло Ечари за лечение с алайнери. Пълно описание на CA Clear-Aligner – лечение, диагностициране, индикации и изработка. Повече от 430 страници с множество цветни илюстрации.

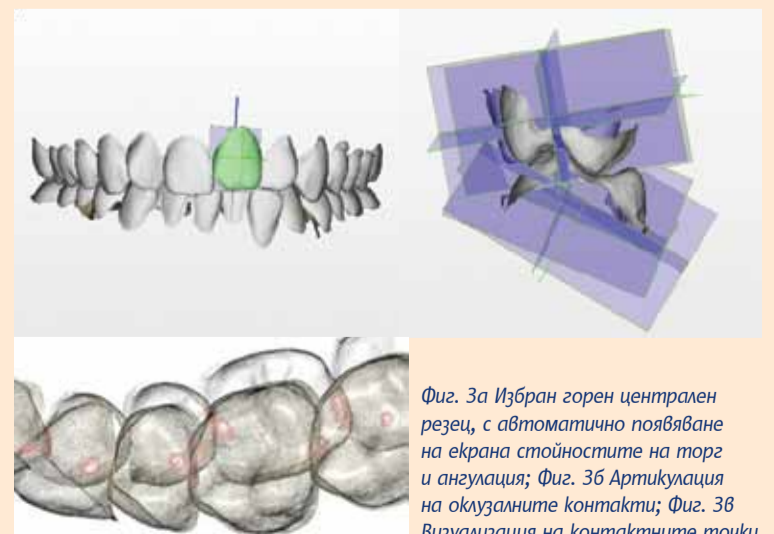


300 лв.
(с ДДС)

КАК ДА ПОРЪЧАТЕ?

Обадете се в редакцията на в. „Дентал Трибюн“ на тел. 02/416 71 73, 0897 958 321 или изпратете e-mail на office@dental-tribune.net

Dentos **Ripano**
EDITORIAL MÉDICA



Фиг. 3а Избран горен централен резец, с автоматично появяване на екрана стойностите на торг и ангулация; Фиг. 3б Артикулация на оклузалните контакти; Фиг. 3в Визуализация на контактните точки.

темата Orapix свръхкорекциите за триизмерен контрол на ангулация, инклинация, височина и ротация (фиг. 7) са заложени във виртуалния set-up чрез промяна в позицията на брекетите.

ПРОЦЕДУРА НА ИНДИРЕКТНО ЗАЛЕПВАНЕ

След като ортодонтият потвърди окончателния set-up и позиционирани брекети, трансферните шаблони (jigs) се изработват от пластмаса, използвайки CAD/CAM технологията. Едната част от шаблона обхваща букалната и оклузалната повърхност на зъба, а втората перфектно запълва слота на брекета, плъзва се по първата част на шаблона и така поставя брекета прецизно по лингвалната/лабиалната повърхност (фиг. 8А).

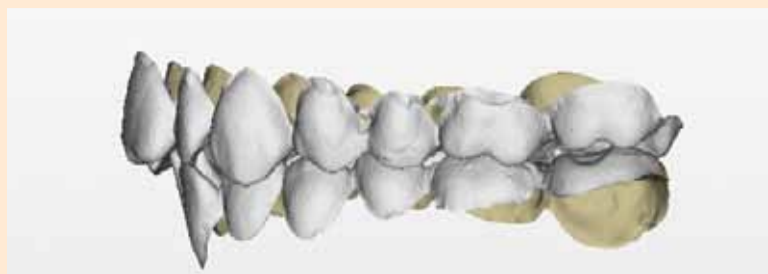
В неvirtуални условия брекетите се залепват върху гипсов модел чрез шаблони, които позволяват определяне на празнините между основата на брекета и лингвалната повърхност. Последните се запълват с композитен материал. След полимеризацията (фиг. 8В) двете части на шаблона се премахват. Използвайки CommonBase системата, открита от Komori, композитните възглавнички се удължават така, че да обхващат по-голямата част от лингвалната повърхност на резците и канините и оклузалните повърхности на премоларите и моларите (фиг. 8С), за да са по-ретентивни.

Брекетите могат да се залепят наведнъж със силиконов трансферен ключ или индивидуално чрез добавяне на течен композит по лабиалната и оклузалната повърхност на всеки брекети, които да служат за ключ. По този начин позиционирането е прецизно и стабилно. След залепването тези композитни удължения се премахват с карбидно борче. Първичните гипсови модели и „джиговите“ се връщат на клинициста. Така всеки разлепен брекети може да се залепи отново с помощта на шаблона или чрез композитния ключ. Тази процедура лесно се реализира във всяка практика и освобождава клинициста от всякаква зависимост с центъра на Orapix.

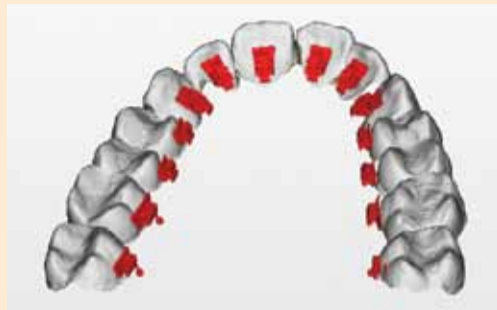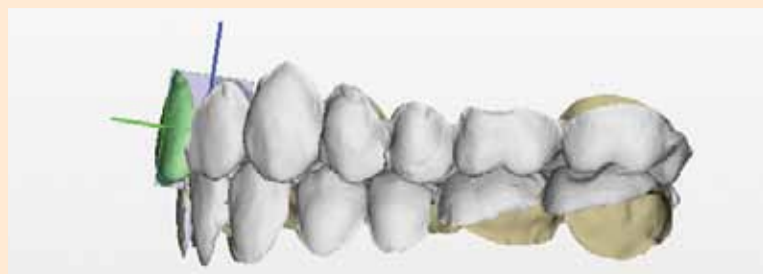Наблюдава се изключително нисък процент на неуспех при използването на CommonBase техниката, тъй като голямата композитна възглавничка съответства на зъбната анатомия и осигурява съществена повърхностна зона, която значително увеличава здравината на лепилото.

КАКВО ПРЕДСТАВЛЯВА ORAPIX?

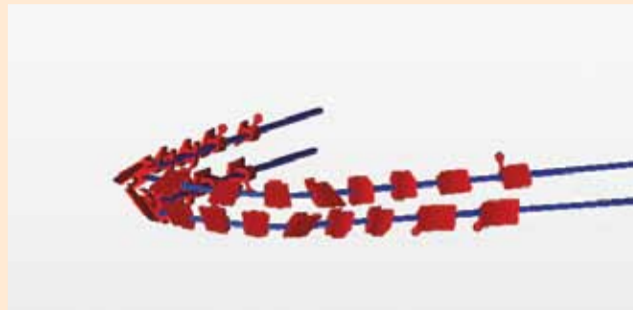
Системата Orapix е разработена в Южна Корея и е първата по рода си система за дигитално трансформиране на отпечатъци и гипсови модели в 3D дигитална информация. С помощта на г-р Didier Fillion Orapix развива и усъвършенства лингвалната ортодонтия. Чрез нея става възможно позициониране на брекетите на напълно индивидуализиран виртуален set-up и изработка на трансферни „джигове“ (ключове) по технологията CAD/CAM. Orapix може да се използва за вся-



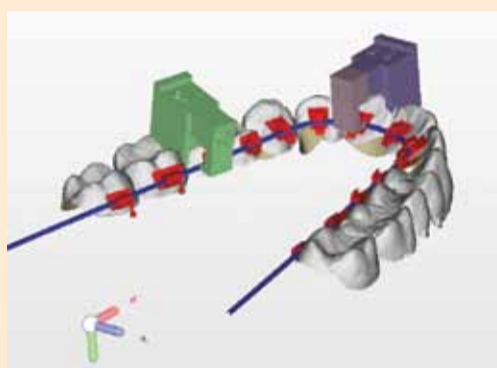
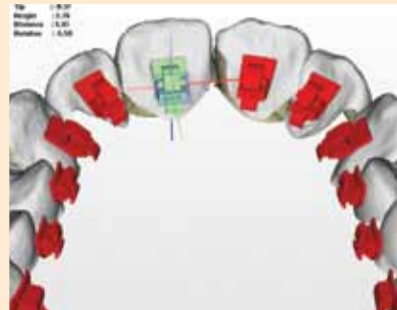
Фиг. 4 Първоначалната малоклузия и идеалният виртуален set-up.



Фиг. 5 Виртуално позициониране на брекетите.



Фиг. 6 Виртуалните прави straightwire дъги преминават през слота на брекетите.



Фиг. 8А Съставеният от две части джиг, свързващ едновременно брекета и зъба.



Фиг. 8В Джигър, използван за позициониране на брекета върху гипсов модел.



Фиг. 8С CommonBase системата за индиректно позициониране с композитни възглавнички по лингвалните повърхности на фронталните зъби.

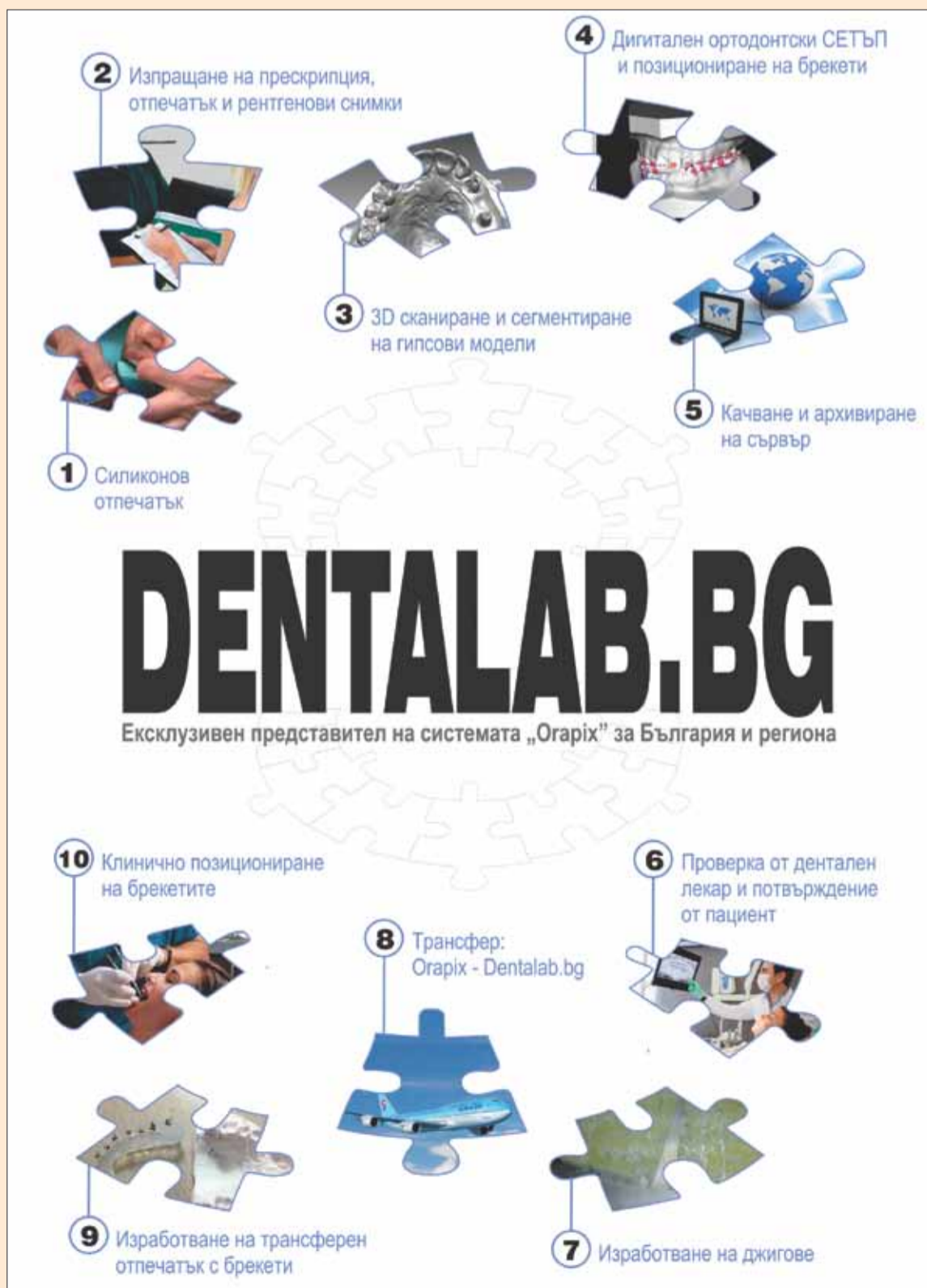
ко ортодонтико лечение независимо от възрастта на пациента и вида на фиксираната техника (лабиална/лингвална). Тя позволява употребата на прави дъги без допълнително огъване, с което значително се улеснява работата на ортодонтиа.

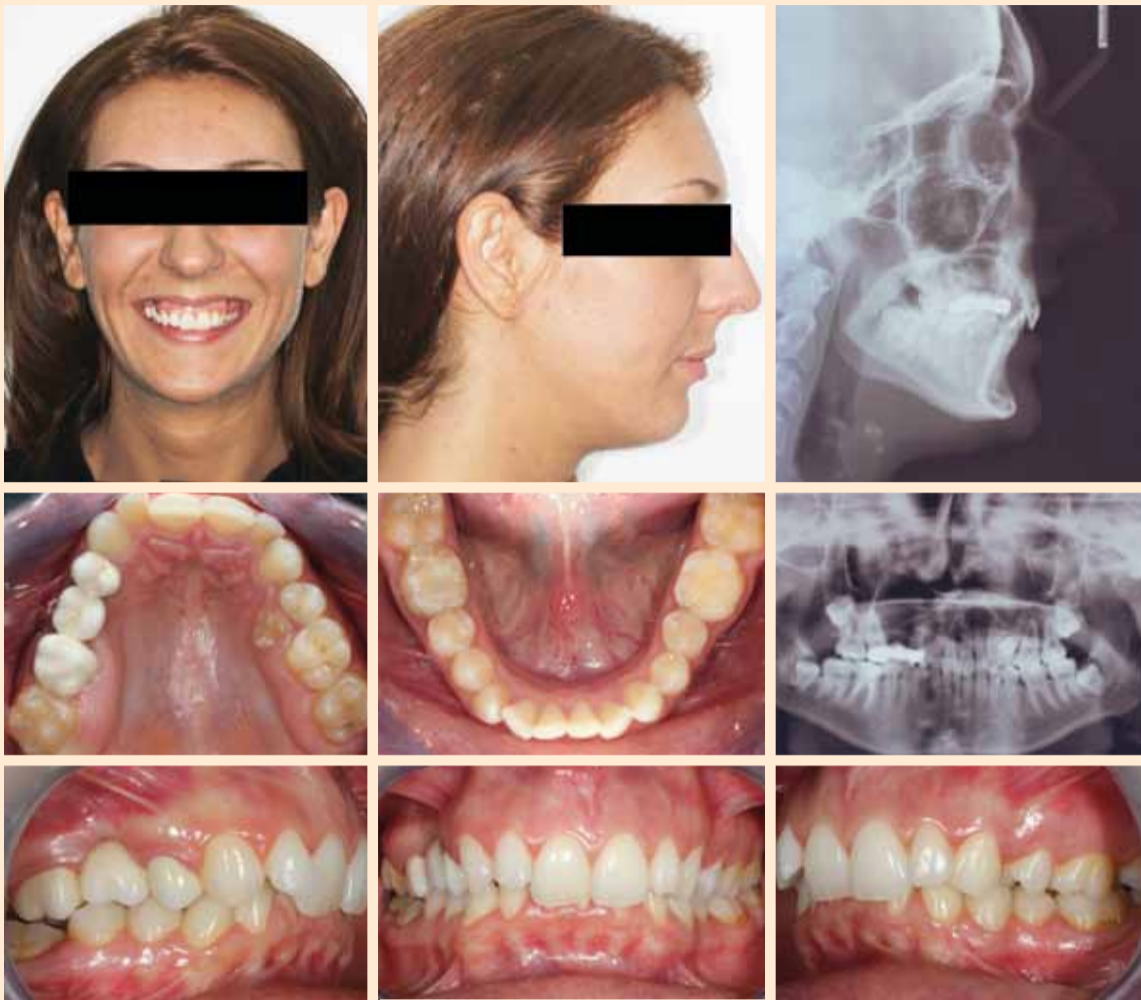ORAPIX СИСТЕМАТА Е ОРГАНИЗИРАНА В НЯКОЛКО НАПРАВЛЕНИЯ

Сканиране и визуализация на 3D моделите

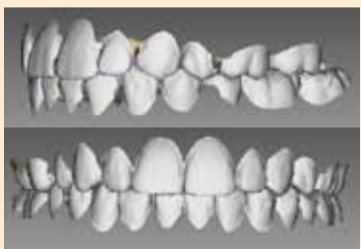
Благодарение на високотехнологичен лазерен скенер моделите се сканират триизмерно. Софтуерът за визуализация 3Dxer включва инструменти за улесняване на измерванията и диагностиката. Благодарение на 3Dxer става възможна триизмерната визуализация на моделите, улеснява се диагностиката. В съвременния свят това се оказва основно средство за комуникация между пациент и дентален лекар, давайки възможност на пациента да види предварително крайния резултат от своето лечение.

Софтуерът 3Txer позволява създаването на виртуален set-up чрез компютърно подреждане на зъбите според избраната от ортодонтиа прескрипция. Възможно е да се тестват различни лечебни опции, преди брекетите да бъдат поставени. Благодарение на оклузалните тествове всеки зъб се премества спрямо най-добрите за него оклузални контакти. Друго предимство е, че ортодонтият може да контролира виртуалния set-up по интернет и така да направи предварителна оценка на клиничния случай. Вие и вашият пациент можете да визуализирате желаните крайни резултати! В 3Txer са заложени прило-





Фиг. 9 Случай – преди начало на ортодонтичното лечение. 24-годишна жена с гингивална усмивка, дълбока захапка, струпване, хиподонтия на горен десен втори премолар и Клас II-2 зъбни съотношения.



Фиг. 10 Виртуален set-up, пресъздаващ зъбите на пациентката след ортодонтичното лечение.

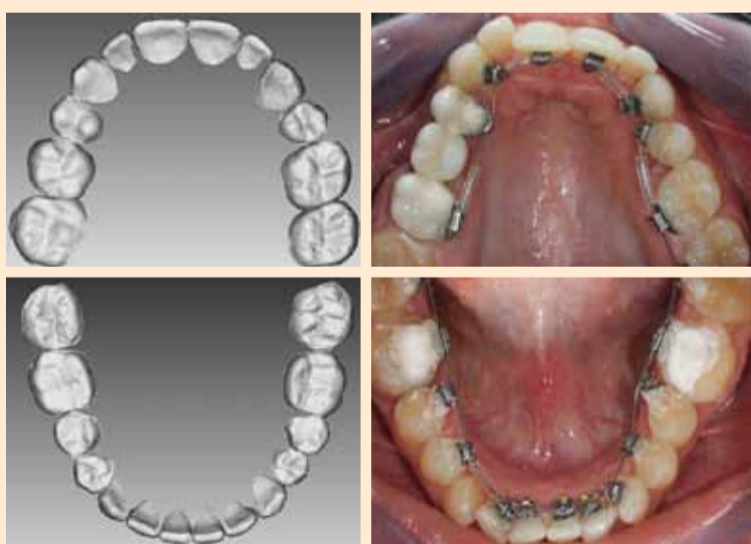жения за създаване на биометричен ортодонтичен анализ. С него измерванията на ъгли и разстояния стават за секунди, а стойностите се оформят в табличен вид, който клиникът може да приложи към документацията на пациента.

Софтуерът **Сeph** позволява направата на цефалометри-

на зъбните редици да се суперпонира върху цефалометричния образ на пациента, което го голяма степен да даде ориентир на ортодонта за бъдещото повлияване на меките тъкани и лицевия профил.

Чрез Ogarix денталният лекар може да поддържа **цифтален архив на своите пациенти**. След снемане на отпечатък и отливане на гипсовия модел последният се изпраща в лабораторията на Ogarix, където се сканира и дигитализира. Системата позволява сканиране както на отделни гипсови модели, така и на зъбите в оклузия. Така клиникът може да разполага с виртуален набор от 3D модели на пациента – начален, етапен, краен, и при необходимост моделът да бъде прин-

- Визуализация на резултатите от пациента преди начало на лечението и същевременно средство за мотивация на пациентите.
- Елиминира грешките по време на мануалните лабораторни процеси.
- Оптимизира позицията на зъбите във виртуалния set-up и така се постига перфектна оклузия.
- Не изисква озъване на работните зъби.
- Индивидуализира положението на всеки брекети.
- Зъбите постепенно се преместват към идеалната си позиция, определена от виртуалния set-up.
- По-лесна механика при екстракционни случаи.
- Лесно и прецизно презапечатване.



Фиг. 11. Виртуално позиционирани брекети върху идеалния set-up (а) и първоначалния set-up (б). (в) – Инициално позициониране на брекетите и .012" Ni Ti дъги.

чен ортодонтичен анализ, което значително редуцира клиничното време и улеснява ортодонта, като му дава възможност да прогнозира промяната на зъбите и лицевия профил на пациента след края на лечението, както и да се направи сравнение между началната и крайната цефалометрия. За разлика от други програми, Ogarix дава възможност

тиран в пластмасов или гипсов аналог.

ЗАЩО ДА ИЗБЕРЕМ OGARIX?

- Възможност за визуализация и анализ на 3D модели за диагностика.
- Симулация на различните лечебни алтернативи (екстракционни, безекстракционни случаи, stripping и пр.).

- Улеснява финализирането благодарение на идеалната оклузия, разработена от виртуалния set-up.
- Намалено клинично време.
- Елиминира поддържането на гипсов архив и същевременно запазва информацията непроменена дългосрочно.
- Изработване на ортодонтичен анализ (биометричен, цефалометричен).

ПРЕДСТАВЯНЕ НА КЛИНИЧЕН СЛУЧАЙ

Т.Г., пациентка на 24 години, посетила клиниката с основно оплакване от влошена естетика поради неправилно подредени зъби и непривлекателна усмивка.

При клиничния преглед и ортодонтичния анализ се установиха гингивална усмивка, ротации и инклинации на наличните зъби, хиподонтия на горен десен втори премолар, възстановена с мостовидна конструкция с мостовидни елементи на горен десен първи премолар и молар, и висящо тяло в областта на горен десен втори премолар, изместена средна линия на горна зъбна дъга, разнородна туберкулна оклузия на горен десен първи молар и горен ляв първи премолар. Лингвален пробив на горен ляв първи премолар. Компресия с тежко струпване в горна зъбна дъга. Експанзия при молари и средно струпване в долна зъбна дъга. Ретинирани долни мъдрецци. Дълбока оклузия. Зъбен клас II, подклас 2 (Декбис) при канини и молари. Цефалометричния анализ показва Клас II скелетни съотношения и хипердивергентен тип. Профилът бе определен като конкавен (фиг. 9).

Лечебният план включи екстракция на горен ляв втори премолар, премахване на висящото тяло в областта на горен десен втори премолар за хармонизиране на горна зъбна дъга, дистализиране на горен десен кучешки зъб и горен десен първи премолар до Клас I съотношения. Нивела-

ция и изправяне на двата горни първи молара, интрузия на горните фронтални зъби, изместване на горна средна линия 2 мм надясно. В долната челюст бяха предвидени нивелация, интрузия на фронталните зъби, деротиране на долните втори премолари, дистално изправяне и деротиране на долните кучешки зъби. За решаване проблема със струпването в долната челюст бе планиран stripping.

Позиционирани са втора генерация STb брекети в долната зъбна дъга (фиг. 10), а дъга месеца по-късно – и в горната зъбна дъга (фиг. 11). На първите горни молари са поставени оклузални награвдания от цимент за корекция на кръстосаната оклузия.

Използвани са дъги със следната последователност:

- .012", .014" и .016" Ni Ti – за нивелация и подреждане;
- .0175 x .0175" Cooper Ni Ti – за нивелация и подреждане;
- .0175 x .0175" TMA – за контрол на торга и финализиране.

След 12 месеца на активно лечение окончателната оклузия е близка до идеалния set-up, с правилна инклинация на горните и долните резци (фиг. 12). На показания етап се отчита напредък в подреждането на зъбите в зъбните дъги, подобряване линията на усмивката и оклузалните съотношения. Престою съвпадение на срединните линии и постигане на Клас I съотношения при канините. DT

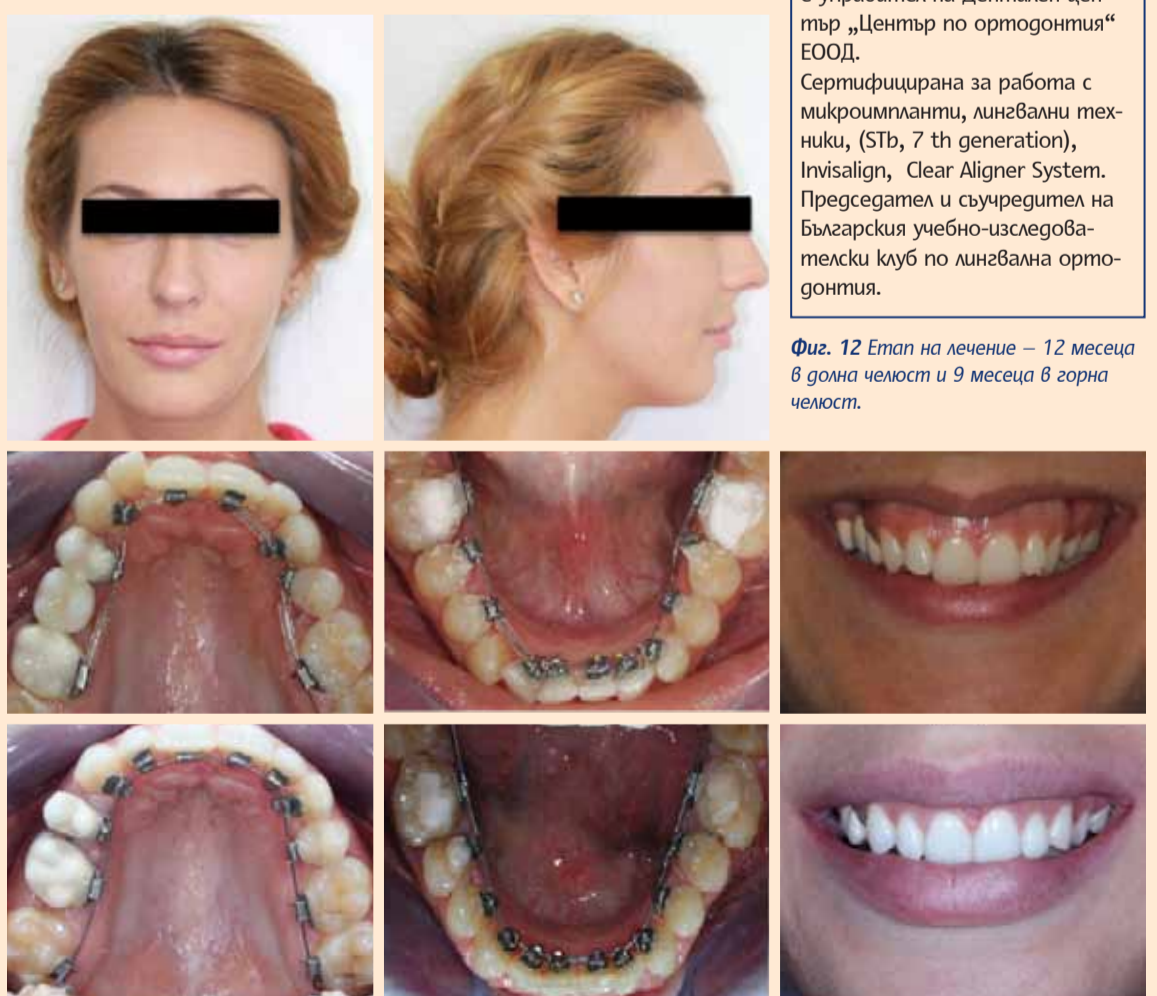Информация за автора:



Д-р Мирослава Милети Динкова

Главен асистент – катедра „Ортодонтия“, ФДМ–София. Магистър по здравен мениджмънт от 2005 г. Придобити специалности: „Ортодонтия“, 1986 г., „Детска стоматология“, 1992 г.; „Обща стоматология“, 2005 г. От 1993 г. е със самостоятелна частна практика, а от 2003 г. е управител на Дентален център „Център по ортодонтия“ ЕООД. Сертифицирана за работа с микроимпланти, лингвални техники, (STb, 7 th generation), Invisalign, Clear Aligner System. Председател и съучредител на Българския учебно-изследователски клуб по лингвална ортодонтия.

Фиг. 12 Етап на лечение – 12 месеца в долна челюст и 9 месеца в горна челюст.



Предимствата на новите технологии

Нов поглед към оралните иригатори

ДЕБОРА М. ЛАЙЛ

Денталните лекари, завършили образованието си през 60-те, 70-те и 80-те години на миналия век, може би са чували за оралния иригатор (зъбен душ) Waterpik, но ако ги помолите да ви обяснят принципа му на действие и доколко е ефективен, ще установите, че те или нямат яснота, или са скептични относно ефективността му при отстраняване на зъбната плака. Завършилите след 2000 година може да нямат информация за тази технология или за начина ѝ на действие. Ефектът на хидродинамичната терапия на оралните иригатори не е нова концепция за денталната професия. Нововъведенията в тази област се основават на напредъка в изучаването на патогенезата на оралните заболявания, ролята на плаката като биофилм и прилагането на клиничните доказателства при вземането на клинични решения. Наскоро проведени и продължаващи изследвания в тази посока насочиха вниманието ни към оралните иригатори като продукти за поддържане на лична орална хигиена през XXI век. Оригиналният орален иригатор (познат и като зъбен душ) е разработен от д-р Джералд Мойер, дентален лекар от Форт Колинс, Колорадо, и от д-р Джон Матингли, инженер по хидравлика в Щатския университет на Колорадо (фиг. 1 и 2). Мойер е искал да създаде продукт, който може да почисти зоните, недостъпни при използването на традиционните методи, като четка, паста и конци за зъби. Съвместно те създали устройство, което осигурявало контролирана пулсираща водна струя за прицелна доставка на разтвор за поддържане на лична орална хигиена на недостъпните зони, прилагано самостоятелно от пациента. За настоящата статия ще се придържаме към термина „орален иригатор“.

Оралният иригатор доставя пулсираща струя вода или друг разтвор, която предизвиква последователни фази на компресия и на декомпресия на гингивалните тъкани (фиг. 3)¹. Разтворът влиза в контакт със зъба в областта на гингивалния ръб (зона на контакт) и се отклонява субгингивално и интердентално (зона на промиване) (фиг. 4). Първоначално се е смятало, че чрез иригацията се отстраняват само хранителните остатъци, без да се премахва натрупаната плака и без съществен благоприятен ефект върху оралното здраве. Въпреки това изпитвания, проведени още през 1969 г., съобщават за значителна редукция на плаката и на зъбния камък в групите, използващи орал-

ни иригатори^{2,3}. В наскоро проведени изпитвания при пациенти с лек до умерен гингивит⁴, пародонтит⁵, ортодонтични апарати⁶ и диабет⁷ била отчетена сигнификантна редукция на зъбната плака. В изброените по-горе изпитвания били прилагани традиционно възприети-

те плакови индекси, даващи 1D перспектива; наличието на плака било определяно с помощта на индикаторен разтвор. През 2009 г. д-р Бил Костертон и неговият екип предприеха нова крачка към по-задълбочената оценка на отстраняването на биофилма от зъбните повърхно-

сти чрез орален иригатор. Това ex vivo изпитване включвало заснемани от пародонтит зъби, които били екстрахиран и инкубирани в слонка за развитие на нов биофилм върху съществуващите натрупвания. Зъбите са били обработени с орален иригатор в продължение на

три секунди при средна мощност на налягането, след което са били подготвени и изследвани чрез сканираща електронна микроскопия (SEM). Отстраняването на биофилма е очевидно на фиг. 5а и б, с приблизително 100 процента отстраняване от обработените зони⁸.



Tribune CME

Early bird discount: €6,250
until November 30, 2013

6 Months Clinical Masters Program in Aesthetic and Restorative Dentistry

29 January - 01 February and 24-27 April 2014,
a total of 8 days of intensive live training with the Masters in Dubai (UAE)



2 on location sessions, **hands on** in each session
+ online learning and mentoring

Learn from the Masters of Aesthetic and Restorative Dentistry:



Dr. Angelo Pulignano



Dr. Francesco Mangani



Dr. Daniel Edelhoff



Dr. Stavros Pelekanos



Dr. Panos Bazos

Registration information:

29 January - 01 February and 24-27 April 2014,
a total of 8 days of intensive live training with the Masters in Dubai (UAE)

Curriculum fee: €6,900

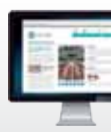Early bird discount: €6,250 until November 30, 2013

Details on www.TribuneCME.com

contact us at tel.: +49 341 48474 302
email: request@tribunecme.com

Collaborate
on your cases

and access hours of
premium video training
and live webinars



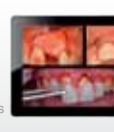University
of the Pacific

you will receive a
certificate from the
University of the Pacific



Latest iPad
with courses*

all registrants receive
an iPad preloaded with
premium dental courses



*does not apply to early bird registrations

100 ADA CERP
C.E. CREDITS

ADA CERP® | Continuing Educator
Recognition Program

Tribune America LLC is the ADA CERP provider. ADA CERP is a service of the American Dental Association to assist dental professionals in identifying quality providers of continuing dental education. ADA CERP does not approve or endorse individual courses or instructors, nor does it imply acceptance of credit hours by boards of dentistry.