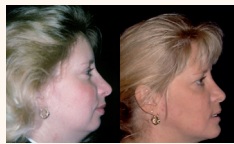



ОРТОГНАТНА ХИРУРГИЯ

Концепции, цели и техники за успешно решаване на случаи, изискващи ортогнатна хирургия

Статията представя концепциите, целите и техниките, необходими за диагностициране на хирургични случаи, кога те трябва да бъдат започнати и как денталните лекари могат да придобят знанията, необходими за постигане на успешни резултати.



▶ стр. 8

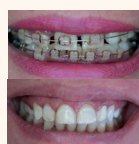ЛАЗЕРНА ДЕНТАЛНА МЕДИЦИНА

Мултидисциплинарен подход с Er,Cr:YSGG

Мениджмънт на твърдите и меките тъкани

Използването на лазерната система Er,Cr:YSGG

в ежедневната практика е несъмнено много полезен инструмент в ръцете на опитния дентален лекар. Тя може да бъде използвана за лечение както на твърди, така и на меките тъкани, с минимално или никакво количество анестетик и по-бързо могат да бъдат решени комплексни случаи. Така пациентите могат да се възползват от лечение в кратки срокове и без болка.



▶ стр. 14

doctor smile®
dental laser

MADE IN ITALY
PRODOTTO

R&K
MEDICAL DEPOT R&K Ltd.

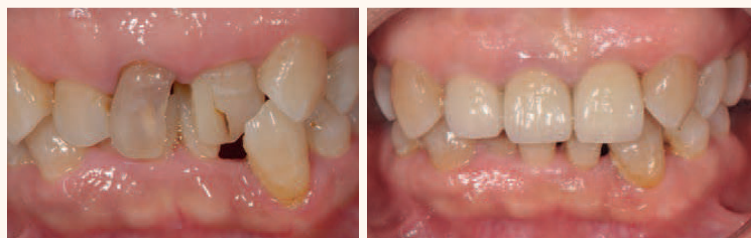София кв. Овча Купел 1, бул. Президент Линкълн 52, тел. 02/80 52 500, факс 02/956 03 99
Пловдив ул. Росица 5А, тел./факс 032/64 31 01
Варна ул. Никола Кънев 32, тел./факс 052/65 50 35
www.mdrk.bg e-mail: office@medicaldepot-bg.com

Между ВОРТ и ВТА:

Оформяне на гингивалния контур около възстановявания върху естествени зъби с помощта на временни корони

Д-Р FENG LIU, КИТАЙ

Оформянето на меко-тъканния контур с помощта на временни корони след поставянето на импланти е често използвана техника в имплантологията¹. При повечето възстановявания върху импланти е налице 3 до 4 мм трансмукозно прикрепване, заобикалящо както импланта, така и възстановяването². Следователно моделирането на меко-тъканния контур чрез модифициране на профила на изниква-



не на временните корони за оптимизиране на естетичния резултат се е наложило като обичайна практика в имплантологията³.

Вземайки предвид състоянието на пародонталните тъкани око-

ло естествените зъби, за предпочитане е разположението на ръба на короната да бъде супрагингивално или на нивото на гингивалния ръб, така че контурът на възстановяването да не влияе на гингивалния контур^{4,5}.

В случаите, когато целта е да бъде покрит цветът на естествения опорен зъб, да бъде постигнат феруло ефект или по-добра ретензивност и резистентност на препарацията, ръбът на короната може да бъде разположен субгингивално⁶. Поради това, че сулктарната дълбочина около здрави естествени зъби е около 1 мм, цервикалният ръб на короната обикновено е разположен 0.5 мм под свободния ръб на гингивата^{7,8}. Така, за разлика от коронките върху импланти, коро-

ните върху естествени зъби почти не могат да повлияят на гингивалния контур. Когато обаче сулктарната дълбочина на опорния зъб е достатъчна, както е при плътния гингивален биотип, е възможно да оформим гингивалния контур около опорните зъби с използване на временни корони. Лечебният процес ще бъде демонстриран в тази статия като типичен случай със седемгодишен ретроспективен преглед.

▶ стр. 4

Първата конференция на Dental Tribune презентира най-добрите български автори на изданието

DENTAL TRIBUNE BULGARIA

Този година в Dental Tribune добави нов проект в своето портфолио – 1st Dental Tribune Conference @ Buldental, едно изцяло независимо научно мероприятие, което представи иновативните концепции на най-честите български автори, публикували свои статии на страниците на изданието. С този пореден проект Dental Tribune продължи своята победенческа линия, а именно – изнасяне в общественото пространство на качествените рогни дентални специалисти. Нещо,



Д-р Станислава Шулева открива първата конференция на Dental Tribune

което въщност е резултатът и след участие в другия обичан от денталните хора проект на Dental Tribune – конкурса „Усмивка на годината“.

Пилотното издание на конференцията се състоя по време на 50-ото юбилейно издание на изложението „Булмедика/Булдентал 2016“ в Интер Експо Център-София. В двудневната научна програма (17-18 май) бяха включени 10 фокусирани лекции, представени от 12 от най-известните и уважавани специалисти в различни области на денталната медицина, сред които пародонтология, проте-

тика, кариесология и ендодонтия, хирургия, ортодонтия и детска дентална медицина.

Независимо от конкретните си интереси в клиничната практика всеки лекар по дентална медицина, който посети събитието, се зареди с нови знания и осъществи полезни контакти. Всеки имаше възможност да задава въпроси към лекторите в приятелска атмосфера, като дискусиите продължиха и през обедните почивки в специално организираната за целта кетъринг зона на щанда на Dental Tribune.

▶ стр. 2

Първата конференция на Dental Tribune презентира най-добрите български автори на изданието

DENTAL TRIBUNE BULGARIA



Д-р Станислава Шулева приема поздравления от д-р Ясен Димитров, който бе модератор през първия ден на конференцията



Д-р Нели Николова бе модератор през втория ден на конференцията



Доц. Методи Абаджиев (влясно) получава своя сертификат след края на лекцията си

Началото постави д-р Станислава Шулева, личен ученик на Марк Данан. В лекцията ѝ на тема „Принципи в съвременната пародонтология. Интердисциплинарни решения“ бяха представени клинични случаи, в лечението на които се включват и специалисти ортодонти, и ендодонтисти. Пред пародонтолога стои първо задачата за етиологично лечение, а именно спиране на възпалението. Д-р Шулева запозна присъстващите с избора на медикаментите за лечение. След спиране на възпалението следва насочване към ортодонти. Именно тук е огромната отговорност на пародонтолога – да прецени, че пациентът има вече готовност за лечение, а случаите на агресивни пародонти определено затрудняват. Д-р Шулева обърна специално внимание на използваните от нас, зъболекарите, гуми, които неволно употребяваме пред пациентите си и звучат стряскащо. Тя предложи вместо клортаж да се използва обработка на коренова повърхност (ОКП). Така пациентът е по-благоприятно настроен и спокоен от предстоящото лечение. Д-р Станислава Шулева завърши презентацията си с клиничен случай на тежък пародонтизм, с който демонстрира ролята на спреса в отключването на заболяване. Касае се за пациентка, която преживява катастрофа с опасност за живота. Бяха обсъдени видовете шини, възможните усложне-

ния, ако не се шинират достатъчен брой зъби, и т.н.

Следващият лектор – доц. Методи Абаджиев, обърна внимание на присъстващите, че за една кралица, хармонична усмивка не е достатъчно да се постигне добра естетика само на зъбите, а на целия комплекс на меките и твърдите тъкани. Беше показан случай на „работа на парче“, без цялостен поглед, без единна концепция. В планирането на гизайна на усмивката лекторът демонстрира как се комбинират дигиталните и аналоговите методи за по-голяма сигурност. Бяха представени клинични случаи на лингвектомия и остеопластика и как да въздействат на интерденталната папила, променяйки контактната точка на провизорните възстановявания. В заключение проф. Абаджиев подчерта значимостта на комплексния подход, индивидуалните решения, експертната работа и биологично ориентираната концепция при планирането на лечението.

Втората част от първия лекционен ден продължи с изключително практично и клинично насочената лекция на д-р Иван Райчев. Силно впечатление направи една мисъл на д-р Шварц, включена на слайд в лекцията, а именно: „Всичко, което правим като зъболекар, е временно, с изключение на екстракциите“. Ние извършваме процедури с идеята, че те ще са издръжливи и дълготрайни, но нито една от тях не е „по-

стоянна“. Лечебният план трябва да отразява тази реалност.

Именно на тази философия почива и концепцията на д-р Райчев: лечебните методи трябва да бъдат предвидими, дълготрайни и минимално инвазивни. Беше представен клиничният му протокол на работа с адхезивни директни възстановявания. В споделените случаи видяхме как е възможно в случаи на черни триъълници чрез задаване на нов профил на изникване да дадем възможност на интерденталната папила да прорастват. Д-р Райчев показа техниката на силиконов ключ при директни и индиректни възстановявания.

След това щафетата пое доц. д-р Мирослава Динкова, която бе избрала за тема на своята лекция работата с DENT@LIGN алайнери. Тя представи индикациите за тяхното приложение, а именно корекции на леко до средно струпване, затваряне на празнини до 4 мм, корекции на ротирани или инклинирани зъби, корекции на кръстосана захватка, възможност за приложение в постопанно и смесено съзъбие, като етап на лечение с други апарати и т.н. Предимствата на алайнерите са, че позволяват адаптация към промени, настъпили в зъбите по време на ортодонтичното лечение: например абразия, фрактури, обтурации и други. При рецидив зъбите не се преместват по обратен на подреждането път. Системата алайнери дава възможност за изработване на 3 стъп-

ки от един отпечатък, дигитална симулация на лечението и мотивация на пациентите, възможност за дигитално архивиране на леченията и т.н. За самия пациент ползите от лечението са по-голям комфорт, хигиеничност, по-малко болка в сравнение с традиционните апарати, възможност за визуализиране на промените чрез софтуера, намален брой на визитите. Обобщението от лекцията бе, че не се правят скелетни лечения по този метод, а се третират леки до средно тежки по сложност случаи.


Последният лектор за първия ден на научната конференция засяна много важната тема „Пулпотомия на постоянното съзъбие“. Д-р Миле Чурлинов разкри пред нас „грозната истина за хубавите деца“, а именно, че 25% от децата в училище ще претърпят фрактури, независимо дали усложнени или не. В случаите, когато зъбите не са със завършено кореново развитие, именно частичната или пълната пулпотомия е надежден метод, който може да бъде извършен в едно посещение и да осигури възможност за апексгенеза. Състоянието на пулпата се преценява чрез тест за студено, след премахване на дразнителя чувствителността на пулпата трябва да спре до 5 секунди, тогава става дума за обратим пулпит. Друг критерий за възпаление на зъбната пулпа е удълженото време на кървене. Недостатъците на метода са труд-



Д-р Иван Райчев



Доц. Мирослава Динкова



Д-р Миле Чурлинов

DENTAL TRIBUNE

INTERNATIONAL IMPRINT

Licensing by Dental Tribune International
Group Editor Daniel Zimmermann
newsroom@dental-tribune.com
Tel.: +44 161 223 1830

Clinical Editor Magda Wojtkiewicz

Online Editor/
Social Media Manager Claudia Duschek

Editor Anne Faulmann

Editorial Assistants Kristin Hübner

Copy Editors Sabrina Raaff
Hans Motschmann

Publisher/
President/CEO Torsten Oemus

Chief Financial Officer Dan Wunderlich

Chief Technology
Officer Serban Veres

Business
Development Manager Claudia Salwiczek-Majonek

Jr. Manager
Business Development Sarah Schubert

Project Manager
Online Tom Carvalho

Event Manager Lars Hoffmann

Education Manager Christiane Ferret

International PR
& Project Manager Marc Chalupsky

Marketing
& Sales Services Nicole Andra

Event Services Esther Wodarski

Accounting Services Karen Hamatschek
Anja Maywald
Manuela Hunger

Media Sales Managers
Matthias Diessner (Key Accounts)
Melissa Brown (International)

Antje Kahnt (International)

Peter Witteczek (Asia Pacific)

Veridiana Mageski (Latin America)

Maria Kaiser (North America)

Hélène Carpentier (Europe)

Barbara Solarova (Eastern Europe)

Executive Producer Gernot Meyer

Advertising Disposition Marius Mezger

Dental Tribune International
Holbeinstr. 29, 04229 Leipzig, Germany
Tel.: +49 341 48 474 302 | Fax: +49 341 48 474 173
info@dental-tribune.com | www.dental-tribune.com

Dental Tribune Asia Pacific Ltd.
Room A, 20/F, Harvard Commercial Building,
105-111 Thomson Road, Wanchai, Hong Kong
Tel.: +852 3113 6177 | Fax: +852 3113 6199

Tribune America, LLC
116 West 23rd Street, Ste. 500, New York, N.Y. 10011,
USA
Tel.: +1 212 244 7181 | Fax: +1 212 244 7185

ОФИС БЪЛГАРИЯ
Издава Dental Tribune България ЕООД

София 1421, кв. „Лозенец“,

ул. „Круми Понор“ 56-58

тел.: +359 2 416 71 73

office@dental-tribune.net

www.dental-tribune.com

www.dental-tribune.net

www.dental-tribune.com

Действителен собственик:

Уляна Винчева

Представената информация

е съгласно чл. 7а, ал. 3 от ЗЗПДП.

Главен редактор Уляна Винчева

Редактор Гергана Дългичева

Дизайн и предпечат Петър Парнаров

Превог д-р Нина Григоров

д-р Цветелина Насър

Коректор Гая Христова

Отдел реклама Николна Илиева

тел.: 0897 958 321

Автори в броя

д-р Feng Liu, Китай

д-р Theodore D. Freeland, DDS, MS, САЩ

д-р Christina Boutsouki, Германия

д-р Dimitris Strakas, Гърция

д-р Атанаска Рашева

Автори в Esthetic Tribune

д-р Преслав Кръстев

д-р Красимир Аврамов

д-р Софиен Руахи

д-р Галина Белева

д-р Венцеслав Станков

Печат „Снекър“ АД

Българското издание на Dental Tribune е част от

групата Dental Tribune International – междуна-

родно издание на 20 езика, разпространявано в

над 55 държави.

Съдържанието, преведено и публикувано в този

брой от Dental Tribune International, Германия, е с

авторското право на Dental Tribune International

GmbH. Всички права запазени. Публикувано с раз-

решението на Dental Tribune International GmbH,

Holbeinstr. 29, 04229, Leipzig, Германия. Възпро-

извеждането по какъвто и да било начин и на

каквото и да е език, изцяло или частично, без

изричното писмено разрешение на Dental Tribune

International GmbH и Dental Tribune България ЕООД

е абсолютно забранено. Dental Tribune е запазена

марка на Dental Tribune International GmbH.

Редакцията не носи отговорност за съдържанието

на публикуваните реклами в броя.





Д-р Кирил Динов



Д-р Николай Николов



Д-р Божидар Кафелов

ната селекция на случаите, липсата на стандартизиран протокол, неясната прогноза, възможността за външни резорбции. Предимствата на метода са чистата хирургична рана, отсъствието на замърсена повърхност, отстраняването на инфектирания дентин, по-добрият контрол на кървенето, директният оглед върху пулпния статус, по-добрата адаптация на пулпопокривните агенти. Пулпното оздравяване не може да бъде установено, липсата на оплаквания и контролните рентгенови снимки, с които да следим затварянето на апекса, могат да покажат, че пулпотомията е успешна.

Стартът на втория ден от научната конференция беше поставен от г-р Кирил Динов. Д-р Динов акцентира, че зъбите са елемент на една система – зъби, мускули, нерви, става. Пред присъстващите стоматолози беше представена класификацията на заболяванията на темпоромандибуларната става (ТМС). Д-р Кирил Динов систематично демонстрира десетте опорни точки, които са ни нужни, за да направим анализ на оклузията, а именно: всички оклузални анализи започват с анализ на ТМС, как да интерпретираме щракването и пукането в ставата и кога е нужно лечение. Анализът продължава с осъзнаване ролята на мускулите. Казано шеговито, във вой-

ната между мускули и кости мускулите никога не губят, в нашата област – зъбите никога не печелят. Другите опорни точки за анализ са вертикалният размер, неутралната зона, централната релация и т.н. Изводът е, че колкото по-здравео възстановяване в неправилна позиция направим, толкова по-горен етаж в дъвкателната система разбиваме. Идеалната оклузия е „точка“ отзад, „линии“ отпред – това е магическата формула на перфектната оклузия.

Съвременната дентална медицина налага като изискване качествена фотодокументация.

По-късно през деня г-р Николай Николов ни запозна със съвременните възможности за дентална фотография, видовете обективи и светкавици. Началото на медицинската фотография е поставено още през далечната 1845 г. в Париж. Една качествена снимка, заснета с подходяща апаратура, независимо дали фотоапарат или телефон, би могла да послужи за консултация от разстояние. Именно това е телемедицината – една реална стратегия, която в Америка и Европа вече се обмисля и вероятно в неособено далечно бъдеще ще бъде напълно приложима.

След обедната почивка г-р Божидар Кафелов представи squirting техника за obturation на коренови канали. Тази техника не

е нова, но не е много популярна. За извършването ѝ е нужен пистолет за 3D obturation на корено-каналната система. Пистолетът позволява инжекционно въвеждане на топлата гутаперча в канала и последващо кондензиране с плъгери. Д-р Кафелов запозна присъстващите с клиничния си протокол на работа, бяха демонстрирани клинични случаи и видеа с техниката. Един от често задаваните въпроси относно прилагането на тази техника е дали съществува опасност от излизане на силър и гутаперча от канала. Когато каналът е коничен, при натискане с плъгер гутаперчата се изтласква латерално по пътя на най-малкото съпротивление. Ограничението за използване е, когато апикалният форумен е с размер до номер 60.

Следващият лектор – г-р Пресиян Кръстев, пародонтолог от школата на проф. Марк Данан и имплантолог, завършил майсторска програма в Лос Анджелис, представи комплексен случай, за решението на който от съществено значение е работата в екип. Бяха обсъдени проблемите, до които води афункционалната латерална аугментация и употребата на мембрани. Д-р Кръстев винаги стабилизира мембраните, независимо дали са резорбируеми или нерезорбируеми. Имплантологът подчерта, че е недопусти-

мо оценката на имплантите да се извършва по ортопантомография. Случаят, представен по време на лекцията – съвместно лечение от г-р Кръстев и неговия колега г-р Павел Панов, демонстрира поетапно стъпките по анализа, планирането и лечението.

Финала на конференцията поставиха двамата специалисти, които са истински екип и в работата, и в живота, а именно г-р Софиен Риахи и зъботехник Стефан Петров. Несъмнено за постигането на перфектен резултат, когато говорим за индиректни възстановявания, добрата екипна работа е от съществено значение, особено когато изискванията за естетика са максимални. Представеният клиничен случай беше планирано да бъде завършен с фасети. За подготовката беше приложена техниката на Галип Гюrels, а именно изпиляване през тоск-ур по предварително изработен wax-ур. Последва използване на две корди за отпечатък, самият отпечатък и изработване на временни фасети. Лекцията беше полезна освен за зъболекарите също и за присъстващите зъботехници, тъй като Стефан Петров разкри подробности за нанасянето на отделните маси при изработката на фасети. Демонстриран беше протоколът на циментиране и изолация (винаги с кофердам, тъй като границите на препаратията са отчетли-

ви единствено тогава). Завършването е с полирни гуми и проверка с ненавосячен конец, за да няма излишци от композитен цимент.

Най-тежката работа обаче се падна на двамата модератори на събитието – г-р Ясен Димитров и г-р Нели Николова, които се справиха блестящо с менажирането на конференцията.

Всички присъстващи в залата – лектори, модератори, посетители, получиха сертификати за участие, а партньорът на Dental Tribune – световното издателство Elsevier, предостави и специални подаръци за всеки от лекторите.

Равносметката: 1st Dental Tribune Conference @ Buldental беше едно ползотворно научно събитие, което даде възможност за изява на някои от най-качествените лектори в страната. Свидетелство за това е обратната връзка от формите за оценка, които посетителите попълниха в края на мероприятиято. Участвалите в анкетата споделят единодушно мнението, че конференцията е важно събитие в родния дентален календар, представящо актуални теми, и биха искали то да се случи отново.

Така че едно е сигурно – 2nd Dental Tribune Conference @ Buldental ще има. През есента очаквайте информация по темата.



Д-р Пресиян Кръстев (вдясно) и г-р Павел Панов

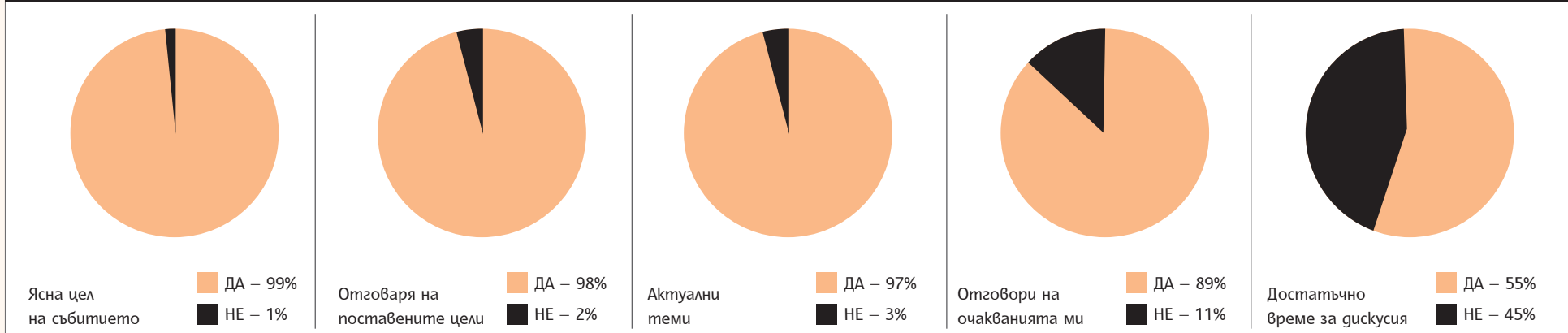


Ст. Стефан Петров



Д-р Софиен Риахи

Участниците за конференцията след проведена анкета (отговорили 62 души)



Между ВОРТ и ВТА:

Оформяне на гингивалния контур около възстановявания върху естествени зъби с помощта на временни корони

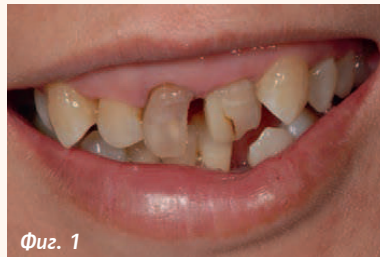Д-Р FENG LIU, КИТАЙ

стр. 1

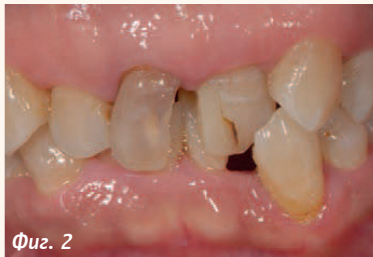ДОКЛАД НА КЛИНИЧЕН СЛУЧАЙ

48-годишна пациентка, чие то общо здравословно състояние беше добро, беше насочена към Университетската болница по дентална медицина (Peking University Hospital of Stomatology) в Пекин, Китай, през 2008 г. Основното ѝ притеснение беше възстановяването на горните фронтални зъби, които са били компрометирани от сериозни кариозни лезии и при които е проведено кореново лечение. Пациентката не чувстваше дискомфорт и желаше не само възстановяване на фронталните зъби, но и добър естетичен резултат. Поради финансови ограничения обаче не всички проблеми можеха да бъдат разрешени.

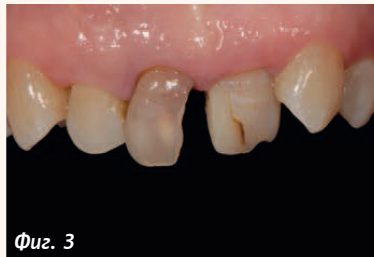Прегледът показва, че зъб 22 липсва, а зъб 23 се е придвижил медиално. В допълнение на това бяха налице видими дефекти на зъби 21,



Фиг. 1



Фиг. 2



Фиг. 3

Фиг. 1 Фронтален изглед на усмивката на пациентката преди лечението. Фиг. 2 Предварителна фотоснимка, показваща оклузалните отношения на предните зъби. Фиг. 3 Предварителна фотоснимка на максиларните фронтални зъби.

11 и 12. Корените, както и короните на зъби 21 и 12 бяха палатинално наклонени. Зъб 11 беше леко инклиниран палатинално, както и короната. По време на проверката на оклузията бяха установени дълбока захапка и значителен овъргъжет. В допълнение контурът на гингивалната линия на пациентката беше нехармоничен. Ъгълът на устата също беше асиметричен при усмивка (фиг. 1-4).

ПЛАН НА ЛЕЧЕНИЕ

При пациенти с малоклузии и неподредени зъби възстановителните процедури трябва да бъдат извършени, след като е завърше-

но първичното ортодонтико лечение. Прегледът продължителността на ортодонтичното лечение и значителните финансови разходи за неговото провеждане пациентката отказа този вариант и прие единствено опцията за възстановително лечение. Тъй като нехармоничната гингивална линия на пациента можеше да провали окончателния естетичен резултат, бяха разгледани определени методи за подобряване на гингивалния контур.

Угължаването на клиничната корона е широко използвано за подобряване на контура на гингивалната линия⁹⁻¹¹. Въпреки че конту-

рът на гингивалната линия може да бъде модифициран чрез пародонтална хирургия във вертикална посока, палатинално инклинираните максиларни фронтални зъби биха причинили инклинация на дългата ос на зъбите в сагитална посока. Следователно би било трудно да се постигне идеалният естетичен резултат (фиг. 5). В този случай цялата вестибуларна повърхност на възстановяването трябваше да бъде изнесена в лабиална посока, така че височината на гингивалния контур да може да бъде подобрена (фиг. 6). Така се спряхме на една подходяща опция за лечение.

По време на по-нататъшните прегледи установихме, че пациентката е с пълтен гингивален биотип, с дълбочина на гингивалния сулкус от 3 мм около десния максиларен латерален резец и левия максиларен централен резец (фиг. 7 и 8). В имплантологията, когато меките тъкани около импланта са с пълтен биотип, модифицирането на контура на трансмукозните меките тъкани с временни корони с определена форма е доказано ефективен метод за подобряване на естетичния резултат¹²⁻¹⁵. За възстановяването на увредени естествени зъби обаче липсват достатъчно клинични доказателства, които да докажат дали временните корони могат да оформят гингивалния контур. Прещепахме, че си струва да се опита лечение с този клиничен протокол.

ДИАГНОСТИЧЕН WAX-UP

За да се предвиди очакваният резултат и да се направлява лечението, беше изготвен диагностичен wax-up. Инцизалните ръбове на двата централни резеца бяха разположени върху модела от палатиналната страна на червената линия (границата мокро-сухо) на долната устна; следователно позицията на инцизалните ръбове трябваше да бъде променена с 2 мм към лабиалната страна. Освен това, за да се подобрят дълбоката оклузия на пациентката и големият овъргъжет, решихме да скъсим инцизалните ръбове на максиларните централни резци с 2 мм във вертикална посока, където връзката устна-зъби все още може да понесе промени от палатинално. В зависимост от различната сулкуларна дълбочина и за да се предпази свързващият епител на гингивалния сулкус, зениците на гингивалния контур на максиларния десен латерален резец, максиларния десен централен резец трябваше да бъдат променени в апикална посока със съответно 2.5 мм, 0.7 мм и 2.5 мм. Цялото възстановяване щеше да бъде инклинирано лабиално с 1.5 до 2 мм, така че палатинално инклинираните корони не биха повлияли на естетичния резултат (фиг. 9-14).

ЗЪБНА ПРЕПАРАЦИЯ И ВРЕМЕННО ВЪЗСТАНОВЯВАНЕ

Въз основа на диагностичния wax-up бяха изработени два силиконови ключа. Единият беше изрязан в лабиолингвална посока, за да може да се проверява препарацията на опорните зъби. Беше планирано ръбът на протетичните конструкции да бъде раз-

COMPETENCE IN ESTHETICS

BEOGRAD
Saturday, November 12, 2016

[REGISTER NOW]

BELEXPO Centar & Holiday Inn Hotel

Španskih boraca 74 | 11070 Belgrade | Serbia | www.belexpocentar.rs

Entrance fee: EUR 110 (before 1.10.2016.) | EUR 135 (after 1.10.2016.)

Students: EUR 50 (before 1.10.2016.) | EUR 60 (after 1.10.2016.)

ivoclar
vivadent
passion vision innovation

LECTURERS:

Dr. Mauro Fradeani (IT) | Murilo Calgario (BR) | Assoc. Prof. Marko Jakovac (HR) | Assist. Prof. Ivana Radović (RS) | Dr. Markus Lenhard (CH) | Dr. Florin Cofar (RO) | Florin Stoboran (RO) | Prof. Daniel Edelhoff & Oliver Brix (DE) | Annette von Hajmasy (DE) | Assoc. Prof. Zoran Kovač & Velimir Žujić (HR),

положен 0.5 мм субгингивално (фиг. 15-17). Временните възстановявания щяха да бъдат изработени с помощта на другия силиконов ключ, при който можеше ясно да се види подобрението на естетичния резултат. Формата на временните възстановявания обаче не целеше да имитира естествените зъби, а беше изработена така, че цервикалната част на възстановяванията да покрие лабиалната гингива. След дълъг период на ремоделиране и оформяне беше постигната формата на естествените зъби (фиг. 22 и 23). Отпечатъците за щифтовите пълчета бяха снети едновременно. Поради това, че възстановяванията бяха лабиално инклинирани, за щифтовите пълчета беше избрана златна сплав.

ОФОРМЯНЕ НА ГИНГИВАЛНИЯ КОНТУР

На пациентката беше извършен контролен преглед две седмици след поставянето на временните възстановявания. При интраоралния преглед бяха установени гингивални рецесии и открити бяха на праг от лабиалната страна на зъб 21 и зъб 12 (фиг. 24). Границите на зъб 11 можеха също да бъдат наблюдавани, гингивата беше в добро състояние. В това посещение бяха поставени щифтовите пълчета и беше направена по-нататъшната зъбна подготовка за промяна на границите в апикална посока. Новите временни възстановявания бяха изработени за повишаване на конвексността на цервикалната част, за да се засили ефектът от оформянето на гингивалния контур. В съответствие с желанията на пациентката инцизалните ръбове на коронките бяха леко удължени с около 1 мм (фиг. 25-27).

След още две седмици пациентката дойде в клиниката за контролен преглед, при който беше установено, че гингивалният контур се е променил съществено и реконструкцията на трансмукозния гингивален контур е почти завършена. Гингивата около възстановяванията беше здрава (фиг. 28). Трансгингивалните части на възстановяванията бяха модифицирани и инцизалните ръбове бяха леко удължени в съответствие с желанието на пациентката.

Две седмици след поставянето на новите временни корони пациентката се върна в клиниката, за да бъде продължено лечението. Тя изрази удовлетворението си както от контура на гингивата, така и от позицията на инцизалните ръбове (фиг. 29). След като бяха снети временните корони, гингивалният контур около опорните зъби наподобяваше мекотъканната яка около зъбни импланти. Беше снет финален отпечатък, за да се изработи работен модел, който да бъде точно копие на гингивалния контур (фиг. 30-32). Финалните изцяло керамични възстановявания бяха изработени в съответствие с работния модел.

ЗАВЪРШВАНЕ НА ОКОНЧАТЕЛНИТЕ ВЪЗСТАНОВЯВАНИЯ

След като окончателните възстановявания бяха завършени,

беше видно, че трансгингивалните контури на короните бяха съвместими с формата на гингивалните яки около опорните зъби на работния модел (фиг. 33-35). По време на процедурата по изпробване на възстановяванията бяха внимателно проучени маргиналната адаптация, формата и контактните точки, съвместимостта на трансгингивалните контури на възстановяванията с гингивата около опорните зъби. Трансгингивалните контури на възстановяванията би трябвало да поддържат формата на гингивата, но без напрежение, позволявайки на гингивата да остане здрава и да поддържа контура в дългосрочен план (фиг. 36-39).

ПОСЛЕДВАЩИ ПОСЕЩЕНИЯ

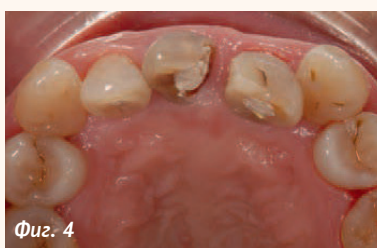При посещението една седмица след поставяне на окончателните възстановявания се установи, че гингивата около короните е здрава и стабилна. При сравнение с предварителните интраорални фотоснимки резултатите показваха значително подобрение в естетичния вид (фиг. 1, 3, 40-43). За съжаление пациентката не дойде на контролен преглед чак до седмата година след поставянето на финалните възстановявания. Тогава прегледът показва незадоволителен орален статус, с Debirs Index (+) и Dental Calculus Index (++) Гингивата беше леко зачервена и оточна. Състоянието на гингивата около зъби 21, 11 и 12 обаче беше в по-добро състояние, отколкото около други зъби. Гингивата около зъби 21 и 12 беше здрава и гингивалният контур беше стабилен, без забележима гингивална рецесия. Около зъб 11 се наблюдаваше лека гингивална рецесия с леко зачервяване и оточност на гингивата. Естетичният резултат на модифицирания гингивален контур обаче беше запазен (фиг. 44-47).

ДИСКУСИЯ

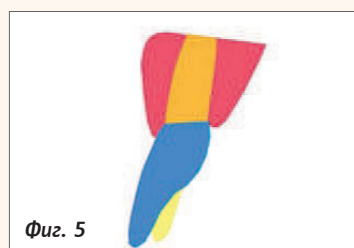
Оформянето на трансмукозния контур около импланти посредством временни корони е често използван метод в имплатологията. С помощта на индивидуализирани трансфери мекотъканният контур около имплантите, подобно на яка, може точно да бъде възпроизведен върху работния модел^{3, 16, 17}. По този начин контурът на финалното възстановяване пасва точно на контура на меките тъкани и така осигурява дългосрочна стабилност на формата и позицията на меките тъкани около импланта.

В този случай лечебният протокол беше съставен на базата на опита от възстановителния процес при коронки върху импланти. Възползвайки се от относително дълбокия гингивален сулкус и плътен биотип, гингивалните контури около опорните зъби бяха модифицирани от временните възстановявания; следователно гингивалният контур беше триизмерно променен и беше постигнат идеален естетичен резултат.

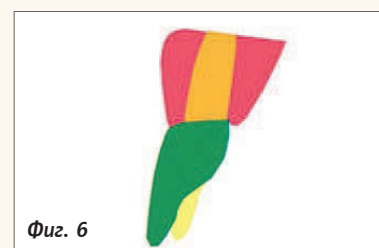
През относително дългия период на проследяване гингивата около максиларния десен латерален резец и левия централен ре-



Фиг. 4

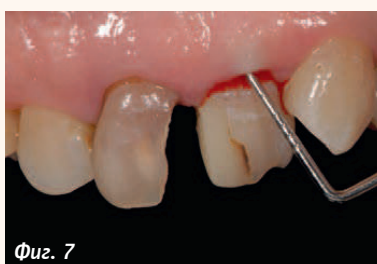

Фиг. 5

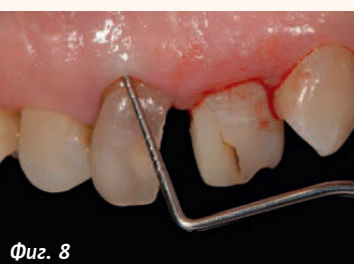


Фиг. 6

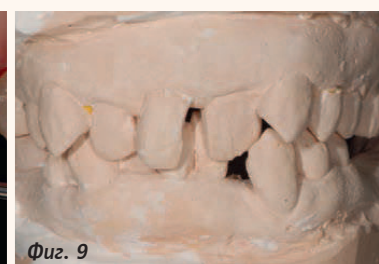Фиг. 4 Предварителна фотоснимка на максиларната фронтална зъбна дъга. Фиг. 5 Инклинираната ос на зъба би повлияла неблагоприятно на естетичния резултат. Фиг. 6 Лабиалната страна на възстановяванията ще бъде променена от вестибуларно.



Фиг. 7



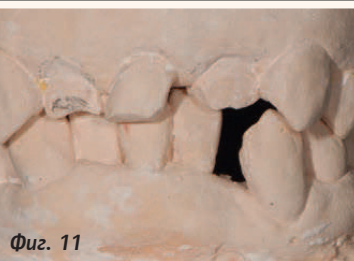Фиг. 8



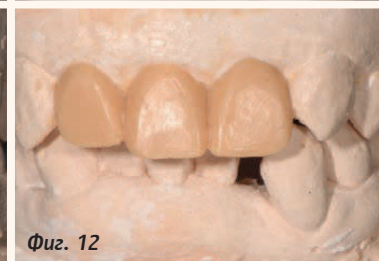Фиг. 9



Фиг. 10

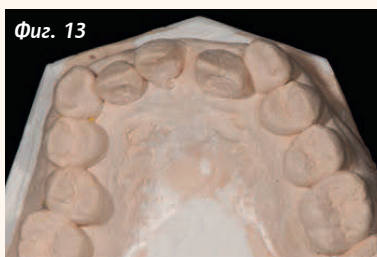


Фиг. 11

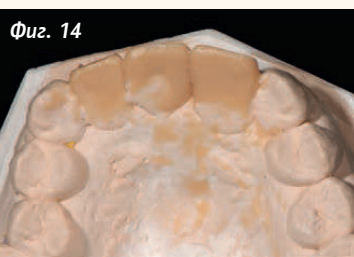


Фиг. 12

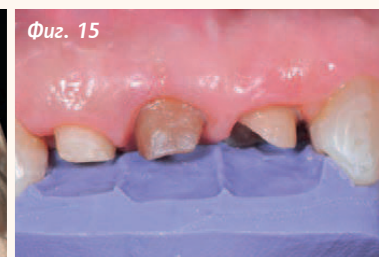Фиг. 7 Дълбочината на сондиране на гингивалния сулкус около максиларния ляв централен резец беше 3 мм. Фиг. 8 Дълбочината на сондиране на гингивалния сулкус около максиларния десен централен резец беше 1 мм. Фиг. 9 Фронтален изглед на предварителния модел. Фиг. 10 Гингивалният контур беше маркиран върху модела. Фиг. 11 Гингивалният контур беше модифициран върху модела. Фиг. 12 Диагностичният вах-уп, показващ променения и изтеглен нагоре гингивален контур.



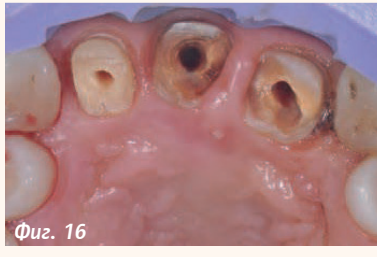Фиг. 13



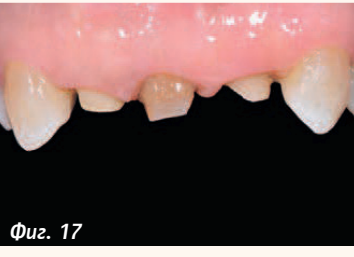Фиг. 14



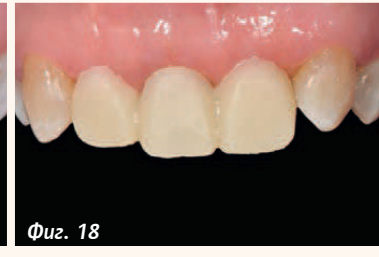Фиг. 15



Фиг. 16

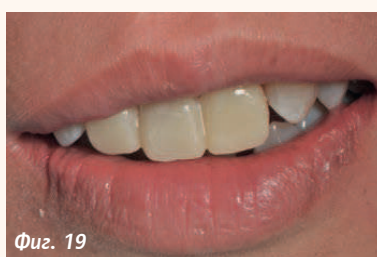

Фиг. 17

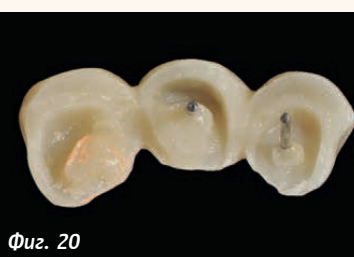

Фиг. 18

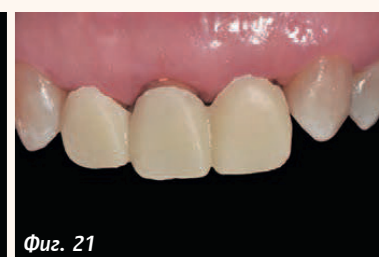Фиг. 13 Окузален изглед на диагностичния модел. Фиг. 14 Диагностичният вах-уп, показващ възстановяванията, изнесени в лабиална посока. Фиг. 15 и 16 Зъбната подготовка беше насочвана от силиконов ключ. Фиг. 17 Завършената зъбна подготовка. Фиг. 18 Временните възстановявания, изработени съгласно диагностичния вах-уп.



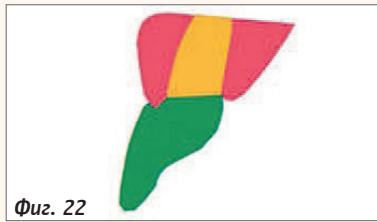Фиг. 19



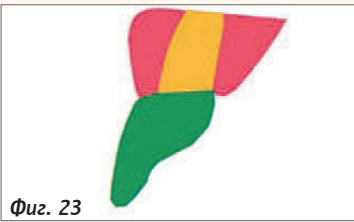
Фиг. 20



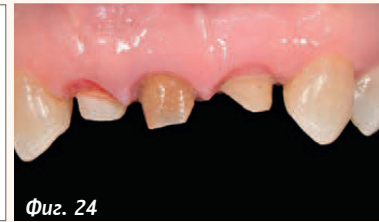Фиг. 21



Фиг. 22



Фиг. 23



Фиг. 24

Фиг. 19 Временните възстановявания, поставени в устата. Фиг. 20 и 21 Вестибуларно гингивата беше покрита от временните възстановявания. Фиг. 22 Вестибуларно гингивата беше покрита от временните възстановявания (схематична скица). Фиг. 23 Временните възстановявания изглеждаха, сякаш излизат от гингивалния сулкус (схематична скица). Фиг. 24 Две седмици след поставянето на временните възстановявания гингивалният контур беше започнал да се ремоделира и ръбът на опорните зъби беше открит.

зец, с тяхната по-голяма трансгингивална дълбочина и конвексност, беше доста стабилна. Стабилността на гингивата около тези два зъба беше по-голяма, отколкото около максиларния десен централен резец с неговата относително плътка трансгингивална дълбочина и по-малка конвексност. В допълнение гингивата беше здрава, което доказваше ефективността на приложението лечебния протокол.

В този случай лечебният протокол комбинира характеристиките на концепциите за биологично ориентираната препара-

ционна техника (ВОРТ) и биологичната адаптация на тъканите (ВТА), като и двете концепции постепенно са получили одобрение. ВОРТ подходът предполага модификация на гингивалния контур чрез временни възстановявания. След като е постигнат идеалният гингивален контур, той пасва прецизно към окончателните възстановявания. ВОРТ подходът предполага завършване на зъбната подготовка без изработване на праг, така че ръбът на гингивата да може да бъде модифициран свободно. В представения случай максиларният десен латера-

лен резец и максиларният ляв централен резец бяха препарирани без праг, като така бяха изпълнени ВОРТ изискванията за зъбна подготовка¹⁸. За ВОРТ обаче конвексността на окончателното възстановяване би трябвало да бъде подобна на тази на естествените зъби и би могла да играе роля при ремоделирането на импланто-емайловата връзка. При представения случай конвексността на окончателното възстановяване беше по-голяма от тази на естествените зъби, с което текущият лечебен протокол се различава от ВОРТ.

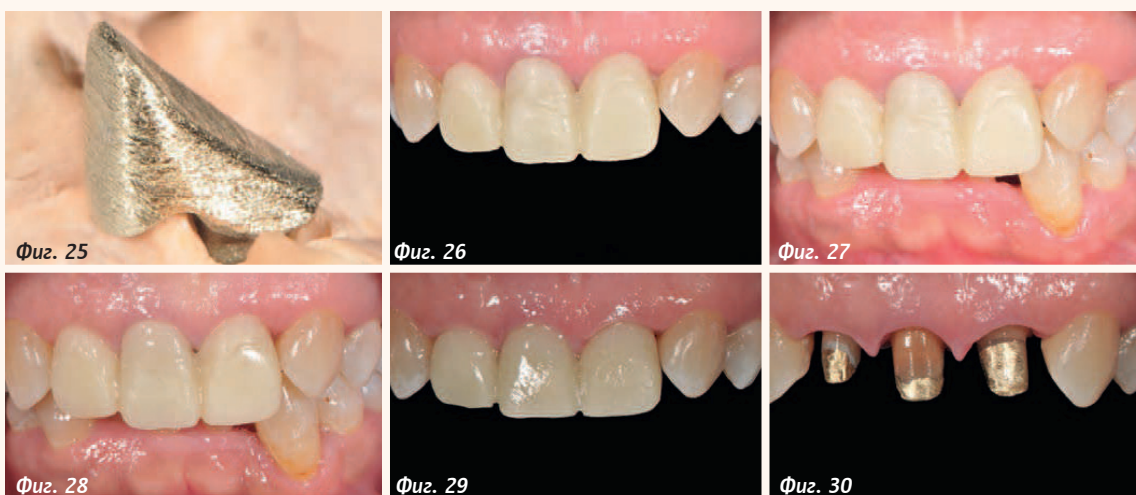ВТА протоколът предполага изрязване и модифициране на гингивата, за да се постигне идеален гингивален контур и следователно да се изработят временни възстановявания с по-голяма цервикална конвексност за ремоделиране на гингивата. След като гингивалният контур бъде стабилен и е в съответствие с изискванията, се поставя окончателното възстановяване със същия трансгингивален контур, за да поддържа гингивалния контур¹⁹.

Според ВТА подхода директното изрязване на част от гингивата може да увреди биологичното пространство; така гингивата бива стимулирана да прорасне. По-голямата цервикална конвексност на временните или окончателните възстановявания пречи на регенерацията на гингивата във вертикална посока. Гингива-

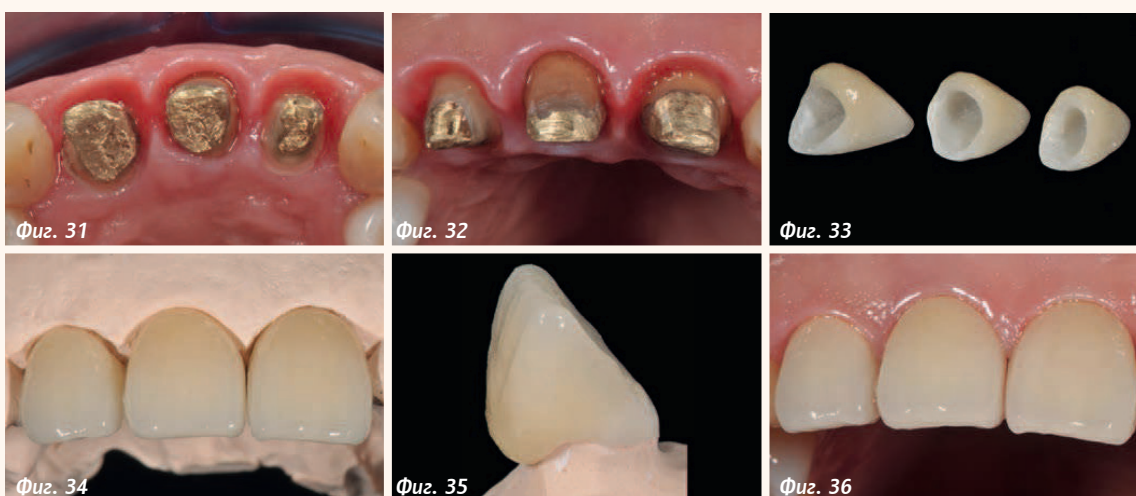
та може да регенерира в съответствие с контура на възстановяванията и така се оформя гингивален сулкус, който се адаптира към възстановяването, докато гингивалният контур съответства на формата му¹⁹.

При ВТА подхода гингивално-алвеоларните отношения се дефинират като 3D биологична ширина, а връзката между гингивалния контур и възстановяванията се счита за стабилна¹⁹. В представения случай лечебният протокол се различава от ВТА; резултатът от окончателните възстановявания обаче беше подобен.

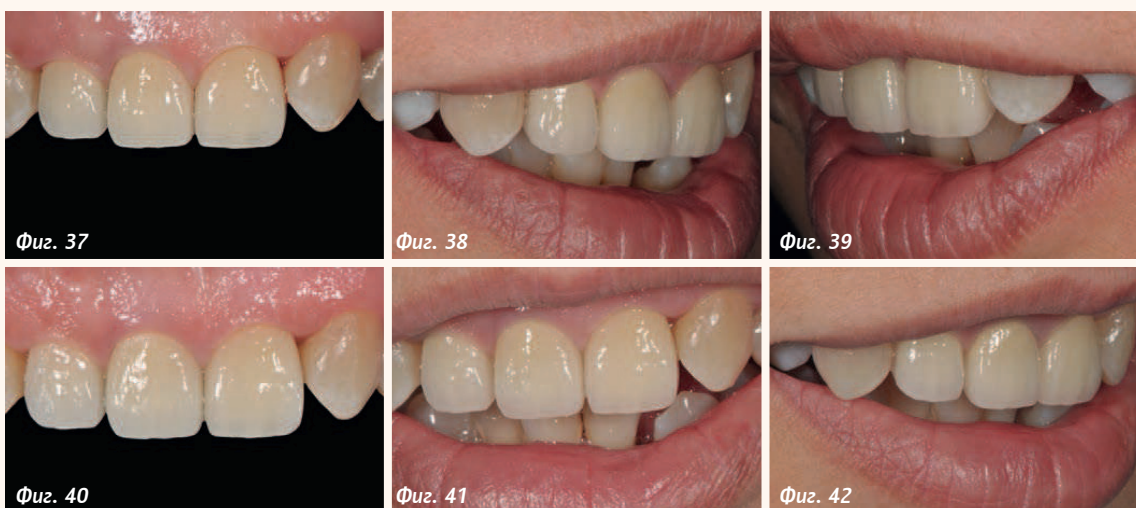Както ВОРТ, така и ВТА са креативни естетични концепции за гингивално лечение, установени през последните години. Протоколът, приложен при настоящото проучване, се намира някъде между тези два подхода. След про-



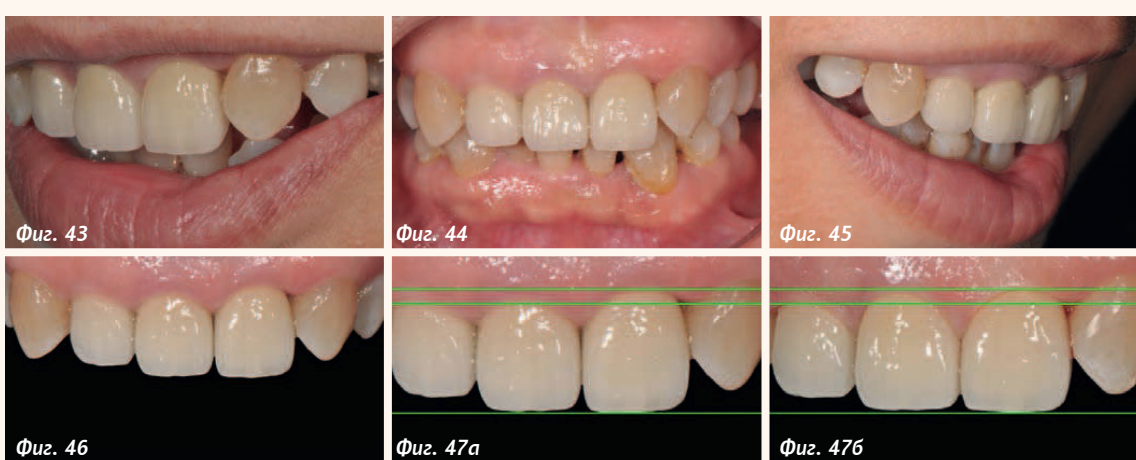Фиг. 25 Щифтово пънче от златна сплав. Фиг. 26 и 27 Вторите временни възстановявания с напреднало ремоделиране на гингивалния контур. Фиг. 28 Две седмици след поставянето на вторите временни възстановявания с напреднали промени. Фиг. 29 Четири седмици след поставянето на вторите временни възстановявания. Гингивалният контур и формата на короните бяха задоволителни. Фиг. 30 След като бяха премахнати вторите временни възстановявания, можеше да бъде наблюдаван идеалният гингивален контур.



Фиг. 31 Гингивалните яки на опорните зъби. Фиг. 32 Около зъби 12 и 11 не се оформят обичайните прагове. Фиг. 33 Възстановяванията, демонстриращи забележителна трансгингивална конвексност. Фиг. 34 Трансгингивалният контур на възстановяването беше адаптиран към гингивалните яки на модела. Фиг. 35 Възстановяването, демонстриращо забележителна трансгингивална конвексност. Фиг. 36 Трансгингивалният контур на възстановяването беше адаптиран към гингивалните яки на модела.



Фиг. 37 Окончателните възстановявания, поставени върху максиларната фронтална зъбна дъга. Фиг. 38 Ляв латерален изглед на усмивката на пациентката след поставяне на възстановяването. Фиг. 39 Десен латерален изглед на усмивката на пациентката след поставяне на възстановяването. Фиг. 40 Фотоснимка на максиларната фронтална зъбна дъга една седмица след поставяне на възстановяванията. Фиг. 41 Фронтален изглед на усмивката на пациентката след лечението. Фиг. 42 Фотоснимка на левия латерален изглед на усмивката на пациентката една седмица след поставяне на възстановяванията.



Фиг. 43 Фотоснимка на десния латерален изглед на усмивката на пациентката една седмица след поставяне на възстановяванията. Фиг. 44 Гингивата около зъби 21, 11 и 12 беше в по-добро състояние от гингивата около другите зъби. Фотоснимката беше направена седем години след възстановителното лечение. Фиг. 45 и 46 Проследяването на седмата година показва, че гингивата на максиларните фронтални зъби е здрава. Фиг. 47а и б При сравнение на фотоснимките след 7 години (отляво) с фотоснимката веднага след интервенцията (отдясно) гингивалният контур и позицията около зъби 21 и 12 бяха очевидно стабилни.

следяване в рамките на седем години максиларният десен латерален резец и максиларният ляв централен резец демонстрираха по-добри окончателни естетични резултати в сравнение с максиларния десен централен резец, за който въз-

становителната процедура беше близо до конвенционалното възстановяване. Такъв резултат определено заслужава внимание.

Редакционна бележка: Пълен списък на препратките е наличен при издаването.

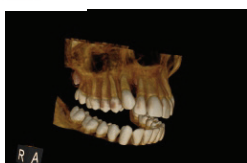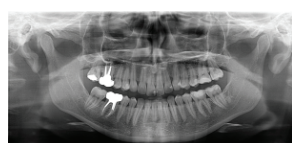За автора:

Д-р Feng Liu е клиничен професор и заместник-директор на Clinical Division of Peking University School of Hospital of Stomatology. Той също е директор на Clinical Division Esthetic Dentistry Training Center.

Carestream
DENTAL

CS 8100 3D

дигитален панорамен 3D апарат
4 обема на реконструкция
4x4, 5x5, 8x5, 8x9 см



CAD/CAM съвместими

Бизнес партньор за България - АЛБА ТМ
1233 София, ул. Клокотница 35-37, вх. Г
Тел./Факс: 02-9314719, 02-8320067
e-mail: carestream_albatm@abv.bg
www.albatm.com

„Лятното турне на титаните“ е дискусия между опитни дентални лекари

ИНТЕРВЮ НА ГЕРГАНА ДЪЛГЪЧЕВА С ДАНАИЛ ТОДОРОВ, УПРАВИТЕЛ НА IMPLANT ВН

Това лято фирма Implant ВН, официален дистрибутор на продуктите на BioHorizons за България, организира ново преживяване за българските дентални лекари – лекторско „турне“ на петима от водещите специалисти по имплантология, пародонтология и орална хирургия в страната: г-р Павел Панов, г-р Бранимир Кирилов, г-р Пресиян Кръстев, г-р Венцеслав Станков, г-р Пламен Бързашки и доц. Методи Абаджиев. В продължение на една седмица – от 13 до 17 юни, „титаните“ ще обиколят пет града – Пловдив, Хасково, Бургас, Варна и Велико Търново, достигайки до практикуващите зъболекари от цялата страна. Във връзка с предстоящото турне в Dental Tribune разговаря с управителя на Implant ВН Данаил Тодоров относно специфичния подход на фирмата и необичайния формат на научното мероприятие.

Implant ВН отделя голямо внимание на организирането на обучителни курсове и семинари по дентална имплантология, някои от които безплатни. Каква е причината?

От създаването на компанията се стремим да помагаме за развитието на имплантологията в България и всъщност всички събития, които организираме, са безплатни за нашите клиенти, тъй като възстановяваме заплатените такси при покупка на компоненти BioHorizons. Винаги ни е било желанието да предлагаме подобър сервиз, повече възможности за обучение и развитие на науката, отколкото обикновена продажба, което се вижда и от степнатото ни портфолио от продукти.

Разбира се, би било добре всички да работим в една и съща посока и да подобряваме нивото на денталната медицина, но това все пак е решение на различните търговски фирми. За някои просто целта е да продават, докато за нас е по-скоро друга.

Каква е целта ви?

В България съществува една грандомания, от която искаме да избягаме – кой е сложил първия имплант, кой е направил първата лекция, кой е внесъл за пръв път даден консуматив. Ние нямаме такива амбиции. Искаме да бъдем най-добрите, а дали ще сме първите, това не е от такова значение. Искаме всеки клиент да бъде доволен от цялостната услуга. Всички импланти работят, вярваме, че разликата е в сервиза. Въпросът е в детайлите, затова целта ни е всеки клиент да се чувства специален. Продажбата на килограм е за други браншове.

Разкажете повече за „Лятното турне на титаните“, което организирате?

Зъболекарите, с които работим, са доста интересни и широко скроени личности. Те сами предложиха това лято да съчетаем полезното с приятното и да обиколим цялата страна. Идеята не е да организираме сухо събитие, на което хора в костюми обясняват на аудиторията как се случват нещата. Искаме всички да се забавляват, докато обменят опит и познания със своите колеги. Стараем се да балансираме сериозността на информацията и клиничните случаи, които ще бъдат представени, с лятното настроение и социалния аспект на мероприятиято.

Особен момент е фактът, че по-голямата част от научните събития в България се провеждат в София, а ние имаме партньори в цялата страна. Решихме, че би било добра идея да не караме хората да пътуват към нас, а ние да отидем при тях. За турнето сме избрали по-големи градове, за да можем да покрием в радиус от 100 км големи населени места, където работят много зъболекари. Постарахме се фокусът на лекциите да не е само и единствено в областта на имплантологията, за да са привлекателни за по-широк кръг зъболекари. Искаме да ги приобщим към един дискуссионен клуб, където да обменят своите идеи и мисли и да научат нещо ново.

Повечето хора, които ще посетят тези лекции – да ги наречем по-скоро дискусии, са хора с опит, които също поставят импланти. Нямаме за цел да учим някого от „а, б“. Искаме преди всичко да задаваме въпроси, да обсъждаме, да спорим, така че в края на всеки лекционен ден всеки да стигне до определени изводи за своята клинична практика. Това не е обучение за начинаещи, а дискусия между опитни дентални лекари.

Как бихте определили формата на „Лятното турне на титаните“ – ориентирано повече към промотиране на вашия бизнес и продуктите, които предлагате, или фокусът е научната стойност на лекциите, които ще бъдат представени?

Турнето определено не е ориентирано към рекламиране на нашия бизнес. Да, факт е, че компанията BioHorizons осигурява средствата, с които то се случва. Главната идея е да създадем научен клуб, в който да се развива денталната медицина като цяло, т.е. да накараме зъболекарите да разговарят помежду си, а не да им даваме директиви, които сами биха могли да прочетат в учебниците. Искаме да насърчим дискусията помежду им. Единствено

така може да се стигне до правилните решения за клиничната практика, защото тези решения невинаги са еднозначни.

В България едва 10% от зъболекарите поставят импланти. Други 20% препоръчват имплантологично лечение на свои пациенти, но не го извършват сами. Останалите 70% изобщо не работят с импланти. Основната ни цел е да обясним на хората, че в някои случаи имплантите са най-доброто решение, а системата, която зъболекарят избере да ползва, е без значение, стига да е качествена. Това на свой ред ще доведе до подобряване на общото ниво на имплантологията и отклоняване от често срещаните случаи на безхаберно, евтино лечение, от което страдат пациентите.

На какъв принцип подбрахте лекторите, които участват в турнето?

Опитахме се да изберем най-добрите в областта, затова сме ги



кръстили „титани“, освен че има заизравка с материала, от който са изработени имплантите. Това обаче не означава, че лекторският екип е затворен. Напротив, бихме поканили всеки, който смята, че има какво да каже на такава аудитория.

Всички лектори ли са потребители на имплантите на BioHorizons, или посетителите ще имат възможност да присъстват на лекции, които нямат за цел да представят работата с една конкретна имплантна система?

Категорично не. Не всички работят само и единствено с нашата имплантна система; някои от тях със сигурност работят с конкурентни системи. Ние не сме ревниви в тази област. Стремим се да имаме научен подход към нещата, вместо да пропагандираме, че нашата система е единствената, която работи. Фокусът е върху клиничната стойност на лечението, а не върху конкретната им-

плантна система. Моята молба към лекторите беше да не акцентират върху съответните марки продукти, а да обърнат внимание на клиничните резултати, на различните ситуации и подходи, вместо да правим реклама.

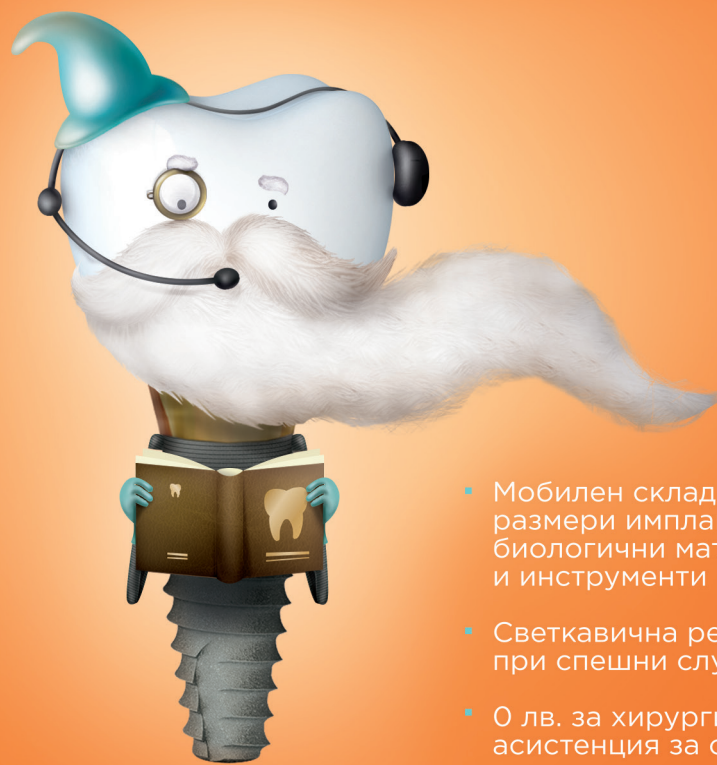Планирате ли да има следващо лятно издание и как ще изглежда то?

Да, смятаме да развием събитието. Надяваме се догодина да успеем да се договорим с факултетите по дентална медицина в Пловдив и Варна. По този начин и студенти биха могли да гледат тези операции и демонстрации в областта на пародонтологията, имплантологията или хирургията. За щастие си партнираме с редица клиници, така че може би следващата година освен лекциите ще включим и хирургия на живо.

Повече информация за „Лятното турне на титаните“ можете да намерите на официалния сайт на Implant ВН: www.implanti.bg

QT „КАК?“ ВО ИМПЛАНТ

Безплатни консултации от водещи имплантолози, включително поставяне на импланти.



- Мобилен склад с всички размери импланти, биологични материали и инструменти
- Светкавична реакция при спешни случаи
- 0 лв. за хирургична асистенция за стоматолози от цялата страна

Implant ВН

0800 12 464 / www.implanti.bg

BIOHORIZONS®

Концепции, цели и техники за успешно решаване на случаи, изискващи ортогнатна хирургия

Д-Р THEODORE D. FREELAND, DDS, MS, САЩ

В тази статия ще бъдат представени концепциите, целите и техниките, необходими за диагностициране на хирургични случаи, кога те трябва да бъдат започнати и как да придобием знанията, необходими за постигане на успешни резултати.

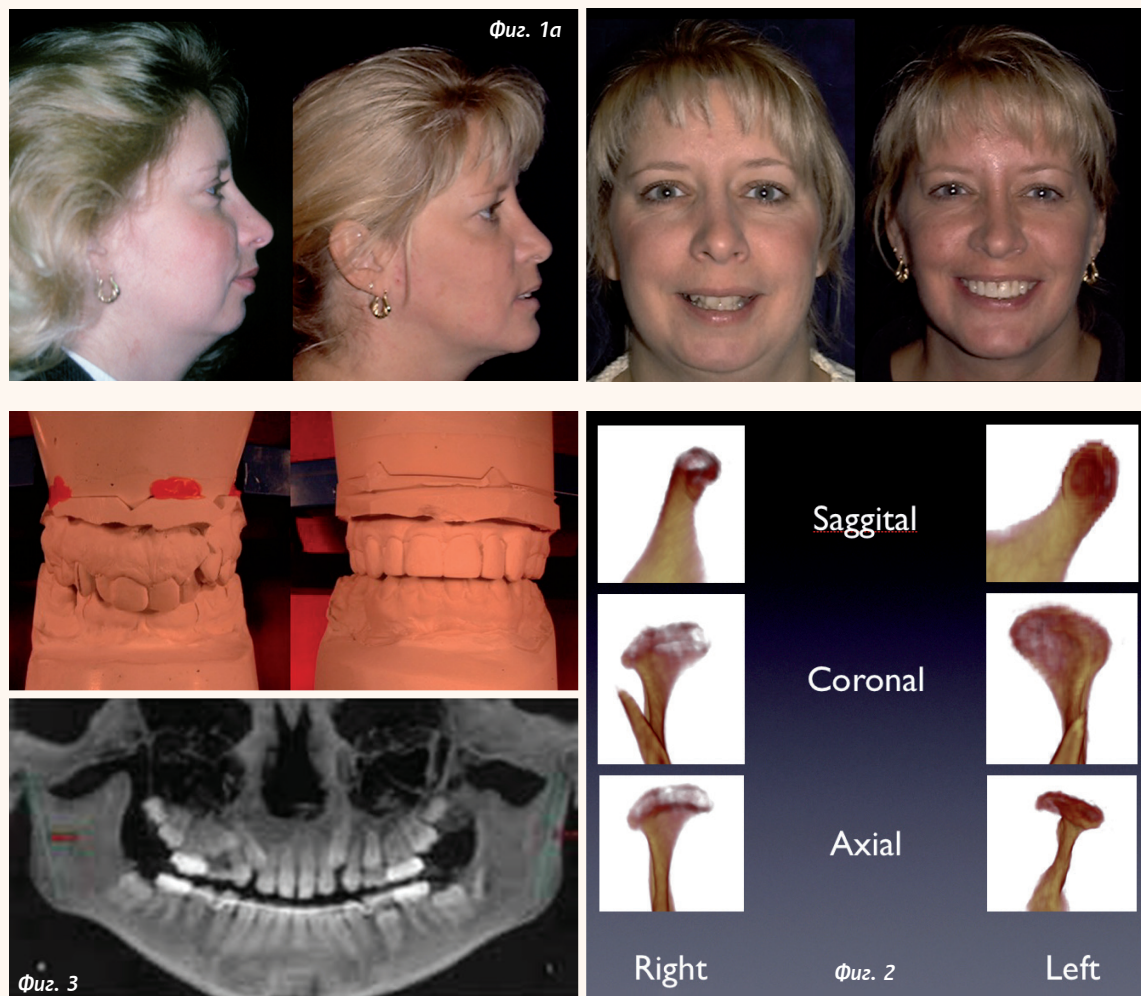
Ще се задълбочим в статуса на ставите, анализа на меките тъкани, целите на хирургичното лечение, протокола за подготовка на оперативната интервенция и за самото ѝ провеждане. След това ще продължим с преглед на концепциите за естествената позиция на главата, хоризонталната равнина и същинската вертикална линия. Тази статия включва:

- преглед на знанията, необходими за успешно лечение;
- въвеждане в това кога и как да завършим успешно клиничните случаи;
- преглед на състоянието на ставите;
- обобщение на анализа на меките тъкани;
- очертаване на целите на хирургичното лечение;
- преглед на диагностичния и хирургичния протокол.

Имайте предвид, че тази статия е само въвеждане; тя не е предназначена да ви обучава как да се справяте с хирургични случаи. Необходимо е да преминете обучение за напреднали, за да се справите успешно със сложни случаи, изискващи ортогнатна хирургия. Без повече забавяне нека започнем.

ФУНКЦИОНАЛНА ОКЛУЗИЯ

Целта е да постигнем функционална оклузия. Преди лечението трябва да установим дали имаме случай, при който е необходи-



Фиг. 1а Профил на пациента (снимките са предоставени от г-р Theodore D. Freeland). Фиг. 1б Анфас на пациента. Фиг. 2 Ставна дегенерация. Фиг. 3 Панорамна рентгенография на меките тъкани, покриващи костната тъкан.

ма ортогнатна хирургия. Не бива да започвате ортодонтичното лечение с идеята, че ако то се провали, ще преминете към хирургия.

На фигури 1-3 ще видите, че представеният случай обхваща всеки аспект от денталната медицина. Промените бяха налице не само при лицевите особености, но и при самите зъби. Те включваха ортодонтично лечение и ортогнатна хирургия, но също удължаване на клиничната корона на фронталните зъби от ден-

талния лекар, който извършва възстановителното лечение, за постигане на естествена балансирана усмивка (фиг. 1-3). За тази цел трябва да разгледаме пет области:

- статус на ставите;
- анализ на меките тъкани;
- цели на хирургичното лечение;
- протокол за подготовка на хирургичното лечение/протокол на хирургичната интервенция;
- операция.

Ще ви представим кратък пре-

глед на целите за всяка от тези области, след което ще направим задълбочен анализ на всяка една от тях.

СТАТУС НА СТАВИТЕ

Започвайки с първата област, трябва да сте информирани относно статуса на ставите. Дали ставата е здрава, или има дегенеративен процес, дали има проблем със ставния диск? Това означава, че ще трябва не само да проведете обстоен клиничен преглед,

но също да изследвате и модели, включени в артикулятор, при които може да бъде измерена разликата между централна оклузия и централна релация.

АНАЛИЗ НА МЕКИТЕ ТЪКАНИ

Трябва да знаете как да анализирате меките тъкани. Това е необходимо, тъй като разглеждате всичко от гледна точка на меките тъкани, или казано по друг начин, регистрирате основните измервания спрямо меките тъкани, а не костните тъкани. Ако този анализ бъде пренебрегнат, това би имало за резултат лице, чийто вид не е подобрен, а просто различен.

ЦЕЛ НА ХИРУРГИЧНОТО ЛЕЧЕНИЕ

Трябва да знаете как да определите целта на хирургичното лечение. Трябва да познавате техниката и да знаете как да я прилагате, защото целта на хирургичното лечение ни дава представа за изгледа на лицето и оклузията.

ПРОТОКОЛ ЗА ХИРУРГИЧНА ПОДГОТОВКА/ПРОТОКОЛ ЗА ХИРУРГИЧНО ЛЕЧЕНИЕ

Веднъж щом установите какво да направите, за да постигнете целите на хирургичното лечение, трябва да изпълните т. нар. протокол за хирургична подготовка. В противен случай ще трябва да използвате информацията, получена от пациента, анализа на меките тъкани и целите на хирургичното лечение, и да изготвите триизмерна реконструкция, която да гарантира, че това, което сте планирали, ще сработи с помощта на ставите, мускулите и нервната система.

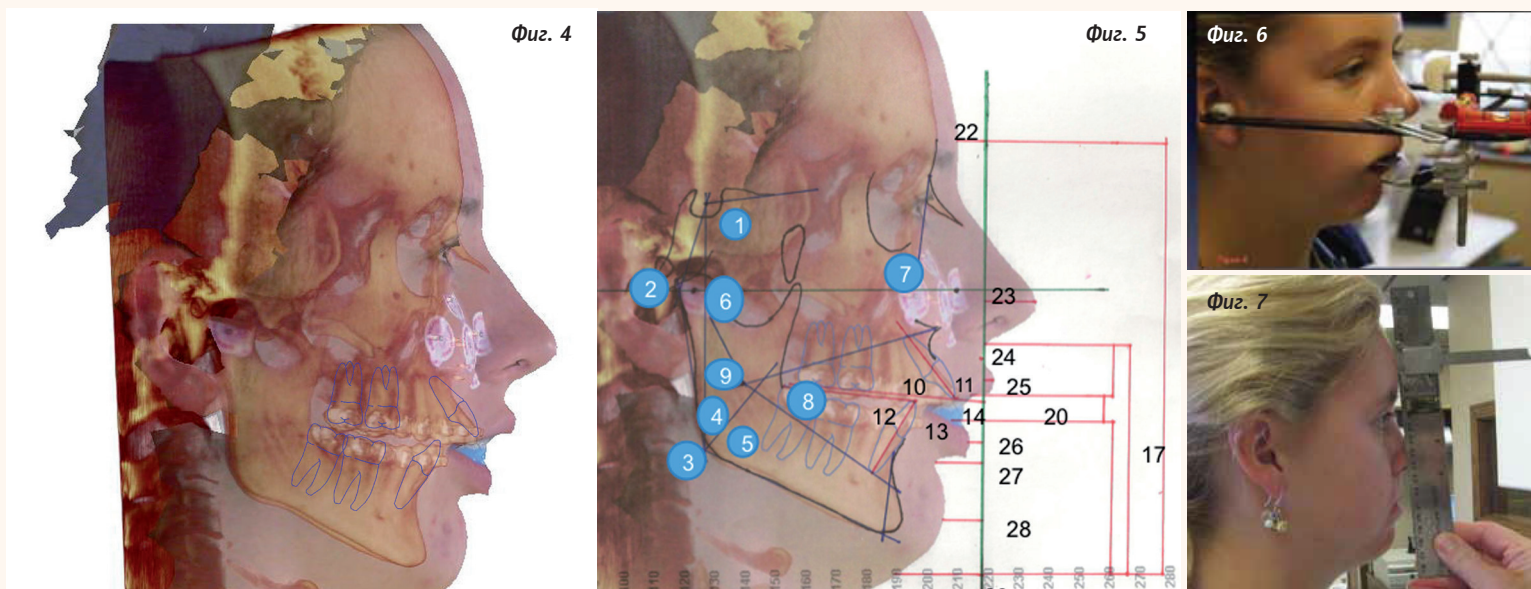
ОПЕРАЦИЯ

Накрая, трябва да познавате оперативната техника. Препоръчва се в операционната да присъства ортодонт, който да има поглед какво прави хирургът и как протича операцията. Много е важно да се знае, че хирургът намира ставите пасивно. Ако ставата бъде подложена на стрес, тогава има вероятност да се получи рецидив.

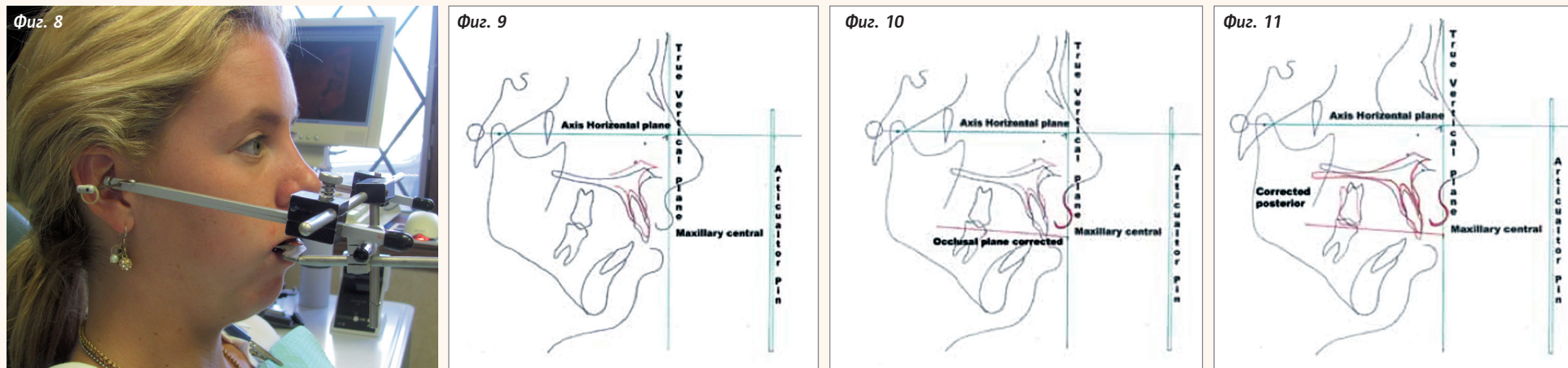
СТАТУС НА СТАВИТЕ

Анализът на ставите включва три части: история, клиничен преглед и образна диагностика.

Получаването на информация за историята на ставните заболявания наподобява традиционната оценка на състоянието на пациента. Трябва да знаем дали има членове на семейството, кои-



Фиг. 4 Състояние на дегенерация: изменения в долночелюстния кондил. Фиг. 5 Наслагване на меките тъкани върху костните тъкани. Фиг. 6 Установяване на същинската вертикална линия въз основа на естествената позиция на главата. Фиг. 7 Разстоянието от Glabella до subnasale (SN).



Фиг. 8 Установяване на хоризонтална позиция. Фиг. 9 Цел на хирургичното лечение. Фиг. 10 Завършено екструдирание на максиларния сегмент и балансирана оклузална равнина. Фиг. 11 Установяване на същинската вертикална линия.

то са имали проблеми с ТМС. Ако отговорът е да, тогава съществува вероятност пациентът да има значителни проблеми със ставите, които сериозно да повлияят на изхода от лечението.

След прегледа на устната кухина трябва да бъде проведено цялостно изследване на ставите. Трябва да внимаваме за всякакви увреждания на долната челюст. Ако пациентът е претърпял травма, която е засегнала брадичката, има голяма вероятност ставите да са увредени.

Накрая, трябва да разберем дали е било провеждано лечение на ставите в миналото, както и ортодонтоско лечение. Важно е да знаем дали на пациента са извършени множество възстановителни интервенции на зъбите, тъй като това може да засегне статуса на ставите.

КЛИНИЧЕН ПРЕГЛЕД

Клиничният преглед включва следното:

- обхват на движение;
- симетрия на движенията на ставите;
- палпация;
- аускултация;
- мускулно шиниране;
- позиция на централна релация.

Обхватът на движенията трябва да бъде между 45 мм и 55 мм при отваряне и включва оценка на движенията. Следим за симетрично движение на долната челюст, което означава брадичката да не се отклонява надясно или наляво при отваряне, и трябва да бъде относително свободно от зъбни смущения.

След това се провежда палпация на сгъвателните мускули. Ако не проверите мускулите, които движат долната челюст, има голяма вероятност да пропуснете някакъв тип функционално смущение.

Ставата също се преслушва със стетоскоп и се упражнява налягане върху диска през външния слухов проход, за да сме сигурни, че дискът функционира нормално.

Когато се опитваме да въздействаме на долната челюст, можем да усетим мускулите. Ако мускулите не позволяват да постигнем централна позиция на ставата, тогава не можем да достигнем до диагноза, защото мускулите държат кондила извън ставната ямка. Това обикновено се дължи на възпаление.

Накрая се проверява централната релация, която би трябвало да усетим. Пациентът би тряб-

вало да отваря от тази позиция с относителна лекота и не би трябвало да има шумове.

ОБРАЗНА ДИАГНОСТИКА

Клиничният преглед ще ни каже повече за статуса на ставите. Използването на образна диагностика помага да изградим собствена представа за конкретния случай. Ще използваме два типа образни изследвания – ЯМР и конично-лъчева компютърна томография.

СВСТ

В повечето случаи започваме с СВСТ, защото е лесно да получим 3D изображение на ставите. Благодарение на работата на Rickets и Ikeda разполагаме с начин да измерим позицията на ставите и да добием представа дали кондилът се намира в основата на ямката. С помощта на СВСТ можем да установим състоянието на кондилите.

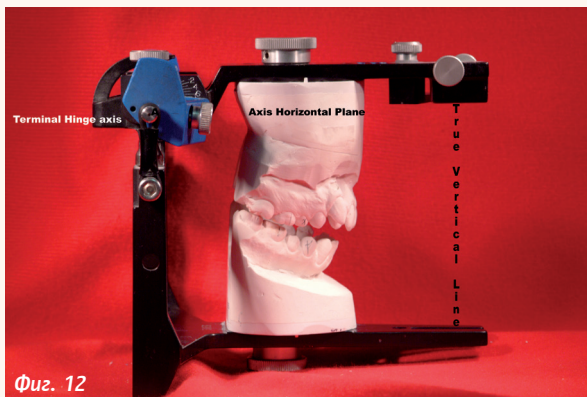
В конкретния случай образната диагностика показва, че ставата е в етап на дегенерация. Кондиларната глава е с променени вертикални размери. Следователно бихме очаквали да видим асиметрично отваряне, при което брадичката се отклонява към засегнатата страна. И при трите изгледа (сагитален, коронарен и аксиален) виждаме кондил, който всъщност се променя, особено при сравнение с левия кондил (фиг. 4).

При преглед на изображенията на двете стави, поставени едно до друго, се вижда, че лявата страна определено изглежда по-добре и е с по-заоблени форми. При коронарен изглед се наблюдава подчертан симетричен контур в сравнение с другата страна. Аксиалният изглед потвърждава това; виждаме, че формата е по-добра и има по-плътен контур.

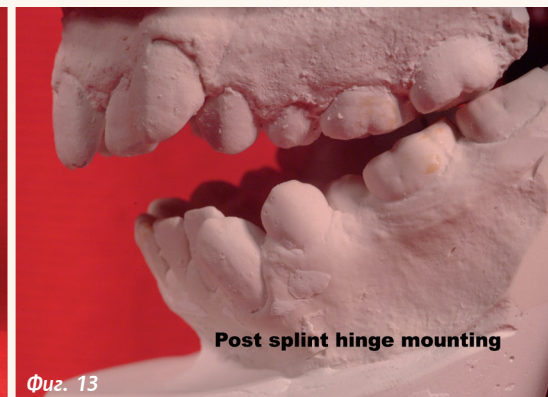По този начин образната диагностика ни помага да установим, че в този случай едната страна ще бъде проблемна, особено що се отнася до ортогнатната хирургична намеса.

Ако погледнем сбуизмерните СВСТ образи, можем да видим, че дясната става определено е с понижена височина и се забелязва пространство, което не е нормално (фиг. 5, 6).

При коронарния изглед дори се вижда наличието на кистична формация. Когато сравните дясната с лявата страна, получавате по-традиционен образ, който е това, което бихме искали да видим. Настъпили са обаче ня-



Фиг. 12



Фиг. 13

Фиг. 12 Установяване на истинската шарнирна равнина. Фиг. 13 Отворена захапка на включения в артикулатор модел.

кои промени – наблюдаваме „кловиден“ ефект при лявата става. Образите на ставата са важни при определянето дали трябва да продължим с определен тип хирургична корекция.

При сагиталния изглед дясната става изглежда в норма. Ако я погледнем обаче в трансверзална посока, ще забележим по-малко пространство латерално, отколкото медиално – нещо, което виждаме както при лявата, така и при дясната става (много по-голямо ставно пространство). Ето защо е важно да гледаме не само сагиталния образ, но също и коронарния, за да се уверим дали има трансверзален проблем в ставите.

АНАЛИЗ НА МЕКИТЕ ТЪКАНИ

Получавайки квалификация за извършване на ортодонтоско лечение, ние сме обучени в анализ на костните тъкани, а цефалометричният анализ се базира именно на това. Ако използвате костни тъкани за определяне на меко тъканни корекции, резултатът няма да бъде добра лицева естетика. Ето защо меко тъканният анализ е толкова важен.

Използването на меко тъканни маркери с 3D лицево планиране ни дава възможност за диагностика на меките тъкани и съотнасяне към костите.

На фигура 5 сме наложили меките тъкани върху костите. С поставените маркери след конвертирането на образа в сбуизмерна рентгенография можем да видим субпулпалната област, където се намират скулите и където основата на крилата на носа. В допълнение на това се вижда и маркер на шарнирната ос, който се определя при установяването на истинската шарнирна ос на мандибулата на пациента. Върху носа на пациента също се поставя маркер, наречен хоризонтална точка.

Всичко се анализира според базисна координатна система от

същинската вертикала спрямо хоризонталната ос.

Образът е ориентиран от равнината на хоризонталната ос и същинската вертикална равнина, което се базира на естествената позиция на главата на пациента.

Фигура 6 показва как тези дъга възла са разположени на 90 градуса един спрямо друг. При анализ регистрираме всички меко тъканни измервания – както хоризонтални, така и вертикални, и ги базираме върху линията, минаваща през точката subnasale (SN). Това определя същинската вертикална линия, която се базира на естествената позиция на главата.

Освен това включваме няколко измервания на костите, които да ни дадат повече информация за архитектурата на долната челюст. Те произлизат от анализа на Rickets и Jarabak. С негова помощ можем да покрием базата, необходима от ортодонтоския гледна точка, но също и това, от което се нуждаем за хирургичния протокол.

Също така имаме нужда от фронтален анализ, получен от лицето на пациента. Повечето данни се получават по време на клиничния преглед на пациента. Това ни позволява да погледнем орбиталния ръб, скулата, подпулпалната област, основите на крилата на носа и възла на очите.

Всичко това ни дава възможност да оценим дали са налице трансверзални асиметрии и къде оклузалната равнина е наклонена. Това е валидно и за мандибуларната равнина, за която също може да установим, че е наклонена. Това е особено вярно за случаи, при които е налице дегенеративен процес в едната става.

ПОЗИЦИЯ НА ГЛАВАТА, ПРОФИЛ И ФРОНТАЛЕН АНАЛИЗ

Естествената позиция на главата е различна за всеки индивидуален пациент. Това ще направя

регистрираното разстояние от точка glabella до същинската вертикална линия различно.

За да измерим колко далече е m. glabella от SN (същинска вертикална линия), първо трябва да установим естествената позиция на главата на пациента (фиг. 7). За тази цел пациентът трябва да застане пред огледало, като най-напред го помолим да затвори очите си и да наклони главата си напред-назад три пъти.

След това пациентът отваря очи и поглежда себе си в огледалото директно в очите. След като сме установили естествената позиция на главата, вземаме измервателния уред. Нашата цел е да се уверим, че уравновесителното мехурче е в областта, ограничена от двете линии. Това ще ни позволи да измерим разстоянието от същинската вертикална линия до m. glabella.

Запомнете, че позицията на главата при всеки човек е различна. Колкото по-далече е m. glabella от същинската вертикална линия, толкова повече това се отразява върху начина, по който изглежда долната трета на лицето.

Следващата стъпка е да установим хоризонталната равнина (фиг. 8). Най-напред установяваме хоризонталната позиция с помощта на лицевата дъга. Използва се показалецът на лицевата дъга, за да се направи маркировка на носа, когато дъгата е хоризонтална.

Предварително сме установили позицията на шарнирната ос от лявата и дясната страна на пациента чрез трасиране на аксиалния път. Аксиохоризонталната равнина може да бъде определена чрез свързване на хоризонталната точка с двете аксиални точки, след което се пренася в артикулатор. Това ни позволява да се ориентираме и да сравним данните от СВСТ с моделите, включени в артикулатора.

Така разполагаме със същинската аксиохоризонтална равнина