

DENTAL TRIBUNE

세계적 치과학 신문 · 한국판

홍콩 발행

www.dental-tribune.com

No. 3+4 Vol. 8

과학자들이 치과 엑스레이와 암 사이의 연관성을 밝혀내다

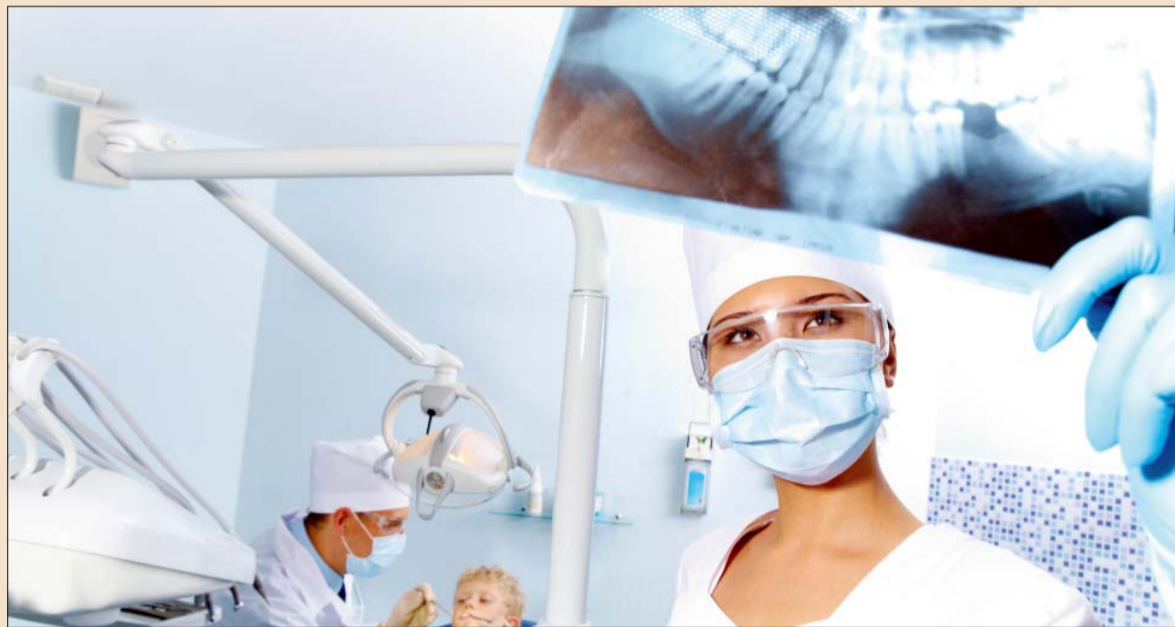Lisa Townshend
DT 영국

런던, 영국/라이프치히, 독일: 쿠웨이트와 영국의 공동연구 팀은 치과 엑스레이와 갑상선암 발생률 증가 사이에 연관성이 있다고 발표했다. 연구팀은 쿠웨이트의 한 병원에서 엑스레이 촬영을 받은 500명의 환자들의 분석한 결과, 최대 4번의 치과 엑스레이 촬영을 받은 남녀 환자들의 경우 치과 엑스레이 촬영을 한번도 받지 않은 사람들에 비해 암 발생률이 2배 이상 높은 것으로 확인되었다. 5-9번의 엑스레이 촬영을 받은 환자들의 경우, 암 발생률이 4배 이상 높은 것으로 확인되었다.

갑상선암은 치사율이 가장 낮은 암 중 하나이지만, 호주에서는 최근 들어 발병률이 거의 2배나 증가했다.

이번 발견은 치과 의사, 치과 보조원, 치기공사, 엑스레이 작업자들의 갑상선암 발생률이 높다는 기존 보고서들과 일치하며, 또한 방사선에 대한 갑상선의 감수성이 기관에 직접 조사하는 경우 뿐만 아니라 전리 방사선에 노출되는 경우와도 관련이 있음을 보여준다. 갑상선암 외에도, 백혈병 및 유방암에서도 중대한 위험성이 관찰되었다.

연구원들은 자신들의 연구 결과가 "조심스럽게 다루어져야 하며",



엑스레이를 보고 있는 치과보조원. 새로운 연구 결과에 의한 저선량 방사선 촬영에 의한 저선량 방사선조사는 안전하다고 명시한 현행 가이드라인에 대해 의문을 제기한다. (DTI/사진 Dmitry Shironosov)

그 이유는 이 데이터가 참가자들의 자가 보고를 토대로 한 것이며, 갑상선암 발생 증가에 또 다른 요인들이 영향을 주었을 가능성이 있기 때문이라고 경고했다. 치과 엑스레이의 정확한 영향을 확증하기 위해서는 추가적인 연구가 필요하다고 이들은 덧붙였다.

"우리 연구가 엑스레이 횟수, 연령, 엑스레이 노출량 등이 포함된 치과 기록에서 나온 정보를 토대로 이루어졌다는 점이 중요합니다." 라고 이 연구를 지휘한 Brighton and Sussex Medical School의 공중보건학과 부교수이자 컨설턴트인 Dr. Anjum Memon는 말했다. "만일 결과가 사실로 확인될 경우, 신규 환

자의 필수 진단 과정으로 엑스레이를 사용하는 것과 정기적인 치과방사선 조사는 특히 어린이와 청소년의 경우 재고할 필요가 있으며, 납 차폐 칼라 사용을 더욱 확대해야 합니다." □

(Daniel Zimmermann, DTI 편집)

DTI가 유럽지역 포트폴리오를 확장하다

Dental Tribune International Media Group은 프랑스 다국적 기업인 Edition Formation Entreprise (EFE)의 포르투갈 자회사인 International Faculty for Executives와 새로운 파트너십을 맺었다. 이 계약은 포르투갈에서 DTI의 미디어 및 온라인 교육 포트폴리오를 확장하기 위한 것으로, 현재 포르투갈에는 5,500명 이상의 치과 의사가 있다. 새로운 포르투갈어 Dental Tribune은 2010년 11월 11-13일에 개최되는 제19회 포르투갈 치과의사협회 (Ordem dos Médicos Dentistas)의 연례 총회에 맞춰 런칭이 계획되었다.

1988년 설립된 EFE는 현재 유럽에 5군데 지사를 운영하고 있으며, 농업 부문, 물류, 치과 산업, 기타 분야의 25,000여 임직원들과 회사, 지역 당국에 정보를 제공하고 있다. DTI의 합동 포트폴리오에는 90여 개국 25개 언어로 650,000명 이상의 치과 의사들에게 배포되고 있는 100여 개의 출판물이 포함되어 있다.



베이징 천안문 광장에서 시민들이 국경일을 축하하고 있다. 두 명 중 한 명은 주 2회 양치질조차 하지 않는 것으로 보고되었다. (DTI/Eastimages, USA 사진 제공)

패스트푸드에 화난 대만인들

대만 치과 의사들은 국내 패스트푸드 체인점에 최대 8센티미터 높이에 달하는 초대형 버거의 판매를 중단할 것을 촉구했다. 이들은 일반 버거 2배 크기의 이러한 초대형 버거를 섭취할 경우, 악관절 기능 장애, 턱 부상을 초래할 수 있다고 주장하고 있다. □

법의학에 치아를 이용하다

스페인 University of Granada의 연구원들은 사람의 치아 패턴이 DNA 테스트처럼 신원 확인에 사용될 수 있음을 제시했다. 연구원들은 3,000명 이상의 사람 치아 패턴을 분석한 결과 이러한 결론을 얻게 되었다. □

치기공소 시장의 현저한 성장

새로운 연구 결과에 따르면, 전세계 치기공소 시장 규모는 2015년까지 145억 달러를 넘어설 것이라고 한다.

미국의 시장 조사 출판사인 Global Industry Analysts, Inc.가 진행한 이 연구 조사에 따르면, 고령 인구의 증가와 이로 인한 치과 보철물 및 기타 수복물의 수요 증가로 인해 치기공소들이 현저한 성장세를 나타내고 있다고 한다. 또한 이 보고서는, 베이비 붐 세대의 구매력 증가가 시장 성장의 또 다른 원동력이라고 밝혔다.

그 외에도, 이 연구는 아태지역에서 일본과 기타 시장의 판매 관련 자료 및 통계를 분석했다. □

AD



Under the patronage of
H. H. Sheikh Hamdan Bin Rashid Al Maktoum
Deputy Ruler of Dubai, Minister of Finance
President of the Dubai Health Authority



هيئة الصحة بدبي
DUBAI HEALTH AUTHORITY

"Delivering Science & Technology"

DUBAI 2011

1-3 February
Dubai International Convention & Exhibition Centre

15th Anniversary

UAE INTERNATIONAL DENTAL CONFERENCE & ARAB DENTAL EXHIBITION

"Where Oral Health Professionals Meet"

Supported by **fdi**



- Keep up to date with the newest developments and techniques in dentistry through a series of lectures and specialized courses
- Enhance your dental practice with various management and clinical workshops
- Learn the optimal prevention and treatment services in the field of dental traumatology
- Visit 20,000 sqm. of exhibition space and explore the latest innovations and business practices
- Enjoy a panoramic view from Burj Khalifa, the world's tallest tower
- Ride the Metro and see Dubai!

www.aedc.com

Organised by **INDEX** Strategic Partner Supported by

INDEX® Conferences & Exhibitions Organisation Est.
P.O. Box 13636 | Ibn Sina Bldg, #27 Block B, Office 203, Dubai Healthcare City | Dubai - United Arab Emirates
Tel: +971 4 3824717 | Fax: +971 4 3824718 | E-mail: aedc@index.ae | Website: www.index.ae

의치 사용자의 구강 건강은 매우 중요하며, 그 이유는 전신 건강에 미치는 영향 때문이다

FDI 세계치과의사총회에서 열린 GSK가 후원하는 심포지움에서, *Dental Tribune*의 영국 편집자인 *Lisa Townshend*는 치아 상실이 구강 건강과 전신 건강에 미치는 영향에 대해 발표했다

의치 플라그와 균막에 대한 새로운 증거가 대두됨에 따라, 의치 사용자들의 구강 질환과 전신 질환 발생률 증가에 대한 논의가 필요해졌다.

최근 브라질에서 개최된 FDI 세계치과의사총회에서 열린 GSK가 후원한 심포지움에서는, 의치 사용자의 의치 및 구강 위생의 중요성과 이것이 구강 건강과 전신 건강에 미치는 영향에 대한 논의가 진행되었다.

이 심포지움의 주요 논제는 다음과 같다:

- 제대로 세척되지 않은 의치는 구강 질환 및 전신 질환 발생과 관련된 유해 세균 및 진균의 만성적인 온상이다
- 의치 사용자는 효과적인 항균 제품과 항진균 제품으로 매일 의치를 세척해야 한다
- 치과 의료 종사자들은 환자들을 교육하고, 환자들이 구강 및 전신 건강을 향상시킬 수 있도록 도움을 주는 중요한 역할을 담당하고 있다

국제 전문가 위원회 회장인 Claudio Fernandes 교수는

브라질 Nova Friburgo의 Fluminense Federal University 치과 보철학과 교수이다. Fernandes 교수는 전세계적으로 무치아 인구가 증가하는 것과 이것이 구강 건강에 미치는 영향, 그리고 이러한 문제들에 대처하기 위한 치과 의료 종사자들의 역할을 강조했다. 그는 또한: '치과의사들은 의치가 잘 맞는지, 기능을 잘 발휘하는지 뿐만 아니라, 그 이상의 것을 살펴봐야 한다; 의치는 환자 건강의 일부가 되어야 한다. 의치가 그 기능을 제대로 발휘할 때, 우리가 환자의 건강을 제대로 회복시킨 것이다' 라고 논평했다.

심포지움의 연자와 이들의 주요 발표 내용은 다음과 같다:

- Dr. Zvi Loewy는 GSK의 Dental Care R&D 부사장이자 미국 New York Medical College와 Drexel University의 교직원으로, 무치아: 공중 보건에 미치는 영향 (Edentulism: Public Health Impact)에 대해 발표했다. 전세계 의치 사용 환자는 12%에서 63%로 늘어났다. 이 연구는 의치 사용 환자의 특정 전신 질환 발생률 증가와

이것이 공중 보건 시스템에 미치는 영향을 제시했다.

- Dr. Angus Walls는 영국 Newcastle University, School of Dental Sciences의 연구 책임자이자 보존과 교수로 구강 건강과 영양 섭취가 전신 건강에 미치는 결과 (Implications of Oral Health and Nutrition on Systemic Health)에 대해 토론했다. 치아 상실로 인한 식단 변화는 과일 및 채소 섭취 부족과 지방 및 설탕 섭취 증가라는 건강에 해로운 식습관을 초래할 수 있다. 의치의 안정성은 저작 능력에 대한 자신감 향상을 위한 핵심 요소이며, 환자의 식습관과 삶의 질을 향상시키는데 도움을 주는 필수 요소 중 하나이다. 의치 접착제 사용은 의치 안정성 강화나 저작 능력 향상에 도움을 준다. 무치아 환자의 영양 섭취가 감소되면 면역 체계의 기능과 회복 능력이 억제되어; 구강 질환과 전신 질환의 발생할 수 있는 최적의 조건이 형성되는 것으로 드러났다.
- Dr. Wenyan Shi는 미국 UCLA School of Medicine,

Microbiology and Molecular Genetics 교수이자 UCLA School of Dentistry, Oral Biology 교수 겸 학과장으로, 의치 사용 환자의 미생물학 (Microbiology of Denture Patients)에 대해 토론하고 치과 질환과 미생물학 간의 깊은 연관성을 강조했다. 의치 사용 환자의 65-80%는 *Candida albicans* 와 *Candida glabrata* 에 의한 구내염이 있으며, 의치에 호흡기 및 위장관 감염과 관련된 병원균들이 존재하는 것으로 드러났다. 그는 의치에 존재하는 병원균을 제거하는 것이 매우 중요하다고 역설했다.

- Dr. Steven Offenbacher는 미국 채플힐의 University of North Carolina, School of Dentistry의 치주학과장이자 치주학 분야의 OraPharma 석좌 교수로, 치주학 및 보철학 연구를 토대로 한 의치 사용자를 위한 전략적 접근방법 (Strategic Approaches for Denture Wearers Based on Periodontal and Prosthodontal Research)에 대해 발표했다. 그는 전신 질환에 있어 무치아가; 주요

원인이 아닌 위험 인자라는 측면에서 그 중요성을 자세히 설명했다. 그는 또한, 의치에 수많은 감염성 병원균이 고농도로 존재한다는 점을 강조했다. 의치 착용은 COPD(만성 폐쇄성 폐질환), 심장 질환, 죽상동맥경화증, 고혈압, 당뇨병과 같은 일부 전신 질환의 발병 위험성 증가와 관련이 있다. '기본적으로 이 연구는 환자들이 매일 의치 세척을 더욱 철저히 할 필요가 있으며, 임상 치과의로서 우리가 구강 내 감염 인자를 줄이기 위해 더욱 세심한 노력을 기울여야 한다는 사실을 시사하고 있다.'

이 심포지움에는 많은 대표단들이 참석했으며 뜨거운 호응을 받았다. 한 참석자는 다음과 같이 논평했다; '이 심포지움은 매우 훌륭했으며 이번 여행을 가지 있는 것으로 만들어 주었습니다! 또 다른 참석자는; '이 심포지움은 대단히 흥미로웠고, 전세계에서 온 전문 연구원들은 의치 사용자들의 구강 건강의 중요성과 의료인들이 이것에 관심을 가질 필요가 있음을 참석자들이 잘 이해할 수 있게 도와주었습니다' 라고 말했다. □

Heraeus사가 한국 치과기자재 수입업체 지분을 대량 인수하다

Daniel Zimmermann
DTI

홍콩/라이프치히, 독일: 독일 Heraeus 그룹의 덴탈 부문은 아시아에서 회사의 시장 입지를 강화하고 있다. 최근 이 회사는 증자의 일환으로, 한국 서울에 있는 치과기자재 수입업체인 Huden사의 지분을 대량 인수했다. 이번 지분 인수를 통해 Heraeus사는 치아 수복 및 임플란트 기술에 필요한 기자재와 장비 판매에 주력할 예정이며, 아시아에서 성장 속도가 가장 빠른 덴탈 시장 중 하나인 한국에서 직접 자사 제품을 판매할 수 있게 되었다.

1851년 설립된 가족 회사인 Heraeus사는 산업용 귀금속, 센서, 석영, 생체재료 등의 분야에서 활발한 사업활동을 해왔다. 2009

년에는 캐스팅 재료, 컴포지트, 합금, 세라믹 등을 포함한 덴탈 부문에서 총 2억 8800만 유로의 매출실적을 올렸다.

회사 임직원이 Dental Tribune Korea에 전한 바에 따르면, 올해 초 주주들이 증자를 결정했으며, 이 자금은 중단기적으로 Huden사의 판매 및 유통 부서 확장에 사용될 것이라고 한다. 덧붙여, Heraeus사는 한국에서의 브랜드 인지도 강화와 제품 승인 추진을 위해 한국 내 선구적 리더들 및 대학과의 협력 확대에 주력할 예정이다. Heraeus사의 목표는 수년 내로 현 시장 점유율을 두 배로 증가시키는 것이다.

거래의 재정적 조건은 공개되지 않았다.

국제 판권			
Dental Tribune International이 라이선스를 소유함		발행인 Torsten Oemus	
그룹 편집	Daniel Zimmermann newsroom@dental-tribune.com +49 341 48 474 107	교열 부장	Sabrina Raaff Hans Motschmann
편집자	Claudia Salwiczek Anja Worm Yvonne Bachmann	발행인/회장/CEO	Torsten Oemus
편집 보조		세일즈 & 마케팅	Peter Witteczek Antje Kahnt
국제 편집 위원	Dr. Nasser Barghi, 미국 - 도재학 Dr. Karl Behr, 독일 - 근관 치료학 Dr. George Freedman, 캐나다 - 심미 치과학 Dr. Howard Glazer, 미국 - 우식학 Prof. Dr. I. Krejci, 스위스 - 보존 치과학 Dr. Edward Lynch, 아일랜드 - 보철학 Dr. Ziv Mazor, 이스라엘 - 임플란트학 Prof. Dr. Georg Meyer, 독일 - 보철학 Prof. Dr. Rudolph Slavicek, 오스트리아 - 기능학 Dr. Marius Steigmann, 독일 - 임플란트학	재무 및 관리 담당이사	Dan Wunderlich
		마케팅 & 세일즈 서비스	Nadine Parczyk
		라이선스 문의	Jörg Warschat
		회계	Manuela Hunger
		사업 개발 매니저	Bernhard Moldenhauer
		프로젝트 매니저 온라인	Alexander Witteczek
		책임 프로듀서	Gernot Meyer
Dental Tribune International Holbeinstr. 29, 04229, Leipzig, Germany 전화번호: +49 341 4 84 74 302 팩스: +49 341 4 84 74 173 웹사이트: www.dental-tribune.com 이메일: info@dental-tribune.com			
지역 사무소			
아태지역			
Dental Tribune Asia Pacific Limited Room A, 20/F, Harvard Commercial Building, 111 Thomson Road, Wanchai, Hong Kong 전화번호: +852 3118 7508 팩스: +852 3118 7509			
미국			
Dental Tribune America, LLC 116 West 23rd Street, Ste. 500, New York, N.Y. 10011, USA 전화번호: +1 212 244 7181 팩스: +1 212 224 7185			
Dental Tribune Asia Pacific Ltd. 발행 © 2010, Dental Tribune International GmbH. 판권소유. Dental Tribune은 임상정보와 제품에 관한 정보를 정확하게 전달하고자 최선을 다하고 있습니다. 그러나 제품광고의 유효성, 혹은 인쇄상의 오류에 관해서는 책임을 지지 않습니다. 또한 발행인은 광고주에 의해 게재된 제품명이나 선전문구, 제품설명에 관한 책임을 지지 않습니다. 저자의 견해는 저자 개인의 고유한 의견이며, Dental Tribune International의 편집방향에는 영향을 미치지 않습니다.			

독일 회의에서 아시아 전문가들이 임플란트에 대해 논의하다

Daniel Zimmermann
DTI

라이프치히, 독일: 최근 독일 튀빙겐 대학에서 개최된 공동 심포지움에서는 180명 이상의 아시아, 독일, 영국 치과 의사들이 임플란트 수복 치과학에서의 신개념에 대해 토론했다. Showa 대학의 Takashi Miyazaki 교수가 이끄는 일본 과학자들은 임플란트 표면 향상에

방전 가공(spark erosion)을 이용하는 새로운 연구에 대해 발표했다. 이 기술은 최근 다른 산업 분야에서 고전압 전기 방전을 통한 금속 절단에 사용되고 있다.

현재 전체 치과 의사의 80% 이상이 임플란트를 시술할 수 있는 한국이나 중국 같은 나라에서는 임플란트 치과학이 우위를 점하고

있다. 이 회의에 참가한 중국 북경대 구강의학과의 Yen Lin 교수에 따르면, 치과병원 임플란트과에서는 매년 2,000에서 3,000개의 임플란트가 식립되고 있다고 한다.

업계는 임플란트 시장이 2015년까지 1.25억 달러 이상으로 성장하리라 전망하고 있으며, 이는 향

후 4년간의 연평균 성장률을 30% 이상으로 반영한 것이다.

이 심포지움은 튀빙겐 대학 치과보철과에서 주최하고 Heiner Weber 교수가 좌장을 맡았다. 1980년대부터 튀빙겐 대학은 아시아 각국에서 온 치과 의사, 치기공사와 치대생들에게 구강 외과학을 교육해왔다. [D](#)



Heiner Weber 교수(왼쪽)가 Ye Lin 교수와 포즈를 취하고 있다. (DTI/독일, 튀빙겐 대학 사진 제공)

아시아와 유럽이 위조약품에 대처하다

Daniel Zimmermann
DTI

라이프치히, 독일: 벨기에 브뤼셀에서 개최된 제8차 아시아-유럽 정상회의(Asia-Europe Summit ASEM 8)에 참석한 정치인들과 세계 지도자들은 아시아와 EU 간의 의료 서비스에 대한 지역간 협력 체제를 강화하기로 결의했다. 또한 이들은 아시아 국가들의 우수 의약품 제조 품질 관리 기준 증명(Good Manufacturing Practice certification)에 대한 인식과 더불어 위조에 대한 개입 정책 개선을 요청했다.

유럽 안보 협력기구(Organization for Security and Co-operation in Europe)의 통계에 따르면, 의약품을 포함한 위조품이 차지하는 비율이 전세계 무역의 2%, 또는 2천억 달러에 달한다고 한다. 대부분의 위조품들은 위조 금지 제도가 취약한 인도나 중국 같은 나라에서 제조되고 있다. 특히 그 중에서도 미국 FDA는 2007년, 부동액에 사용되는 화학 물질이 함유된 중국산 콜게이트 치약 위조품 수십 톤을 리콜해야 했다.

국제치과제조자협회 상임 이사인 Friedrich A. Herbst는 *Dental Tribune Asia Pacific*에 “위조 의약품은 치과 의사나 치과 산업계의 문제만이 아닙니다. 이것은 모든 의료인들을 위협하고 있습니다.”라고 말했다. “유통망을 따라 모든 개별 판매자들이 자신이 제공, 유통, 판매하는 제품들을 개인의 정직성과 윤리적 기준이 잘 알려진 믿을 수 있는 곳에서 공급받기 위해 노력할 때에만 위조품의 확산이 감소될 수 있습니다.”

Herbst는, 전세계 600여 보건 단체를 대표하는 비정부 기구인 국제보건의료연합(World Health Professions Alliance)이 최근 위조 의약품 확산에 대한 공중 위생 경고를 발표한 바 있다고 덧붙였다. 또한 이 기구는 그들의 웹사이트(www.whpa.org)에 자료를 제공하여 의사와 치과 의사들이 이 문제에 관한 더 많은 정보를 검색할 수 있도록 했다고 그는 말했다. [D](#)

AD



EMS-SWISSQUALITY.COM

ABRASIVE - A BAD IDEA?



THE NEW AIR-FLOW POWDER PERIO DOES AWAY WITH MISCONCEPTIONS - AND WITH HARMFUL BIOFILM

With a grain size of ~25 µm, the Original Air-Flow Powder Perio is extra-fine. In addition, the grains have a particularly low specific density.

As a result, the Original Air-Flow Method is effective from the gingival crest to the deepest periodontal pockets. In other words, it also acts where, under the cover of biofilm, billions of bacteria proliferate in subgingival areas to perform their destructive work.

ABRASIVE - A GOOD IDEA!

When used in conjunction with the Perio-Flow handpiece of the new Air-Flow Master or with the Air-Flow handy Perio with its Perio-Flow nozzle, this newly developed powder is perfect for subgingival prophylaxis.

The Original Air-Flow Powder Perio removes harmful biofilm - without any adverse effects on the tooth surface.

Biofilm is gone. A misconception is laid to rest. For the benefit of your practice and your patients.

For more information > welcome@ems-ch.com



120 g bottle

AIR-FLOW KILLS BIOFILM

- > Microorganisms proliferate and grow - the breeding ground develops its own protective layer - bacteria then separate and colonize additional areas.
- > Biofilm protects bacteria from drug therapy.
- > The immune defenses of the body are powerless. In order to prevent a bacterial invasion, the body triggers a process which breaks down bone tissue.
- > Implant patients are equally affected by biofilm. Periimplantitis leads to the loss of implants.

Biofilm ...



... removal - right



... removal - wrong





결손된 하악 절치를 임플란트로 수복하기

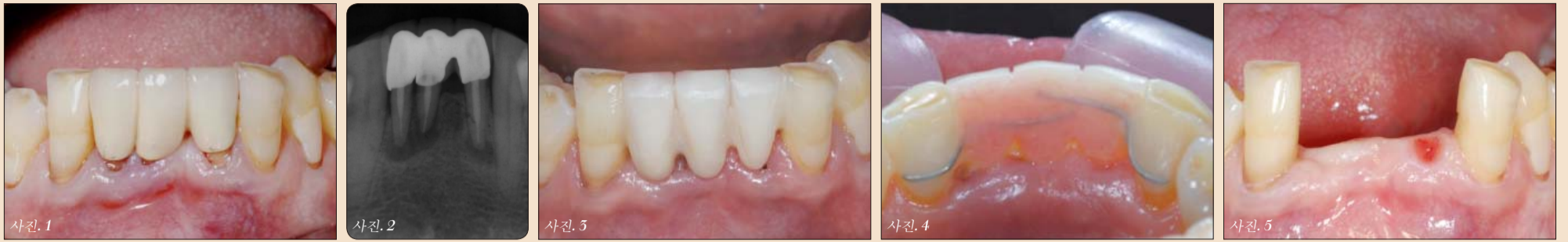

사진. 1: 수술 전.—사진. 2: 수술 전 peri-apical 엑스레이 사진.—사진. 3: Resin-bonded provisional restoration.—사진. 4: 설측에서 본 모습.—사진. 5: 발치 12주 후.

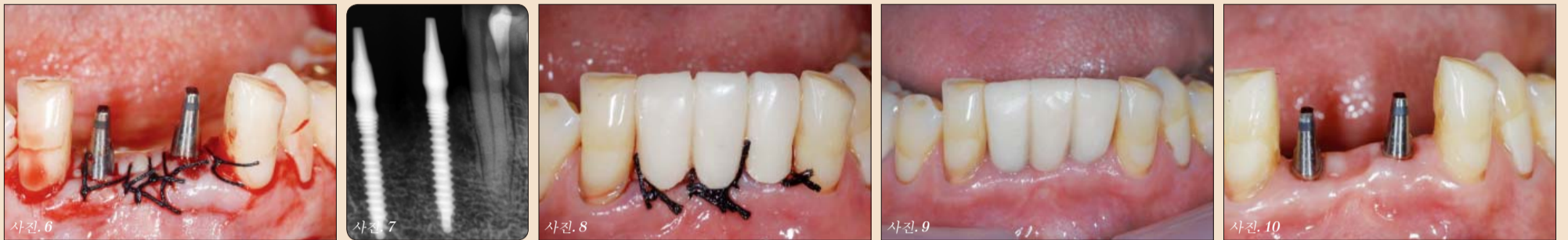

사진. 6: 임플란트 식립.—사진. 7: 임플란트 식립 시 찍은 Peri-apical 엑스레이 사진.—사진. 8: 임시 보철물 즉각 장착.—사진. 9: 임시 보철물 조정.—사진. 10: 임플란트 식립 8주 후.

Dr 김중화 & 이상우
한국

하악 절치는 선천적으로 치주 조직의 지지가 약하기 때문에 조기 상실되기 쉬우며, 치주 질환의 유병률이 높다. 결손된 하악 절치를 위한 가장 보편적인 치료 방법은 무엇일까? 치료 방법으로는, 가철성 보철 뿐만 아니라 고정성 보철물인 **conventional bridge, resin-bonded bridge (Maryland Bridge), 임플란트** 등이 있다. 1, 2개의 하악 중절치가 결손된 경우에는 3 unit이나 4 unit bridge가 최우선 치료(treatment of choice)로 선택되곤 한다. 이런 케이스에서는 **conventional bridge** 대신 **resin-bonded bridge**를 사용할 수 있다; 반면, 임플란트 치료는 공간 부족으로 인해 적합하지 않을 때가 많다. 2개 이상의 절치가 결손된 경우, 현재 대부분의 치과의사들이 임플란트 치료를 최우선으로 선택하고 있다.

Bridge abutment를 위해 하악 절치를 형성하는 것은 매우 정교한 기술이며, 이 과정에서 발생할 수 있는 치수 손상 때문에 근관 치료를 필요로 하는 경우가 많다. 치수 손상의 위험성이 없더라도, 그러한 작은 치열에서 자연스러운 모양과 shade를 재창조한다는 것은 어려운 일이다.

많은 임상에서 치아 임플란트는 결손된 치아를 수복하기 위한 최우선 치료로 선택되고 있으며, 높은 성공률이 증명되었다. 임플란트 치료를 통해 치아 결손부 주위의 건강한 치아를 삭제하는 것을 피할 수 있다. 임플란트 수복의 또다른 장점은 바로 치조골을 유지할 수 있다는 점이며, 다른 수복 치료를 할 경우에는 치조골이 흡수되어 심미성을 손상시킨다.

실제 임상 치료에서는 어떤 일이 일어나고 있을까? 우리는 하악 전치부 임플란트 식립에 대한 부담감을 전혀 느끼지 않는가? 기존 고정성 브릿지의 단점과 임플란트 수복물의 장점을 모두 이해하고 있음에도 불구하고, 우리는 결손된 하악 절치의 최우선 치료법으로 브릿지를

흔히 선택하고 있다. 그 이유는 무엇일까? 왜 우리는 이런 케이스의 환자들에게 임플란트 치료하기를 주저하게 되는가? 임플란트로 하악 절치를 수복하는 것은 가장 어려운 치과 치료 중 하나라고 할 수 있으며, 이는 치조골의 양과 치아 간격이 제한되어 있기 때문이다. 하악 전치부에 임플란트를 식립하는 것은 다음과 같은 이유로 어려워질 수 있다:

1. Facio-lingual bone 양 부족;
2. 인접 치아 사이의 mesio-distal space 부족;
3. 잔존 치조골의 높이 부족;
4. 임플란트의 faciolingual angulation을 제한하는 mento-labial depression 존재; 그리고
5. 치간 유두(interdental papilla)의 보존이나 재형성이 매우 정교한 기술이기 때문.

성공적인 임플란트 식립을 위한 필수조건 중 하나는 치조골 양이 충분해야 한다는 것이다. Tarnow et al.는, 보철물 장착 후 submerged 임플란트가 1.5~1.4 mm의 circumferential, 또는 horizontal bone resorption을 일으킨다고 주장했다. Grunder et al. 역시, 골 재형성 효과를 보상하기 위해서는 임플란트 바디 뒤쪽에 최소 2 mm의 lateral alveolar bone이 존재해야 한다고 주장했다. 치조골 양이 그보다 적을 경우, 골 재형성 후 facial bone plate나 buccal bone plate의 일부, 또는 전부가 소실될 것이며, 연조직 퇴축이 위험성이 있다. 하악 전치부에서 임플란트 주위에 이만한 양의 치조골이 존재하는 경우는 매우 드물다. 그래서, 임플란트 식립 후 치조골 두께를 2 mm로 유지할 수 있을 만큼의 충분한 치조골을 만들기 위해 치조골 증대술(ridge augmentation)이 필요할 때가 많다.

성공적인 임플란트 치료를 위한 또 하나의 필수조건은 바로 충분한 치아 간격이다. 자연스러운 임플란트 수복물을 만드는 것은 기술 시 임플란트의 적절한 식립에 달려있다. 이 목표를 달성하기

위해서는 세심한 계획과 정확한 임플란트 식립이 필수적이다. 임플란트는 임플란트와 인접치 간의 최소 간격이 1.5 mm가 되어야 치간골과 치간 유두를 유지할 수 있다. 직경이 4 mm,

또는 그 이상인 표준 직경 임플란트(Standard diameter implant)의 경우, mesiodistal space가 최소 7 mm는 되어야 임플란트 식립이 가능하다. 인접한 두 개의 임플란트 사이에 치간

유두를 형성하려면, 임플란트 사이의 간격이 3mm 이상이어야 한다. 그러므로, 두 개의 표준 직경 임플란트를 나란히 식립하는데 필요한 최소 mesio-distal space는 14 mm이다.

AD

SIDEX 2011
Seoul International
Dental Exhibition
& Scientific Congress 2011

COEX SEOUL
JUNE 24-26, 2011

www.sidex.or.kr

81-7 Songjung-dong Sungdong-gu, Seoul 133-837, Korea
Tel : +82-2-498-9146 Fax : +82-2-498-9147
E-mail : sda@sda.or.kr URL : www.sidex.or.kr

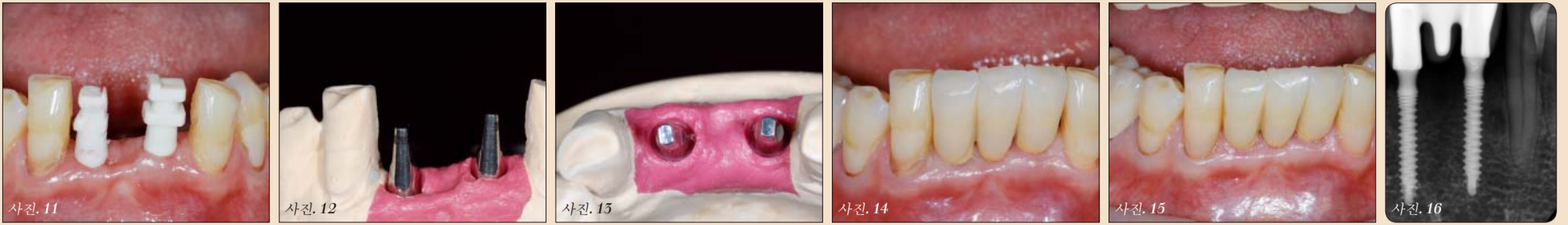


사진. 11: Friction-fit impression caps.—사진. 12: Working cast.—사진. 13: 위에서 본 모습.—사진. 14: 최종 보철물.—사진. 15: 15개월 추적 검사.—사진. 16: Peri-apical 스테이 사진.

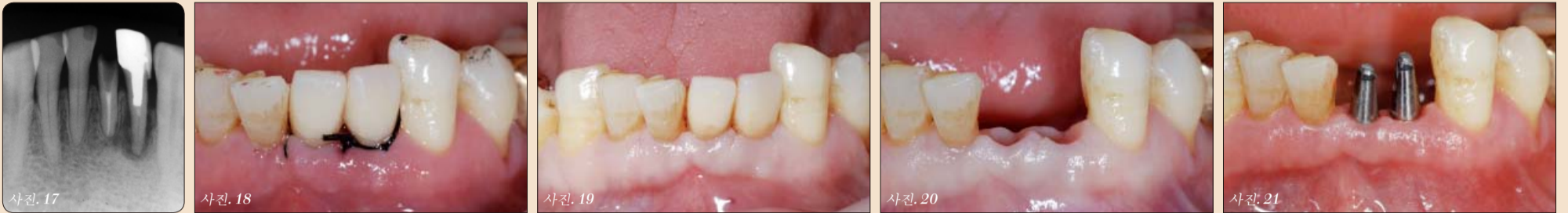

사진. 17: 수술 전 엑스레이 사진.—사진. 18: #25번, #24번 치아 발치 후 Resin-bonded provisional restoration.—사진. 19: 발치 11주 후.—사진. 20: Ovate pontics로 치간 유두 보존.— 사진. 21: 임플란트 식립 8주 후.

임플란트 제조사들은 직경이 좁은 임플란트(narrow-diameter implant (3.0~3.5 mm))를 출시하여 이러한 문제점을 해결하고자 했다. 그러나, 이러한 임플란트 역시 임플란트와 치아 사이의 충분한 간격을 유지하기 위해서는 6.0~6.5 mm의 최소 mesio-distal space를 필요로 한다. 하악 절치를 제외하고는, 직경이 좁은 임플란트가 충분한 bucco-lingual bone 양과 적절한

임플란트 간격 등의 전술한 필요 조건에 대한 해결책을 제공한다. 결손된 하악 절치 치료에서는, 직경이 좁은 임플란트보다도 직경이 더 작은 임플란트를 사용하는 것이 유리하다.

미니 임플란트 (MDI)는 직경이 좁은 임플란트와 동일한 것이 아니다. MDIs는 직경이 좁은 임플란트보다 직경이 더 작은, 2.7 mm 이하의 직경을 지닌

제품이다. 이렇게 직경이 작기 때문에 MDIs는 최소 치아 간격을 필요로 하며, 임플란트 식립을 위한 골절단술(osteotomies) 후에도 더 많은 치조골을 유지할 수 있다. MDIs는 임시 보철물을 지지하기 위해 처음 개발되었으며, 마지막에 제거하도록 만들어졌다. 그러나, 이 임플란트는 기존 직경의 임플란트와 유사한 골-임플란트 접촉율을 나타냈다. 수많은 연구에서 MDIs가 결손된 하악 절치에 효과적인

치료법으로 입증되었다. 그럼에도 불구하고, MDIs의 근본적인 단점 중 하나는 occlusal loading에 대한 저항성 감소이다. 그러나, 임플란트의 유지는 임플란트의 길이와 관계 있으며, 직경과는 관계가 없다. 이는 과도한 occlusal loading이 없는 경우에는 MDIs를 사용할 수 있음을 의미한다.

직경이 3 mm 이하인 MDIs는, 2-piece 디자인의 경우 임플란트 구성품들의 강도가 불충분하다는 근본적인 문제점이 있다. 임플란트 직경이 3 mm 이하일 경우, abutment screw가 너무 작아지거나 임플란트의 internal axial wall이 너무 얇아져서 기능적 부하를 견디기가 어렵다. 이러한 문제점들은 1-piece 디자인으로 극복될 수 있다. 1-piece 임플란트는 최근 치과 임플란트 분야에서 상당한 관심을 받고 있다; 그러나, 1-piece 임플란트가 치과 임플란트 분야에서 새로운 것은 아니다. 1-piece 임플란트 사용에 대한 논란이 있어 왔지만, 이들은 적절한 치료 성공율을 나타내며 수십 년간 사용되고 있다.

초기 디자인부터 최근 제품까지, 오래되었지만 쓸모있는 이 제품에 새로운 관심이 모아지고 있다. 대부분의 1-piece 임플란트는 3 부분-bone-anchoring (fixation thread) 부분, transmucosal 부분과 prosthetic abutment 부분으로 구성되어 있다.

1-piece 임플란트의 근본적인 단점은 이 임플란트가 반드시 한 단계 프로토크로 식립되어야 한다는 사실과 관계가 있다. 그러므로, abutment angulation을 변경할 수 없으며, 오직 최소한의 abutment 변경만이 가능하다. Abutment에 보철 선택의 자유가 없다면, 1-piece 임플란트의 치료 결과는 최초 시술사의 포지셔닝에 의해 결정된다.

1-piece 임플란트의 장점은 최소 침습 수술, 단순한 수복 과정과 더불어 스크류 풀림 현상이 없다는 점이다. 더욱이, 치조정 골흡수(crestal bone resorption) 양이 최소화되며, 이는 임플란트와 abutment 사이에 micro gap이나 micro-movement이 없기 때문이다. 전치부에서 장기적인 심미성을 획득하기 위해서는 이것이 더욱 필수적이다. 1-piece 임플란트의 성공적인 사용을 증명하기 위해, 이 글에서는

1-piece MDI를 사용한 하악 절치 수복을 설명하고자 한다.

케이스 리포트

케이스 I

67세 여성 환자가 하악 전치부의 간헐적인 박동성 동통을 주소로 내원했다. 이 환자의 병력은 도움이 되지 않았다. 임상 진찰과 방사선 사진을 통해 #23,25,26번 치아에서 치근단 주위 병소 2곳이 확인되었다 (사진. 1 & 2).

환자는 #24번 치아를 15년 전에 발치했다고 말했다. 절치는 보존 불가능했기 때문에 발치를 하기로 치료 계획을 세웠다. 치근단 주위 병소의 크기와 진행 기간 때문에, 임플란트 식립을 늦추기로 했다. Periostome으로 치아를 조심스럽게 빼서 외상없이 발치했으며, 얇은 facial bone을 보존했다. Wire-embedded 임시 보철물을 제작하여 flowable resin으로 임시 접착 견치에 붙였다 (사진. 3 & 4). 10주의 회복 기간 후, 임시 보철물이 제거되었다. 두 개의 하악 견치 사이의 거리는 15 mm로 측정되었다 (사진. 5).

치조정 절개 (crestal incision)를 하고, alveolar crest of bone을 노출시키기 위해 limited soft-tissue flap이 반영되었다. 이런 방법을 통해 환자는 수술 후 부종과 불편함의 감소를 경험하게 된다. 충분한 세척과 함께 1.6 mm 트위스트 드릴을 1,500 rpm의 속도로 사용하여 골절단술을 시행했다. 골절단술 시행 시, 트위스트 드릴의 angulation을 주의깊게 모니터링했다. 임플란트 시술 부위 형성을 마친 후, internal bony walls을 시각적, 촉각적으로 검사하여 cervical 부위에 어떠한 천공이나 열개(dehiscence)도 없음을 확인했다. 직경 2.5 mm의 임플란트 (MS implant, Osstem) 두 개를 최적의 3-D position에 배치하고 수동 토크 렌치(manual torque wrench)로 25 Ncm의 토크를 가했다. Transmucosal 부위의 윗 모서리(superior margin)가 연조직 변연에서 2 mm apical에 위치되었다 (사진. 6 & 7). 임플란트 식립이 끝나자마자 바로 chairside에서 아크릴 레진과 사전 제작된 임시 지대주(temporary abutments)를 이용하여 임시 보철물을 제작했다.

시멘트를 제거하고, Friction-fit 임시 지대주를 이용하여 임시 보철물이 제자리에 딱딱하고

AD

The 30th Moscow International Dental Forum

2011 MOSCOW

The 30th Moscow International Dental Forum

Dental-Expo international dental fair

September 26-29

Crocus Expo exhibition grounds

more than 450 exhibitors

more than 25000 attendees

more than 35 countries

www.dental-expo.com

DENTALEXPO®

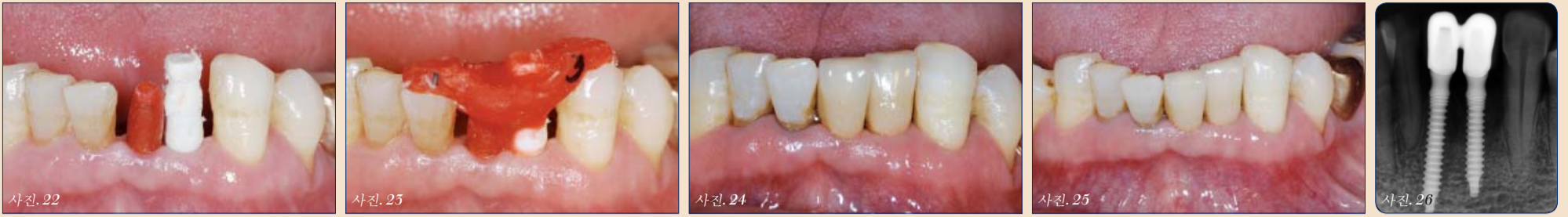

사진. 22: 조정된 impression caps.—사진. 23: Indexing jig.—사진. 24: 최종 보철물.—사진. 25: 11개월 추적 검사.—사진. 26: Peri-apical 엑스레이 사진.

← DT Page 5

들어가지도록 체결했다 (사진. 8 &

9). 이것은 시멘트가 임플란트 fixture와 연조직 사이의 갭으로 흘러 들어갈 위험성을 없애주었다. 임시 보철물은 중심 교합 접촉이나

편심 교합 접촉이 없었다. 환자에게 8주간 임플란트를 사용하지 않도록 교육했다. 2달 간의 회복 기간 후, friction-fit impression caps을

사용하여 최종 인상 채득을 했다 (사진. 10 & 11). Working cast에서 최종 보철물을 제작하고 중심 교합과 excursive movement에서

약한 교합 접촉이 생기도록 조정했다 (사진. 12-14). 15개월 추적 검사에서 임상 평가 상으로 보철물 주위에서 최소한의 치은 변화가 확인되었고, 방사선 사진 상으로는 안정적인 horizontal bone level이 관찰되었다 (사진. 15 & 16).

케이스 II

58세의 남성 환자가 #23, 24번 치아의 심한 흔들림과 치근단 주위 병소를 주소로 내원했다 (사진. 17). 발치 후 즉시 임시 보철물을 제작하여 인접 자연치에 붙였다 (사진. 18). 임시 보철물은 11주간 부착되었으며, ovate pontics로 치간 유두를 보존했다 (사진. 19 & 20).

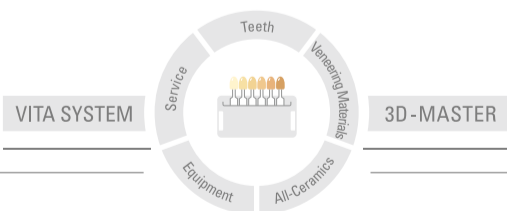

#22번 치아와 #25번 치아 사이의 간격은 8mm로 측정되었으며, 2.5 mm 직경의 임플란트 2개를 식립했다. Transmucosal 부위의 윗 모서리는 치은 연하에 위치되었으며, 충분한 incisal clearance를 확보하기 위해 지대주의 높이를 줄였다 (사진. 21). 제한된 치아 간격 때문에, impression caps을 조정했다 (사진. 22). 인상 채득 시, 임플란트 fixtures에 과도한 압력이 가해지는 것을 방지하기 위해 indexing jig를 사용했다 (사진. 23). 조정된 캐스트를 만들고 최종 보철물을 제작했다. 11개월 후 시행된 임상 평가와 방사선 사진을 통해 우수한 심미성과 임플란트 주위에 심각한 골소실이 없음이 확인되었다 (사진. 24).

결론

이 글에 제시된 임상 케이스를 토대로, 결손된 하악 절치를 수복할 때 1-piece MDIs를 사용하는 것은 훌륭한 치료 방법이 될 수 있다고 확인되었다. 간단성, 임플란트 식립의 용이성과 즉각적인 임시 보철물 장착을 고려해 볼 때, 이 치료 방법은 환자 진료에 새로운 선택권을 제공한다. DT

VITABLOCS RealLife® – 자연치를 그대로

마우스로 한 번 클릭하면: 실제 자연치 처럼 덴틴과 에나멜 구조 모두를 심미적으로 재현합니다.



VITA

이번에 개발한 CEREC/inLab MC XL 장비를 사용하는 블록인 VITABLOCS RealLife는 심미적으로 까다로운 조건을 요구하는 전치용으로 특별히 고안이 되었습니다. 실제 자연치의 구조와 같이 블록이 입체적인 효과를 얻도록 제작되어, 덴틴과 그것을 덮는 에나멜이 덴틴과 incisal edge. 사이에 나타나는 곡선의 색 변이까지 재현하여 줍니다. VITABLOCS은 수 백만이 넘는 임상 결과는 좋은 제품임을 입증하고 있습니다.

OES Co., Ltd.
6F, Dentalart B/D 63-6
Namdawmunro 5 ga, Jung Gu
Seoul 100-800
Phone: +82 27787528
Fax: +82 221087530
e-mail: johnkim1958@hotmail.com

저자 정보



Dr 김중화는 임플란트와 보철 전문의이다. 그는 한국, 서울에 있는 개인 치과 병원에서 근무하고 있다. 그의 이메일 주소는 kimchonghwa@hotmail.com 이다.

파절된 기구의 제거: 2개의 케이스 리포트

Dr Rafaël Michiels
벨기에

파절된 기구는 모든 근관치료 전문의에게 어려운 과제이다. 파절된 기구 제거하기의 난이도는 매우 쉽다부터 완전 불가능까지 다양하다. 파절된 기구의 임상 치료 결과는 근관 내 기구의 위치, 재료의 종류, 기구의 크기, 근관의 해부학적 구조와 같은 몇몇 요인에 따라 달라진다. 파절된 기구를 제거하는데 실패했다고 해서 자동적으로 치료 실패가 되는 것은 아니다. 기구를 우회하여 수술적 접근을 선택하거나 그냥 두고 볼 수도 있다. 그러나, '모험 없이는 소득도 없다'는 사실을 기억한다면, 최소한 우리는 파절된 기구를 제거하려는 시도는 항상 해야 한다.

케이스 I

27세의 여성 환자가 우리 병원에 진료 의뢰되었다. 그녀는 건강했으며, American Society of Anesthesiologists (ASA) 점수는 1이었다. 환자는 #50번 치아에 치근치주염(apical periodontitis)으로 인한 경미한 임상 증상이 있었다. 그녀는 의뢰된 치과 의사로부터 치아에 파절된 기구가 있으며, 적절한 재치료를 하기 위해서는 이 기구를 제거해야 한다는 얘기를 들었다.

치료를 시작하기 전에 진단 방사선 사진을 새로 찍었다. 이 케이스에서, 진단 방사선 사진(사진. 1)을 통해 mesial root의 각 mesial canal마다 1개씩, 총 2개의 파절된 기구가 있음을 알 수 있었다. 그 후, 러버댐으로 치아를 분리하고 coronal filling을 제거했다. Straight-line access를 확보했으며, 이는 파절된 기구를 보고 기구에 도달하기 위한 필수적 조치였다. Gates-Glidden 바 (DENTSPLY Maillefer)를 사용하여 관상 쪽에서 mesial orifices를 확대했다.

Mesio-buccal canal에 있는 기구에 도달한 후, size 3 Gates-Glidden 바의 팁을 제거하여 바를 개조했다(사진. 2). 이 방법으로, 기구 위로 플랫폼을 만들 수 있는 날카로운 바를 얻었다. 이 때, 기구가 선명하게 보였다(사진. 3). 초음파를 이용하여 파편을 느슨하게 만들었다. ProUltra tips (DENTSPLY Mail - lefer), 지르코늄과 티타늄이 여기에 사용되었다.

치료를 시작한 지 1시간 반이 지나자 파편은 느슨해졌지만, 아직도 근관에 붙어있었다. 우리는 당분간 그것을 그 자리에 놔두기로 결정하고 다음 진료 예약을 잡았다. Calcium hydroxide paste (UltraCal XS, Ultradent) mesial canals의 coronal 부위에 도포하고 glass-ionomer cement (Fuji IX GP Fast, GC)와 코튼 펠렛으로 밀폐했다.

두 번째 진료에서, 다시 러버댐으로 치아를 분리한 후 개방했다. 10% citric acid와 IRRISAFE tip (Satelec)의 passive ultrasonics을 이용하여 calcium

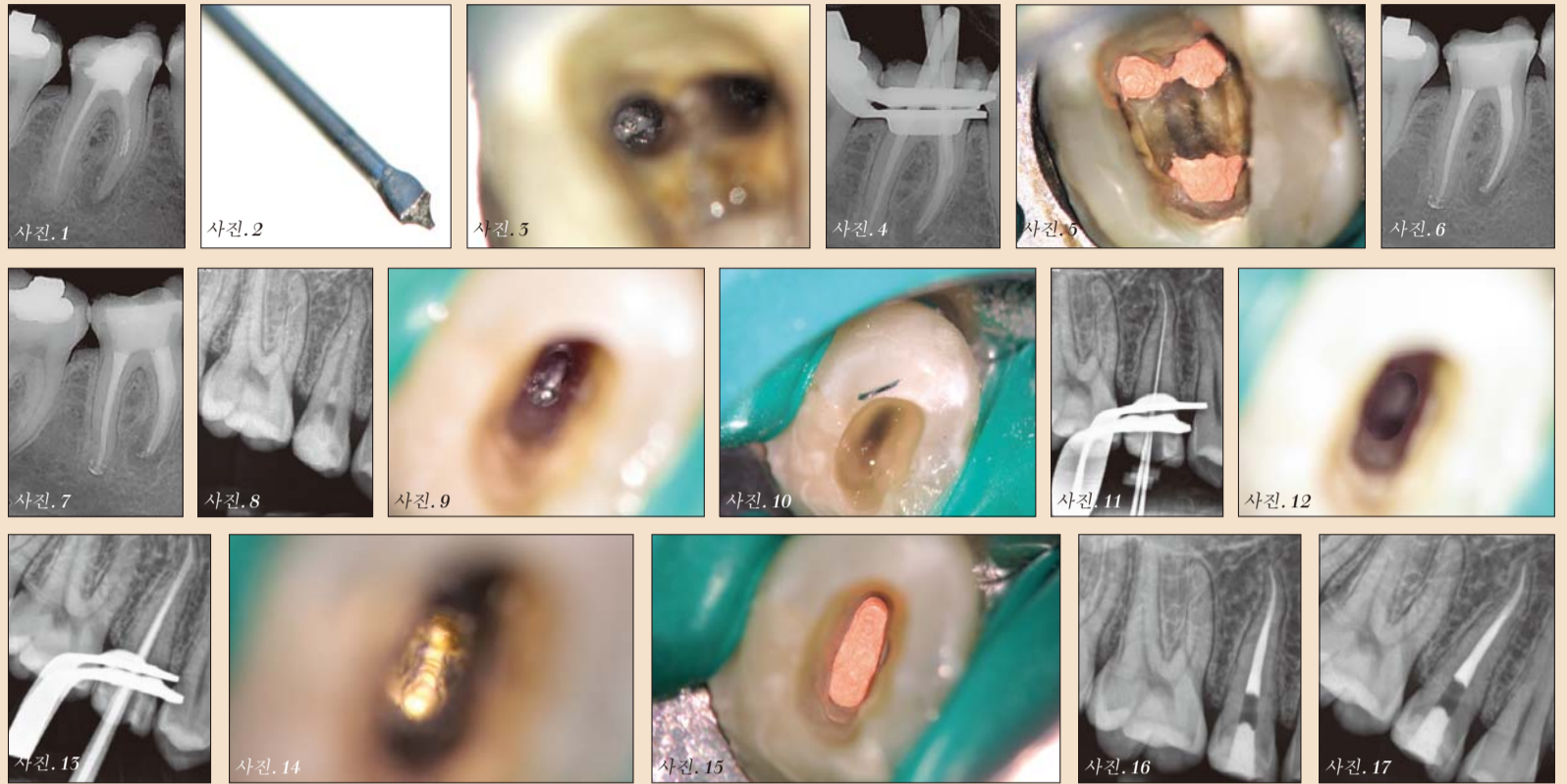

사진. 1: Mesial root에 있는 두 개의 파절된 기구를 보여주는 진단 방사선 사진..-사진. 2: 기구 위로 plateau를 만들기 위해 개조된 Gates-Glidden 바.- 사진. 3: 파절된 기구 중 하나.- 사진. 4: Gutta-percha cone 피팅.- 사진. 5: Gutta-percha로 밀폐한 후의 치수강.- 사진. 6: 최종 방사선 사진 (parallel).- 사진. 7: 최종 방사선 사진 (angled).- 사진. 8: Apex로부터 5mm 위치에 있는 파절된 기구를 보여주는 진단 방사선 사진.- 사진. 9: 파절된 기구.- 사진. 10: 제거 후 분리된 파편.- 사진. 11: 근관장 측정.- 사진. 12: Deep apical split.- 사진. 13: Gutta-percha cone 피팅.- 사진. 14: Gutta-percha로 Apical 밀폐.- 사진. 15: Gutta-percha로 밀폐 완료 후 치수강.- 사진. 16: 최종 방사선 사진 (parallel).- Fig. 17: 최종 방사선 사진 (angled).

hydroxide paste를 제거했다. 기구 제거에 다시 초음파를 사용했다. 5분 후, mesio-buccal canal에 있던 파편이 제거되었다. 다시 5분이 지나자 mesio-lingual canal에 있던 기구도 제거되었다. Mesio-buccal canal에 있던 기구를 제거하는데 많은 시간이 소요된 데 반해서, mesio-lingual canal에 있던 기구를 제거하는 것은 의외로 쉬웠다.

이는 앞에서 언급했던 기구 제거 난이도의 범위에 관한 사실을 명백히 강조해준다. 2개의 파절된 기구를 모두 제거한 후, electronic apex locator (Root ZX Mini, Morita)로 양쪽 mesial canal의 근관장(working length)을 측정했다. 글라이드 패스(glide path)를 확보한 후, 먼저 ProTaper S1 (DENTSPLY Maillefer)으로 mesial canal을 성형했다. 3% sodium hypochlorite로 충분히 세척했다. 이어서, X-smart Easy endodontic motor (DENTSPLY Maillefer)에서 500 rpm으로 회전하는 size 25.06 ProFile (DENTSPLY Mail - lefer)을 사용하여 distal canal의 gutta-percha를 제거했다. Gutta-percha 연화에 화학 물질은 필요하지 않았다. Micro-Debriders (DENTSPLY Maillefer)로 근관벽에 남아있던 gutta-percha 찌꺼기를 긁어내어 제거했다. 모든 근관은 size 40.06 ProFile로 성형되었다. Final apical shaping에는 K-Flexo files (DENTSPLY Maillefer)이 사용되었다. 10% citric acid로 근관을 세척하여 도말층(Smear-layer)을 제거했다. 멸균생리식염수로 근관을 최종 세척했다. Tapered gutta-percha cones을 적합시키고(사진. 4) tug-back을 확인했다. Topseal (DENTSPLY Maillefer)을 근관 전색재로 사용했다.

www.idem-singapore.com

The Business of Dentistry



INTERNATIONAL DENTAL EXHIBITION AND MEETING
April 20 - 22, 2012

Now Open for Exhibiting Applications

"IDEM Singapore 2010 has proven to be a more successful outing for us as compared to the 2008 event. We have already secured at least three major projects and we're expecting to bring these to fruition in the next three to six months!"

Mr. Sthen Boisen, General Manager South Asia
KaVo Dental Asia-Pacific Pte Ltd

"IDEM Singapore 2010 has surpassed the results of 2008. It is a good platform for networking, allowing me to connect with key contacts from a wide range of dental segments. I will certainly be back in 2012."

Tran Van Thuan, President
Denmedico, Vietnam

Endorsed by


Supported by


Held in


In cooperation with



Organizers





Mr. Adrian Sng / Ms. Ziqi Zielinski
Koelnmesse
Tel: +65 6500 6700
Fax: +65 6294 8403
idem-singapore@koelnmesse.com.sg

← DT Page 7

근관은 Elements Obturation Unit (SybronEndo)의 continuous wave of condensation technique에 따라 밀폐되었다. 밀폐 후 (사진. 5), glass-ionomer cement 임시 수복물을 장착했다 (Fuji IX GP Fast). 최종 방사선 사진 (사진. 6 & 7)을 parallel과 angled로 찍었다. 방사선 사진상으로 완벽하게 분리된 2개의 mesial canal이

보인다; 그러므로, 두 근관에서의 기구 제거는 성공적이었다. 이 케이스의 예후는 좋았으며, 환자는 최종적인 coronal restoration을 위해 일반 치과의에게 의뢰되었다.

케이스 II

19세의 남성 환자가 우리 병원에 진료 의뢰되었다. 이 환자는 건강했으며, ASA 점수는 1이었다. 환자를 의뢰한 치과의사는 #4번 치아의 근관 치료 도중 작은 기구—그의 의뢰서에 따르면

아마도 size 10 또는 15 K-file—를 부러뜨렸다. 근관 치료는 환자의 트라우마 때문에 필수적이었다. 협측 교두(buccal cusp)가 부러졌고 치수가 노출되었다.

진단용 방사선 사진 (사진. 8)을 새로 찍었으며, 이 사진에서 apex로부터 약 5mm 위치에 파편이 보였다. 러버댐으로 치아를 분리하고, 의뢰한 치과의사가 시술한 임시 수복물을 통해 접근성을 확보했다.

치아 개방 후, 10% citric acid와 passive ultrasonics을 이용하여 calcium hydroxide paste 잔여물을 제거했다. 근관 중간부와 관상부가 매우 컸기 때문에 파절된 기구가 즉시 보였다 (사진. 9). 이로 인해 매우 보존적이고 조직 보존적인 접근이 가능했다. 근관 내에서의 위치와 근관의 모양으로 볼 때, 근관의 deep apical split이 의심되었다. 소형 K-files로 탐침한 후, patent palatal이 확인되었다.

기구는 buccal canal에서 파절되었다. 티타늄 ProUltra tip #8 (DENTSPLY Maillefer)을 사용하여 기구를 느슨하게 만들었다. 동시에 5% sodium hypochlorite로 충분히 세척했다.

파절된 기구가 제거되었으며 (사진. 10), 근관장 측정 후 (사진. 11) 회전식 니켈 티타늄 기구 (Twisted Files, SybronEndo)를 이용하여 근관을 성형했다. 양쪽 근관 모두 size 25.08 Twisted File로 성형되었다. 성형 중 감지되는 tension과 deep split (사진. 12) 때문에 master apical file을 작게 유지했으며, 이로써 새 기구 파절의 위험성을 최소화했다. Size 25 K-flexofile을 사용하여 Apical finishing을 마쳤다. 도말층 제거는 10% citric acid 세척으로 완료했다. 근관의 최종 세척에는 멸균생리식염수를 사용했다. Tapered gutta-percha cones을 적합시키고 tug-back을 확인했다 (사진. 15). Topseal을 근관 전색재로 사용했다. 양쪽 근관 모두 Elements Obturation Unit (SybronEndo)의 continuous wave of condensation technique에 따라 밀폐되었다. 밀폐 후 (사진. 14 & 15), 근관 와동에 넣고 알코올과 클로르헥시딘 혼합액에 적신 후 공기 건조시킨 코튼 펠렛과 함께 glass-ionomer cement 임시 수복물을 장착했다. 최종 방사선 사진 (사진. 16 & 17)을 parallel과 angled로 찍었다. 이 케이스의 예후는 좋았으며, 환자는 최종 coronal restoration을 위해 일반 치과의에게 의뢰되었다.

결론

결국, 파절된 기구의 제거는 매우 어려울 수 있으며, 이를 완수하는데 긴 시간이 걸릴 수 있다. ROOTS 포럼에서 Dr Marga Ree는, 그녀가 배운 근관 치료학의 모든 것은 바로 이 세가지 P라고 말했다: 열정 (Passion), 끈기 (Persistence), 인내 (Patience). 이것이야말로 기구 제거에 관한 한 꼭 들어맞는 말이다. DT

편집자 주: 참고 문헌 목록은 발행인에게 문의해 주십시오.

AD



EMS-SWISSQUALITY.COM

SUBGINGIVAL WITHOUT LIMITS

THE DEEPEST PERIODONTAL POCKETS NOW WITHIN REACH WITH THE ORIGINAL AIR-FLOW METHOD



AIR-FLOW®
KILLS
BIOFILM

> Subgingival application of the Original AIR-FLOW® method reduces periodontal pocket depth, removes biofilm, prevents periimplantitis

AIR-FLOW MASTER® is the name of the world's first subgingival prophylaxis unit. With two application systems in one. For sub- and supragingival use with matching handpiece and powder chamber.

Incredibly easy to operate. Uniquely simple to use.

Touch 'n' flow: Highly sensitive 3-touch panel for easy choice of settings.



The inventor of the Original Air-Flow Method is now first to cross the boundaries of conventional prophylaxis.

"I FEEL GOOD"

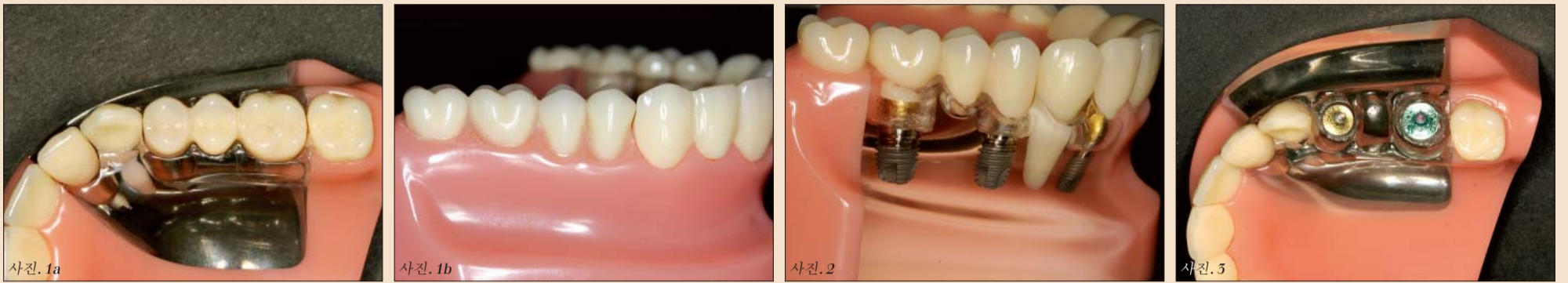For more information > welcome@ems-ch.com

저자 정보



Dr Rafaël Michiels는 벨기에의 근관 치료 전문 개인 병원 2곳에서 근무하고 있다. 그의 이메일 주소는 rafael.michiels@gmail.com 이다.

시멘트 접착된 임플란트 보철물을 제거하는 간단한 방법



Dr Scott Davis
호주

1개 이상의 임플란트에서 시멘트 접착된 보철 수복물을 제거해야 하는데 보철물이 기존의 크라운, 브릿지 제거 기구와 맞지 않을 때가 있다. 이러한 보철물들을 제거하기 위해서는 크라운이나 브릿지에 구멍을 뚫어(drilling) abutment screws에 접근해야 한다. 문제는, access hole을 가능한 한 작게 만들어야 하며, 이것을 최소한의 시간과 노력을 들여 해내야 한다는 것이다. 이

글에서는 임플란트 보철물에서 적절한 access hole의 형성을 유도해주는 장치를 제작, 사용할 수 있는 간단한 방법이 소개된다.

이 프리젠테이션에 사용할 수 있는 혈집거나, 손상된 브릿지를 가진 환자를 만나지 못했기 때문에, 이 테크닉을 설명하는데 도움이 되는 이미지를 제공해주는 환자 교육용 모델을 사용했다(사진. 1a & b). 사진 2는 임플란트의 위치를 보여준다.

장치 제작하기

임플란트 보철물 제작에 사용되었던 master cast가 이

테크닉의 중심 요소이다(사진. 3). 인상용 코핑(impression copings)의 long screws(사진. 4), 또는 long laboratory screws를 임플란트 analogues에 연결한다(사진. 5a & b). Cast를 periphery 왁스로 block out 하여 장치 제작을 위한 거푸집으로 사용한다(사진. 6a-c). 보철물 양쪽으로 최소한 치아 하나씩을 왁스로 커버해야 한다.

보철물의 distal 쪽에 치아가 없을 경우에는, 장치의 안정성을 최대화하기 위해 전방에서 치아를 추가적으로 커버한다. 왁스는 보철물을 전방위에서 block

out 해야 한다. Access hole을 형성하는 동안 장치를 고정시키기 위해서는, 장치의 mesial 쪽을 여기에 손가락이나 엄지 손가락을 쉽게 놓을 수 있을 만큼 충분히 넓고 튼튼하게 제작하는 것이 좋다.

Model과 스크류에 바셀린이나 수성 윤활제를 발라준다. 인접 교합면을 커버하고, 임플란트 analogues의 스크류를 감싸기 위해서는 자가 중합형 레진이나 광중합 레진이 Cast에 적합하다(사진. 7a & b).

본인은 GC pattern 레진 사용을 선호하며, 레진에 스크류가 고착되기 전, 중합 후반부에 스크류를 제거한다. 재료가 준비되면, 다듬고 연마한 후(사진. 8a & b) model에서의 안정성을 확인한다. 필요한 경우, 보충 재료를 추가할 수 있다.

보철물의 stone model이 있을 경우, 장치의 안정성을 확인하고 보철물과 장치 사이에 접촉이 없음을 평가하기가 편하다(사진. 9). 적절한 적합성을 보장하기 위해 필요할 경우 음각면(intaglio surface)을 조정한다.

진료실에서

Access hole을 뚫는데 적합한 위치를 시각적으로 보여주는 이 아크릴 레진 유도 장치를 사용함으로써 chairside 과정이 간단해진다. 원칙적으로, 도재는 충분한 세척을 해주면서 고속 다이아몬드 바로 제거해야 한다. 이 경우, 본인은 라운드형 다이아몬드 바를 즐겨 사용하는데, 그 이유는 porcelain chipping을 유발할 가능성이 낮기 때문이다. 보철물이 금속 도재일 경우, 소형 라운드 카바이드 바로 먼저 금속 하부구조를 관통시켜야 한다. 이어서, 필요할 경우 금속 절단용 텅스텐 카바이드 바로 액세스를 확대한다. 사진 10은 스크류드라이버가 가이드를 통과하여 abutment screw에 도달한 것을 보여준다. 사진 11a와 b는 over-preparation없이 정확한 preparation을 보여준다.

Access hole에서 밀폐제를 제거한 후, 적합한 스크류드라이버를 삽입한다. 세라믹 층 분리(ceramic delamination)를 예방하려면, 충분한 토크를 가하기 전에 드라이버가 도재와 접촉하지 않는다는 것을 확실히 해두는 것이

중요하다. 본인은 먼저 드라이버를 삽입하고, 도재와의 접촉이 없는지를 점검한다. 이어서, 도재와의 접촉이 없음을 확인하기 위한 두번째 검사 전에, 드라이버가 제대로 완전히 자리를 잡았는지 판단하기 위해서 드라이버에 가벼운 핸드 토크를 준다. 마지막으로, 스크류와 보철물을 제거한다.

토의

유도 장치없이 보철물에 자유롭게 구멍을 뚫을 경우, 너무 큰 access hole을 형성하거나 진료 시간을 허비할 수 있다. 여기서 설명하고 있는 방법의 근본적인 목적은 기공소의 작업 과정을 최대화하여 진료 시간을 줄이는 것에 있다. 또한 우리는 access hole의 크기를 최소화함으로써 보철물의 손상을 줄일 수 있다.

이 장치의 제작을 치기공사에게 일임함으로써 환자와 우리의 비용을 절감할 수 있다. 이로써, 우리는 이 업무가 사소한 불편을 줄여줄 것으로 기대할 수 있다.

Access hole의 직경을 최소화함으로써, 우리는 환자에게 보철물을 돌려줄 수 있는 가능성을 높일 수 있다. 일단 구강에서 보철물을 제거하고 나면, 2가지 선택이 남는다. 첫번째 옵션으로, 우리는 지대치/보철물을 단일 품목으로 간주할 수 있다. 검사와 세척을 마친 후, 보철물은 교체될 수 있다. Abutment screw가 헐거워진 경우에는, 스크류의 grain structure가 늘어난 것이기 때문에 스크류를 교체해야 한다.

두번째 옵션은 크라운이나 브릿지로부터 지대치를 분리하는 것이다. 기계적인 방법으로 이들을 분리할 수 없을 경우, furnace에서 약한 열을 가해 분리할 수 있다. 200 °C 이하에서 5분간 서서히 열을 가하면 지대치와 보철물이 매우 쉽게 분리된다. 실온에서 서서히 열을 식힌 후, 손상이 없는지 도재를 검사한 후 환자에게 돌려준다. □

저자 정보

Dr Scott Davis는 호주 Port Macquarie의 개인 보철치과병원에서 근무하고 있다. 그의 이메일 주소는 scott@davidental.com.au 이다.

