

# cosmetic dentistry

— beauty & science

2<sup>2012</sup>

## **\_ Fachbeitrag**

Funktion und Ästhetik im Einklang

## **\_ Spezial**

Daktari lebt – Wie aus einer Serengeti-Safari ein mutiges, internationales Hilfsprojekt in Tansania entsteht

## **\_ Lifestyle**

Madeira – Abenteuer in den Levadas





# neu!

## chirurgische aspekte der rot-weißen ästhetik

Gingiva-Management in der Parodontologie und Implantologie  
Ein kombinierter Theorie- und Demonstrationskurs



inkl. DVD

**JETZT AUCH MIT PAPILLEN-AUGMENTATION,  
LIPPENUNTERSPRITZUNG UND GUMMY-SMILE-  
KORREKTUR**

SCAN MICH



Programm  
„Chirurgische  
Aspekte der rot-  
weißen Ästhetik“

QR-Code einfach  
mit dem Smartphone  
scannen (z. B. mithilfe  
des Readers i-nigma)

in Kooperation



PRAXIS

### Kursinhalte

#### THEORIE

- Grundlagen rot-weiße Ästhetik (Anatomie, Funktion, Parodontalerkrankungen und ihre Folgen etc.)
- Knochen als Grundlage eines perfekten ästhetischen Ergebnisses (augmentative Verfahren)
- Chirurgische Techniken (Schnittführung, Lappentechnik, Kronenverlängerung, Gummy Smile, Transplantate)
- Laser-Contouring, chirurgisches Contouring und adjuvante Therapien
- Papillen-Augmentation
- Lippenunterspritzung
- Gummy-Smile-Korrektur
- Besonderheiten des Gingiva-Managements in der Implantologie
- Tipps, Tricks und Kniffe

- Chirurgische Techniken
- Papillen-Augmentation
- Lippenunterspritzung
- Gummy-Smile-Korrektur
- Laser-Contouring

**Hinweis:** Jeder Kursteilnehmer erhält die DVD „Chirurgische Aspekte der rot-weißen Ästhetik“, auf der alle Behandlungsschritte am Präparat bzw. Patienten noch einmal Step-by-Step gezeigt und ausführlich kommentiert werden.

### Organisatorisches

Kursgebühr inkl. DVD 195,- € zzgl. MwSt.  
Tagungspauschale 25,- € zzgl. MwSt.  
Bei der Teilnahme am Hauptkongress wird die Kursgebühr angerechnet.

OEMUS MEDIA AG, Holbeinstraße 29, 04229 Leipzig  
Tel.: 0341 48474-308, Fax: 0341 48474-390  
event@oemus-media.de, www.oemus.com



Nähere Informationen zu den Allgemeinen Geschäftsbedingungen erhalten Sie unter [www.oemus.com](http://www.oemus.com)

Dieser Kurs wird unterstützt



Stand: 11.01.2012

### Termine 2012

#### HAUPTKONGRESS

<b>07.09.2012</b> 09.00 – 13.00 Uhr	<b>Ost</b> Leipzig	9. Leipziger Forum für Innovative Zahnmedizin
<b>05.10.2012</b> 09.00 – 13.00 Uhr	<b>Nord</b> Hamburg	42. Internationaler Jahreskongress der DGZI
<b>12.10.2012</b> 14.00 – 18.00 Uhr	<b>Süd</b> München	3. Münchener Forum für Innovative Implantologie
<b>02.11.2012</b> 14.00 – 18.00 Uhr	<b>West</b> Essen	2. Essener Implantologietage

Anmeldeformular per Fax an  
**0341 48474-390**  
oder per Post an

**OEMUS MEDIA AG**  
Holbeinstr. 29  
04229 Leipzig

Für die Kursreihe „Chirurgische Aspekte der rot-weißen Ästhetik“ melde ich folgende Personen verbindlich an:

OST

NORD

SÜD

WEST

07.09.2012 | Leipzig  05.10.2012 | Hamburg  12.10.2012 | München  02.11.2012 | Essen

Bitte senden Sie mir das Programm zum Hauptkongress

Name, Vorname

Praxisstempel

Die Allgemeinen Geschäftsbedingungen der  
OEMUS MEDIAAG erkenne ich an.

Datum/Unterschrift

E-Mail

# Zahnästhetik – Zahntechnik



Georg Isbaner, Redaktionsleiter  
ZWL Zahntechnik Wirtschaft Labor

Das Wort „Ästhetik“ hat griechische Wurzeln und bedeutet zunächst nichts anderes als Wahrnehmung oder Empfindung. Heutzutage verbinden wir mit diesem Begriff fast ausschließlich die Wahrnehmung von Schönheit. Etwas ist ästhetisch, wenn es gefällt, wenn wir es für schön halten. Und hier müssen wir schon die sicheren Gefühle des Definierens verlassen. Denn: Was schön ist, liegt bekanntlich zum einen „im Auge des Betrachters“, zum anderen unterliegt es kulturellen und gesellschaftlichen Einflüssen. Die Schönheitsideale vergangener Zeiten sind nicht mehr die Gleichen wie heute. Schönheitsideale sind für uns zu(r) Mode geworden – für die alten Griechen war das Schöne etwas Konstantes, wenn nicht sogar Ewiges.

Auch in der ästhetischen Zahnheilkunde gilt (in Europa bzw. in Deutschland) seit Langem das unumstößliche Schönheitsideal des Naturschönen. Bis heute steht in weiten Kreisen der Branche und bei vielen Patienten selbst fest: Eine gute prothetische Lösung oder ein gelungener Einzelzahnersatz haben sich möglichst unauffällig in die vorhandene Mundsituation einzugliedern, der individuelle Charakter soll erhalten bleiben. Man soll nicht gleich sehen, „dass da was gemacht wurde“.

Doch auch hier erleben wir einen Wertewandel. Statussymbole lassen sich nicht mehr nur in Immobilien (Häuser, Schlösser, Fußballstadien etc.) und Mobilien (Autos, Boote, Flugzeuge etc.) verwirklichen. Der menschliche Körper ist zwar schon seit Jahrtausenden Gegenstand schönheitschirurgischer und kosmetischer Maßnahmen. Aber noch nie rückten derart viele Körperregionen und -teile in den Bereich der manipulierbaren Ausdrucksmöglichkeiten des eigenen sozialen Statuswunsches. Füße können verkleinert, Beine verlängert, Gesichtspartien korrigiert und Haare transplantiert werden. Die moderne Chirurgie verschiebt die Grenzen des Machbaren im Monatstakt. MKG-Spezialisten erzielen dank neuester Materialien und Techniken wahre Wunder. Auch die Zahnheilkunde bewegt sich seit den ersten Tagen der Implantologie weg von der funktionalen Grundversorgung hin zu ästhetisch anspruchsvollen Ergebnissen. Die Patienten legen zunehmend Wert auf optisch ansprechende Lösungen – Funktion und Materialbeständigkeit immer vorausgesetzt.

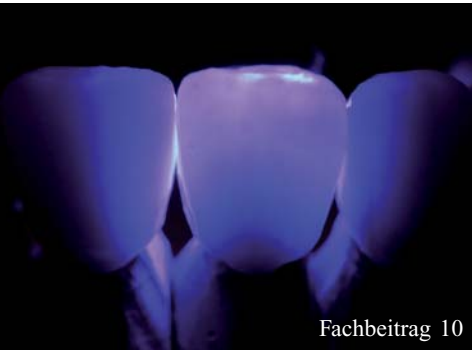
Die Entwicklung wurde zu einem großen Teil auch durch die Zahntechnik ermöglicht. Materialbeherrschung und Berücksichtigung funktionaler Anforderungen gehören für die guten Techniker zu den Grundvoraussetzungen ihrer Arbeit. Die ungeheure Bandbreite der Materialien und prothetischen Konzepte ermöglichen ästhetischen Zahnersatz auf höchstem Niveau. Somit ist eine enge Zusammenarbeit zwischen Behandler und Techniker für ein optimales Ergebnis und zum Wohle des Patienten unerlässlich.

Georg Isbaner  
Redaktionsleiter ZWL Zahntechnik Wirtschaft Labor

Alle mit Symbolen gekennzeichneten Beiträge sind in der E-Paper-Version der jeweiligen Publikation auf [www.zwp-online.info](http://www.zwp-online.info) mit weiterführenden Informationen vernetzt.







## | Editorial

- 03 **Zahnästhetik** – Zahntechnik  
\_Georg Isbaner

## | Fachbeiträge

- 06 **Funktion und Ästhetik** im Einklang  
\_Dr. med. dent. Michael Visse, ZA Claus Theising,  
Dr. med. Dr. med. dent. Martin Ackermann
- 10 **Full Mouth Rehab** und Therapie  
des Gummy Smiles mit Botulinumtoxin –  
Ein komplexer Fall  
\_Prof. Dr. Marcel Wainwright
- 16 **Jetzt oder später?** – Grenzfälle  
der ästhetischen Sofortimplantation  
\_Prof. Dr. Dr. Andreas H. Valentin,  
OÄ Dr. med. dent. Elsbeth Werchau
- 20 Behandlung und Therapie einer  
Einzelzahnücke unter  
**weiß-rot-ästhetischen Gesichtspunkten**  
\_Dr. Kianusch Yazdani
- 24 Abrasion, Erosion, Attrition:  
**Was nun? Was tun?** Ein Fallexperiment  
\_Dr. medic. stom. (RO) Diana Svoboda, M.Sc., M.Sc.
- 26 **Minimalinvasive Zahnmedizin** – das Mock-up  
zur Schonung der gesunden Zahnhartsubstanz  
\_Dr. Olivier Etienne
- 31 **Envision a Smile** –  
Ein Bild sagt mehr als tausend Worte  
\_Prof. Dr. Martin Jörgens
- 34 Der Weg ist **das Ziel!**  
\_Dr. Julia Hehn, Dr. Marcus Striegel,  
Dr. Thomas Schwenk, Dr. Florian Göttfert
- 36 Die kieferorthopädische Behandlung  
**erwachsener Patienten** – eine interdisziplinäre

## Therapie – Teil II: Kieferorthopädie und konservierende Therapie

\_Dr. med. dent. Shadi Gera, Dr. med. dent.  
Tobias Teuscher, Prof. Dr. med. dent. Nezar Watted,  
Dr. med. dent. Abdallah Awadi

## | Spezial

- 42 Praktische Übungen zum  
Überwinden psychologischer Hürden in der  
Zahnarztpraxis: **Verhaltensänderungen**  
\_Dr. Lea Höfel
- 46 **Daktari lebt** – Wie aus einer  
Serengeti-Safari ein mutiges, internationales  
Hilfsprojekt in Tansania entsteht  
\_Prof. Dr. Martin Jörgens

## | Information

- 51 Neu: Ästhetik-Kurse inklusive  
**Step-by-Step DVD**
- 55 **Rot-weiße Ästhetik** – Optionen und Standards
- 56 **Zahnarzt & Heilpraktiker** –  
geht das, und wenn ja, warum?
- 58 **Behandlungsvereinbarung** in der Ästhetischen  
Zahnmedizin  
\_Dr. Thomas Ratajczak

## | Lifestyle

- 60 Vom Inneren Lächeln und der **Leichtigkeit  
des Seins**
- 62 **Madeira** – Abenteuer in den Levadas  
\_Wolfram Schreiter

## 40 Herstellerinformation

## 52 News

## 66 Impressum



# American Dental

## AKTUELLES UND SPEZIELLES AUS DER ZAHNHEILKUNDE **SPEZIAL**

### Cerinate One-hour Permanent Veneers

Nur 32 Euro pro Keramik-Veneer!

## Ästhetisch ansprechend und äußerst günstig: Vorgefertigte Keramik-Veneers

Zahlreiche Patienten lassen sich ihre Zähne ästhetisch nicht verschönern, da sie Kosten und Behandlungsaufwand scheuen. Die neuen Cerinate One-hour Permanent Veneers sind deshalb die optimale Lösung für jede Praxis. Sie sind preiswert, praktisch, minimalinvasiv und ästhetisch. Und das Beste: Es wird nur eine Sitzung benötigt, um die innovativen Keramik-Veneers zu applizieren. Auch Laborarbeiten sind nicht notwendig.

### Vielfältiges Keramik-Veneer-System

Das Cerinate One-hour Permanent Veneers Placement Kit ist ein Keramik-Veneer-System zur Zahnrestauration und zur Behandlung klinischer Situationen, insbesondere wenn eine kostengünstige und schnelle Keramikerneuerung in nur einer Sitzung gewünscht wird. Das System besteht aus bereits vorgefertigten Keramik-Veneers, die in 56 Formen und in 4 Farben erhältlich sind.

### Schmerzlos und schnell

Mit Cerinate One-hour Permanent Veneers lässt sich das Lächeln vieler Patienten in kürzester Zeit kosmetisch verbessern. Der Eingriff verursacht für den Patienten keine Schmerzen, da auf ein Entfernen empfindlicher Zahnhartsubstanz in den meisten Fällen verzichtet werden kann. Cerinate One-hour Permanent Veneers, die sich im Vergleich zu Komposit-Restaurationen nicht verfärben, garantieren ein dauerhaft weißes, schönes Lächeln.

### Klinisch geprüft und vorhersagbar

Bei der Applikation von Cerinate One-hour Permanent Veneers muss, anders als beim Komposit-Bonding, keine aufwändige Schichttechnik angewandt werden. Zur Herstellung der Veneers sind keine Laborarbeiten notwendig. Im Gegensatz zu Komposit-Restaurationen hat der Zahnarzt bei Cerinate One-hour Permanent Veneers die Möglichkeit, die Try-in-Technik anzuwenden. So kann das Ergebnis vor dem Zementieren begutachtet und dem Patienten gezeigt werden.

Langzeitstudien haben die Haltbarkeit der Cerinate-Keramik bewiesen, die im Vergleich zu Komposit-Restaurationen für langanhaltende Strahlkraft sorgt und Plaquebildung vermeidet.

### Robust und zuverlässig

Cerinate-Keramik ist die derzeit widerstandsfähigste, leuzitverstärkte Keramikmasse. Sie zeichnet sich im Vergleich zu konventioneller Keramik durch eine geringere Abnutzungsrate aus und garantiert dem Pa-



tienten eine dauerhafte Zahnaufhellung.

Dank der geringen Viskosität der Cerinate-Keramik können Cerinate One-hour Permanent Veneers so dünn wie Kontaktlinsen gestaltet werden.

### Technische Daten

Biegefestigkeit	188 MPa
Größe,	
Leuzitkristalle	1 µ
Reliabilität	10,20

### Indikationen

Cerinate One-hour Permanent Veneers werden bei folgenden Indikationen eingesetzt:

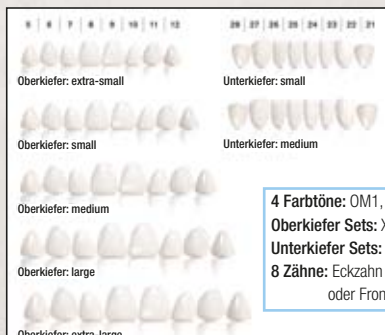
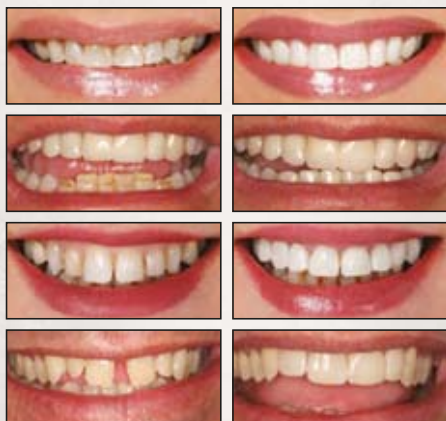- Korrektur von Zahnfehlstellungen und verdrehten Frontzähnen



- Schließen von Zahnlücken
- Abdeckung schwächerer und stärkerer Zahnverfärbungen
- Wiederherstellung abgeschlagener Inzisalkanten
- Remodellierung zapfenförmiger und zu kleiner Zähne
- Verblendung schwächerer bis stärkerer Verfärbungen durch Tetracycline

### Fazit

Mit Cerinate One-hour Permanent Veneers kann das Praxisangebot um eine restaurative und kosmetische Versorgungsmöglichkeit erweitert werden, die preisgünstig, minimalinvasiv und komplett reversibel ist. Cerinate One-hour Permanent Veneers lohnen sich auch für Ihre Praxis!



4 Farbtöne: OM1, B1, A1, A2  
 Oberkiefer Sets: XS, S, M, L, XL  
 Unterkiefer Sets: S, M  
 8 Zähne: Eckzahn und Prämolaren oder Front- und Seitenzahn

### HERAUSGEBER

**AMERICAN**  
Dental Systems

Telefon 08106/300-300  
 www.ADSystems.de

# Funktion und Ästhetik im Einklang

Autoren\_Dr. med. dent. Michael Visse, ZA Claus Theising, Dr. med. Dr. med. dent. Martin Ackermann

Bei einer **Dysgnathie** sind sowohl das skelettale als auch das dentoalveoläre System betroffen. Eine Therapie sollte daher weder ausschließlich kieferchirurgisch noch ausschließlich kieferorthopädisch durchgeführt werden. In aller Regel sind interdisziplinäre Therapiekonzepte notwendig, die beide Fachbereiche miteinander kombinieren. Eckpfeiler des Therapieerfolges sind dabei neben einer guten Diagnose, einem effektiven Behandlungsplan und einem gemeinsam erarbeiteten Behandlungskonzeptes vor allem hohe Erfahrung und Kompetenz beider Fachdisziplinen sowie eine gute und partnerschaftliche Zusammenarbeit. Anhand eines dokumentierten Patientenbeispiels soll in diesem Beitrag gezeigt werden, dass sich im Rahmen eines abgestimmten Behandlungskonzeptes durch die Opti-


mierung der Funktion selbst ein schönes Gesicht noch deutlich positiv verändern lässt.

## Das Gesicht – Spiegelbild der Seele

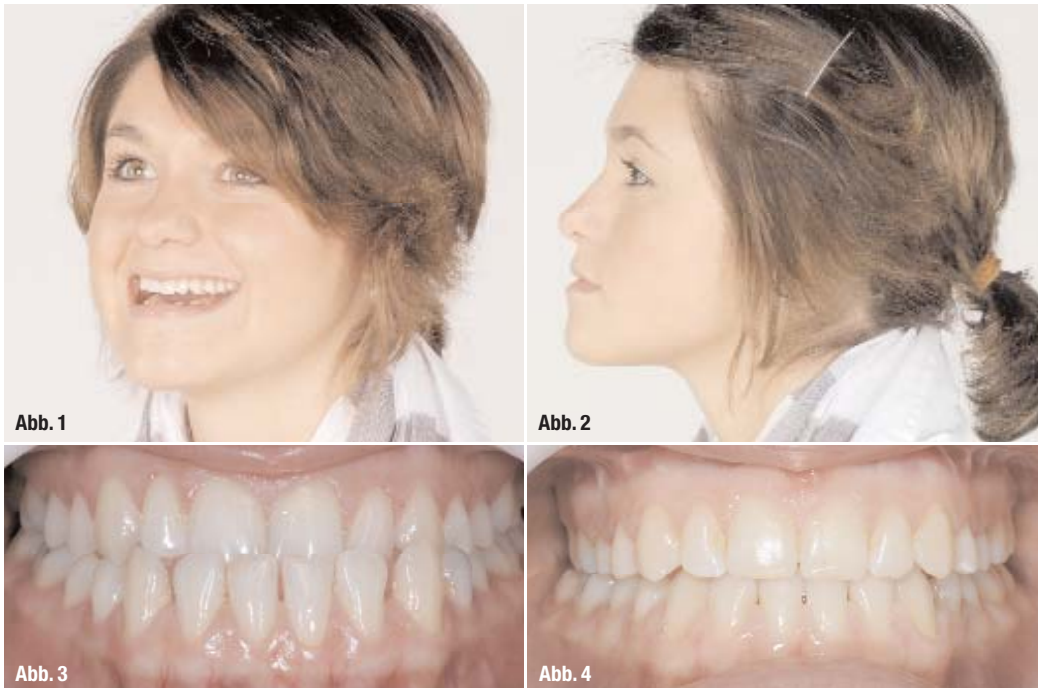
Ein Gesicht ist mehr als nur die Harmonie von Augen, Nase, Mund und Lippen. Als Sammelpunkt fast aller Sinnesorgane ist es „Kommunikationsmittel“ und Projektionsfläche der innersten Gefühle. Ob Freude, Trauer, Wut, Überraschung oder Furcht: Das Gesicht übermittelt Botschaften sogar dann, wenn man sich dessen völlig unbewusst ist – übrigens international verständlich. So stellt es quasi ein Abbild der Seele und der Persönlichkeit dar. Bei der Entstehung von Sympathie und Antipathie hat das Gesicht eine erhebliche Bedeutung, denn wie das Gegenüber eingeschätzt wird, entscheidet sich innerhalb von wenigen Sekunden. Regelmäßige Gesichtszüge entsprechen dabei dem natürlichen Sinn des Menschen für Harmonie und führen daher in der Regel zu einer positiven Einschätzung. Bei allen Versuchen, das Schönheitsempfinden zu erklären, hat Symmetrie von jeher eine große Rolle gespielt und wird häufig mit Harmonie gleichgesetzt.

## Harmonie: Der Einfluss der Kieferstellung

Ein herausragender Faktor im Hinblick auf ein „harmonisches“ Erscheinungsbild ist die Kieferstellung, denn sie prägt entscheidend das Gesichtsprüfil. Ein unterschiedlich ausgeprägtes Wachstum von Ober- und Unterkiefer und die daraus resultierende Fehlstellung der Kiefer zueinander bewirken eine Störung des Gesichtsprüfils, die häufig als sehr schwerwiegend empfunden wird. Vor allem Mittel- und Untergesicht werden im Wesentlichen durch Form und Lage der Kiefer bestimmt. Lippenprofil, Nasenform, Gesichtsform und die Ausprägung des Kinns sind ebenso durch die Kieferstellung beeinflusst wie das Breiten- und Längenverhältnis des Gesichts. Aus medizinischer Sicht sind es aber vor allem funktionelle Probleme, die die Behandlung einer Dysgnathie erforderlich macht. Zu nennen sind hier u.a. erhebliche Schwierigkeiten beim Abbeißen und Kauen, Fehlbelastungen von Zähnen und Kiefergelenken mit muskulären Dysbalancen und Schmerz-





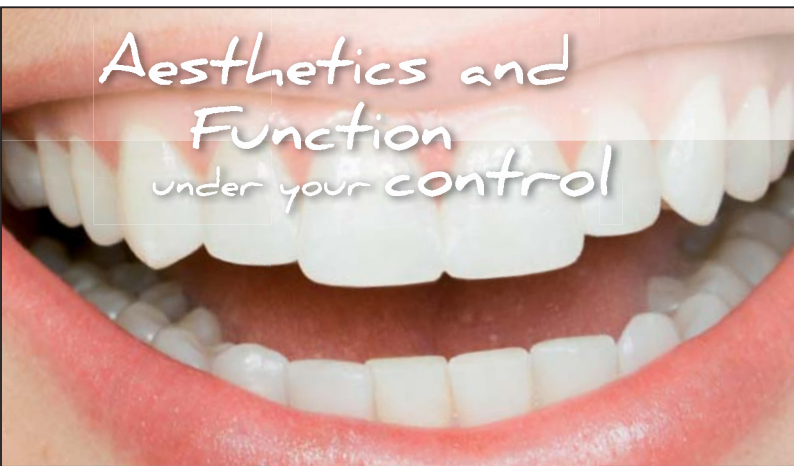

**Abb. 1 und 2\_** Retrognathie des Oberkiefers führt hier v.a. zu funktionellen, weniger zu ästhetischen Einschränkungen. **Abb. 3 und 4\_** Zahnstellung vor und nach kieferorthopädischer Vorbehandlung.

geschehen im Bereich von Kopf, Nacken oder Rücken sowie eine falsche Atmung mit erhöhtem Infektionsrisiko der oberen Luftwege. Die Gründe, die Patienten dazu bewegen, eine kieferorthopädisch-

kieferchirurgische Kombinationstherapie durchführen zu lassen, liegen allerdings vielfach eher in einer Störung des Gesichtsprofils, die individuell als besonders schwerwiegend, belastend und nicht

ANZEIGE



## 2N FORTBILDUNGEN FÜR ZAHNÄRZTE

KONZEPTIONSKURSE VON DEN GRUNDLAGEN ZUR PERFEKTION  
2N FORTBILDUNGEN FÜR ZAHNÄRZTE UND PRAXISTEAMS  
DR. MARCUS STRIEGEL & DR. THOMAS SCHWENK

Kompetent und praxisnah stellen wir Ihnen jene Methoden vor, die Sie morgen selber in Ihrer Praxis anwenden können. Wichtige Tipps und Ideen werden anhand vieler Patientenfälle kurzweilig demonstriert - von Praktikern für Praktiker.

Ihr Dr. Marcus Striegel & Dr. Thomas Schwenk

Jetzt online informieren und anmelden unter [www.2n-kurse.de](http://www.2n-kurse.de)



DR. THOMAS SCHWENK



DR. MARCUS STRIEGEL

Zertifizierte Spezialisten für Ästhetische Zahnmedizin (DGÄZ)

Ludwigsplatz 1a  
D-90403 Nürnberg

Telefon: +49 (0) 911 - 24 14 26  
Telefax: +49 (0) 911 - 24 19 854

info@2n-kurse.de  
www.2n-kurse.de

### White Aesthetics under your control

Intensivkurs Funktion und Vollkeramik  
Diagnose-Planung-Erfolg  
[www.2n-kurse.de/white\\_aesthetics](http://www.2n-kurse.de/white_aesthetics)

#### A 21./22.09.2012 Nürnberg White Aesthetics under your control

2 Tage Intensiv-Workshop (Theorie & Hands On)  
Fr. 14:00 - 19:00 & Sa. 09:30 - 16:30  
750.- Euro zzgl. 19% gesetzl. MwSt. = 892,50 Euro

### Red Aesthetics under your control

Intensivkurs Plastische PA Chirurgie  
Diagnose-Planung-Erfolg  
[www.2n-kurse.de/red\\_aesthetics](http://www.2n-kurse.de/red_aesthetics)

#### B 12./13.10.2012 Nürnberg Red Aesthetics under your control

2 Tage Intensiv-Workshop (Theorie & Hands On)  
Fr. 14:00 - 19:00 & Sa. 09:30 - 16:30  
750.- Euro zzgl. 19% gesetzl. MwSt. = 892,50 Euro

Bei gemeinsamer Buchung eines A und B Kurses beträgt der Preis  
1.350.- Euro zzgl. 19% gesetzl. MwSt. = 1606,50 Euro

### Function under your control

Funktionskurs -  
Funktion praxisnah und sicher!  
[www.2n-kurse.de/function](http://www.2n-kurse.de/function)

#### C 07./08.12.2012 Nürnberg Function under your control

2 Tage Intensiv-Workshop  
mit live Demo am Patienten  
Fr. 10:00 - 18:30 & Sa. 09:30 - 16:30  
1050.- Euro zzgl. 19% gesetzl. MwSt. = 1249,50 Euro

Online anmelden unter [www.2n-kurse.de](http://www.2n-kurse.de)

**Abb. 5–8**\_ Das Patientenbeispiel zeigt, dass optimale Funktion vielfach auch perfekte Ästhetik bedeutet.



Abb. 5



Abb. 6

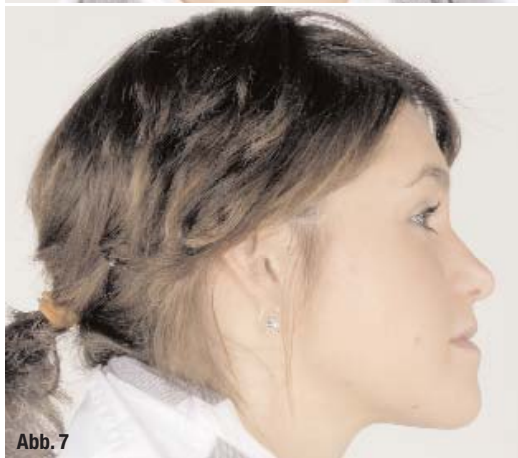

Abb. 7



Abb. 8

attraktiv empfunden wird. Den Ausschlag gibt hier also der Wunsch, Aussehen und Gesichtsästhetik zu verbessern.

Nicht immer jedoch geht eine Dysgnathie mit deutlichen ästhetischen Einschränkungen einher, wie das Beispiel der Patientin Ina S. zeigt. Die maxilläre Retrognathie (Angle-Klasse III) führte bei der durchaus attraktiven 22-jährigen Patientin zu funktionellen Problemen, vor allem beim Kauen. Infolge der Überbelastung des Kiefergelenks litt Ina S. an häufigen Kopfschmerzen. Die Sorge um das Risiko einer CMD war für die Patientin letztendlich der persönliche Auslöser für die Therapieentscheidung. Im Rahmen der kieferorthopädischen Vorbehandlung (Dauer 12 Monate) wurde zunächst die Zahnstellung reguliert. Im Anschluss daran erfolgte die chirurgische Intervention, bei der eine Oberkieferverlagerung vorgenommen wurde (Abb. 1–4).

### „Aussehen wie man selbst – nur besser

Das Beispiel zeigt in beeindruckender Weise die Möglichkeit der Wandlung von einem schönen zu einem perfekten Gesicht. Hauptziel der kieferorthopädisch-kieferchirurgischen Kombinationstherapie ist dabei die Anlehnung an das natürliche Vorbild, bei dem die Individualität des Patienten optimal gewahrt bleibt. Anspruch ist hier, das Erscheinungs-

bild nach Möglichkeit so unauffällig zu perfektionieren, dass niemand erkennt, dass überhaupt eine Korrektur stattgefunden hat. Voraussetzung ist in diesem Zusammenhang die Schaffung einer optimalen Funktion, die oftmals mit einer ästhetischen Verbesserung einhergeht – auch dann, wenn die Ausgangssituation auf den ersten Blick kaum ästhetische Einschränkungen erkennen lässt. Die Falldarstellung Ina S. ist dafür ein beeindruckendes Beispiel (Abb. 5–8).

### Kontakt

cosmetic  
dentistry



#### **Dr. Michael Visse**

Fachzahnarzt  
für Kieferorthopädie  
Georgstraße 24  
49809 Lingen  
Tel.: 0591 59077  
E-Mail: info@dr-visse.de  
www.dr-visse.de





max. 10 Punkte  
nach BZÄK/DGZMK

# COLTENE SYMPOSIUM | MÜNCHEN

## Veneering im Wandel von Keramik bis Komposit

14. UND 15. SEPTEMBER 2012  
HOTEL LEONARDO ROYAL



[www.coltene-symposium.com](http://www.coltene-symposium.com)

Ob aus medizinischen oder kosmetischen Gründen, Frontzahnrestaurationen werden immer wichtiger. Ein natürlich schönes Lächeln dient zunehmend als Visitenkarte und kann auf verschiedene Arten realisiert werden. Veneering bietet eine Vielfalt von Materialien und Techniken, die in diesem Symposium eingehend analysiert und einander gegenübergestellt werden.

DIRECT COMPOSITE  
VENEERING –  
THE MISSING LINK?

INDIREKTE VER-  
FAHRENSTECHNIK:  
LABORGEFERTIGTE  
VENEERS

MATERIALKUNDE  
KERAMIK

VENEERS MIT  
CHAIRSIDE CAD/  
CAM – GEHT DAS  
ÜBERHAUPT?

DIE FREIHAND-  
VERBLENDUNG  
MITTELS KOMPOSIT

KOMPOSITE UND  
ADHÄSIVE



Dr. Mario Besek



PD Dr. Stefan Paul



Prof. Dr. Jürgen  
Manhart



Dr. Gerhard Werling



Dr. Patrizia Lucchi



Prof. Dr. Ivo Krejci

Weitere Informationen und Anmeldung unter:  
[www.coltene-symposium.com](http://www.coltene-symposium.com) | [events@coltene.com](mailto:events@coltene.com) | +41 71 757 54 65

**COLTENE®**