

# DENTAL TRIBUNE

The World's Dental Newspaper · Spanish Edition

PUBLICADO EN MADRID

www.dental-tribune.com

No. 2, 2011 VOL. 6

**today**  
expooral 2011  
expoorto CONGRESO  
MULTIDISCIPLINAR  
segunda edición  
expoimplan  
expoendo  
RX - 3D



- El director científico afirma que la odontología no podría progresar sin el apoyo de la industria
- Plano de la exposición
- Programa científico completo
- Entrevista con los organizadores
- Estudio sobre contactos dentarios

—DTI— página 13



## ¡Viva IDS!

Un aspecto del patio exterior del International Dental Show ([www.ids-cologne.de](http://www.ids-cologne.de)), la mayor exposición de la industria dental del mundo.

Colonia, Alemania  
**E**l axioma de que la industria odontológica es inmune a las crisis y recesiones económicas ha sido ampliamente confirmado por los resultados del International Dental Show (IDS), la

mayor exposición del comercio dental del mundo, celebrada del 22 al 26 de marzo pasados. Más de 100.000 personas de 60 países diferentes y casi 2.000 expositores participaron en esta edición, lo cual da una idea de su envergadura.

Foto: Jan Bögershausen



Uno de los equipos de distribución de Today, la publicación de ferias de Dental Tribune International (DTI), que publicó ocho ediciones en IDS ([www.dental-tribune.com](http://www.dental-tribune.com)). Today se publica ahora también en España y América Latina, donde es la publicación oficial de las principales exposiciones de la región.

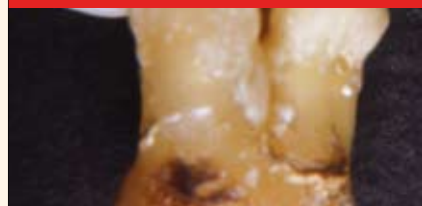El periódico de ferias de Dental Tribune International (DTI), llamado *Today* y publicado diariamente en IDS, había obtenido por ejemplo más de un millón de euros en publicidad antes de que comenzara la feria. DTI publicó ocho ediciones de *Today*; dos de ellas antes del evento y una después, y durante IDS la cuota de publicidad aumentó todavía más.

La publicación distribuyó en Colonia más de 40.000 ejemplares, los cuales se repartieron a los asistentes a la entrada, en los pasillos y en los stands de una amplia red de compañías asociadas, al igual que en el Media Lounge de esta editorial, donde se expusieron las más de 100 publicaciones que edita en diversos idiomas y formatos en todo el mundo.

Dado el impacto obtenido por estas publicaciones de ferias, que promueven la venta directa de manera eficaz y cuantificable, DTI ha comenzado a publicar ediciones de *Today* en España y Latinoamérica (la lista de ediciones para 2011

—DTI— página 2

### INVESTIGACION



Estudio sobre las raíces de terceros molares superiores

Página 8

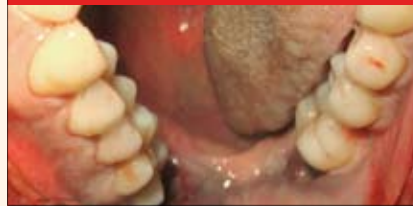### ENTREVISTA



La importancia de la jornada de implantes en español en Las Vegas

Página 6

### CLINICA



Un caso de Angina de Ludwig diagnosticado por autopsia

Página 14

### MARKETING



Otras 50 formas de ganarse la lealtad de sus pacientes

Página 13

## DENTAL TRIBUNE

El periódico dental del mundo  
www.dental-tribune.com

Publicado por Dental Tribune International

## DENTAL TRIBUNE SPAIN

**Director General**  
Javier Martínez de Pisón  
j.depison@dental-tribune.com

**Directora de Marketing y Ventas**  
Jan Agostaro  
j.agostaro@dental-tribune.com

**Diseñador Gráfico** Javier Moreno  
j.moreno@dental-tribune.com

**COLABORACIONES**  
Los profesionales interesados en colaborar deben contactar al director.

Edición bimestral asociada a instituciones como Expodental e IADR.

## DENTAL TRIBUNE LATINOAMÉRICA

La edición latinoamericana tiene periodicidad bimensual y una circulación de 40.000 ejemplares.

Las colaboraciones y los interesados en publicidad deben contactar al director:  
j.depison@dental-tribune.com.

*Dental Tribune Hispanic and Latin America Edition* es la publicación oficial de la Federación Odontológica Latinoamericana (FOLA) y se distribuye, entre otros medios, a los miembros de todas las asociaciones odontológicas nacionales de América Latina.

Además, está asociada con las siguientes instituciones y ferias, donde también se distribuye: AMIC Dental (México), Expodent/CACID (Argentina), CODI (Guatemala), Greater New York Dental Meeting (Nueva York), Hispanic Dental Association (EEUU), Federación Dental Internacional (FDI), Federación Odontológica de Centroamérica y Panamá (FOCAP) y Salón Dental de Chile.

## DENTAL TRIBUNE INTERNATIONAL

**Group Editor:** Daniel Zimmermann  
newsroom@dental-tribune.com  
+49 341 48 474 107

**Editors:** Claudia Salwiczek  
Anja Worm  
Sabrina Raaff  
Hans Motschmann  
Torsten Oemus  
Peter Witteczek  
Antje Kahnt

**Copy Editors:** Dan Wunderlich

**President/CEO** Nadine Parczyk  
**Sales & Marketing** Jörg Warschat  
**Director of Finance & Controlling** Manuela Hunger  
**Marketing & Sales Services** Bernhard Moldenhauer  
**License Inquiries** Alexander Witteczek  
**Accounting** Gernot Meyer  
**Business Development**  
**Project Manager Online**  
**Executive Producer**

Holbeinstr. 29, 04229 Leipzig, Germany  
Tel.: +49 341 4 84 74 302 | Fax: +49 341 4 84 74 173  
Internet: www.dental-tribune.com  
E-mail: info@dental-tribune.com

### Oficinas Regionales

#### ASIA PACIFIC

Dental Tribune Asia Pacific Limited  
Room A, 20/F, Harvard Commercial Building,  
111 Thomson Road, Wanchai, Hong Kong  
Tel.: +852 3113 6177 | Fax: +852 3113 6199

#### THE AMERICAS

Dental Tribune America, LLC  
116 West 23rd Street, Ste. 500, New York, N.Y.  
10011, USA  
Tel.: +1 212 244 7181 | Fax: +1 212 224 7185

La información publicada por Dental Tribune International intenta ser lo más exacta posible. Sin embargo, la editorial no es responsable por las afirmaciones de los fabricantes, nombres de productos, declaraciones de los anunciantes, ni errores tipográficos. Las opiniones expresadas por los colaboradores no reflejan necesariamente las de Dental Tribune International.  
©2011 Dental Tribune International.  
All rights reserved.

# ¡Viva IDS!

← DTI página 1

en estos países aparece en página 25). La primera edición de *Today* en España se distribuye conjuntamente con este número de *Dental Tribune Spain*.

Las ediciones de *IDS Today* son similares a un periódico dominical por el número de suplementos que contienen, y ofrecen una guía de los nuevos productos que se presentan en la feria, así como planos y números de los stands donde encontrarlos. En *IDS Today 2011* se publicaron suplementos y separatas de empresas como W&H, Unic, Dürr Dental o Shofu, y anuncios de todas las grandes empresas del mundo dental como Ivoclar, EMS o NSK.

### Empresas satisfechas

Las empresas del sector que participaron en la feria de Colonia confirmaron resultados extremadamente positivos, tanto en ventas como en relaciones con nuevos distribuidores, uno de los principales objetivos de los expositores.

La empresa brasileña FGM, por ejemplo, ampliará su stand de 25 a 100 metros en la próxima IDS, a celebrarse en 2013. El director de exportaciones de la misma, Alexandre Hashimoto, explicó que habían recibido una avalancha de pedidos e innumerables peticiones para distribuir sus blanqueadores y resinas, incluyendo cuatro compañías interesadas específicamente en el mercado español.

FGM publicó varios anuncios en *IDS Today*; los cuales son parte de una campaña de publicidad global con Dental Tribune International que incluye Europa y América Latina.

Jeff Imada, director de marketing de NSK para América y Europa, manifestó que su empresa está en rápida expansión y que pronto comenzarán a distribuir sus nuevos productos en América Latina, especialmente en México y Brasil.

Una amplia descripción de los nuevos productos presentados en la feria, al igual que declaraciones sobre los resultados de la misma por parte de los principales responsables de diversas empresas ha sido publicada en nuestro portal de internet en www.dental-tribune.com.

### España y Latinoamérica

España contó con un pequeño pabellón, que agrupó stands de compañías como Pic Dental, Benmayor o la Universidad Internacional de Cataluña. Pero otras como Klockner, Phibo, OrthoApnea, MozoGrau, Inibsa o Avinent presentaron grandes espacios independientes donde dieron presentaciones y recibieron clientes.



La Noche Latinoamericana en el Media Lounge de Dental Tribune International (www.dental-tribune.com) atrajo a líderes de compañías europeas, americanas y latinoamericanas interesadas en hacer negocios en la región y participar en el Congreso Mundial de la Federación Dental Internacional (www.fdiworldental.org), que este año tiene lugar en México. En la imagen, el presidente de DTI Torsten Oemus, el presidente de la Asociación Dental Mexicana Jaime Edelson, el presidente de la industrial dental mexicana (AMIC), Ayub Safar y el presidente electo de FDI, Orlando Monteiro da Silva.



El stand de la empresa brasileña FGM (www.fgm.ind.br), que fabrica blanqueadores y resinas, estuvo congestionado la mayor parte de la feria. En la imagen a la derecha, el director de comercio exterior Alexandre Hashimoto, con parte de su equipo.



El presidente de la Asociación Mexicana de la Industria y el Comercio Dental (www.amicdental.com.mx), Ayub Safar, dio una conferencia en IDS en el Pabellón Norteamericano, invitado por su contraparte, la organización Dental Trade Alliance (www.dentaltradealliance.org). AMIC realiza dos exposiciones anuales y ha sido clave para la obtención del Congreso Mundial de FDI 2011 en Ciudad de México.



## EL MUNDO EN SUS MANOS

Las noticias más relevantes de España y del mundo.  
Reciba Dental Tribune Spain en su consultorio sólo por el coste de su envío por correo.

**DENTAL TRIBUNE**  
The World's Dental Newspaper - Spain and Latin American Editions



¡SUSCRÍBASE YA! CONTACTE A: J.AGOSTARO@DENTAL-TRIBUNE.COM dti



David L. Hoexter, director de la International Academy for Dental Facial Esthetics, experto en periodoncia y director de Dental Tribune USA, a su llegada al Media Lounge de DTI.



Un aspecto del stand de Nobel Biocare ([www.nobel-biocare.com](http://www.nobel-biocare.com)), que promovió sus productos e impartió clases sobre sus implantes.




George Freedman, ex presidente de la American Academy of Cosmetic Dentistry y colaborador de Dental Tribune, fue uno de los conferencistas en el Speaker's Corner de IDS, realizado por la división de formación de esta editorial, Dental Tribune Study Club.



Jean-Yves Lefort, al centro, presidente de Electro Medical Systems (EMS) para España y Latinoamérica, con los distribuidores de la firma en Costa Rica ([www.ems-company.com/sp/dental](http://www.ems-company.com/sp/dental)). Como todos los años, EMS ofreció su habitual fiesta en el club Palladium de Colonia, a la que asistieron más de mil personas.



La empresa alemana KaVo y su subsidiaria KaVo do Brasil ([www.kavo.com](http://www.kavo.com)) promocionaron especialmente sus tomógrafos cone beam, como el iCat.




Los directivos de la Federación Dental Mundial (FDI), cuyo congreso anual se celebra en México del 14 al 17 de septiembre de 2011 ([www.fdiworldental.org](http://www.fdiworldental.org)). En la imagen el presidente electo Orlando Monteiro da Silva (Portugal) junto a la tesorera Tin Chun Wong (Hong Kong) y detrás el portavoz de la organización Greg Chadwick (USA) y el nuevo director ejecutivo Jean-Luc Eiselé.



Carlos Luna, director de Premier ([www.premusa.com](http://www.premusa.com)) para Latinoamérica, en el stand de la compañía, que fabrica una amplia gama de instrumentos y productos higiénicos.



El Dr. Sergio Cacciacane (derecha), director de la Escuela Superior de Implantología ([esibarcelona.com](http://esibarcelona.com)) de Barcelona (España) durante una reunión con Miguel Wechsler, director del Salón Dental de Chile ([www.salondentalchile.cl](http://www.salondentalchile.cl)) en el Media Lounge de DTI. El Dr. Cacciacane está promoviendo la Jornada en Español en el Congreso de AAID en Las Vegas ([www.sociedadsei.com/lasvegas](http://www.sociedadsei.com/lasvegas)), un acontecimiento histórico para la especialidad en nuestros países.



El equipo de los implantes españoles GMI ([www.ile-implant.com](http://www.ile-implant.com)), Jaime Franco y Juan Manuel Quiles, se reunió en el stand de DTI con los directivos del Salón Dental de Chile ([www.salondentalchile.cl](http://www.salondentalchile.cl)), Gloria Vitrol y Miguel Wechsler.



El responsable de FKG ([www.fkg.ch](http://www.fkg.ch)) para América Latina, Carlos Lafuente, ajusta una pantalla para demostrar la efectividad de sus productos, entre los que destacan los destinados para endodoncia.



La empresa japonesa NSK ([www.nsk-spain.es](http://www.nsk-spain.es)) anunció en Alemania el lanzamiento de una amplia gama de productos, desde turbinas y contra-ángulos de la línea S-Max, a sus nuevos sistemas de higiene iCare.



El presidente de Dental Tribune International, Torsten Oemus, se reunió con los directivos de la empresa de implantes norteamericana Bicon ([www.bicon.com](http://www.bicon.com)) para desarrollar una estrategia comercial para la firma. En segundo lugar por la izquierda aparece el Dr. Huan Huang, director de la edición Dental Tribune China.




El director de Ortoplus / Orthoapnea ([www.orthoapnea.com/](http://www.orthoapnea.com/)), Jesús García Urbano, presentó en la feria de Alemania su libro *OrthoApnea, Roncopatía y Apnea Obstrucciona (Ripano)*. En la imagen, el autor con su equipo en IDS.



El stand en IDS de la empresa Klockner ([www.klocknerimplantsystem.com](http://www.klocknerimplantsystem.com)), la cual invierte en I+D y en estudios clínicos que prueban la calidad y oseointegración de sus implantes.



Michael Cohen, director de comercio exterior de Novocol Pharmaceutical, en el Pabellón Norteamericano de IDS. Los productos de la empresa canadiense los distribuirá en España Laboratorios Inibsa ([www.inibsa.com](http://www.inibsa.com)).



El stand de GC Europe ([www.gceurope.com](http://www.gceurope.com)) mantiene siempre su característica forma ovalada.



Isabel Freixa, izquierda, representante en España de la empresa de implantes cónicos franceses Anthogyr ([www.anthogyr.com](http://www.anthogyr.com)), en el elegante stand de su empresa con su colega francesa.

Mercedes Roldán, directora de Klockner, comentó que los implantes que fabrican son de la más alta calidad y están respaldados por una amplia investigación. Por su parte Jesús García Urbano, de OrthoApnea, explicó las ventajas de su aparato tanto para pacientes como para odontólogos, ya que abre un nuevo campo de tratamiento. En la feria presentó el libro *OrthoApnea* tanto en español como en inglés.

La participación de la industria brasileña, anunciada a la entrada de la feria por un gran cartel, fue espectacular. Las grandes compañías como Gnatus, Neodent o Dabi Atlante presentaron novedades y anunciaron que competirán en más mercados, mientras que el Pabellón de Brasil contaba con más de 50 stands que agrupaban a empresas como Conexao, DFL o Signo Vincés. Argentina tuvo una participación más

modesta que el coloso brasileño, pero la Cámara Argentina de Comercio e Industria Dental (CACID) agrupó en un pabellón a un selecto número de fabricantes y distribuidores, como Dental Medrano, Odontit o Multy-Dent.

#### Los profesionales

Lamentablemente, muchas veces los aumentos en ventas de la industria no se reflejan necesariamente un incremento de pacientes para los profesionales. Pero la industria sabe que necesita a los profesionales para prosperar y cada vez hay más cooperación entre fabricantes, universidades y profesionales.

**Vea todas las novedades presentadas de IDS en las ediciones digitales de Today, en [www.dental-tribune.com/](http://www.dental-tribune.com/) epaper**

Por una parte los avances técnicos y científicos necesitan de líderes de opinión capaces de impartir estos conocimientos a otros colegas. Y estos avances se están produciendo cada vez a mayor velocidad, particularmente en la implantología donde diversas compañías e instituciones están experimentando con nuevas superficies que faciliten la oseointegración.

Por otra parte, las universidades e institutos de educación superior son cada vez más conscientes del valor y la necesidad de la educación continuada en una profesión que está evolucionando rápidamente. El intercambio de docentes entre universidades y asociaciones de diversos

países y la necesidad cada vez mayor de atender a conferencias de dictantes nacionales y extranjeros son ya un hecho.

En América Latina por ejemplo la Federación Odontológica Latinoamericana (FOLA), que agrupa a las asociaciones nacionales del continente, participa desde hace años en el Greater New York Dental Meeting, donde cuenta con varios días de conferencias en español.


España por su parte parece sumarse ahora a esta iniciativa destinada a ampliar los conocimientos de sus profesionales con la Jornada en Español en el congreso de la Academia Americana de Implantología (AAID) en Las Vegas. La Sociedad Española de Implantes (SEI) y la Escuela Superior de Implantología (ESI) de Barcelona están abriendo las puertas a una nueva era. Una entrevista con el expresidente de AAID y con el responsable de ESI se publica en las páginas 6 y 7. **DI**

EMS-SWISSQUALITY.COM

**EMS**<sup>+</sup>  
ELECTRO MEDICAL SYSTEMS

# EL NUEVO PIEZON

PIEZON MASTER 700: EL MÉTODO ORIGINAL PIEZON  
A LA CABEZA CON TECNOLOGÍA INTELIGENTE  
i.PIEZON



> Un nuevo folleto:  
información detallada  
sobre el Método  
Original Piezon y el  
nuevo PiezonMaster 700

**SIN DOLOR** para el paciente: exactamente lo que el creador del método Original Piezon tenía en mente cuando diseñó el Piezon Master 700.

El resultado es un tratamiento que no irrita los dientes ni las encías y que suaviza excepcionalmente la superficie de los dientes sin abrasar el epitelio bucal.

Es una fusión entre tecnología inteligente e incomparable precisión. La perfecta combinación entre el instrumental con LED de Original Piezon y el módulo i.Piezon garantiza que los movimientos de los instrumentos están perfectamente alineados con el diente. Proporciona un ajuste único al utilizarlo con EMS Swiss Instruments, fabricados con acero quirúrgico ultrafino biocompatible.

Gracias a su panel táctil de última generación, el nuevo Piezon Master 700 establece nuevos estándares de higiene y funcionalidad. Todos salen ganando y se sienten satisfechos: el paciente, el médico y toda la profesión.

Si desea más información >  
[welcome@ems-ch.com](mailto:welcome@ems-ch.com)



Jaime Lozada, expresidente de la Academia Americana de Implantología Oral

## “La cirugía guiada alcanzará un nivel de precisión absoluta”

Por Javier Martínez de Pisón

**E**l doctor Jaime L. Lozada, ex presidente de la American Academy of Implant Dentistry (AAID), catedrático de Odontología Restauradora y director del Programa de Postgrado en Im-

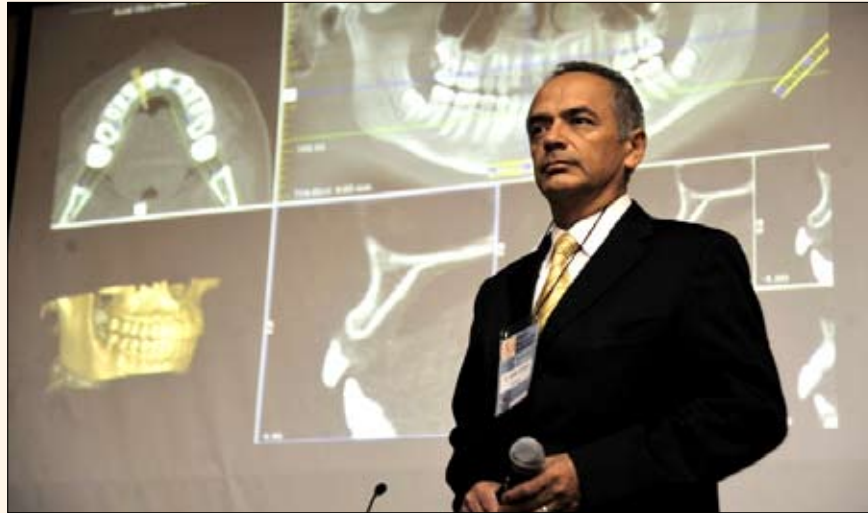plantología de la Universidad de Loma Linda (California), discute los adelantos en la especialidad y el próximo congreso de AAID en Las Vegas, que incluye por primera vez una Jornada en Español.

¿Cuáles son los últimos avances en implantología dental?

Sin duda, la implantología guiada por computadora para la planificación de la cirugía implantológica. En biomateriales, la aplicación de proteínas óseas morfogénicas en varios procedimientos de injertos. Y desde el punto de vista protésico, el uso generalizado de la tecnología CAD-CAM (Diseño Asistido por Ordenador/Fabricación Asistida por Ordenador) en pilares paciente-específicos elaborados de titanio o zirconio, que ofrecen una verdadera solución estética para muchos de nuestros pacientes.

¿Cuál es la importancia del congreso de AAID?

Durante los últimos 10 años la Academia Americana de Implantología Oral ha estado a la vanguardia en la formación en implantes dentales. Las sesiones anuales reúnen cada año a expertos que presen-



El Dr. Lozada durante una conferencia en Brasilia auspiciada por la Escuela Superior de Implantología (ESI).

tan información basada en evidencia sobre implantología a sus miembros y a la comunidad odontológica en general.

Además, es el mayor encuentro de fabricantes de implantes dentales, se ofrecen múltiples conferencias de asistencia li-

mitada, mesas clínicas y presentaciones de carteles que redondean un excelente programa.

Este año, AAID ofrece por primera vez una Jornada en Español, un programa especial para dentistas españoles y latinoamericanos en el que todas las conferencias se impartirán en español.

¿Cómo se pueden tener “las cartas a su favor”, como dice su lema?

Toda la información del Congreso Anual de AAID en Las Vegas será de extrema importancia para todos los participantes.

¿Cuáles son las “Realidades de Implantología”?

La más importante es que los dentistas pueden ofrecer a sus pacientes tratamientos más asequibles con implantes dentales. La implantología es la forma de tratamiento más predecible en odontología. Supera a muchos tratamientos convencionales que intentan salvar dientes comprometidos. Es una realidad que muchos pacientes ya conocen cuando van al dentista.

¿Por qué se invitó a SEI y FOLA a organizar la Jornada en Español?

La AAID reconoce el valor de organizaciones de prestigio en América Latina y Europa. Son organizaciones que tienen el objetivo común de proporcionar excelencia en formación en implantes y que reconocen el valor de la acreditación de

¿Quieres formar parte de un equipo que está presente en más de 40 países?

FGM está seleccionando Distribuidores en España.



Contáctenos ahora y sea un distribuidor FGM, no se pierda esta gran oportunidad.

[alexandre@dentscare.ind.br](mailto:alexandre@dentscare.ind.br) | [www.fgm.ind.br](http://www.fgm.ind.br)

FGM en IDS ¡Visite nuestro stand!

22 a 26 de marzo 2011 | Colonia, Alemania | Edificio 2.2, segundo plan, Stand A-30

**IDS**

AAID. Los objetivos educativos son mutuos y la calidad de los educadores de estas organizaciones es algo que puede beneficiar a los miembros de AAID.

#### ¿Cómo ve la implantología en España?

SEI es la asociación de implantes más antigua de Europa. Líderes como el Dr. Feliciano Salagaray conocen el calibre de los doctores Norman Cranin (ex director del *Journal of Oral Implantology*) o Leonard Linkow (considerado el padre de la implantología oral y director a perpetuidad de la Cátedra de Implantología en New York University). Casi todos los meses vemos en revistas de implantes artículos de alto nivel académico y clínico procedentes de España sobre estudios clínicos y técnicas quirúrgicas.

#### ¿A qué nivel está la especialidad en América Latina?

Países como Brasil, Chile y México han reconocido la implantología oral como una especialidad independiente, un logro importante que debe ser seriamente considerado en EE UU.

#### ¿Y los dentistas hispanos en EE UU?

Muchos de los dentistas más capacitados en este país son hispanos, lo que beneficia a sus pacientes. La formación clínica en sus países de origen es una característica especial que los distingue de cualquier colega. Y su bilingüismo es otra buena característica que los distingue en sus propias comunidades.

#### ¿Cuál es la investigación más prometedora?

En la Escuela de Odontología de Loma Linda University estamos muy emocionados ante las posibilidades de la tecnología Cone Beam en cirugía y restauraciones de implantes. A nivel de estética, seguimos explorando técnicas y procedimientos para mejorar y mantener la estética de las restauraciones de implantes. En injertos, estamos muy contentos de haber obtenido resultados positivos con las proteínas morfogénicas óseas en cirugía de implantes.

#### ¿Cree que la cirugía guiada es el futuro?

Sí, porque llegará a un nivel de precisión absoluta. Pero actualmente es importante reconocer el valor de los principios fundamentales de la cirugía de implantes dentales, que son la base de los tratamientos exitosos.

#### ¿Qué papel desempeñan los centros de formación?

La formación en centros no universitarios como la Escuela Superior de Implantología (ESI) cumple una función educativa importante para los dentistas que no pueden inscribirse en programas de postgrado. **DI**

#### Recursos

- AAID: [www.aaid-implant.org](http://www.aaid-implant.org)
- SEI: [www.sociedadsei.com](http://www.sociedadsei.com)
- Loma Linda: [www.llu.edu/dentistry](http://www.llu.edu/dentistry)

Hablamos con Sergio Cacciacane, director de ESI

## Una escuela de implantes de alto nivel

**E**l Dr. Sergio Cacciacane, director de la Escuela Superior de Implantología (ESI), ha jugado un papel fundamental en la obtención de la Jornada en Español en el Congreso de AAID en Las Vegas, que tendrá lugar del 19 al 22 de octubre de 2011 en dicha ciudad norteamericana, por lo que hablamos con él.

#### ¿Qué es ESI?

Es una institución educativa que funciona en España desde 1989 y que da cursos presenciales de formación. Ofrecemos cursos en Implantología, Prótesis, Periodoncia y Estética, que tienen duración anual, semestral y también de fin de semana, pero con una diferencia con otras instituciones, que es la atención sobre pacientes. Desde 2008 ofrecemos también cursos on-line.

#### ¿Dónde tienen sucursales?

La central está en Barcelona y tenemos sucursales en Zamora y Canarias (España). Además tenemos también centros en Argentina, Brasil, Colombia, Ecuador, México, Perú, Venezuela, Italia, Portugal, Ucrania, Rusia, Bulgaria y Bielorusia. Próximamente abriremos nuevos centros en Irán, Kasajistán y Uzbekistán.

#### ¿Desde cuándo colabora con la Universidad de Loma Linda?

Tenemos un convenio con Loma Linda desde 2004 y trabajamos de forma conjunta en la presentación de casos de estudios. Además, nuestros alumnos realizan una semana de adiestramiento en la universidad, en California. Y mantenemos un intercambio de información permanente para que nuestros profesores ofrezcan siempre los últimos adelantos en nuestra especialidad.

#### ¿Cuál ha sido su participación en la Jornada en Español en AAID?

Comencé a trabajar con AAID en 2007 durante la presidencia del Dr. Jaime Lozada, lo cual cul-



El Dr. Cacciacane, director de ESI, es también miembro de AAID.

minó en el congreso de Boston del año pasado. Ha sido un trabajo muy intenso, de muchos años. El grupo al cual pertenezco me nombró presidente del comité organizador de dichas jornadas en español.

#### ¿Lo calificaría como algo histórico?

Sí, ya que es la primera vez que AAID accede a traducir todas las conferencias al español y, además, tendremos una Jornada en Español con dictantes de España y Latinoamérica.

#### ¿Cree que es el inicio de algo mayor?

Sí, es una nueva era. Tenemos mucho que mostrar, y el congreso de AAID es nuestro mejor escaparate. Creo que tanto Estados Unidos como Latinoamérica y España se beneficiarán de este primer encuentro.

#### ¿Qué ventajas ofrece participar en el congreso de AAID?

Poder conocer de primera mano todos los estudios y nuevas tecnologías que presentan los congresos de la academia, así como todas las formas de educación continuada que tiene la institución. No olvidemos que es la academia más antigua de Estados Unidos. **DI**

#### Recursos

- ESI: [esibarcelona.com](http://esibarcelona.com)
- Inscripciones AAID: [patricia.delorenzo@sociedadsei.com](mailto:patricia.delorenzo@sociedadsei.com)



# FENDERMATE<sup>®</sup>

## Matriz



Inserte la matriz



La parte convexa determina el punto de contacto





Su fina adaptación y adecuación a la forma de la pieza evita el contacto de la pieza adyacente



La flexibilidad de su ala permite una perfecta adaptación

## The World's Fastest Matrix?

FenderMate está diseñado para los rellenos de composite

3328-1101 © Directa AB

FenderMate<sup>®</sup> is a trademark registered by Directa AB. Registered Design and Patent pending.

**DIRECTA AB** P.O. Box 723, SE-194 27 Upplands Väsby, Sweden  
Tel: +46 8 506 505 75, Fax: +46 8 590 306 30, [info@directadental.com](mailto:info@directadental.com), [www.directadental.com](http://www.directadental.com)

# Estudio sobre terceros molares superiores con raíces alojadas entre las de segundos molares

Por Luis Alfaro L. \*, Benjamín Martínez R. \*\*, Antonio Aguirre A. \*\*\*, Stefan Hohf V.

La primera observación se efectuó en 1973 cuando realizamos un examen radiográfico retroalveolar de tercer molar superior, para su ulterior exodoncia. La paciente, mujer adulta, presentaba molestias y leve aumento de volumen en la zona vestibular de la región. En la radiografía retroalveolar apreciamos el molar incluido alto, en disto versión franca, con sus raíces en block sobreproyectadas con las raíces del segundo molar.

La mañana siguiente a la intervención me visitó el cirujano para mostrarme asombrado y apesadumbrado la pieza anatómica con los molares íntimamente unidos y las raíces del tercero encajadas entre las raíces del segundo. Después de un cuidadoso análisis llegamos a la conclusión, que la unión entre las raíces de ambos molares correspondía a concrecencia.

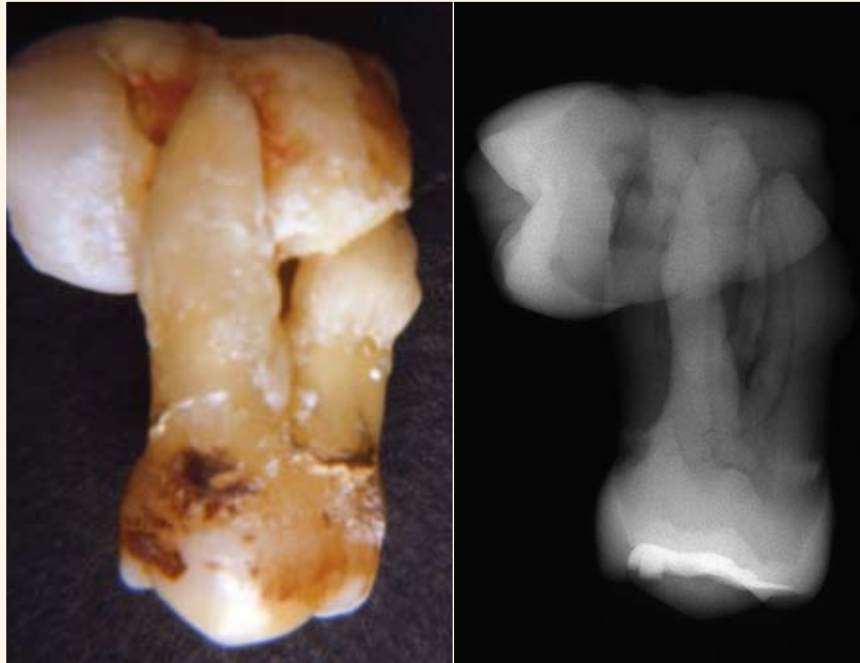
Concrecencia es la unión de dos piezas dentarias por su cemento a nivel de sus raíces. Es más frecuente en la zona molar superior comprometiendo generalmente a segundo y tercer molar de desarrollo normal, aunque eventualmente se ha observado en relación a paramolar (molar supernumerario). Puede ser un hallazgo durante extracción de segundo molar, aunque en la mayoría de las extracciones dentarias se efectúa una radiografía previa.

Desde hace cuatro años contamos con un tomógrafo Cone Beam que permite el estudio tridimensional de las estructuras anatómicas. A mediados del 2007 al realizar estudios y analizar su corte axial, observamos las raíces del tercer molar superior ubicadas entre las raíces del segundo molar, en idéntica posición al caso de 1973. (Imagen que hemos denominado como "bebé en los brazos de su madre").

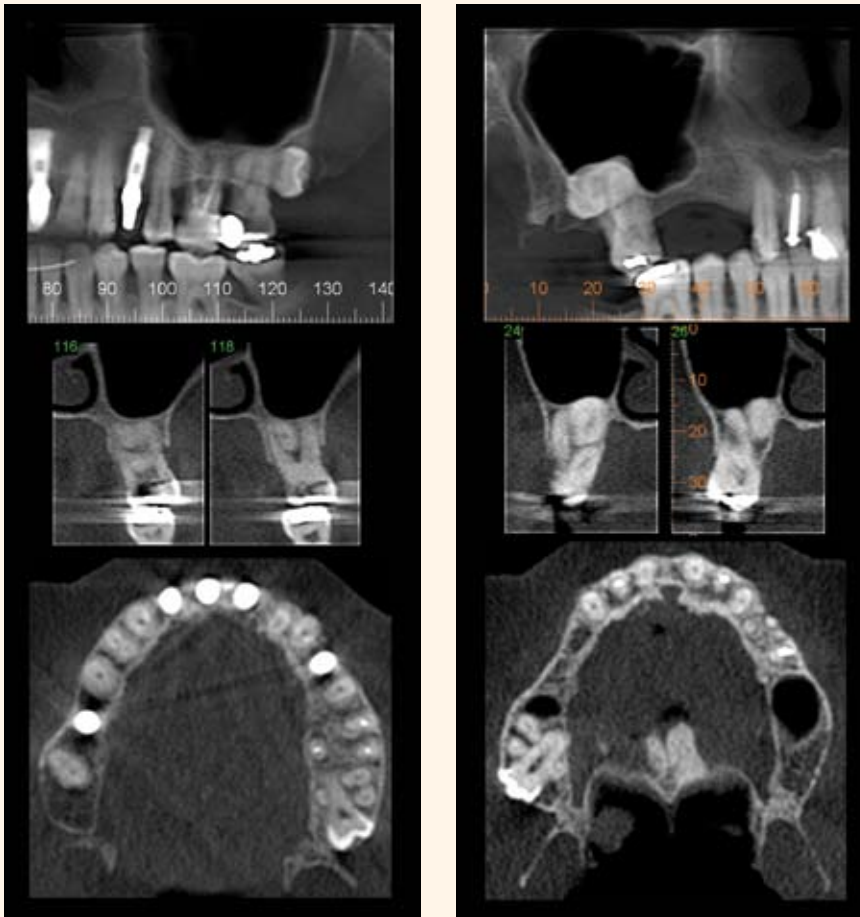
En 2007 detectamos dos casos y en 2009 tres pacientes con esta anomalía, una de ellas en ambos lados del maxilar (bilateral). A comienzos de 2010 aparece el sexto caso pesquisado hasta el momento.

## Informe de los casos

**Caso A.** (1973). Mujer de 48 años. Hallazgo postexodoncia de tercer molar incluido entre las raíces del segundo molar (con concrecencia). Radiografía convencional de la pieza operatoria.



Caso A



Caso 1

Caso 2

**Caso 2.** Mujer 55 años. Hallazgo en estudio preimplantes. En corte panorámico apreciamos el tercer molar proyectado en distoversión a nivel de raíces del segundo molar y piso del seno maxilar. En corte axial se visualiza la raíz en block del tercer molar ubicada entre las raíces vestibulares y palatina del segundo molar. Tercer molar en postero y vestibulo versión. Cortical de la tuberosidad interrumpida por cúspides del tercer molar.

**Caso 3.** Mujer de 41 años. Hallazgo en estudio cone beam (filtro MIP) preimplantes. En corte panorámico se aprecian los terceros molares (bilateral) semiincluidos en distoversión. Raíces en block proyectadas con raíces del segundo molar. En cortes axial y perpendiculares se visualizan las raíces de ambos terceros molares ubicadas entre las raíces de los segundos molares. Nótese la mayor inclinación hacia vestibular del tercer molar izquierdo. Cortical de las tuberosidades interrumpidas por cúspides de los terceros molares.

**Caso 4.** Mujer de 78 años. Hallazgo en estudio preimplantes. Corte panorámico evidencia tercer molar incluido en disto versión. El tercer molar presenta anomalía de tamaño y forma en sus raíces relacionadas con el piso del seno. Cortical de la tuberosidad interrumpida por cúspides del tercer molar.

**Caso 5.** Mujer de 34 años. Hallazgo en estudio preimplantes. En corte panorámico se visualiza tercer molar incluido en infra y posterversión parcialmente proyectado con ápices del segundo molar en relación de vecindad con piso del seno maxilar. En cortes perpendiculares se aprecia el block radicular del tercer molar ubicado entre las raíces del segundo molar. Cortical de la tuberosidad interrumpida por cúspides del tercer molar.

**Caso 6.** Mujer de 30 años. Hallazgo en estudio preimplantes. En corte panorámico se observa el tercer molar en disto e infraversión. Raíces proyectadas parcialmente con raíces del segundo molar y piso de seno maxilar. En corte axial se visualiza el tercer molar en postero y vestibulo versión, cuyas raíces en block se ubican entre las raíces del segundo molar. Cortical de la tuberosidad interrumpida por cúspides del tercer molar.

## Discusión

Los seis casos analizados con cone beam permiten estudiar aparentes patrones comunes de ubicación, dirección y relación de estructuras. Es interesante destacar las características en común que presentan.

- Todos los casos se presentaron en mujeres entre los 30 y 78 años de edad.
- En todos se observa aparente concrecencia entre las raíces de ambos molares.
- Todos los casos se presentan en postero versión franca con latero versión hacia vestibular.
- En el plano horizontal, sólo un caso se ubicó en esta posición y el resto

\* Profesor Titular de Radiología, Facultad de Odontología, Universidad de Chile, y Universidad Mayor. Contacto: dralfaro@gmail.com (con foto: FOTO Dr. Alfaro.jpg)

\*\* Profesor de Patología Oral, Facultad de Odontología, Universidad Mayor; ex Profesor Asociado Facultad de Odontología, Universidad de Chile. Contacto: bemaro1@yahoo.com

\*\*\* Profesor de Morfología (Histología y Embriología), Facultad de Odontología, Universidad de Chile y Universidad Mayor.



## Estudios Cone Beam

**Caso 1.** Mujer de 55 años. Hallazgo en control de implantes. En corte panorámico se observa el tercer molar semiincluido en distoversión. Block radicular proyectado con las raíces del segundo molar. En corte axial se visualiza el block radicular del tercer molar ubicada entre las raíces del segundo molar. Cortical de la tuberosidad interrumpida por cúspides del tercer molar.



Introducing

# PreXion3D *Elite*

WITH CLEARimage™ SCANNING TECHNOLOGY

**NEW** Up to 53% Reduction in radiation

**NEW** Up to 50% Increase in scanning speed

**NEW** Four new scanning modes, all faster and with reduced radiation

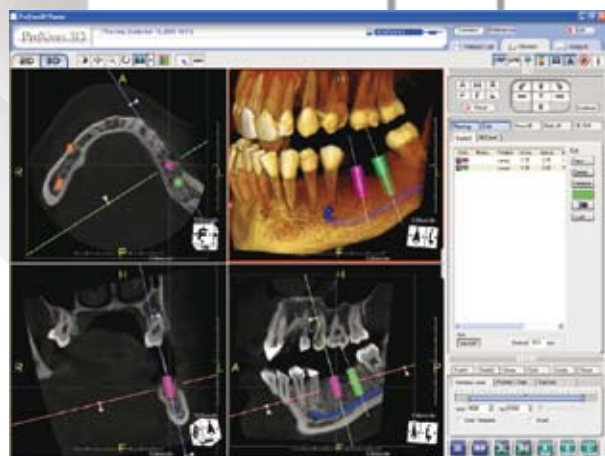**NEW** Advanced Software Features

- Implant Planning Functions
- Fusion/Stitching Mode
- Endodontic Tracing Tool that allows for identifying root structures

Smallest focal spot at 0.15mm

Industry Leading High Quality, High Definition, Highly Diagnostic Images

Compatible with ALL implant software planning systems



## PreXion

*The World Leader in High Quality,  
Highly Diagnostic 3D CBCT Images.*

[www.PreXion.com](http://www.PreXion.com)

Visit us at the Dental Tribune International/Ripano Booths at the Entrance.