



## Segovia acoge las XI Jornadas sobre Odontología Legal y Forense bajo el lema "La mercantilización de la salud dental"

Los ponentes analizaron la situación legal actual de la Odontología en España. El presidente del Consejo General, Óscar Castro, apuntó la necesidad de regular el sector para impedir más escándalos en el futuro.

Por DT Spain

El Consejo General de Dentistas, en colaboración con la Sociedad Española de Odontología Legal y Forense, el Colegio de Dentistas de Segovia y la Diputación provincial, ha organizado en Segovia la undécima edición de las Jornadas de Odontología Legal y Forense, que en esta ocasión versaron sobre la mercantilización de la salud dental en España.

En las jornadas, a las que asistieron unas cincuenta personas, se analizó la grave mercantilización que padece el sector desde varios puntos de vista. En este sentido, la magistrada de lo Mercantil, Teresa Vázquez Pizarro, se refirió los actos de competencia desleal en el ámbito de la Odontología; el catedrático especialista en Derecho de la Publicidad, Carlos



Lema, realizó un profundo análisis sobre la normativa publicitaria ac-

tual; mientras que Ángel Martínez, catedrático de Derecho Mercantil,

especificó las modalidades jurídicas de creación de clínicas dentales.

Tras la reanudación, Alejandro Perales, presidente de la Asociación de Usuarios de la Comunicación -AUC-, precisó la situación de consumidores y usuarios ante las actuaciones de las clínicas dentales; y Adolfo Ezquerro, director general de Inspección y Ordenación de la Comunidad de Madrid, especificó cómo es la regulación de la salud dental en la actualidad.

Por último, el presidente del Consejo General de Dentistas, Óscar Castro, encargado de clausurar las jornadas, hizo hincapié en los problemas que está ocasionando la mercantilización de la salud dental desde el punto de vista de los profesionales y también de los pacientes.

A este respecto, incidió en la necesidad de acometer las reformas que sean necesarias para frenar la plétora profesional, regular la publicidad sanitaria y hacer efectivo que el control de la toma de decisiones en las clínicas dentales esté siempre en manos de profesionales para vincular la prestación del servicio al conocimiento profesional.

Comienzo: Octubre 2016

Colocación de implantes en pacientes

Precio: 9000€

### CURSO MODULAR DE IMPLANTOLOGÍA

## 2ª EDICIÓN

Están solicitados los créditos de forma continuada

Profesores invitados:

Dr. Jose Maria Aguado	Dr. Miguel Arlandi
Dra. Cristina Barona	Dr. Manuel Bernabeu
Dr. Guillermo Casares	Dr. Ignacio Corral
Dr. Manuel Fernández	Dra. Pilar Ginés
Dr. Juan Carlos Lillo	Dra. Elena Lucerón
Dra. Natalia Martínez	Dra. Araceli Morales
Dr. Fernando Ocón	Dr. Manuel Poveda
Dra. Marisa Sánchez	Dr. Carlos Serrano

MÁXIMO 8 PLAZAS

C/ Rafael Calvo nº 5, Madrid. Iglesia

673208701 / 917065701

www.formadentgestion.com

## IFEMA acoge el Congreso Mundial de Odontología en 2017

La Federación Dental Internacional elige España para celebrar el Congreso de Odontología más importante del mundo.

Por DT Spain

La FDI elige España -de entre los tres países candidatos (España, China y Emiratos Árabes Unidos)- para acoger el Congreso de Odontología más importantes a nivel global, que se celebrará del 29 de agosto al 1 de septiembre de 2017 en Madrid. La encargada de albergar esta convención será IFEMA en sus instalaciones de la FERIA DE MADRID.

Según se prevé, asistirán más de 10.000 de profesionales procedentes de 150 países de todo el mundo con el objetivo de conocer, de primera mano, las novedades científicas así como las técnicas más punteras que serán presentadas por profesionales de reconocido prestigio internacional, lo que permitirá mejorar el servicio asistencial que actualmente ofrecen los dentistas.

El Consejo General de Colegios de Odontólogos y Estomatólogos de España será el anfitrión de esta cita, convirtiendo a Madrid en un punto de referencia de la Odontología mundial en lo que a vanguardia, nuevas tecnologías y avances clíni-



cos se refiere y posicionando a España como pionero en materia de salud bucodental. Según el Presidente del Consejo General de Dentistas de España, Dr. Oscar Castro: "Nuestra Organización está sumamente contenta de que España haya sido elegida, y sinceramente pensamos que ha sido un gran acierto. Tenemos muchas ganas de acoger este importante evento dental internacional en 2017".

**Dirección de Comunicación Consejo Dentistas:** Antonio Serrano- 679 03 26 70. [dircom@consejo-dentistas.es](mailto:dircom@consejo-dentistas.es)  
**Dirección de Comunicación IFEMA:** Marta Cacho- 91 722 50 94. [mcacho@ifema.es](mailto:mcacho@ifema.es)

**DENTAL TRIBUNE**  
El periódico dental del mundo  
www.dental-tribune.com

Publicado por Dental Tribune International

**DENTAL TRIBUNE**  
Spanish Edition

**Director Editorial**  
Francisco Soriano López  
francisco@atlantiseditorial.com

**Director Comercial**  
Jorge Luis Cacuango  
jorge@atlantiseditorial.com

**Director Científico**  
Dr. Juan José Solerí Cocco  
soleri.clinicavndelpilar@gmail.com

ISSN: 2586-3692  
Depósito legal: M-59040-2007

**Atlantis editorial**  
Science & Technology S.L.L.

**Editado por:**  
Atlantis Editorial Science & Technology SLL  
C/ Alpujarras, 4 Local 1  
28915 Leganés (Madrid)  
Telf. (+34) 912 282 284  
www.atlantiseditorial.com

**DENTAL TRIBUNE**  
Spanish Edition

Edición que se distribuye a todos los odontólogos de España, latinoamericanos y a los profesionales hispanos que ejercen en Estados Unidos.

**Dental Tribune Study Club**  
El club de estudios online de Dental Tribune, avalado con créditos de la ADA-CERP, le ofrece cursos de educación continua de alta calidad. Inscríbese gratuitamente en [www.dtstudyclubspanish.com](http://www.dtstudyclubspanish.com) para recibir avisos y consulte nuestro calendario.

**DT International**  
Licensing by Dental Tribune International

**Group Editor:** Daniel Zimmermann  
newsroom@dental-tribune.com  
+44 161 223 1830

**Clinical Editor** Magda Wojtkiewicz  
**Online Editor / Social Media Manager** Claudia Duschek  
**Editor** Anne Faulmann  
**Editorial Assistant** Kristin Hübner  
**Copy Editors** Sabrina Raaff  
Hans Motschmann

**Publisher/President/CEO** Torsten Oemus  
**Chief Financial Officer** Dan Wunderlich  
**Chief Technology Officer** Serban Veres  
**Business Development** Claudia Salwiczek  
**Jr. Man Business Devment.** Sarah Schubert  
**Project Manager Online** Tom Carvalho  
**Event Manager** Lars Hoffmann  
**Education Manager** Christiane Ferret  
**Intern. PR & Project Man.** Marc Chalupsky  
**Marketing & Sales Services** Nicole André  
**Event Services** Esther Wodarski  
**Accounting Services** Karen Hamatschek  
Anja Maywald  
Manuela Hunger

**Media Sales Managers**  
Matthias Diessner (Key Accounts)  
Melissa Brown (International)  
Antje Kahnt (International)  
Peter Witteczek (Asia Pacific)  
Weridiana Mageswki (Latin America)  
Maria Kaiser (North America)  
Hélène Carpentier (Europe)  
Barbora Solarova (Eastern Europe)  
**Executive Producer** Gernot Meyer  
**Advertising Disposition** Marius Mezger

**Dental Tribune International**  
Holbeinstr. 29, 04229 Leipzig, Germany  
Tel.: +49 341 4 84 74 502 | Fax: +49 341 4 84 74 173  
[www.dental-tribune.com](http://www.dental-tribune.com) | [info@dental-tribune.com](mailto:info@dental-tribune.com)  
**Dental Tribune Asia Pacific Limited**  
Room A, 20/F, Harvard Commercial Building,  
105-111 Thomson Road, Wanchai, Hong Kong  
Tel.: +852 3113 6177 | Fax: +852 3113 6199  
**Tribune America, LLC**  
116 West 25rd Street, Ste. 500, New York, N.Y.  
10011, USA  
Tel.: +1 212 244 7181 | Fax: +1 212 224 7185

La información publicada por Dental Tribune International intenta ser lo más exacta posible. Sin embargo, la editorial no es responsable por las afirmaciones de los fabricantes, nombres de productos, declaraciones de los anunciantes, ni errores tipográficos. Las opiniones expresadas por los colaboradores no reflejan necesariamente las de Dental Tribune International.  
©2016 Dental Tribune International.  
All rights reserved.

# La resolución de una infección endodóntica persistente a través del sinergismo entre la Microscopia Operatoria, el Ultrasonido y el uso del MTA en la Microcirugía Periapical

Por el Prof. Dr. Leandro A. P. Pereira

Las patologías pulpares y periapicales, son causadas la mayoría de las veces, por la infección intraconducto. Su tratamiento inicial consiste en el tratamiento endodóntico convencional. En casos de dientes sin periodontitis apical el índice de éxito del tratamiento endodóntico es de aproximadamente 98%. Ya en casos de dientes con periodontitis apical e infecciones primarias, el éxito del tratamiento reduce para el 86% (Torabinejad 2005). Esta falta de éxito puede ser de origen bacteriano o no bacteriano (Nair 2006). Usualmente, el fracaso endodóntico está asociado a las limitaciones técnicas que imposibilitan un adecuado control microbiano intraconducto debido a la compleja microanatomía interna del sistema de conductos radiculares, (Wu et al., 2006).

El tratamiento indicado para los casos de infecciones endodónticas primarias es el retratamiento endodóntico con índice de éxito de aproximadamente 83% (Torabinejad 2009). De esta forma, incluso después del retratamiento endodóntico, debido a los factores de microanatomía interna compleja la falta de éxito puede

persistir. En estas situaciones clínicas, la microcirugía apical es una alternativa para el tratamiento clínico de estas infecciones.

Varios avances tecnológicos se llevaron a cabo en los últimos años dentro del área de la microcirugía apical. Una tríada muy importante fue establecida para lograr altos índices de éxito. Esta tríada está compuesta por el uso de la Microscopia Operatoria asociada al ultrasonido y al MTA. La realización de la microcirugía periapical da forma tradicional, sin el uso del microscopio, del ultrasonido y del MTA, es decir, de forma MACROquirúrgica, su índice de éxito no sobrepasa los 60% (Wesson 2003; Tsesis et al. 2006; Setzer et al. 2010; Rahbraran et al. 2011). Todavía, cuando es realizada por la técnica contemporánea de MICROcirugía, su índice de éxito pasa a ser superior del 90% (Rubistein, Kim 1999; Rubistein, Kim 2002; Tsesis et al. 2006; Kim et al. 2008; Christiansen et al. 2009; Setzer et al 2010). Esta evolución posibilitó que el tratamiento endodóntico microquirúrgico pasase a ser un procedimiento clínico más viable y de gran previsibilidad.



Prof. Leandro Pereira

El Profesor Leandro Pereira inició su trabajo en el área de microscopia operatoria en 1998. Desde entonces se ha dedicado al desarrollo de la microfotografía y microfilmación a través del microscopio. Ha desarrollado también nuevas alternativas microquirúrgicas siendo uno de los pioneros de la microcirugía endodóntica (full) piezoeléctrica. Actualmente divulga esta nueva modalidad microquirúrgica alrededor del mundo con charlas impartidas en diversos países como Estados Unidos, Grecia, Bulgaria, Perú, España, México, Argentina, Portugal, Chile y Brasil.

## DESCRIPCIÓN DE CASO CLÍNICO

Paciente del género femenino, 42 años de edad, ASA I, presión arterial 115 X 70 mm/Hg, frecuencia cardiaca 68 lpm, saturación de oxígeno 96%, temperatura corporal 36,50C, peso 68 kg, compareció al consul-

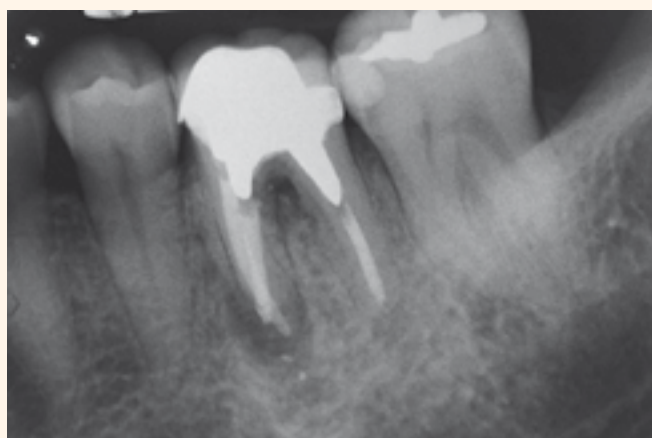

Figura 1. RX inicial.

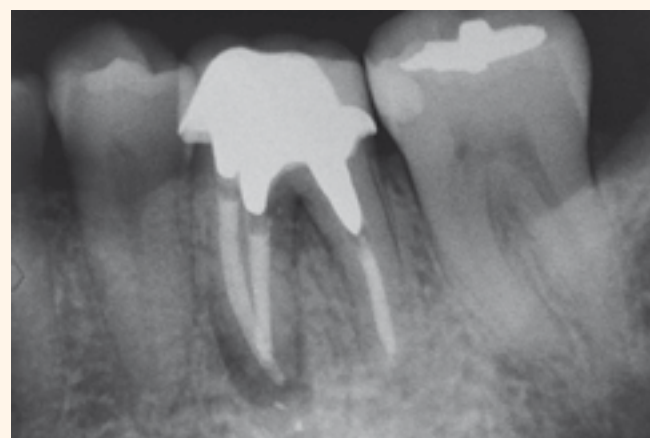

Figura 2. RX inicial.



## EL MUNDO EN SUS MANOS

Las noticias más relevantes de España y del mundo.  
Reciba Dental Tribune Spain en su consultorio sólo por el coste de su envío por correo.



**DENTAL TRIBUNE**  
The World's Dental Newspaper - Spain and Latin American Editions

**¡SUSCRÍBASE YA! VISITE WWW.DENTAL-TRIBUNE.COM**



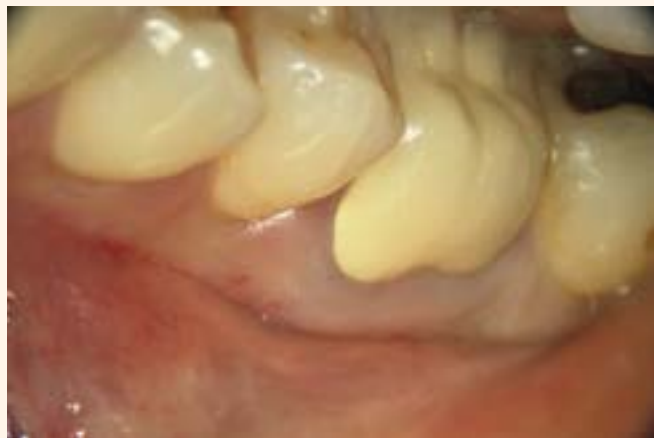

Figura 3. Imagen clínica preoperatoria.

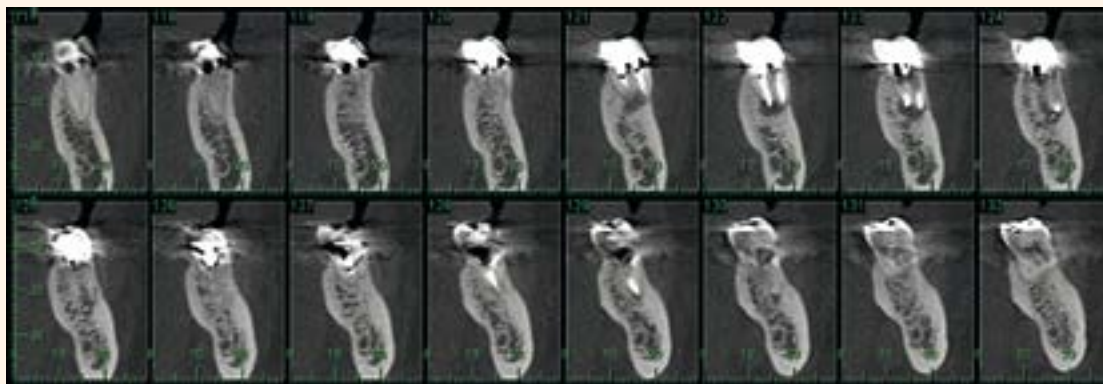


Figura 4. Tomografía preoperatoria.

torio quejándose de la presencia de dolor espontáneo y persistencia de periodontitis apical en el diente 36. Relató haber realizado el último retratamiento endodóntico hace 19 meses. Durante el examen semiotécnico se pudo observar respuesta negativa al dolor a las pruebas de palpación, de percusión vertical y horizontal. Las pruebas pulpares térmicas y eléctricas revelaron respuestas de normalidad en los diente vecinos y ausencia de respuesta en el diente 36.

Radiográficamente, en el diente 36, se visualizó una corona protética metalocerámica dentro de modelos

funcionales adecuados; así como la presencia de un retentor intrarradicular metálico fundido, un tratamiento endodóntico satisfactorio con buen modelado y buena obturación, el diente 36 presentaba periodontitis apical (Figura 1, Figura 2, Figura 3). La tomografía preoperatoria evidenció la ruptura de la cortical ósea vestibular (Figura 4).

El análisis clínico e imagenológico llevó al diagnóstico clínico pulpar de tratamiento endodóntico previo y al diagnóstico periapical de absceso periapical agudo. El tratamiento propuesto fue la microcirugía endodóntica visando el retro-retratamiento

endodóntico. En esta situación terapéutica, la corona protética y el retentor intrarradicular serían mantenidos no necesitando una nueva rehabilitación protética. Tras la exposición de todas las ventajas, desventajas y riesgos, el tratamiento microquirúrgico endodóntico fue realizado.

Una hora antes al procedimiento microquirúrgico, con finalidad analgésica pre-emptiva, fue utilizado 4mg de dexametasona vía oral (Andrade e cols 2015). El control de la ansiedad transoperatoria fue realizado a través de sedación inhalatoria consciente con la mezcla de oxígeno/ óxido nitroso en la proporción 65/35%

y volumen minuto de 6,5 l/min. Fueron utilizados como soluciones anestésicas locales 5,4 ml de lidocaína 2% con epinefrina 1:100.000 siendo que 1,8 ml de la solución en técnica tradicional de bloqueo del nervio alveolar inferior, 1,8 ml para bloqueo del nervio bucal y 1,8 ml de la misma solución de forma infiltrativa en la línea divisoria entre encía inserida y mucosa.

Tras la anestesia se realizó la papilae based incision seguida por una incisión vertical relajante. Utilizando un micro-sindesmótomo, la sindesmotomía fue realizada de forma suave para causar un mínimo daño

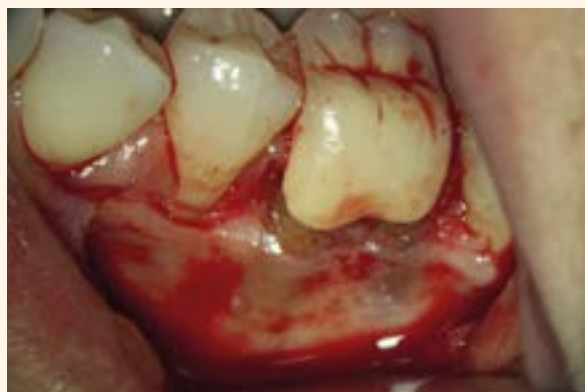

Figura 5. Flap design.

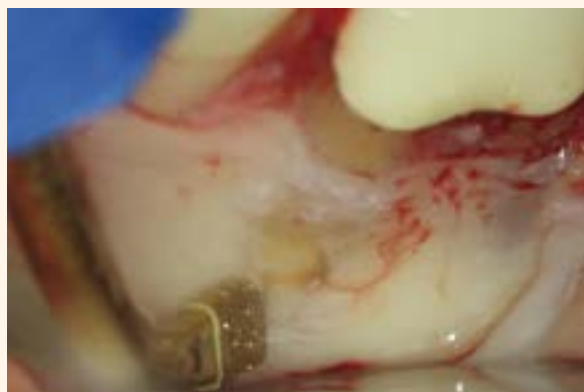

Figura 6. Piezo-osteotomie.

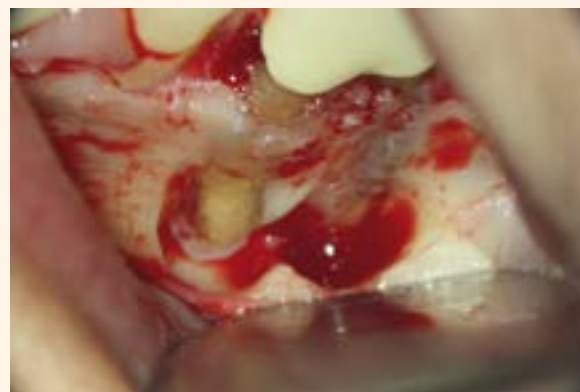

Figura 7. Osteotomia.

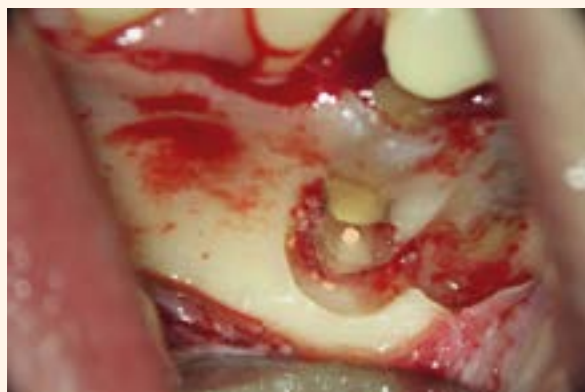

Figura 8. Apical resection.

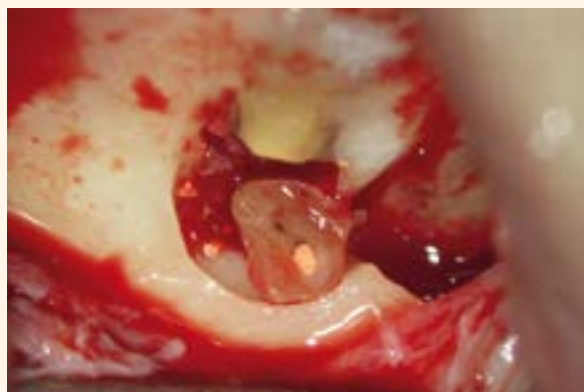


Figura 9. Missed anatomy.

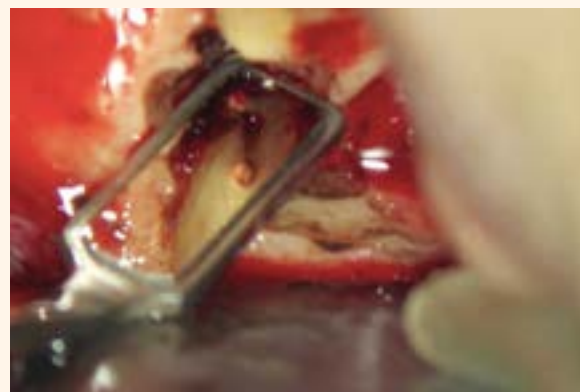


Figura 10. Isthmus.

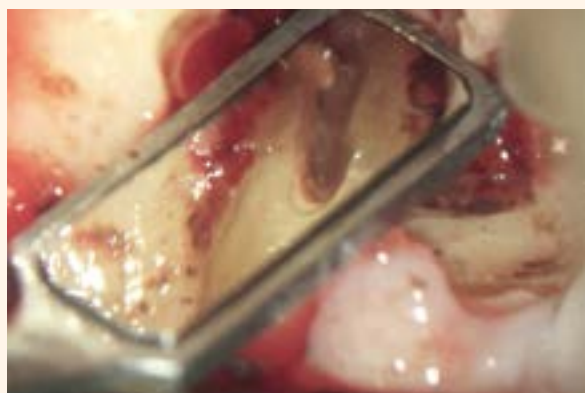


Figura 11. Retrograde prepare.

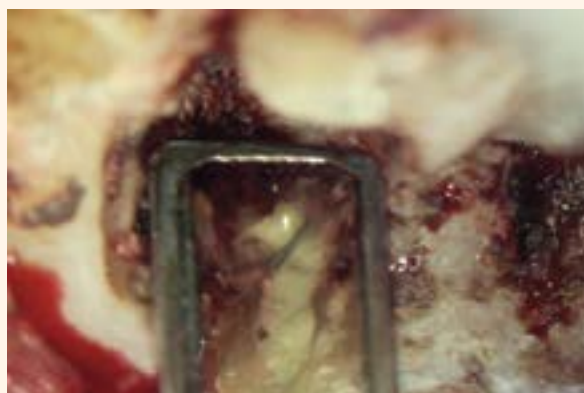


Figura 12. Isthmus filled with White Angelus MTA.

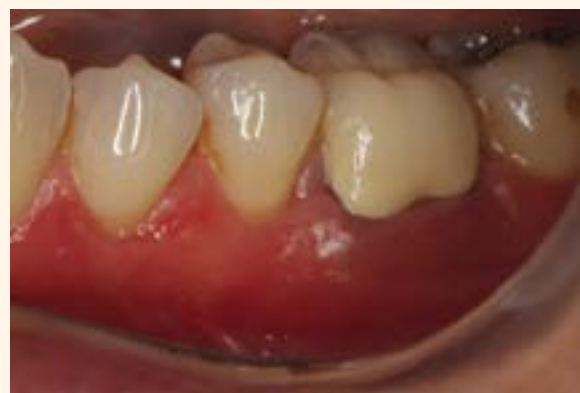
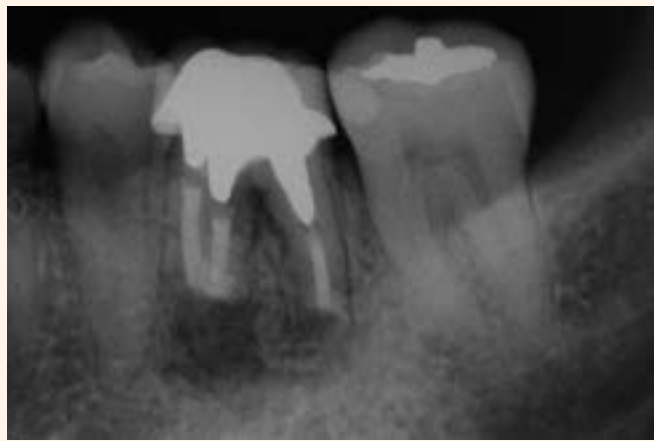
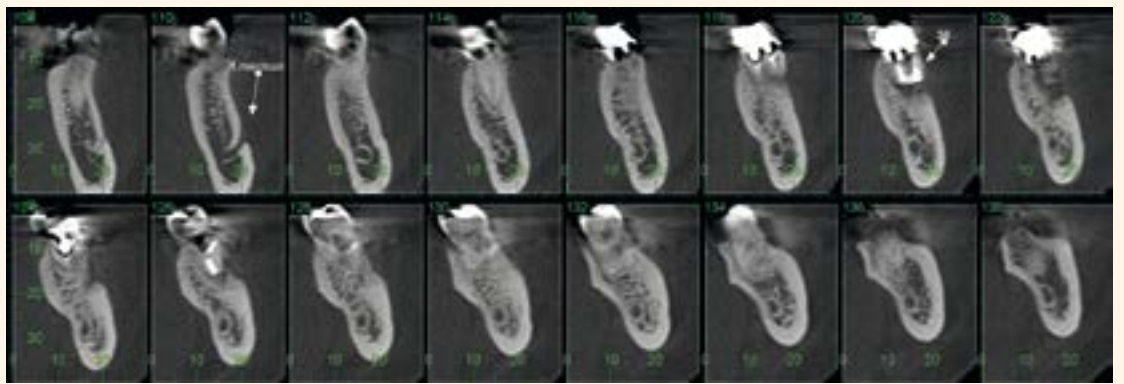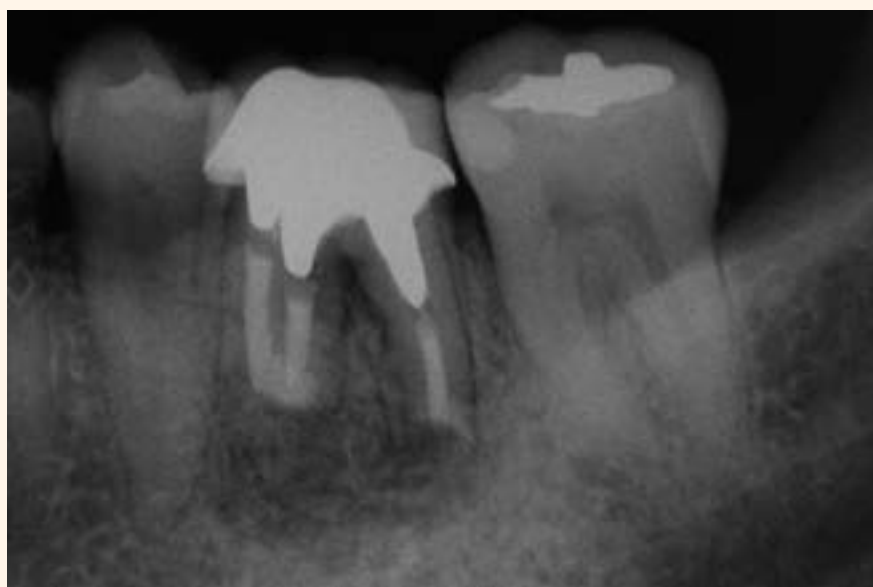
Figura 13. Postoperativo: 72 horas.



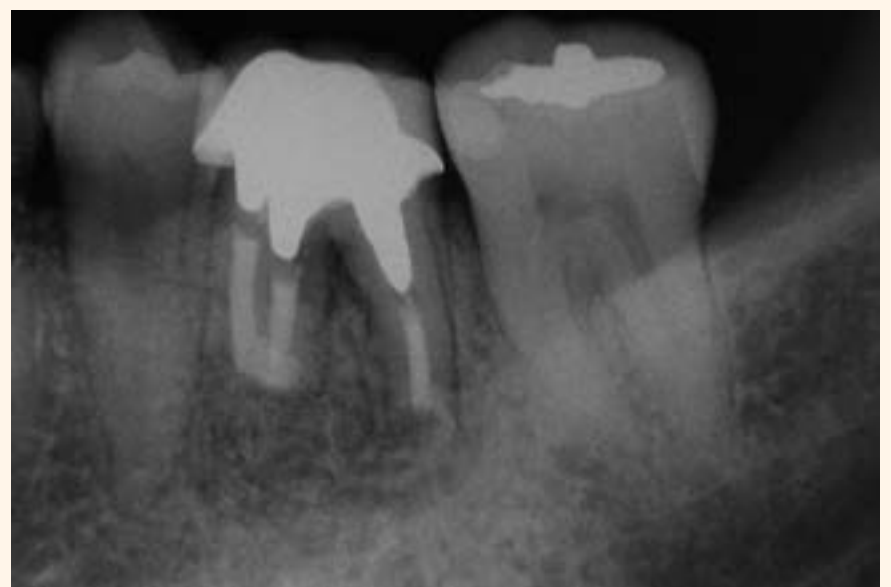**Figura 14.** Postoperativo RX.



**Figura 15.** Postoperativo CBCT - isthmus filled.



**Figura 16.** Postoperativo RX - 6 meses.



**Figura 17.** Postoperativo RX - 12 meses.

a las estructuras de tejidos blandos (**Figura 5**).

La ruptura de la cortical ósea vestibular fue realizada a través de piezoosteotomía con ultrasonics tips ST3 Bone Surgery Tip (Vista Dental) in full power. La osteotomía expuso toda la lesión periapical (**Figura 6**). Enseguida, fue realizado el curetaje apical (**Figura 7**).

La apicectomía fue también realizada utilizando sistema ultrasónico piezoeléctrico con inserto ultrasónico W7 (CVDentus) en una potencia de 80% y abundante irrigación con solución fisiológica estéril (**Figura 8**). El ápice fue cortado en un ángulo perpendicular a lo largo del eje de la raíz para permitir la remoción de las posibles ramificaciones de conductos localizados tanto por vestibular como por lingual. Tras la apicectomía de la raíz medial fue posible observar una región apical del conducto mesio-vestibular que no había sido limpiado y modelado permaneciendo infectado (**Figura 9**). Con un retro-espejo fue visualizado un istmo conectando el canal mesiovestibular al mesiolingual (**Figura 10**). Este istmo no había sido modelado ni desinfectado por la preparación endodóntica convencional debido a las limitaciones inherentes a la cinemática y diseño de los instrumentos endodónticos y de las sustancias químicas irritadoras auxiliares. Estas áreas de pobre limpieza y modelado de los conductos fueron identificadas como

las posibles explicaciones para el mantenimiento de la periodontitis apical.

Con la utilización de insertos ultrasónicos JetTip JT-1 (B&L Biotech), la retropreparación fue ejecutado ajustando la potencia ultrasónica para 30% e irrigación con suero fisiológico estéril. La calidad de la retropreparación fue examinada a través de micro-espejo quirúrgico (**Figura 11**). El istmo de la raíz medial fue limpio a través de estas puntas de ultrasonido en movimientos en sentido vestibulo-lingual. El conducto ya retropreparado fue irrigado con solución de Clorhexidina a 2% seguido de suero fisiológico estéril con micro-cánulas de irrigación (Endo Tips 0.14 Aspirator - Angelus). La utilización de microcánulas de aspiración (Endo Tips 0.14 Aspirator - Angelus) en bomba al vacío, promovió el secado del conducto dejándolo apto para recibir el material retro-obturador.

El conducto fue retro-obturado utilizando MTA Blanco (Angelus). La colocación del MTA en la retrocavidad fue realizada con el MAPSystem (Roydent) y retro-condensado hasta el total relleno del canal (**Figura 12**). Tras esta etapa, con la finalidad de evitar el crecimiento de tejido conjuntivo hacia dentro de la cavidad ósea apical, la misma fue rellena con Sulfato de Calcio quirúrgico (NewOsteo - GMReis).

Los controles post operatorios fueron realizados 72 horas (**Figuras 13,**

**14, 15**), 6 meses después (**Figura 16**) y 12 meses después (**Figura 17**). En la radiografía después de 12 meses es posible visualizar el avanzado reparo óseo de la región apical

#### DISCUSIÓN

El uso de la microscopía operatoria asociada a los insertos ultrasónicos así como a los materiales retro-obturadores bioactivos a base de Mineral Trióxido Agregado (MTA) asociados a la evolución técnica y científica elevó los índices de éxito de la microcirugía endodóntica de 60% para niveles superiores de 90%.

La visualización proporcionada por el microscopio permite la evaluación de micro-estructuras y detalles no visibles a simple vista. Su utilización hace que el microcirujano refine su precisión motora Bowers 2010. El trauma sobre los delicados tejidos periodontales y periapicales es minimizado llevando a mejores resultados estéticos.

La osteotomía necesaria para el acceso al tercio apical tradicionalmente fue realizada con cinceles o fresas y alta rotación. En la década de 80, fue introducida la piezoosteotomía (Labanca 2008). En esta modalidad quirúrgica, la osteotomía es realizada con el ultrasonido, sin el uso de fresas. Esta última posee ventajas técnicas y biológicas cuando es comparada al uso

de fresas en alta o baja rotación. El ultrasonido es seguro debido a su selectividad de corte de tejido con su acción apenas sobre tejidos mineralizados. El ultrasonido preserva tejidos blandos como nervios, vasos y mucosas. La amplitud de sus micromovimientos varía entre 60 y 210 micrómetros permitiendo precisos cortes en tejidos duros como hueso y diente. Con la utilización del ultrasonido, acontece la formación de microcorrientes acústicas en el campo operatorio que a su vez, promueven un campo quirúrgico limpio por mejorar la hemostasia (Labanca 2008, Preti 2007, Horton 1981, Sortino 2008). La energía ultrasónica actúa en la viabilidad celular de la región operada, haciendo que las primeras fases postoperatorias del proceso de reparación ósea sean mejores. La inducción de un aumento más rápido de proteínas óseas morfogenéticas; la modulación de la reacción inflamatoria y el estímulo en la formación de osteoblastos son beneficios fisiológicos que contribuyen para esta mejor y más rápida cicatrización (Preti 2007).

La apicectomía debe ser realizada a 3 mm del ápice radicular proporcionando así el mantenimiento de la longitud de la raíz dental así como la eliminación de la mayoría de las ramificaciones apicales y conductos laterales Kim S 1997. El movimiento rotacional de las fresas o vibracional del ultrasonido durante la apicectomía causa una

alteración en la gutapercha remanente. Esto lleva al desajuste de esta gutapercha en las paredes del conducto. Ésta es una de las razones que lleva a la necesidad de la confección de la retro-preparación y posterior retro-obturación. Además, durante la retro-preparación es realizada la remoción de dentina infectada, material obturador, la limpieza de istmos potencializando el control bacteriano intraconducto además de modelar el conducto dejándolo apto para recibir el material sellador.

Una retrocavidad tiene que necesariamente tener al menos 3 mm de profundidad hacia dentro del conducto radicular en su largo eje Kim S 1997. Si eso no puede ser llevado a cabo, la limpieza y desinfección obtenida será incierta así como el pronóstico del tratamiento. En la técnica microquirúrgica la retro-preparación siempre es realizada con insertos ultrasónicos pues es la única manera de conseguir preparaciones con 3mm o más hacia dentro del conducto radicular. Esto es posible gracias al largo cuello de los insertos ultrasónicos sumados a una secuencia de 3 a 4 dobladuras en su extensión. Estas dobladuras permiten la total accesibilidad de la punta activa al canal radicular.

Los insertos ultrasónicos también permiten movimientos no circulares para mejor limpieza mecánica de áreas aplanadas de los conductos radiculares conocidas como istmos. Es posible observar la preparación elíptica con mayor extensión vestíbulo lingual referente a la anatomía original de la microanatomía de la raíz mesial. El relleno por MTA de la retrocavidad en forma elíptica también es evidente en la tomografía postoperatoria.

La elección del material retro-obturador es fundamental para lograr altos niveles de éxito Kim S 2010. El material ideal debe promover el relleno de la región, proteger la herida quirúrgica, ser radiopaco y además, ser biocompatible, impermeable, antimicrobiano, osteoconductor y tener un comportamiento excelente en medio húmedo. Varios materiales como Cavit®, Óxido de Zinc y Eugénol, Hidróxido de Calcio, Amalgama, Guta Percha, Fosfato Tricalcio y Hidroxiapatita fueron utilizados en el intento de sellado en retro-preparaciones (Pitt Ford et al 1999). Entre tanto, ninguno de estos materiales fue capaz de restablecer la arquitectura original de las áreas afectadas (Arens & Torabinejad 1996).

La introducción de materiales selladores bioactivos, como el MTA, el pre-

cursor del grupo de las biocerámicas, proporcionó gran avance en sellado y biocompatibilidad. El MTA presenta las mejores características deseables de un material reparador: Biocompatibilidad de tejido, estimulación de neoformación de cemento, adecuado para ambientes con humedad, produce biomineralización y promueve sellado superior cuando es comparado a los otros materiales Torabinejad et al 1995, Holland et al 1999, Main et al 2004). Debido a las calidades anteriormente citadas, el MTA es hoy el material que mejor complete los requisitos de material adecuado para las retro-obturaciones, es el material con mayor comprobación científica de efectividad y seguridad clínica. Por este motivo fue el material de elección para el sellado apical.

En el proceso de reparación apical se espera la reparación ósea a través de una neo-formación de tejido óseo en la región de la periodontitis apical y también una reparación sin cicatrices o recesiones periodontales.

#### CONCLUSIÓN

El sinergismo entre la microscopía operatoria, el ultrasonido y el MTA permite la ejecución de tratamientos extremadamente precisos y previsibles. La microcirugía endodóntica,

cuando es realizada dentro de conceptos modernos, es una alternativa terapéutica a ser considerada para el mantenimiento estético y funcional de dientes con periodontitis apical secundaria o persistente.

#### REFERENCIAS

- Andrade ED. *Terapêutica Medicamentosa em Odontologia*. 3a. ed., São Paulo, Artes Médicas, 2014; 119-128.
- Labanca M, Azzola F, Vinci R, Rodello LF. *Piezoelectric surgery: twenty years of use*. *British Journal of Oral and Maxillofacial Surgery*. 2008;46:265-269.
- Prete G, Martinasso G, Peirone B, et al. *Cytokines and growth factors involved in the osseointegration of oral titanium implants positioned using piezoelectric bone surgery versus a drill technique: a pilot study in minipigs*. *J Periodontol*. 2007;78:716-22
- Horton JE, Tarpley Jr TM, Jacoway JR. *Clinical applications of ultrasonic instrumentation in the surgical removal of bone*. *Oral Surg Oral Med Oral Pathol*. 1981;51:236-42.
- Setzer FC, Shah SB, Kohli MR, Karabucak B, Kim S. *Outcome of endodontic surgery: a meta-analysis of the literature--part 1: Comparison of traditional root-end surgery and endodontic microsurgery*. *J Endod*. 2010 Nov;36(11):1757-65.

## Línea completa de MTA

### Materiales biocerámicos

angelus®



ASVADENT, S.L. - Tel: 902996538 Fax: 985277304 asvadent@asvadent.com  
 ENDOVATIONS - Tel: 984.491.808 - Fax: 984.491.809 - info@endovations.es - www.endovations.es  
 PROCLINIC, S.A. - Tel: +34 93 264 96 66 - Fax +34 93 336 38 17 - Ps.Zona Franca, 111  
 Torre Auditori-Plaça 4 08038 - BARCELONA - www.proclinic.es

www.angelus.ind.br

Rahbaran S, Gilthroe MS, Harrison SD, Gulabivala K. Comparison of clinical outcome of periapical surgery in endodontics and oral surgery units of a teaching dental hospital: a retrospective study. *Oral Surg Oral Med Oral Pathol* 2001;91:700-9.

Rubinstein R, Kim S. Short-term observation of the results of endodontic surgery with the use of a surgical operation microscope and Super-EBA as root-end filling material. *J Endodon* 1999;25:43-8.

Rubinstein RA, Kim S. Long-term follow-up of cases considered healed 1 year after apical microsurgery. *J Endodon* 2002;28:378-83.

Torabinejad M, Hong C U, McDo-

nald F, Pitt Ford T R. Physical and chemical properties of a new root-end filling material. *J Endod*, 1995, 21:349-353.

Torabinejad M, Corr R, Handysides R, Shabahang S. Outcomes of non-surgical retreatment and endodontic surgery: a systematic review. *J Endod*. 2009 Jul;35(7):930-7.

Sortino F, Pedullà E, Masoli V. The piezoelectric and rotatory osteotomy technique in impacted third molar surgery: comparison of postoperative recovery. *Journal of Oral and Maxillofacial Surgery*. 2008;66(12):2444-2448.

Bernardes R A, de Souza Junior J V, Duarte M A H, De Moraes I G, and Bramante C M. Ultrasonic Chemical

Vapor Deposition-coated Tip versus High- and Low-speed Carbide Burs for Apicoectomy: Time Required for Resection and Scanning Electron Microscopy Analysis of the Root-end Surfaces. *Journal of Endod Vol 35, N 2, February 2009.*

Christiansen R, Kirkevang LL, Høsted-Bindslev P, Wenzel A. Randomized clinical trial of root-end resection followed by root-end filling with mineral trioxide aggregate or smoothing of the orthograde gutta-percha root filling—1-year follow-up. *Int Endod J* 2009;42:105-14.

Gilheani PA, Figdor D, Tyas MJ. Apical dentin permeability and microleakage associated with root end

resection and retrograde filling. *J Endod*. 1994;20:22-26.

Bowers DJ, Glickman GN, Solomon ES, He J. Magnification's Effect on Endodontic Fine Motor Skills. *J Endod*. 2010 Jul;36(7):1135-8.

Holland R, de Souza V, Nery MJ, Otoboni Filho JA, Bernabe P F, Dezan Junior E. Reaction of dog's teeth to root canal filling with mineral trioxide aggregate or a glass ionomer sealer. *J Endod* 1999, 25 (11): 728-30, Nov.

Main C, Mizayan N, Shabahang S, Torabinejad M. Repair of root perforations using mineral trioxide aggregate: a long-term study. *J Endod*, 2004, 30 (2): 80-83, Feb.

Nair PN. On the causes of persistent apical periodontitis: a review. *Int Endod J*. 2006 Apr;39(4):249-81.

Torabinejad M, Kutsenko D, Machnick TK, Ismail A, Newton CW. Levels of evidence for the outcome of non-surgical endodontic treatment. *J Endod*. 2005 Sep;31(9):637-46.

Wu MK, Dummer PM, Wesselink PR. Consequences of and strategies to deal with residual post-treatment root canal infection. *Int Endod J*. 2006 May;39(5):343-56.

Wesson CM, Gale TM. Molar apicoectomy with amalgam root-end filling: results of a prospective study in two district general hospitals. *Br Dent J* 2003; 195:707-14.

Tsesis I, Rosen E, Schwartz-Arad D, Fuss Z. Retrospective evaluation of surgical endodontic treatment: traditional versus modern technique. *J Endodon* 2006;32:412-6.

Baek SH, Lee WC, Setzer FC, Kim S. Periapical bone regeneration after endodontic microsurgery with three different root-end filling materials: amalgam, SuperEBA, and mineral trioxide aggregate. *J Endod*. 2010 Aug;36(8):1323-5.

Kim S. Principles of endodontic microsurgery. *Dent. Clin. North. Am*. 1997; 41:481-497.

Kim E, Song JS, Jung IY, Lee SJ, Kim S. Prospective clinical study evaluating endodontic microsurgery outcomes for cases with lesions of endodontic origin compared with cases with lesions of combined periodontal-endodontic origin. *J Endodon* 2008;34:546-51.

Walsh WR, Morberg P, Yu Y. Response of a calcium sulfate bone graft substitute in a confined cancellous defect. *Clin Orthop Relat Res*. 2003; 406:228.

Peltier L.F. The use of Plaster of Paris to fill defects in bone. *Clin Orthop*, 21:1-29.1961.

Kelly CM, Wilkins RM, Gitelis S, Hartjen C, Watson T, Kim PT. The use of a surgical grade calcium sulfate as bone graft substitute. *Clin Orthop Rel Res*, 382:42-50. 2001

Peters CL, Hines JL, Bachus KN, Craig MA, Bloebaum RD. Biological effects of calcium sulfate as a bone graft substitute in ovine metaphyseal defects. *J Biomed Mater Res A*, Mar 1;76(3):456-62. 2006.

Setzer FC, Shah SB, Kohli MR, Karabucak B, Kim S. Outcome of endodontic surgery: a meta-analysis of the literature—part 1: Comparison of traditional root-end surgery and endodontic microsurgery. *J Endod*. 2010 Nov;36(11):1757-65.

**register for FREE**

- education everywhere and anytime
- live and interactive webinars
- more than 1,000 archived courses
- a focused discussion forum
- free membership
- no travel costs
- no time away from the practice
- interaction with colleagues and experts across the globe
- a growing database of scientific articles and case reports
- ADA CERP-recognized credit administration

[www.DTStudyClub.com](http://www.DTStudyClub.com)

**Dental Tribune Study Club**

**Join the largest educational network in dentistry!**

**ADA CERP** Continuing Education Recognition Program

ADA CERP is a service of the American Dental Association for assuring dental professionals in identifying quality providers of continuing dental education. ADA CERP does not approve or endorse individual courses or instructors, nor does it imply acceptance of credit hours by boards of dentistry.

**DT STUDY CLUB** **dti**

# Youtube para tu clínica dental

Por el Sr. Pedro Morchón Camino

YouTube es oficialmente la red social más visitada del planeta (incluso más que Facebook). Con sus 167.848.349 visitantes en junio de 2014, YouTube le ganó al rey de las plataformas sociales (Facebook), que recibió 166.497.314 visitantes durante el mismo mes.

El 80% de los internautas recuerdan mejor un anuncio visual en YouTube visto en los últimos 30 días que un anuncio que acaban de leer. De ese 80%, el 46% de ellos toma algún tipo de acción después de ver un anuncio en YouTube.

Mira estas cifras:

- El 26% buscó más información sobre el tema del que trataba el vídeo.
- El 22% visitó la página web mencionada en el anuncio.
- El 15% visitó la empresa representada en el anuncio de vídeo.
- El 12% compró el producto específico que aparece en el anuncio.

**Conclusión:** Tu contenido en YouTube puede generar un alto nivel de compromiso por parte de tus pacientes y una herramienta de Marketing Digital muy útil para tu clínica dental. ¿Por qué?

## 1. Para mejorar tu posicionamiento en los motores de búsqueda (SEO):

YouTube es el segundo motor de búsqueda más importante del mundo después de Google (de hecho, fue comprado por Google en noviembre de 2006). Así pues, cuanto más vídeos publiques y cuanto mejor optimizados estén, más posibilidades tendrás de aparecer en la primera página de Google.

Y eso es fundamental para destacar por encima de los otros odontólogos en tu misma ciudad.

## 2. Para informar a tus pacientes:

El 26% de usuarios de Internet busca información sobre productos y servicios en YouTube. ¿Por qué no compartir información sobre higiene bucal o cualquier otro tema relacionado con la odontología que les pueda resultar interesante a tus pacientes?

Te pongo un ejemplo que tal vez conozcas: Orabrush

El Dr. Bob Wagstaff, ingeniero de profesión, inventó el cepillo Orabrush cuando supervisaba a un


equipo de misioneros mormones en Filipinas.

La gente local se quejaban de que los jóvenes misioneros a cargo del Dr. Wagstaff tenían un aliento desagradable y por ello creó un cepillo para eliminar el mal aliento pero tras ocho años intentando vender Orabrush en las farmacias y en cadenas de venta al por menor, Wagstaff estaba dispuesto a darse por vencido.

Animado por un par de compañeros, en el 2009, desafió a los estudiantes de Marketing en la Escuela Marriott de Gestión en la Universidad Brigham Young, a vender sus cepillos mediante el canal online.

Uno de los estudiantes creó un breve film con un presupuesto bajo, con el que ha superando los 23 millones de visitas convirtiéndose en un producto cuyas ventas aumentan año tras año van en alza.

## 3. Para establecer una buena reputación y fortalecer tu marca



Al aparecer con frecuencia en esta red, más convencidos quedarán tus pacientes de que hay un dentista local dinámico lo que se convierte en una oportunidad de atraer más pacientes.

Para ello, debemos crear contenido dinámico, que genere utilidad, seguridad y credibilidad.

En este momento estamos llevando a cabo una estrategia de videomarketing para una clínica dental del centro de Madrid que puede servirnos como ejemplo. Se compone de tres vídeos con una duración máxima de tres minutos (más tiempo resulta pesado).

**Primer video:** Un día en la clínica desde la apertura al cierre haciendo un recorrido por las instalaciones

del centro. El objetivo es mostrar el lado más personal de los profesionales de la clínica dental.

**Segundo video:** Anécdotas de la clínica

En este video se muestra la relación del dentista con los pacientes mediante el relato de anécdotas. Algunas de las cuales pueden ser:

- Testimonios de pacientes/casos de éxito. La forma más sincera y natural de promocionar tu clínica es grabar a un cliente satisfecho explicando que han quedado encantados con el tratamiento y la atención recibida.
- Pacientes con altos grados de ansiedad dental que han sido tratados de una manera especial que les hacen volver a la misma clínica.
- Grabar a un niño que cuente que se lo pasa muy bien en la clínica cuando va a sus revisiones semestrales.

Es importante recordar que debemos acogernos siempre al código deontológico que impide desvelar datos personales del paciente, por lo que cualquier información personal deberá ser compartida previo consentimiento.

**Tercer video:** Consejos para mantener una buena salud dental

En un asunto tan manido necesitamos ser originales y hablar por ejemplo del correcto uso de la seda dental, la higiene bucal en pacientes con ortodoncia o las ventajas y desventajas de los cepillos eléctricos.

El vídeo es fácil de crear, solo precisamos perder el respeto a la cámara y por supuesto una cámara de vídeo o incluso un teléfono



Pedro Morchón Camino

Director de Enfoque dental  
Coach certificado por Asociación española de coaching ejecutivo (AECOP) y la Asociación española de programación neurolingüística (AEPNL)  
Gerente de Dental Medical Group (DMG)

que tenga una buena resolución de imagen aunque lo que importa no es tanto la calidad de la producción, sino la información que compartes con tus pacientes en ese vídeo.

En Enfoque dental, acompañamos a las clínicas dentales en su camino hacia la mejora continua mediante el coaching, formación en marketing/ventas, protocolos de atención al paciente, estrategia de las clínicas dentales exitosas y trabajo en equipo. Además, también nos podemos ocupar del plan de marketing de las clínicas con las que trabajamos.

En la línea del marketing aplicado a clínicas dentales, se irán publicando post con una periodicidad semanal o quincenal. Espero que os puedan ser útiles

Ante cualquier duda, pregunta, reflexión o aspecto que deseéis comentar no dudes en ponerte en contacto conmigo. Será un placer poder ayudarte.

## Pedro Morchón Camino

Director de Enfoque dental  
Coach certificado por Asociación española de coaching ejecutivo (AECOP) y la Asociación española de programación neurolingüística (AEPNL)  
Gerente de Dental Medical Group (DMG)

Tfn: 671038509 /

Email: [info@enfoquedental.com](mailto:info@enfoquedental.com)

*El buen marketing hace que la empresa parezca inteligente.  
El gran marketing hace que el cliente parezca inteligente.*

Joe Chernov

# La pequeña caja magica quirurgica. Una absoluta necesidad en toda consulta

Por la Dra. Med. Odont. Deborah Horch

Para nosotros los odontólogos es muy válido el dicho que el tiempo es oro "Time Is Money". Este antiguo dicho nos cae como un anillo al dedo. Es por ello que debemos manejar nuestros tiempos en la consulta, respondiendo a este lema. Por ello siempre debemos preguntarnos por soluciones innovadoras que respondan al ahorro del tiempo, que disminuya costes y si es posible que mejore la experiencia del paciente y de mejores resultados. Una contribución decisiva en los aspectos mencionados es el bisturí quirúrgico hf Surg (Hager & Werken) que todos pueden permitirse tener.

de 2 MHz, tal como lo hace la radio alemana. Desde que yo utilizo aparatos como el HF, no he tenido quejas de afecciones en los pacientes o complicaciones. En el medio americano se utiliza más el termino de "radio cirugía", que es un término más amigable. La tecnología del HF es sencilla y clínicamente ha sido probada como buena. Un electrodo muy delgado de una aleación de metales especiales transmiten ondas electromagnéticas al tejido. Mediante este aparato se revientan las células del tejido (a nivel macroscópico), lo cual se ve en el exterior como una técnica de corte mínimamente invasiva. Este

corte se realiza sin ninguna presión hacia los tejidos, lo cual facilita un corte preciso y atraumático de los tejidos blandos. Lo especial de la pieza de mano del hf Surg, es que es extremadamente liviana y ergonómicamente revolucionaria. Esta pieza de mano permite medir con gran precisión la profundidad.

## AHORRAR TIEMPO

Al retroceder a nuestro inicio "el tiempo es oro" explicaremos como ayuda nuestro hf Surg en el ahorro del tiempo en la consulta diaria.



Dra. Med. Odont. Deborah Horch

2006 - 2011 Estudio de odontología, Universidad de Muenster.  
2012 - 2014 Practica de odontología general, Korsebroich.  
Desde 2014 Posgrado de cirugía oral, Clínica de Boca, mandíbula y articulación (MKG) de ESSEN  
Finalizó formación en Implantología.

El hf Surg es el "hermano pequeño" del bisturí quirúrgico de alta frecuencia (HF) de la última generación, el cual es usado a diario en cirugía. Lejos están los tiempos en los cuales los pacientes tenían que padecer de efectos secundarios indeseados relacionados con esas técnicas. Desafortunadamente estos mitos y aparatos están todavía presentes en muchas consultas. Los nuevos aparatos como hf Surg trabajan con una frecuencia

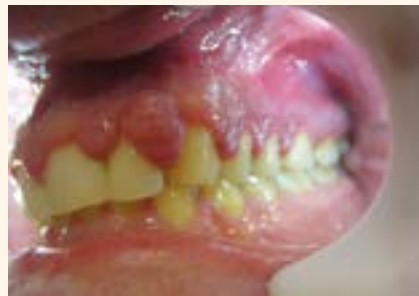

Figura 1. Hallazgos pre-quirúrgicos: Paciente con hiperplasia gingival generalizada.

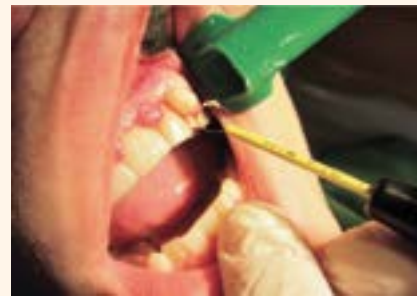

Figura 2. Eliminación precisa y libre de sangre del tejido mediante el uso del cabezal en forma de anillo.

que perdamos con un instrumento inadecuado es tiempo perdido. El hf Surg permite trabajar en forma confiable, segura y rápida. Yo estimo que me permite trabajar veinte veces más rápido que un Laser y indiscutiblemente que la técnica del láser tiene su lugar en muchos campos, pero en la cirugía de tejidos blandos es muchas veces inferior. Mientras que el láser solo puede profundizarse por capas, el corte con el HF ocurre en forma simultánea en todo el largo del diodo. Al igual que el bisturí tiene restricciones lo tienen todos los instrumentos y todos los profesionales los conocen (se pueden convertir como el corte) y saben que requieren de cambio de instrumento durante el procedimiento. Esto no solo es tensionante para el operador sino que en ocasiones produce gran enfado. Además produce pérdida de tiempo. Por el contrario el electrodo permanece siempre con filo y está disponible (fig. 3). Por ultimo no quiero pasar por alto la posi-

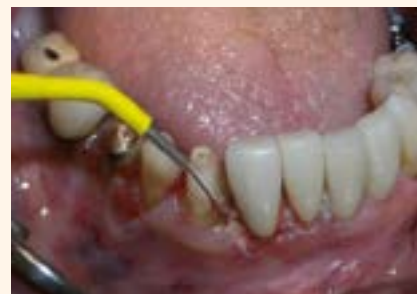

Figura 3. Liberación de las líneas terminales en las preparaciones antes de tomar la impresión.

Lamentablemente hoy en día, la administración de nuestras consultas se rigen más por regulaciones estatales, lo que hace que cada día tengamos menos tiempo para realizar los tratamientos. Cada minuto

**hf Surg®**  
**La cirugía suave:**

„Bisturi-hf“ + Cicatrización de herida más rápida = hf Surg®

En comparación con el bisturí convencional y el láser, el dispositivo hf Surg® ofrece las siguientes ventajas:

- Tecnología moderna altamente sofisticada con 2,2 MHz
- 14 electrodos de corte diferentes para cortes extra finos sin presión, plastia, biopsia y cortes con coagulación
- Reduce el sangrado y deja los bordes de heridas uniformes
- Cicatrización de herida rápida y sin dolor

Contacto: Siverina Sanchez  
Responsable de ventas España y Portugal  
Tel: +34 987 381 826 Fax: +34 985 617 141  
Email: s.sanchez@hagerwerken.de

**HÄGER WERKEN**

www.hagerwerken.de

Pida una cita para una demostración gratuita

Corte	Corte + Coagulación
Ampliación del surco	Gingivoplastia
Gingivectomia	Descubrir dientes y muñones
Curetaje a campo abierto	Eliminación de hiperplasias
Colgajos para campo operativo	Eliminación de aftas
Escisiones	Hemostático antes de toma de impresiones definitivas

Figura 4. Tabla con indicaciones.



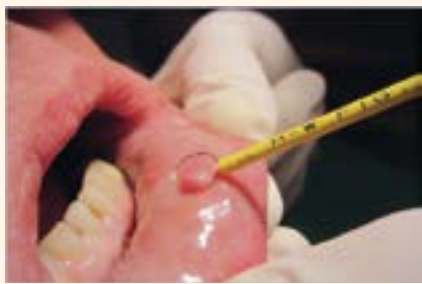

Figura 5. Eliminación de un Fibroma del labio inferior.

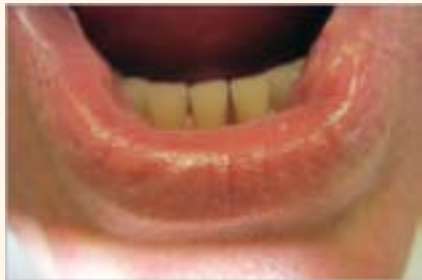

Figura 6. Hallazgos al tercer día de la cirugía.

bilidad de mencionar, que este aparato facilita la coagulación. Es por ello que este instrumento permite la realización de un corte en los tejidos blandos y a su vez obtener una buena coagulación. Esto permite que el área de trabajo permanezca libre de sangre lo que facilita el trabajo y ahorra tiempo. Esta es mi experiencia especialmente con ciertos procedimientos como lo son las gingivoplastias, eliminación de hipoplasias, exposición de dientes, eliminación del sangrado antes de la toma de impresiones, exposición del surco gingival y muchos otros procedimientos (fig. 4).

**AHORRO DE COSTES**

No solo los bisturís de un solo uso cuestan dinero sino también el costo de la eliminación del sangrado en el campo quirúrgico. Gracias a la función de cicatrización integrada al hf Surg, los cortes realizados se coagulan a los pocos segundos. Lo más llamativo es la precisión de los cortes lo cual facilita hacer varios cortes muy cerca entre sí. Al contrario de los bisturís manuales, los electrodos de hf Surg, se adaptan individualmente a cada caso. El alambre del electrodo, cuya forma es estable puede ser manipulado de tal forma que pueda alcanzar el lugar en el cual se quiera hacer el corte. La punta en forma de ansa se adapta muy bien a la eliminación del capuchón dental en el área de los terceros molares, o de los fibromas (Fig. 5, 6). La variedad de electrodos disponibles es tan amplia como el gusto de los operadores (Fig. 7). Al margen es importante mencionar los riesgos ocasionados por el bisturí manual como son los posibles riesgos al colocar los puntos para el cierre quirúrgico. El electrodo de HF solo está activo en el momento en que se oprima el mando del pie. Todos los electrodos del HF pueden ser colocados en el autoclavable y su vida media es larga. Es por esto que estos electrodos no son solo



Figura 7. Vista de algunos de los electrodos del hf Surg.

amigables con el medio ambiente sino también con el bolsillo. Son

una alternativa menos costosa para la consulta.

**SATISFACCIÓN DEL PACIENTE Y ÉXITO DEL MANEJO**

En la mayoría de los procedimientos que he realizado después de haber introducido el HF, no he requerido colocar sutura, puesto que he utilizado la anticoagulación directa que me permite el instrumento. La disminución en el tiempo de ejecución del procedimiento no solo es satisfactorio para el operador sino para el paciente, especialmente en procedimientos quirúrgicos. Si se compara con tratamientos estándares previos, se ve que el procedimiento de cicatrización se puede ver más pronto – incluso hasta las 72 horas.

Los procedimientos libres de dolor y muy estéticos, no solo impresionan a los pacientes sino también a ustedes.

En resumen podemos sostener, que la obtención de los cortes libres de tensión y con menor posibilidad de necrosis, mediante el uso simultáneo del HF con la coagulación, facilitan el tratamiento de los pacientes. El hecho de un cabezal más pequeño y versátil permite mayor facilidad de acceso en los espacios de trabajo. Yo al principio también tenía mis dudas de su utilización. Por ello, pedí que me hicieran la demostración del aparato antes de convertirlo en un instrumento de la práctica diaria en mi consulta.

DT



# ENDOFORUM

23 Y 24 DE SEPTIEMBRE DE 2016

**EL EVENTO DE ENDODONCIA MÁS IMPORTANTE DEL AÑO**




**Conferencias y talleres prácticos de Endodoncia y Restauración con los profesionales más importantes a nivel mundial.**

**Dr. James L. Gutmann (U.S.A.)**  
Advanced Concepts on the Future of Root Canal Negotiation, Enlarging, Shaping, Cleaning and Obturation

**Dr. Sergio Kuttler (U.S.A.)**  
La Era Dorada de la Instrumentación Endodóntica

**Dr. Francesc Abella (España)**  
3D ENDO CBCT Based Endo Planning

**Dr. Pablo Castelo (España)**  
Importancia de la activación del irrigante, hacia dónde nos dirigimos.

**Dr. Adrián Lozano (España)**  
Microcirugía Endodóntica

**Dr. José Aranguren (España)**  
Obturación tridimensional: La clave del éxito

**Dr. Juan José Segura (España)**  
Patologías Periapicales

**Dr. Ernesto García Barbero (España)**  
Retratamiento de conductos

**Dr. Marco Martignoni (Italia)**  
Restauración del diente endodonciado

**PRECIO CONFERENCIAS**  
Antes del 15 de Junio **150€**  
Después del 15 de Junio **200€**

**PRECIO CONFERENCIAS MÁS DOS TALLERES PRÁCTICOS**  
(1 Endodoncia + 1 Restauración del diente endodonciado)  
Antes de 15 de Junio **200€**  
Después del 15 de Junio **250€**

**Secretaría Técnica**  
Carmen Sermeño Manuel García Bonacho  
☎ 607534068 ☎ 671684083  
✉ endoforum2016@dentsplysirona.com

**Colegio Oficial de Odontólogos y Estomatólogos de la Primera Región**  
Calle de Mauricio Leganés, 38  
28046 Madrid




Pago mediante ingresos en nuestra cuenta: EDD9 0221 0004 3701 0150 4714. Ingresos en efectivo, para garantizar su inscripción, al punto del y el número de identificación del evento también lo haga en efectivo a [endoforum2016@dentsplysirona.com](mailto:endoforum2016@dentsplysirona.com)