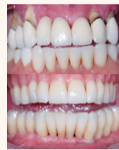



ИМПЛАНТИ

Възстановяване на дъвкателната функция, комфорта и самочувствието на пациента

В днешно време пациентите искат решения, които да не смущават техния начин на живот и да комбинират функционалност и привлекателна усмивка. Представеният клиничен случай демонстрира как възстановяванията, поддържани от импланти, представляват едно добро решение на този проблем.

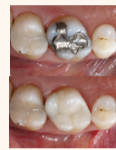

▶ стр. 8

МАТЕРИАЛИ

Възстановяване на дъвкателен зъб с новия нанохибриден ормосерен композит – доклад от клиничен случай

Случай на сменена незадоволителна стара амалгамена obturation на първи горен десен молар. След информиране на пациентката относно възможните лечебни решения и съответните цени, е взето решение в полза на директна ормосерна obturation с Admira Fusion.

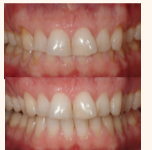

▶ стр. 10

КОМПОЗИТНИ ВЪЗСТАНОВЯВАНИЯ

Рехабилитация на съзъбието без препарация. Лечение на зъбното изтриване чрез техника, насочвана от функционален wax-up

Изключително важно е да се диагностицират ранните признаци на зъбно изтриване, така че да бъдат взети подходящи превантивни и ако е необходимо – и възстановителни мерки с фокус върху биомеханиката и дългосрочното съхраняване на тъканите.



▶ стр. 13

Анализ на усмивката

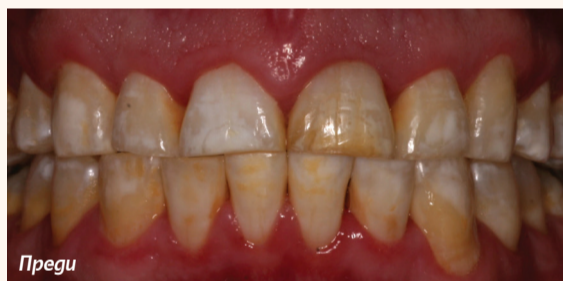превръщане на дигиталния дизайн в усмивка

LEE CULP, ПРОФ. EDWARD A. MCLAREN, Д-Р LIDA C. SWANN, D.D.S.; САЩ

часть 2

Изработването на възстановяванията е навлязло в нова технологична ера, преминавайки от 2D към 3D. Дизайнът на възстановяването, независимо дали се отнася до скелетна структура, рехабилитация на цялото съзъбие или изцяло керамична конструкция, сега може да бъде направен с помощта на компютър¹. Настоящата статия разглежда зъбната анатомия, морфология и различните лабораторни приложения на дигиталния дизайн.

Много е трудно да бъдат презадани зъбите. Начинът, по който са анализирани и характеризирани фронталните и дисталните зъби през последните 50 години, е неефективен, тъй като някои от тези методи свързват формата и морфо-

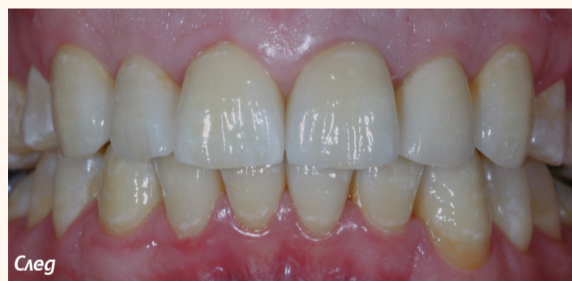

логията на зъбите с формата и пропорциите на главата. Но хората с квадратна форма на главата не е задължително да имат квадратни зъби; тези с овално лице нямат непременно овални зъби и т.н. Няма специфични разлики между зъбите по отношение на пола и етноса².

American Academy of Cosmetic Dentistry е публикувала насоки³ за артистичните параметри при дизайна на усмивката с цел да бъде естетически имитирана природата. Наблюдението е фундаментално за постигането

на тази цел, както е и истинското разбиране на очакванията на пациента.

При една приятно изглеждаща усмивка максиларните централни резци са наклонени палатинално, латералните резци са наклонени палатинално малко повече и канините са също наклонени в тази посока. При мандибуларната дъга фронталните зъби са наклонени леко вестибуларно, докато канините – лингвално (фиг. 1). Съществуват три равнини при всеки зъб и три форми на лабиална-



повърхност на зъбите: конвексна, плоска и конкавна. Има различни зъбни форми: заоблена от медуално, заоблена от дистално, квадратна от медуално, квадратна от дистално и квадратна от медуално и дистално⁴. Докато тенденцията може да е към създаване на симетрични инклинации между зъбите, те не трябва да съвпадат напълно, за да бъде създадена естетична усмивка. Зъбната форма и пропорциите се контролират от формата на корена, неговата ротация, кост-

та и подготовката на тъканите. Лицевата хармония спрямо срединната линия значително влияе на зъбната естетика. Когато има симетрия спрямо срединната линия (т.е. контурите по медуалния аспект на зъбите съвпадат), несъответствията, засягащи другите естетични аспекти, стават незначителни. Когато два зъба са идентични на дължина, наклон, разположение спрямо срединната линия, медуодистален размер и форма на гингивалния ръб, несъответствията при съседните зъби не смущават цялостната естетика (фиг. 2). При някои пациенти обаче по-внимателният оглед на съседните зъби показва, че даден зъб е по-квадратен, а контралатералният е по-заоблен; един зъб е наклонен лингвално, а другият няма наклон (фиг. 2)⁵⁻⁷.

▶ стр. 6

17-18 МАЙ 2016 Г.
ИНТЕР ЕКСПО ЦЕНТЪР
СОФИЯ

1ST DENTAL TRIBUNE
CONFERENCE

@ Buldental

ПЪЛНАТА ПРОГРАМА
ВИЖТЕ НА СТР. 24

CAD/CAM конференция в Дубай със специално предложение за българи

DENTAL TRIBUNE MEA | CAPPMEA

От 4 до 9 май 2016 г. Центърът за напреднали професионални практики (CAPP) организира над 20 практически курса по дентална медицина, които ще съвместват 11-ото издание на Годишната конференция за CAD/CAM и дигиталната дентална медицина, която ще се проведе на 6 и 7 май в емблематичния хотел Jumeirah Beach в Дубай. Паралелно с конференцията ще се състои Международната среща на зъботехниците.

ЗА КОНФЕРЕНЦИЯТА

11-ото издание на конференцията за CAD/CAM и дигитална дентална медицина е съвдвене-

но събитие, чиято цел е да отзовори на професионалните и образователните нужди на независимите дентални специалисти. Непосредствено преди и след конференцията са организирани практически курсове на теми от различни дентални дисциплини.

Участниците ще имат възможността да се срещнат със свои колеги дентални професионалисти от цял свят по време на обучителните сесии, ръководени от експерти в индустрията, както и да получат кредити за продължаващо образование. Освен това посетителите ще могат да се срещнат на живо с представители на водещи дентални производители на специализираното търговско изложение в х-л Jumeirah Beach.

МЕЖДУНАРОДНА СРЕЩА НА ЗЪБОТЕХНИЦИТЕ

Международната среща на зъботехниците възниква като продължение на зъботехническите сесии, които CAPP провежда през последните 8 години. Те са ориентирани не само към собствениците на зъботехнически лаборатории и зъботехниците, но и към цялата професия на денталния техник. Международната среща на зъботехниците ще се фокусира върху най-актуалните и значими теми, засягащи професионалните нужди на зъботехниците. Срещата ще се състои на 6 и 7 май в Meуana Auditorium в конференционния център на хотел Jumeirah Beach. Очаква се да присъстват

над 200 зъботехници, клинични зъботехници, собственици на лаборатории и други специалисти.

КОЙ ЩЕ ПРИСЪСТВА?

Очаква се над 2000 международни участници с интереси в сферата на дигиталните дентални технологии да посетят конференцията за CAD/CAM и дигитална дентална медицина, за да се осведомят за новостите в дигиталната дентална медицина, минимално инвазивното лечение, дигиталните естетични подходи, дигиталния дизайн на усмивката и развитието на клиничната практика. Възможността за срещи с потенциални бизнес партньори от индустрията е един от най-атрактивните аспекти

на конференцията в Дубай. С осъществяването на превъзходни възможности за създаване на нови контакти организаторите целят да сведат до минимум разликите между клиничното знание и техническия опит от индустрията в сферата на денталната медицина.

Желаещите да участват могат да се регистрират на сайта на CAPP, като специално за българската аудитория организаторите са приготвили промоционален пакет, включващ настаняване в ексклузивния Jumeirah Beach. За повече информация можете да се обадите и в офиса на в. Dental Tribune. **DT**

www.cappmea.com/cadcam11
www.cappmea.com/dtim

Посетете Дубай за 6 дни

ПЪЛНО ПАКЕТНО ПРЕДЛОЖЕНИЕ 2800 ЛВ.

Станете част от една от най-големите и важни конференции в региона. Събитието включва 8th Dental Technicians International Meeting и 11th CAD/CAM & Digital Dentistry Conference на 6 и 7 май.

Dental Tribune Bulgaria съвместно с организатора CAPPMEA отправят специално предложение към българските дентални специалисти, което включва:

- Такса конгрес за 6 и 7 май с включени 2 бр. обяд
- Двупосочен полет София-Дубай с Wizz Air (отпътуване на 3 май, връщане на 10 май)
- Настаняване в новооткрития х-л Rove (4*) в центъра на Дубай точно срещу Dubai Mall - 6 нощувки с включена закуска
- Осигурен транспорт от и до х-л Jumeirah Beach, където се провежда конференцията

Всичко това само за 2800 лв.!

При сформирание на група над 5 човека ще се организира едnodневна екскурзия до Абу Даби, джип сафари в пустинята и туристическа обиколка на Дубай, които се заплащат допълнително.

Dubai Dental Week

04-09 May 2016



Местата са ограничени. Запазете вашето сега!

За регистрация и повече информация се свържете с Dental Tribune Bulgaria на **тел. 0897 958 321** или **office@dental-tribune.net**



www.cappmea.com/cadcam11

CAPPevents
exhibitions & conferences

DENTAL TRIBUNE

INTERNATIONAL IMPRINT
Licensing by Dental Tribune International

Group Editor Daniel Zimmermann
newsroom@dental-tribune.com
Tel.: +44 161 223 1830

Clinical Editor Magda Wojtkiewicz

Online Editor/Social Media Manager Claudia Duschek

Editorial Assistants Anne Faulmann
Kristin Hübner

Copy Editors Sabrina Raaff
Hans Motschmann

Publisher/President/CEO Torsten Oemus

Chief Financial Officer Dan Wunderlich

Chief Technology Officer Serban Veres

Business Development Manager Claudia Salwiczek-Majonek

Jr. Manager Sarah Schubert
Business Development

Project Manager Online Tom Carvalho

Event Manager Lars Hoffmann

Education Manager Christiane Ferret

International PR & Project Manager Marc Chalupsky

Marketing & Sales Services Nicole Andrä

Event Services Esther Wodarski

Accounting Services Karen Hamatschek
Anja Maywald
Manuela Hunger

Media Sales Managers Matthias Diessner (Key Accounts)
Melissa Brown (International)
Antje Kahnt (International)
Peter Wittczek (Asia Pacific)
Weridiana Mageswki (Latin America)
Maria Kaiser (North America)
Hélène Carpentier (Europe)
Barbora Solarova (Eastern Europe)

Executive Producer Gemot Meyer

Advertising Disposition Marius Mezger

Dental Tribune International
Holbeinstr. 29, 04229 Leipzig, Germany
Tel.: +49 341 48 474 302 | Fax: +49 341 48 474 173
info@dental-tribune.com | www.dental-tribune.com

Dental Tribune Asia Pacific Ltd.
Room A, 20/F, Harvard Commercial Building,
105-111 Thomson Road, Wanchai, Hong Kong
Tel.: +852 3113 6177 | Fax: +852 3113 6199

Tribune America, LLC
116 West 23rd Street, Ste. 500, New York, N.Y.
10011, USA
Tel.: +1 212 244 7181 | Fax: +1 212 244 7185

ОФИС БЪГАРИЯ
Издава Dental Tribune България ЕООД
София 1421, кв. „Лозенец“,
ул. „Крум Попов“ 56-58
тел.: +359 2 416 71 73
office@dental-tribune.net
www.dental-tribune.net
www.dental-tribune.com

Действителен собственик:
Уляна Винчева
Представената информация
е съгласно чл. 7а, ал. 3 от ЗЗДПДП.

Главен редактор Уляна Винчева

Редактори Гергана Дългачева
г-р Нино Гризоров

Дизайн и предпечат Петър Парнаров

Превод г-р Нино Гризоров
г-р Петър Илчов

Коректор Гая Христова

Отдел реклама Николина Илиева
тел.: 0897 958 321

Автори в броя
Lee Culp, САЩ
проф. Edward A. McLaren, САЩ
г-р Lida C. Swann, САЩ
г-р Fidel Ruggia, Швейцария
Rene Wohrle, Швейцария
проф. г-р Juergen Manhart, Германия
г-р Didier Dietschi, Швейцария
Драгомира Шулева
г-р Атанаска Рашева
г-р Ясен Димитров

Автори в Laser Tribune
г-р Maziar Mir, Германия
проф. Norbert Gutknecht, Германия
г-р Masoud Mojahedi, Германия
г-р Jan Tuner, Швеция
проф. Ramin Mosharrag, Иран
г-р Masoud Shabani, Иран
доц. г-р Ани Белчева
г-р Мария Шингова
г-р Благовеста Янева
г-р Ирен Влахова

Печат „Спектър“ АД

Българското издание на Dental Tribune е част от групата Dental Tribune International – международно издание на 20 езика, разпространявано в над 55 държави.

Съдържанието, преведено и публикувано в този брой от Dental Tribune International, Германия, е с авторското право на Dental Tribune International GmbH. Всички права запазени. Публикувано с разрешение на Dental Tribune International GmbH, Holbeinstr. 29, 04229, Leipzig, Германия. Възпроизвеждането по какъвто и да било начин и на какъвто и да е език, изцяло или частично, без изрично писмено разрешение на Dental Tribune International GmbH и Dental Tribune България ЕООД е абсолютно забранено. Dental Tribune е запазена марка на Dental Tribune International GmbH. Рекацията не носи отговорност за съдържанието на публикуваните реклами в броя.




Интервю с д-р Ставрос Пелеканос

Машините никога няма да заменят човешката ръка

Д-р Ставрос Пелеканос завършва обучението си по дентална медицина през 1991 г., а през 1993 г. получава докторската си научна степен. Управлява частна практика в Атина, специализираща в протетиката, имплантологията и естетичната дентална медицина. Той е асистент-професор във Факултета по дентална медицина в Атинския университет и член на факултета на Световния институт за дентално образование в Лос Анджелис, Калифорния. Д-р Пелеканос изнася лекции в цял свят и води практически курсове по имплантология, естетика и възстановителни процедури. Досега е публикувал над 20 статии в реномирани международни журнали и две глави в научни томове.

Д-р Пелеканос, каква роля играе естетиката в денталната имплантология в днешно време?

Имплантологията през 80-те и 90-те години беше фокусирана върху костта. Критериите на Albrektsson за успешно имплантиране през 1986 г., които дори не повдигат въпроса за естетиката, бяха спазвани в продължение на години. Днес протетичните започват лечението и извършват обратно планиране, като винаги го правят с оглед на правилното позициониране на зъба или зъбите, които ще бъдат заменени.

Очакванията на пациентите за естетичните резултати, които ще получат, стават все по-сериозни с появата на нови технологии и материали. Тези новости присъстват ли във всички дентални кабинети обаче?



В продължение на отговора ми на първия ви въпрос – през последните години денталната общност се сблъсква с два основни проблема – неправилното позициониране на импланти и перимплантита, като и двата проблема са трудни за разрешаване. Тъй като пациентите са наясно с тези усложнения, те очакват и изискват по-естетични и предсказуеми резултати. Новите технологии, като СВСТ с висока резолюция, изработката на CAD/CAM абатмънти и такива, изработени от цирконий по нови технологии, както и дигиталното планиране, вече намират широка употреба в ежедневната дентална медицина, като минимализират риска и подобряват естетиката и провеждането на лечението.

Дигиталните решения променили ли са начина, по който се извършват денталните възстановявания и рехабилитацията на цялата уста през последните няколко години?

Дигиталното планиране, интраоралните дигитални отпеча-

тъци и CAD/CAM технологиите наистина промениха съвременната имплантология. На първо място, предоперативното планиране е полезен инструмент за осигуряване на правилно поставяне на импланта както за начинаещите, така и за по-опитните хирурзи. Освен това по-консервативните хирургични подходи (понякога без повдигане на ламбо) водят до много по-малко следоперативно подуване, което помага за възприемането на лечението от пациента. Дигитализираният работен процес в протетиката способства за изработването на фрезовани конструкции и дори лечение в един ден, докато при планиране на лечението се предпочитат имедиатното имплантиране или временните настройките. Лабораторните CAD/CAM процедури намаляват вероятността от човешка грешка, тъй като предоставят по-здрави и точни рамки и финални реконструкции.

На базата на собствения ви опит кой е най-добрият начин за постигане на естествено изглеждаща коронка върху имплант?

Независимо от дигиталната революция мануалните умения на опитния зъботехник са незаменими, особено при поставяне на единичен имплант между естествени зъби. Машините никога няма да заменят човешката ръка, тъй като индивидуалното възприемане на всеки случай, познанията по биология и анатомия са от изключително значение. Факторите, които определят успеха и естествения вид на коронката, са точното позициониране на импланта, прецизният мениджмънт на костта и меките тъкани и опитният зъботехник.

Очаква се броят на имплантите, които се поставят в световен мащаб, да се удвои през следващите 5–6 години. Следователно трябва да се удвоят и усилията, полагани за обучение на зъболекарите, за да се гарантира адекватната им подготовка за поставяне на импланти. Съгласен ли сте с това твърдение?

Разбира се. В същото време обаче, като казвам това, въпреки че съм член на Факултета по дентална медицина в Атинския университет, който предоставя образование на най-високо ниво, студентите все още нямат адекватна подготовка по имплантология. За да придобият зъболекарите умения да поставят или възстановяват импланти, са необходими следдипломно образование в университетска среда или добре организирани майсторски класове по имплантология.

През последните няколко години сме свидетели на нови концепции в естетичната дентална медицина, като биоимулацията и дизайна на усмивката. Кои

инновации ще окажат най-голямо влияние в бъдеще и ще променят начина, по който се провежда естетичното зъблечение?

Като протетик трябва да отбележа, че тези концепции все още не са нови. Основните естетични правила, като позициониране на зъби, пропорции, оклузия, цвят и дизайн, се прилагат при всеки протетичен случай. Въпреки това дигиталните технологии са много полезен инструмент, особено за начинаещия дентален лекар, за следване на тези насоки и опростяване на работния процес. Същото се отнася и за биоимулацията. Биологичните концепции, усъвършенстваните материали и техники са винаги на разположение за улеснение в клиничната дентална медицина и свеждане на възможността за потенциални грешки и усложнения до минимум.

Според вас каква е ролята на естетичната дентална медицина в развитието на денталните специалности?

Естетичната дентална медицина като цяло не е призната за отделна дентална специалност, а като част от протетиката.

Не мисля, че естетичната дентална медицина трябва да бъде самостоятелна специалност. Аз съм се обучавал в сферата на пародонтологията и протетиката (в Университета във Фрайбург, Германия, при проф. J.R. Strub) и вярвам, че модерният специалист по възстановителна дентална медицина трябва да получи адекватно обучение в повече от една област. Пародонтологията, протетиката и възстановителната дентална медицина заедно формират естетичната дентална медицина. **DT**

ЗЪБНИ ИМПЛАНТИ № 1

ANYRIDGE®
THE 21ST CENTURY
PREMIUM IMPLANT SYSTEM

„ВИТАЛ ДЕНС ГРУП“ ЕООД
бул. „България“ 109
office@vitaldens.com
www.vitaldens.com

HI-TECH DENTAL EQUIPMENT
VITAL DENS
FOR HIGH CLASS DENTISTS

0700 20 977

ПРЕМИУМ ИМПЛАНТНА СИСТЕМА НА XXI ВЕК:

- курсове за начинаещи и издаване на сертификати;
- консултации за напреднали при желание за закупуване или преминаване към системата;
- въпроси за цени, доставки и други.

Анализ на усмивката

превръщане на дигиталния дизайн в усмивка

часть 2

LEE CULP, ПРОФ. EDWARD A. MCLAREN, Д-Р LIDA C. SWANN, D.D.S.; САЩ

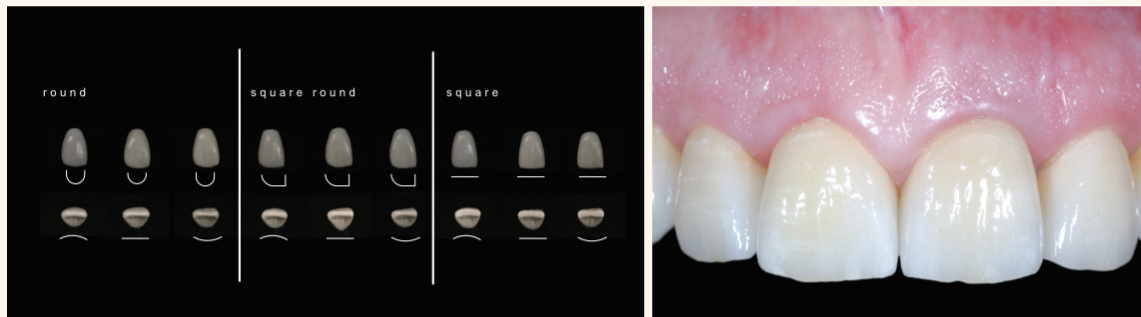
стр. 1

ЗЪБНА АНАТОМИЯ

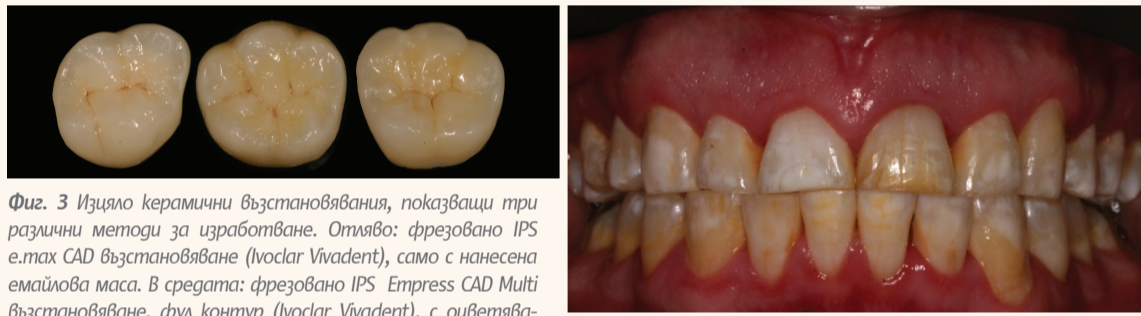
Цялата зъбна анатомия при фронталните зъби се предава от вестибуларната повърхност, но това, което изгражда тази повърхност, трябва да бъде ясно идентифицирано и дефинирано. Трябва да бъде определено къде да бъдат позиционирани контактите между зъбите и амбразуриите в съответствие с твърсената зъбна анатомия. Амбразуриите трябва да бъдат подходящо ангулирани, както и отворени медуално или дистално в зависимост от желаната зъбна форма. Везнъж щом това бъде постигнато, може да се пристъпи към изграждане на първичната анатомия на зъба, последвана от вторичната⁸⁻¹⁰. Важно е да се отбележи, че характеристиките на вторичната анатомия, като текстура и блясък, могат да променят възприемането на формата и яркостта на зъбите. Гладките възстановявания изглеждат трансlucentни и с по-малка яркост. По-грубите възстановявания поради начина, по който се отразява светлината, изглеждат по-блестящи, но по-малко трансlucentни, въпреки че всъщност при тежават същата трансlucentност. Различните видове текстури, широки или тесни хоризонтални бразди, вертикални бразди и вълнообразна текстура, създават различни визуални характеристики⁸⁻¹⁰.

ДИГИТАЛНА ДЕНТАЛНА МЕДИЦИНА

Въпреки че в основата си денталната медицина не се е променила много в последните 20 години, иновативните материали и оборудване непрекъснато обогатяват работата и уменията на денталните лекари. CAD/CAM технологията е станала синоним на дигиталната дентална медицина благодарение на съвременните приложения, позволяващи създаването на здрави и естетични керамични възстановявания в едно посещение с помощта на компютърен софтуер. CAD/CAM е иновативен инструмент за създаване на възстановявания, проектирани на компютър. Дигиталната дентална медицина обаче обхваща комуникацията, данните с висока и ниска резолюция,

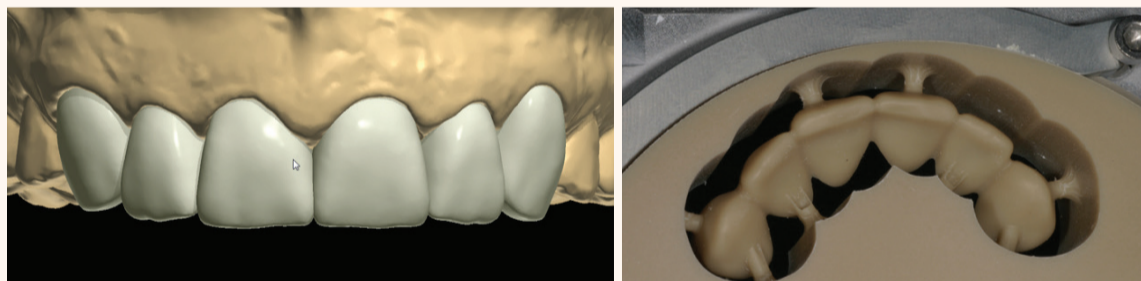


Фиг. 1 Класификация на G-n Culp за формата на предните зъби. Фиг. 2 Изцяло керамични възстановявания, показващи нюансите на естествените зъбни форми, които създават по-естествено подреджване на зъбите.

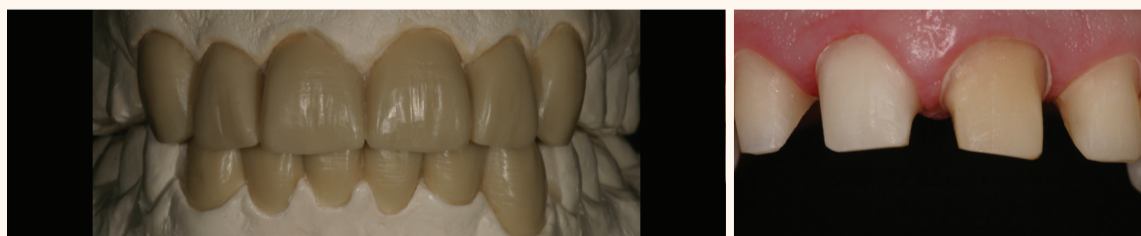


Фиг. 3 Изцяло керамични възстановявания, показващи три различни методи за изработване. Отляво: фрезозано IPS e.max CAD възстановяване (Ivoclar Vivadent), само с нанесена емайлова маса. В средата: фрезозано IPS Empress CAD Multi възстановяване, фул контур (Ivoclar Vivadent), с оцветяване на повърхността и глазиране. Отдясно: циркониево кепе с нанесени няколко емайлови и дентинови керамични маси.

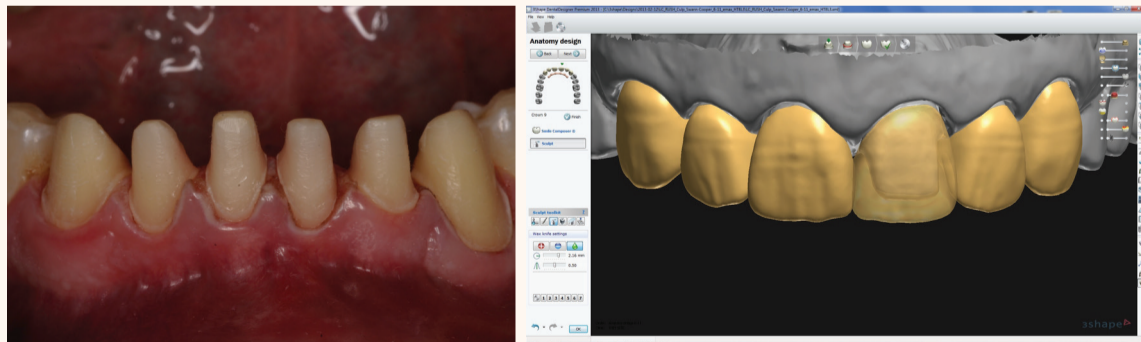
Фиг. 4 Първоначалното състояние на пациента, показващо износване и промяна в цвета на предните зъби.



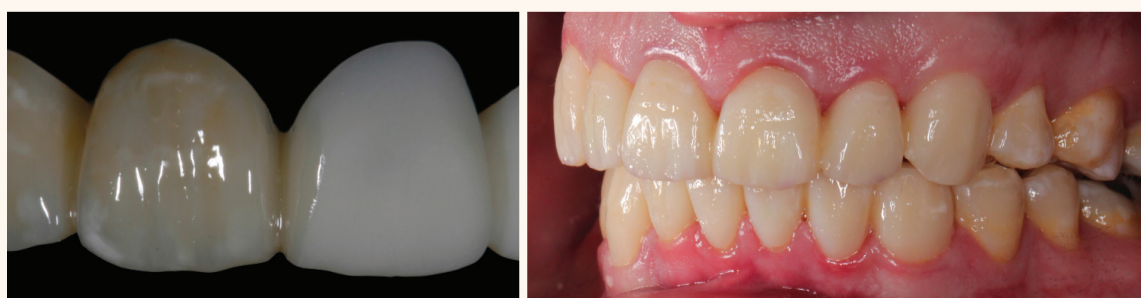Фиг. 5 Дигитален дизайн за диагностичния вах-уп. Фиг. 6 Диагностичен вах-уп.



Фиг. 7 Завършен дигитален диагностичен вах-уп. Фиг. 8 Подготовка на максиларните зъби за обвивни корони.



Фиг. 9 Подготовка на мандибуларните зъби за обвивни корони. Фиг. 10 Дигитален дизайн на лабораторно изработените РММА временни възстановявания.



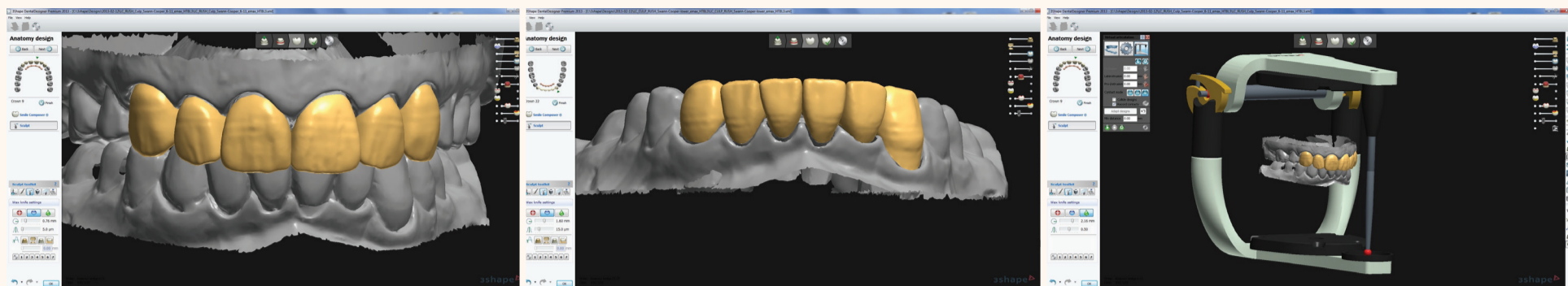
Фиг. 11 Изработените РММА временни възстановявания, оцветени и глазирани. Фиг. 12 Интраорален изглед на поставените временни възстановявания.

3D фотографията и компютърните програми, които дават възможност на денталните лекари да създават дигитални възстановявания и виртуални пациенти чрез колекция от данни и използване на различни софтуерни програми. Събирането на конвенционални данни за планиране и лечение, включително демографска информация, клинични измервания, наблюдения, клиничен анализ, термични данни и данни за цвета, е разширено, за да включва още дигитална информация, интраорални фотоснимки, данни от сканер, данни от конично-лъчева компютърна томография и дигитални рентгенографии за дигитално планиране и лечение^{11, 12}.

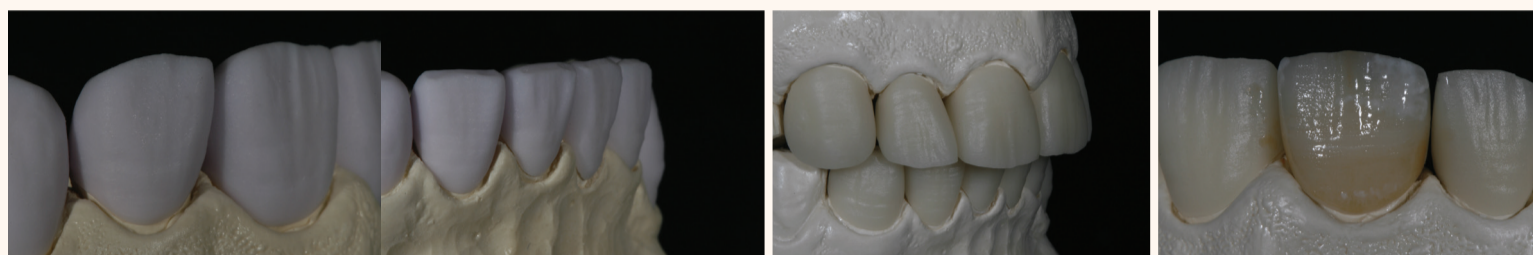
Стандартно прието беше едно дигитално възстановяване да представлява циркониево кепе, завършено с помощта на модификатори - дентинови и емайлови маси, нанесени на ръка и изпечени, а след това оцветени и глазирани. Днес дентиновата структура може да бъде фрезозана от литиево-дисиликатно блокче, след което да бъде добавена емайлова маса, или от керамично блокче с предварително наслоени дентинови и инцизални маси, което да бъде фрезозано с помощта на CAD/CAM технологията, без видими различия между трите възстановявания (фиг. 3). Единствената разлика е времето. Първото възстановяване е най-трудоемко, второто - в по-малка степен, и както може да се очаква, изцяло машинно фрезозаното възстановяване е най-бързо и най-лесно за изработване.

CAD/CAM

Постигането на съвършенство при пресъздаването на естественото съзъбие е крайната цел на съвременната естетична дентална медицина. Разбирането на комплексната връзка между формата на зъбите и функцията им и как тези елементи се съотнасят и комбинират един с друг, за да бъде създадена естествена естетика, е от основно значение за постигането на предвидими резултати при рехабилитацията на съзъбието. Пациентите се информират все повече за напредъка на денталната медицина (като резултат от телевизионни предавания за преобразяване и професионални системи за избелване, както и такива, които се



Фиг. 13 Дигитален дизайн на окончателните изцяло керамични IPS e.max CAD максиларни възстановявания. Фиг. 14 Дигитален дизайн за окончателните изцяло керамични IPS e.max CAD мандибуларни възстановявания. Фиг. 15 Дигитален артикулатор с възстановявания за проверка на функционалните движения.



Фиг. 16 Фрезовани максиларни възстановявания IPS e.max CAD във фаза blue-stage. Фиг. 17 Фрезовани мандибуларни възстановявания IPS e.max CAD във фаза blue-stage. Фиг. 18 IPS e.max CAD възстановявания след кристализационния процес. Фиг. 19 Оцветяване и глазиране на IPS e.max CAD възстановяванията.

„С еволюцията на денталната медицина в дигиталния свят успешно инкорпориране на компютризацията и технологиите за изработване ще продължава да осигурява по-ефективни методи за изработване на възстановявания.“

разпространяват в търговската мрежа); тяхната мотивация и желание за естествен външен вид, както и естетичните им изисквания са се повишили значително. Денталните лекари и зботехниците осъществяват желанието на пациентите, но все още работят със зботехнически лаборатории и възстановителни техники, които невинаги предлагат предвидима ефективност и качество.

На базата на техники, използвани в космонавтиката, и такава, взаимствани от автомобилостроенето, CAD/CAM се превръща в общоприет метод благодарение на повишената бързина, точност и ефективност при изработването. В днешно време CAD/CAM системите се използват за планиране и изработване на конструкции от метал, алуминиев оксид и цирконий, както и изцяло керамични коронки, инлеи и фасети, които са по-здрави, прилягат по-добре и са по-естетични от възстановяванията, изработени със стандартните методи. С еволюцията на денталната медицина в дигиталния свят успешно инкорпориране на компютризацията и новите технологии ще продължи да осигурява все по-ефективни методи за изработване на възстановявания, като същевременно ще бъде запазена индивидуалната креативност и артистичност на опитния дентален лекар и зботехника. Оползотворяването на тези нови технологии заедно с еволюцията на дизайн изработен „на ръка“ към дигитален дизайн и последните нововъведения в интраоралното лазерно сканиране, материалите и компютърното фрезозане и принтиране само биха обогатили тясната връзка и работните отношения между лекаря по дентална медицина и зботехническата лаборатория.

Създадени са повече от 20 раз-

лични CAD/CAM системи като метод на избор във възстановителната дентална медицина. Представянето на технологията за дигитално лабораторно лазерно сканиране заедно със съответния софтуер е позволило на зботехническите лаборатории да създават дигитална дентална среда за представяне на точни 3D виртуални модели, които автоматично отчитат оклузалния ефект на антагонистите и съседните зъби. При наличието на този модел зботехническата лаборатория има възможност да създаде едновременно 32 индивидуални, точни и анатомически правилни зъба. Тези системи най-общо получават комплексната оклузална схема и нейните параметри, обработват информацията и я показват в интуитивен формат, който позволява на денталните професионалисти със знания по зъбна анатомия и оклузия да правят модификации на дизайна, след което да изпращат данните към автоматизираната система за фрезозане или към принтиращото устройство. За зботехническата професия въвеждането на дигиталните технологии ефективно автоматизира и дори елиминира някои от най-трудоемките процедури (восъчен моделаж, опаковане, восъчно елиминиране, отливане на модели, пресоване), включени в конвенционалното изработване на възстановявания, давайки възможност на денталния лекар и зботехника да създават функционални възстановявания с един логичен и прецизен метод.

„С еволюцията на денталната медицина в дигиталния свят успешно инкорпориране на компютризацията и новите технологии ще продължи да осигурява все по-ефективни методи за изработване на възстановявания.“

ДИГИТАЛЕН СЛУЧАЙ

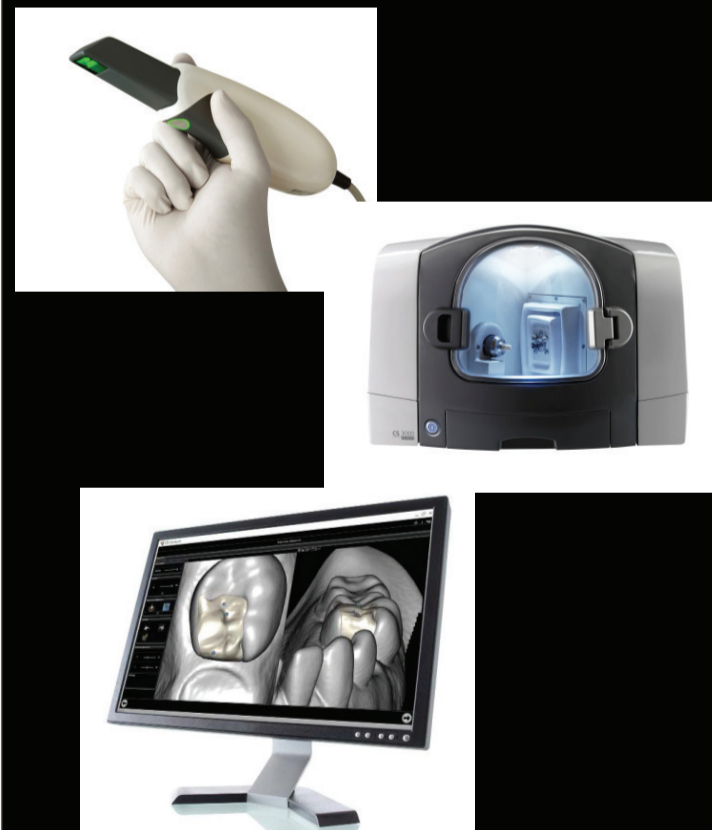Представеният пациент желаше да бъдат възстановени фронталните му зъби с по-естетична форма и цвят като бъдат запазени естествените цветови нюанси на дисталните му зъби (фиг. 4). Беше извършен подробен преглед, за да се оценят пародонталните и оклузалните потребности, както и цялостното му орално здраве. Въпреки сериозната промяна в цвета на зъбите подлежащата структура беше оценена като задоволителна за изработването на възстановяване. След естетичната и функционалната оценка се стигна до заключението, че трябва да бъдат използвани цели обвивни коронки, за да се възстанови както естетиката, така и функцията на зъбите. Беше изработен диагностичен восъчен моделаж (wax-up) както при всеки възстановителен процес, който променя формата на зъбите, позицията и функцията им. След като пациентът, денталният лекар и зботехникът се съгласиха на предложените промени, беше завършена клиничната подготовка и беше снет отпечатък от wax-up моделажа, който да послужи за изработването на временни пластмасови възстановявания. След като временните възстановявания бяха одобрени, отговорността премина към зботехника, който да запази дизайна им и да го прехвърли при изработването на окончателните IPS e.max литиево-дисиликатни (Ivoclar Vivadent) възстановявания (фиг. 5-23).

ЗАКЛЮЧЕНИЕ

Тази статия предложи обзор на възможностите на дигиталния дизайн на усмивката, при който с помощта на компютърен софтуер бе изработен дизайн на диагностичния wax-up, на временните пластмасови и на окончателните кера-

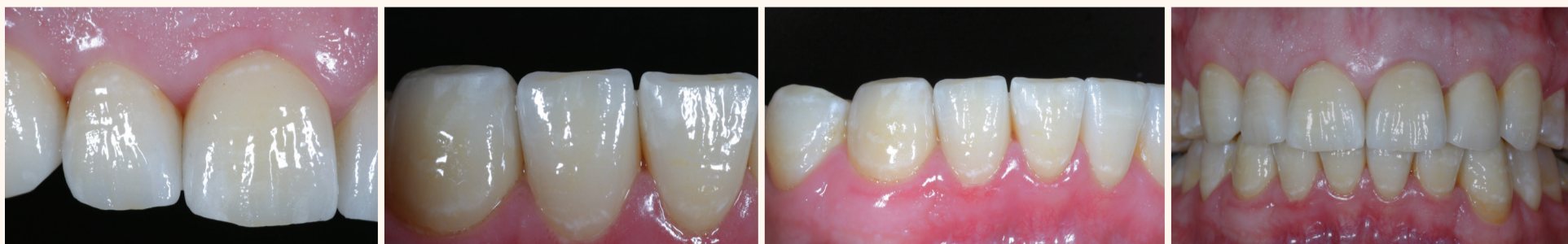Carestream
DENTAL

CAD/CAM РЕШЕНИЯ
бърза,
лесна реконструкция
в едно посещение



**СЪВМЕСТИМИ С CS 9000 3D
CS 8100 3D И CS 9300**

Бизнес партньор за България - АЛБА ТМ
1233 София, ул. Клокотница 35-37, вх. Г
Тел. /Факс: 02-9314719, 02-8320067
e-mail: carestream_albatm@abv.bg
www.albatm.com



Фиг. 20 Снимка на циментираните максиларни изцяло керамични възстановявания. Фиг. 21 Снимка на циментираните мандибуларни изцяло керамични възстановявания. Фиг. 22 и 23 Окончателен изглед на дигитално планираните и фрезовани IPS e.max CAD възстановяванията на предните зъби, демонстриращи отлична адаптация, форма и естествена естетика.

мични възстановявания. CAD/CAM технологията не трябва да бъде възприемана като проста машина за изработване на

изцяло керамични възстановявания или структури; дигиталната дентална медицина представя нова възможност за диагно-

стика, планиране на лечението и създаване на функционални, естетични възстановявания по един по-продуктивен и ефекти-

вен начин. CAD/CAM денталната медицина обогатява връзката дентален лекар – дентален асистент – зъботехник, навли-

зайки в една нова ера в грижата за пациентите. Автоматизацията навлиза бавно в денталната медицина и въпреки наличието на ново оборудване, което да улесни нашата работа, ние все още създаваме сложни протетични конструкции, като използваме старите техники. Въпреки че техниката с въсечно елиминиране е изпитан метод за изработка, в близко бъдеще всички конструкции и цели обвивни корони ще бъдат планирани на компютър. Едва тогава ние наистина ще осъзнаем чудото и силата на денталната CAD/CAM технология, която съществува вече от толкова много години. **ДТ**

ДЕВЕТО ИЗДАНИЕ

усмивка на годината 2016

наградите на
Dental Tribune



Краен срок за подаване на кандидатури: 11 април 2016 г.
Церемония по награждаването: 18 май 2016 г., 20:00, Sofia Live Club

www.usmivkanagodinata.com

[f usmivkanagodinata.bg](https://www.facebook.com/usmivkanagodinata.bg)

ЗАЯВИ СВОЕТО УЧАСТИЕ СЕГА



генерален спонсор

PLANMECA

спонсори

**ivoclar
vivadent:**
passion vision innovation



За авторите:



Lee Culp е сертифициран зъботехник и асоцииран професор в Graduate Prosthetics Department на University of North Carolina в Chapel Hill School of Dentistry, САЩ. Той е сред водещите разработчици на много материали, продукти и техники, използвани в денталната медицина днес, и притежава редица патенти. Неговите записки, фотографии и стил на преподаване са му донесли международно признание в областта на дигиталната дентална медицина, керамичните материали и функционалната естетика.



Проф. Edward A. McLaren, D.D.S., е директор на Центъра за естетична дентална медицина към University of California, Лос Анджелис, САЩ. Той притежава частна практика в Лос Анджелис.

Д-р Lida C. Swann, D.D.S., е асистент в Graduate Prosthetics Department на University of North Carolina в Chapel Hill School of Dentistry.

Винаги ще има търсене на качествена услуга

Интервю с г-жа Даниела Иванова, собственик и управител на гентални рентгенови лаборатории Dental X Lab

ГЕРГАНА ДЪЛГЪЧЕВА



Пионерът в предоставянето на дигитални гентални рентгенови снимки в страната Dental X Lab отваря врати на бул. „Дондуков“ в София през 2000 г. След дългогодишна успешна дейност през 2013 г. е открит и вторият филиал на лабораторията в ЖК „Манастирски ливади“.

Когато човек влезе в приемната на лабораторията, веднага биха му направили впечателни светлите помещения, картините по стените, удобните дивани, приетливото отношение на персонала. Макар да не прекарва повече от няколко минути в лабораторията, пациентът остава с усещането, че към него са се отнесли с внимание и професионализъм. Докато съм в лабораторията за интервюто, ставам свидетел как на излизане млада жена благодари за прекрасното обслужване. Колко често ставаме свидетели на подобни коментари от клиенти в ежедневието?

Разбира се, всичко започва от човека, който е създал и ръководи успешната практика на лабораторията – Даниела Иванова.

Тя носи в себе си убийствена комбинация: красива и успешна.

За разлика от повечето собственици и управители на гентални рентгенови лаборатории в страната, които шеговито я питат дали е „колежка“, Даниела има икономическо образование – завършва финанси и счетоводство в НБУ. Професионалната ѝ кариерата започва през 1994 г. в „Мтел“; тя е сред първите хора, участвали в създаването на компанията. Може би на това се дължи различният ѝ бизнес подход, който хората в бранша забелязват. А той се състои в две основни неща – безкомпромисно качество и непрекъснат стремеж за развитие в крак със съвременните тенденции в дигиталната образна диагностика. В разговор с в. Dental Tribune Даниела Иванова споделя повече за историята и философията на Dental X Lab, както и какви са били трудностите в развитието на лабораторията и в каква посока се развиват тенденциите в сферата.

Разкажете за началото на Dental X Lab. Как и защо решихте да създадете такъв тип компания?

По времето, когато отворихме първата лаборатория – през 2000 г., имаше две или три частни лаборатории, които предлагаша зъбни снимки. Направих проучване на пазара и ми направи впечатление една директива за подмяна на апаратурата в европейските лаборатории. В България масово се внасяха стари апарати от Австрия и Германия, на които се плащаше само мито, и обикновено кабинетите бяха оборудвани с техника втора употреба. Реших, че е по-правилно да инвестирам в, макар и по-скъпа, но нова апаратура, тъй като винаги съм смятала, че не трябва да се прави компромис с нивото на обслужване, на което се подлагат пациентите, а новите апарати са много по-безопасни. Започнах целеустремено, тъй като знаех, че винаги ще има търсене на качествена услуга.

С какво вашата лаборатория се отличава от останалите? Каква е добавената стойност на услугите, които предлагате, от гледна точка на пациента и на генталния лекар?

Предлагаме много високо качество и винаги го контролираме. Първи пуснахме онлайн система за достъп до дигиталните снимки, която внедрихме през 2009 г. Имаме база за зъболекарите, към която се асоциират техните пациенти, и така имат на разположение във всеки един момент електронно досие. Всички снимки се съхраняват и не се губи време в търсене. Имаме и много диференциран подход към зъболекарите. Всеки специалист има свои изисквания за това какви образи иска да получава, които се стремим да спазваме. Изключително значение за мен има и екипът, с който работя. Те са прекрасни специалисти и хора, без които не бихме могли да постигнем това ниво. Човешкият ресурс е в основата на всяка успешна бизнес стратегия и определено при нас това стои наравно с използването на ка-

чествена и съвременна техника.

Освен с последния модел СВСТ на Planmeca се гордеем и с интраоралния 3D скенер на 3Shape, който беше представен в Кьолн миналата година и който имаме от септември. Триизмерният образ, който се получава, е изключително прецизен. След софтуерна обработка и съпоставяне с триизмерния образ от компютърния томограф той се изпраща към 3D принтер, с какъвто също разполагаме, и се изработва 3D модел, на базата на който се прави например хирургичен водач за поставяне на импланти с много голяма точност.

Планирате ли да развиете бизнеса си и в останалата част на страната?

Единственото, което спира по-бързото ни разрастване, е липсата на квалифициран персонал. В България много малко от рентгеновите лаборанти се насочват към генталните снимки, защото те са изключително сложни, тъй като на малка площ се иска много голяма детайлност, в сравнение с другите рентгенографии. Важни са милиметрите, центрият, всеки зъб се снима под определен градус, за да е реална снимката. Също така трябва да се вземе предвид индивидуалната морфология на отделния пациент. Имаше години, когато завършвах много ограничен брой лаборанти и изпитвахме големи затруднения. Налягам се, че за бъдеще ще има повече интерес към тази професия, която предлага все повече възможности за развитие.

Кои са предизвикателствата пред една гентална дигитална рентгенова лаборатория в България?

Определено най-сериозното предизвикателство, когато започнахме да предлагаме дигитални снимки, беше да убедим зъболекарите да ползват дигиталната технология. Те бяха свикнали с филм, който могат да пипнат с ръка. Ползването на софтуер е малко по-сложно, изисква регистрация в платформата и т.н. Беше трудно да убедим всички в предимствата, смисъла и надеждността на

новите технологии. Провеждахме и продължаваме да провеждаме много срещи и обучения, за да въведем зъболекарите в материята и да обогатим знанията им.

Какво трябва да знаят генталните лекари, когато препоръчат на пациентите си да си направят гентални рентгенографии в дигитален формат? Какви са предимствата на цифровите изображения в сравнение с традиционната филмова техника?

Дигиталната снимка е по-добра като качество и ниво на обслужване и подлежи на софтуерна обработка. Това е изключено при конвенционалните рентгенографии, при които няма възможност за регулиране на контраста, яркостта и т.н. Огромно предимство е и наличието на виртуална база данни. Благодарение на нея с една снимка пациентът може да отиде при различни зъболекари, като архивът се пази изцяло, и така генталните лекари могат да проследят развитието на състоянието на пациента през годините, което е необходимо при определен тип лечения.

В допълнение на това дигиталните рентгенографии са по-хигиенични и не вредят на околната среда като традиционните филми, съдържащи сребро и токсични химикали.

Не е тайна за никого, че в България съществува негласна практика за изплащане на комисиони на зъболекари от определени лаборатории за насочване на пациенти към тях. Как ще коментирате това?

Държа да отбележа, че преобладаващата част от зъболекарите, с които работим – 98%, ако не и повече, изобщо не са отправяли запитвания за подобен тип партньорство.

Да, няма да крия, че съм чувала за такива практики на други лаборатории, но не смятам, че трябва да бъдем част от този тип взаимоотношения. Дори мисля, че създава лош имидж и липса на доверие.

Нашата философия е да предлагаме оптимална услуга, която да стимулира гентални-

те лекари да я ползват. Правилната диагностика е в основата на продължаващото лечение. Предпочитаме да вложим парите, които бихме похарчили за хонорари на зъболекари, в нова апаратура и в квалификация на персонала, за да можем да предложим високо качество на цялостното обслужване. Така и пациентите са доволни, и докторите могат да свършат добре своята работа.

Дигиталните технологии вече са интегрална част от работния процес в световната гентална медицина. Какви спорове вас са тенденциите в дигитализацията на образната диагностика?

Бъдещето е в дигиталните технологии, това е без съмнение. В световен мащаб филмовата техника все повече отпада. Например в САЩ от години тя почти не се ползва освен в определени ситуации. СВСТ пък се използва основно за сложни случаи, загържително за имплантология, както и за ендодонтия и ортодонтия – при всякакви скрити процеси, които не се виждат на 2D образ. За България това може би отново е леко проблематично, тъй като това са твърде съвременни технологии и трябва време на мнозинството зъболекари да осъзнаят необходимостта от тях. За щастие обаче всяка година се наблюдава увеличение на потреблението на дигитални снимки, за разлика от началото, когато бяха единици генталните лекари, които работеха с тях.

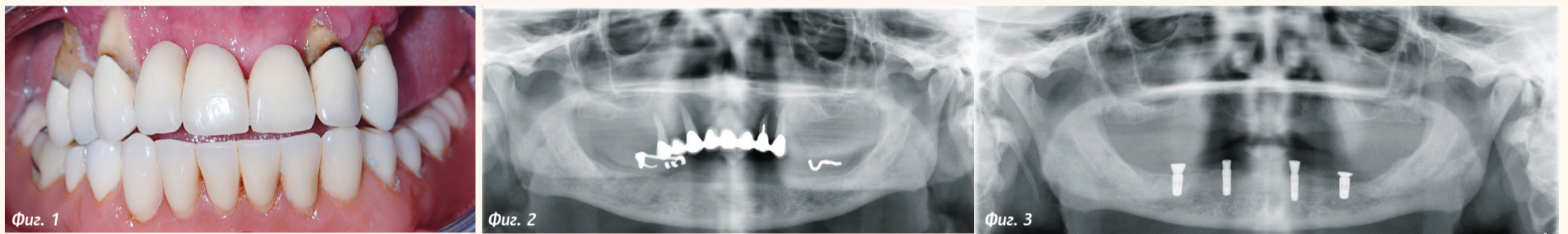
Има ли нещо, което искате да кажете на нашите читатели – генталните лекари, които реално са ваши косвени клиенти?

Насреща сме да им съдействаме и с удоволствие ще подпомогнем всичките им идеи за нововъведения и съвременни методи на работа. Имаме много добри и прогресивно мислещи зъболекари, затова нека да не се подценяваме, а заедно да вървим напред, да се развиваме, да следваме, а защо не и да определяме световните тенденции.

Благодаря ви много за този разговор! **ДТ**

Възстановяване на дъвкателната функция, комфорта и самочувствието на пациента

Д-Р FIDEL RUGGIA; Д-Р RENE WOHRLE, ШВЕЙЦАРИЯ



ПЪРВОНАЧАЛНА СИТУАЦИЯ

Нацият пациент беше 55-годишна жена, която искаше да бъде възстановена нарушената ѝ дъвкателна функция. Четири години преди това тя дойде в моята клиника, зъбите от долната челюст бяха екстрахираны и заменени с тотална протеза поради напреднал пародонтит (фиг. 1). Зъбите в горната челюст също станаха жертва на пародонтита (фиг. 2) и трябваше да бъдат екстрахираны. Пациентката беше иначе в добро здраве.

В допълнение към възстановяването на дъвкателната функция пациентката искаше поспециално да преодолее социалния дискомфорт, свързан с подвижната протеза.

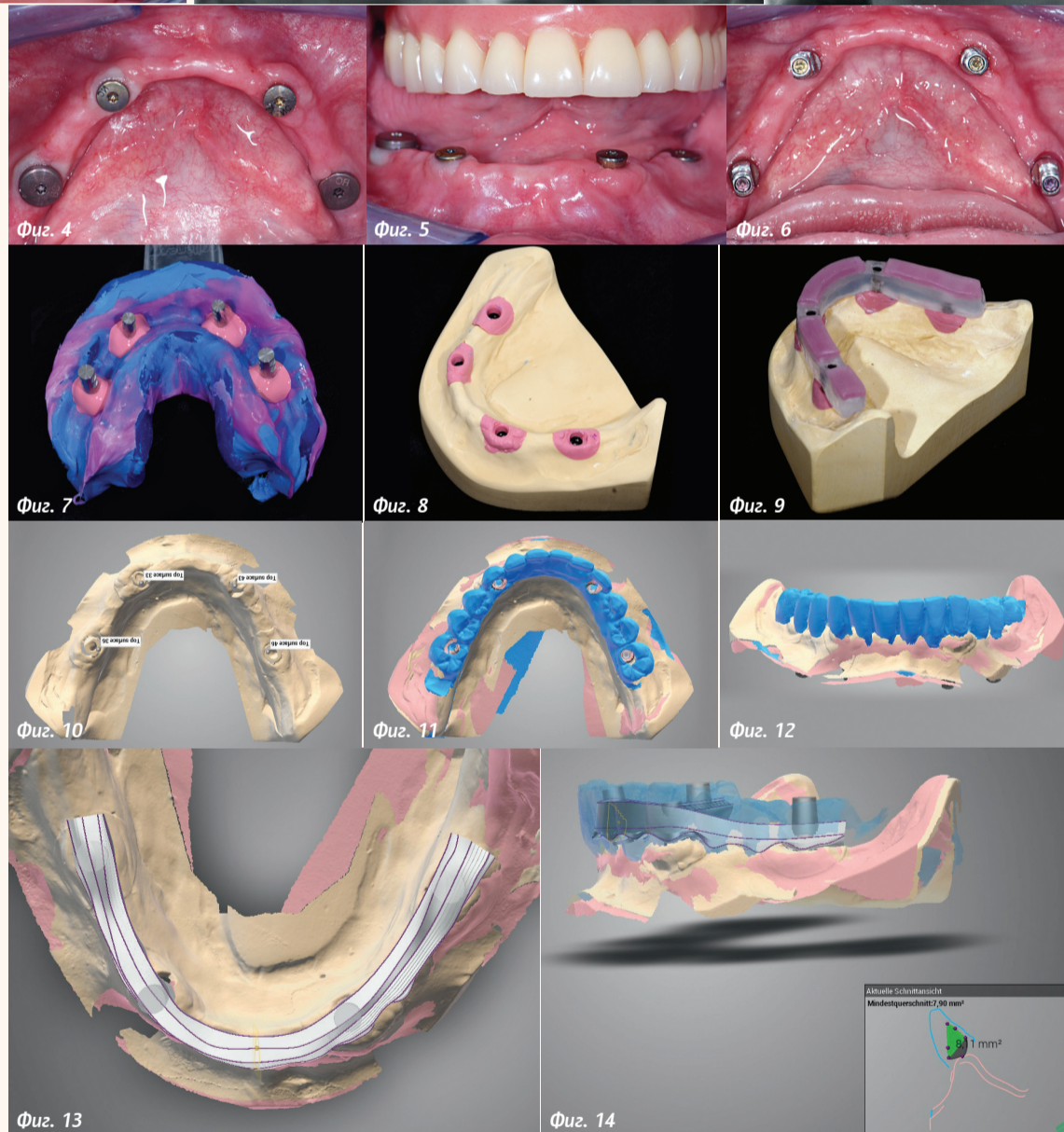
Подход

ЛЕЧЕБЕН ПЛАН И ХИРУРГИЧНА ПРОЦЕДУРА

Планирано бе желанието на пациентката да замени зъбите с постоянни конструкции да бъде удовлетворено с импланти в горната и долната челюст, а също и с фиксирани ресторации. Обемът и качеството на костта на долната челюст бяха достатъчни за успешна имплантна терапия (фиг. 3). Бяха поставени четири импланта (Straumann Bone Level III 4.1 мм, дължина 8 мм, позиция 36 и 46; Straumann Bone Level III 3.3 мм, дължина 12 мм, позиция 33 и 43) (фиг. 4 и 5).

ПРОТЕТИЧЕН ПОДХОД

Отпечатъкът (фиг. 6) беше взет с имплантни аналози и подготвен с гингивална маска,



направена от материал, който може да се сканира (фиг. 7). Работният модел беше изработен от IV клас гипс (фиг. 8). Временните абатменти бяха блокирани върху модела с композитен материал с цел да се запази регистрацията на оклузията и за проверка на позицията

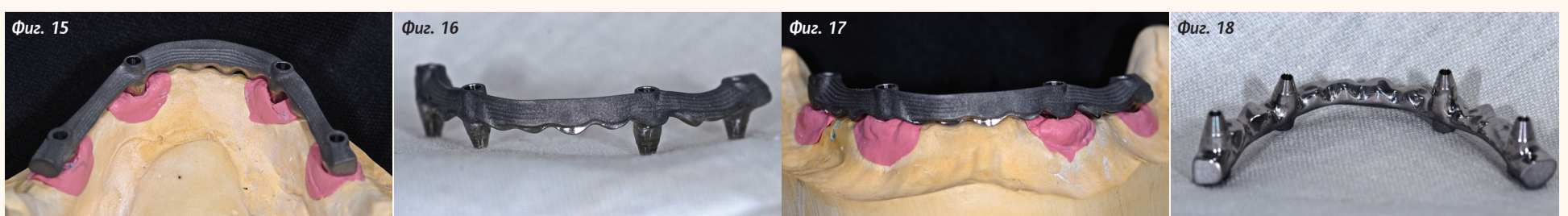
на имплантите (фиг. 9). Това осигури проверката в една работна стъпка на позицията на имплантите и на съотношението на двете челюсти. Бяха взети мерки, за да се гарантира, че композитът няма да затрудни проверката на позицията, особено по отношение на про-

фила на изникване. След включване на моделите беше приложено първоначалното зъбно съотношение с използване на композитния материал като рамка. Не беше използвана изкуствена гингива в долната челюст за постигане на по-добра орална хигиена.

Беше извършена първоначалната естетична интраорална проба. Разбира се, бяха проверени зъбната позиция, профилът на изникване, отношението на зъбната дължина и оклузалната равнина, цветът и естетиката. След проверката на всички тези фактори и обратната връзка от страна на пациента процесът продължи с планиране с помощта на CAD софтуера.

Работата беше дигитализирана със сканер Straumann CS2 (фиг. 10-12). След това дизайнът на възстановяването беше направен с помощта на софтуера Straumann CARES 9.0. Избрахме Straumann CARES Advanced Fixed Bar с базално полирана метална повърхност. При нея се наблюдава по-малко акумулиране на плака в сравнение с пластмасовите повърхности.

Беше възможно да се направят корекции по основата (фиг. 13), индивидуалните сегменти и кепетата върху металната основа директно в режим на редакция. Различните инструменти бяха много лесни за използване, т.е. следеше се внимателно за необходимата дебелина посредством 2D прозорец с напречно сечение (фиг. 14). Използвайки сканирането на тоск-ур-а (фиг. 14), цялостната форма на металната конструкция беше адаптирана към модела. Геометрията на металната конструкция беше проста за промяна при ремоделирането на сегментите и интерденталните пространства бяха адаптирани към тоск-ур-а. Формата и височината на индивидуалните кепета на металната кон-

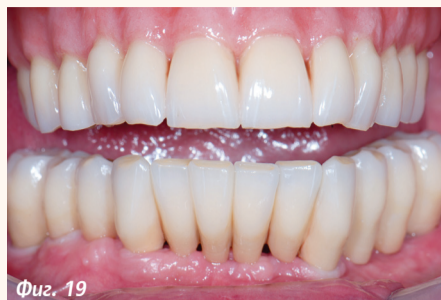

струкция бяха определени, за да се избегнат проблеми с липсата на пространство.

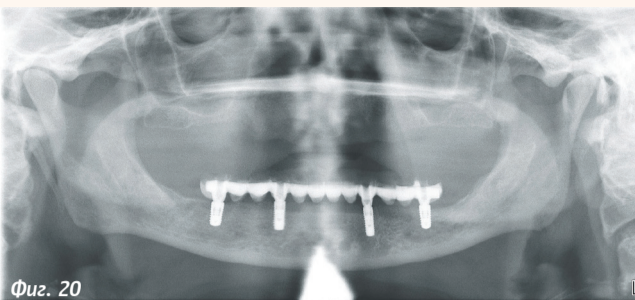
След приключване на проектирането данните за металната конструкция бяха изпратени директно към Straumann Milling Center в Лајпциг, Германия. Моделът беше изпратен по куриер, за да се гарантира безопасен транспорт. Металната конструкция беше обработена с пясъкоструйка и беше върната след три до пет дни, готова за по-нататъшна обработка (фиг. 15-17). След това тя беше обработена със силант (за адхезия) и беше аплицирано опакерното покритие. Фасетите бяха обезмаслени, обработени с пясъкоструйка и репозиционирани в предварително направения прозрачен силиконов ключ. Той беше закрепен към модела над металната конструкция; композитният цимент беше инжектиран и полимеризиран с light. crea.lign, фотополимеризиращ композит, с който се постига хомогенна, плътна повърхност и така се инхибира образуването на плака. Той беше използван за завършване на CARES Advanced Fixed Bar (фиг. 18). Както опитът ни е показал, използването на този материал намалява риска от отлепяне на фасетите в дългосрочен план. След полимеризацията беше проверена оклузията и мостът беше завършен и добре полиран както обикновено.

ЗАКЛЮЧЕНИЕ

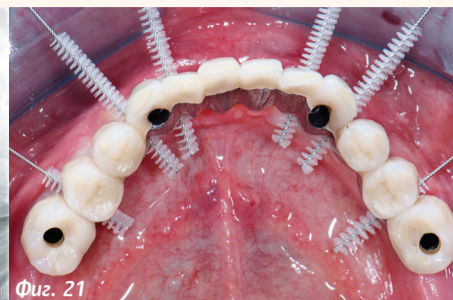
След завършване на лечението пациентката потвърди, че нейните желания са удовлетворени напълно. Двъкрателната функция, комфортът и самочувствието ѝ бяха напълно възстановени. От финансова гледна точка тази конструк-



Фиг. 19



Фиг. 20



Фиг. 21

ция не струваше повече от изработването на конвенционална подвижна протеза с метална конструкция. За сравнение – разходите за проследяване бяха намалени до минимум. Не-

подвижната конструкция има положителен психологически ефект върху пациента, което не би било възможно с подвижна конструкция. Силно вярваме, че това решение е вали-

дна терапевтична опция за лечението на обеззъбени челюсти. В днешно време пациентите искат решения, които да не смущават техният начин на живот и комбинират функционал-

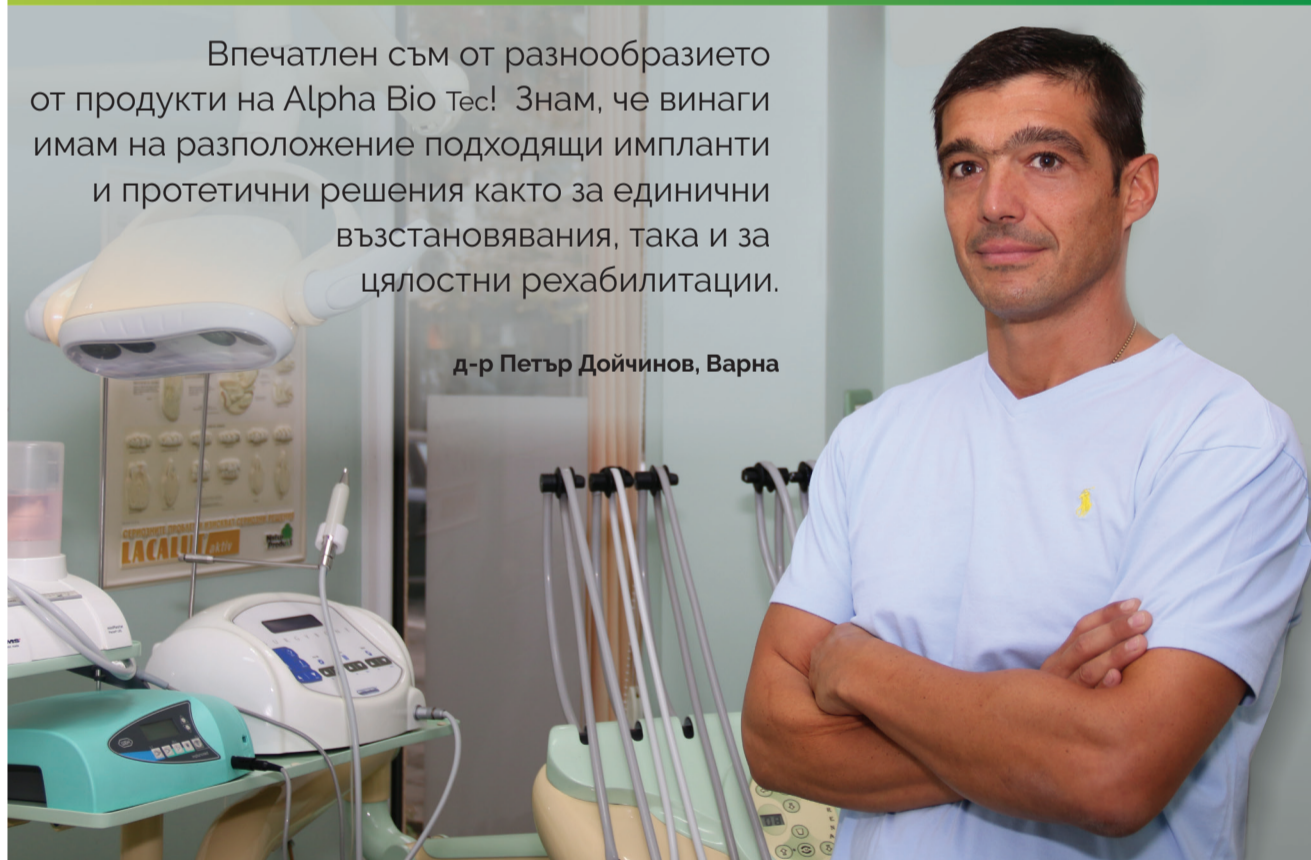ност и привлекателна усмивка. Както показва тук представеният случай, възстановяванията, поддържани от импланти (фиг. 19-21), предлагат на пациентите точно това. **ДТ**

Alpha Bio
Simplantology

Аз избрах денталните импланти Alpha Bio Tec

Впечатлен съм от разнообразието от продукти на Alpha Bio Tec! Знам, че винаги имам на разположение подходящи импланти и протетични решения както за единични възстановявания, така и за цялостни рехабилитации.

д-р Петър Дойчинов, Варна



Пълна информация за системата на адрес:
www.medina-bio.com

За авторите:



Д-р Fidel Ruggia е основател и собственик на Dentalclinic Lugano в Лугано, Швейцария. Той преподава в University of Zurich, Швейцария. Секретар е на Dentists' Association of the Canton of Ticino и директор на IPI Study Club Ticino.

www.dentalcliniclugano.ch



Rene Wohrl е зъботехник, сертифициран в Швейцария. Собственик е на 3Digital Vision SA, зъботехническа лаборатория в Лугано, Швейцария. Той е консултант и ръководител на проекти за Digital Solutions. Специализира в CAD/CAM, 3D принтиране, лазерна обработка.

www.3dvlab.com

Авторите биха искали да благодарят за съдействието на лаборатория ESTETIKER в Лугано, Швейцария.

Straumann Bone Level, Straumann CARES Software и Straumann CARES Advanced Fixed Bar са търговски марки на Institut Straumann AG, Базел, Швейцария.

crea.lign е търговска марка на Bredent GmbH & Co. KG, Зенден, Германия.

„Медина Био“ ООД
Ексклузивен дистрибутор на Alpha Bio Tec за България

Централен офис
гр. София, ж.к. Овча купел
ул. Костур №18, офис 2

Тел.: 0899 145 801
Тел.: 0899 145 805

Офиси в градовете:
Варна, Пловдив и
Габрово