

implants

international magazine of oral implantology

2019 Türkiye Baskısı

2

endüstri

Peri-implantitis tedavisi rezorbe olabilen kemik replasman materyalinin kullanımı

derleme

Restoratif ve protetik alanda Cad/Cam teknolojisinin kullanımı


vaka raporu

Tam dişsizlik durumunda implant destekli toronto hibrit protez: Vaka sunumu



OSSTEM WORLD MEETING
2020 İSTANBUL-TURKEY

İSTANBUL
27-28 JUNE 2020
WOW İSTANBUL CONVENTION CENTER



OSSTEM[®]
IMPLANT

Değerli Meslektaşlarım,



2020 yılına gireceğimiz şu günlerde sizlere tekrar merhaba diyebilmenin mutluluğu içindedeyim.

İlk sayımızdan beri neler oldu, neler yaşadık biraz bilgi vermek istiyorum. Öncelikle dergimizi beğenip sahiplendiğiniz için daha da ötesi bunu sosyal medya mesaj ve telefon ile bizlere ilettiğiniz için hepimize teşekkür ediyorum. Ekip olarak ilgi ve alakınıza layık olmak için gerek konu seçimi, gerekse baskı kalitemiz ile elimizden geleni yapacağız, buna emin olabilirsiniz. Umarım sizleri hayal kırıklığına uğratmayız.

25-27 Ekim 2019 tarihlerinde dergimizin bağlı bulunduğu Vestiyer Yayın Grubu'nun düzenlediği GREATIST 2019 Kongresi'nde birçok okuyucumuz ile buluştuk. Her anlamda belirlenen hedeflerin aşıldığı bu güzel kongre yurtiçi ve yurtdışındaki 35 ayrı ülkeden 3500'ü aşkın kişiye ev sahipliği yaptı ve ülkemize her anlamda katkı sağladı. Bu başarıda payı olan tüm arkadaşlarımı eminim hepimiz tebrik ederiz.

Lafı çok uzatmadan, bu sayımızda nelere yer verdiğimizden bahsetmek istiyorum. Başımızın derdi olan ve ilerideki yıllarda daha da fazla karşılaşacağımızı düşündüğüm periimplantitis bu sayımızın ana teması.

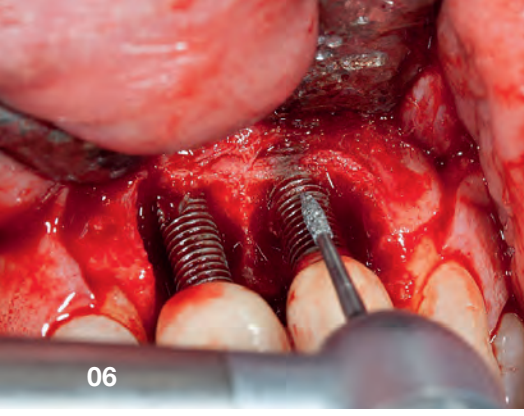
Bildiğiniz gibi dijital dişhekimliği hızla meslek hayatımızın içine giriyor. Bu nedenle kliniğimizi dijital dünyaya nasıl entegre edeceğimizin anahatlarını veren başka bir makalemiz de bu sayımızın içerisinde.

Son olarak da dijital bir platform ve onun kurucuları ile yaptığım röportajdan bahsetmek istiyorum. Çoğunuzun bildiği gibi Dental XP, sürekli diş hekimliği eğitimi ile ilgili en büyük platform. Şu anda 160 ayrı ülkeden 200 binin üzerinde aktif üyesi bulunmakta. İşte bir süre önce, Dental XP kurucularından diş hekimi Salama kardeşler İstanbul'da bizlerle buluştu. Medipol Üniversitesi Diş Hekimliği Fakültesi ile birlikte düzenledikleri konferansın yemek aralarında sizlerle paylaşabilmemiz için Dental XP'nin ne olduğunu ve diş hekimliğinin geleceği ile beklentilerini paylaştılar. Sanırım keyifle okuyacaksınız.

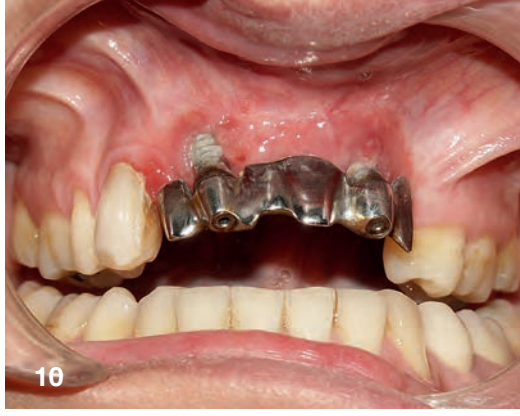Sözü daha fazla uzatmadan sizleri derginiz ile başbaşa bırakıyorum.

Saygı ve sevgilerimle

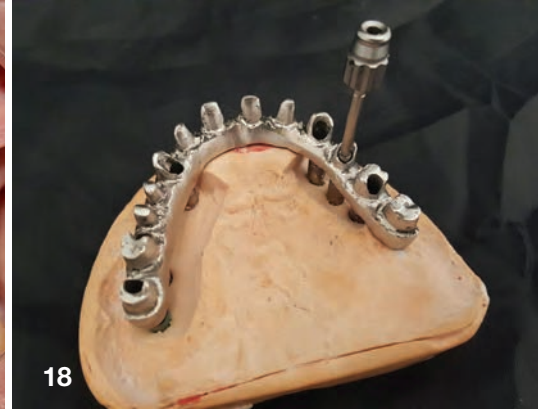
Prof. Dr. Mustafa Kemal Ünsal
Editör



06



10



18

editörden

01 **Değerli** Meslektaşlarım,
Prof. Dr. Mustafa Kemal Ünsal

endüstri

06 **Peri-implantitis tedavisi** rezorbe olabilen kemik replasman materyalinin kullanımı
Dr. Fernando Duarte, Portekiz & Dr. Gregor Thomas, Almanya

10 **İmplantlar ile yeniden tedavi**
Dr. Philippe Leclercq, Fransa; Jean-François Martinez, Fransa & Michael Brühsh, Almanya

vaka raporu

18 **Tam dişsizlik durumunda implant destekli toronto hibrit protez: Vaka sunumu**
Dt. Derya Sağıroğlu, Dt. Canan Doğdu, Doç. Dr. Haluk Barış Kara

30 **İmplant periapikal lezyonları ve retrograd periimplantitis: Üzerine az çalışılmış iki durum**
Dr. Nikolaos Papagiannoulis, Almanya

derleme

22 **Restoratif ve protetik alanda Cad/Cam teknolojisinin kullanımı**
Uzm.Dt. Zeynep Ekici, Dt. Yezdan Dilan Erkcan,
Prof.Dr. Mehmet Ali Kılıçarslan

araştırma

36 **Önlem 0: Peri-implant hastalığı önlemenin en iyi yolu**
Prof. Magda Mensi, Timothy Ives & Dr Gianluca Garzetti, İtalya

ürün tanıtımı

40 **Ürün** Tanıtımı

haberler

44 **Dişlerine İyi Bakanlar Kalbini Koruyor**
44 **Diş Hekimliğine Dair Röportajlar**
DrVesta YouTube Kanalında
46 **Yüzde 100 Yerli Dental Kompozit için İmzalar Atıldı**
46 **35 Ülkeden Katılımcılar GREATIST 2019'da Buluştu**
53 **Sakızdaki Diş İzlerinden Taş Devri'ne Yolculuk**

haber eğitim etkinlik

48 **VESTA®'dan Yeni Eğitim: Çene-Yüz İskeletine Ekstraoral Yaklaşımlar**

röportaj m. salama

50 **Dental XP'nin Kurucularından Maurice A. Salama: Klasik İletişim Ağından 400 Kat Hızlıyız**

röportaj firma


52 **Dünyanın İlk Dijital İmplantı Matrix ile Tanışmaya Hazır mısınız?**

ajanda

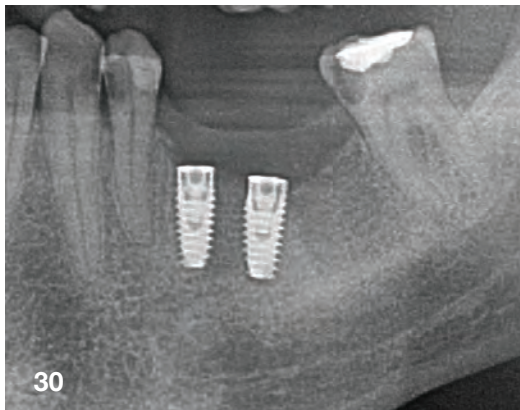54 **Implants ajanda**

kitap inceleme

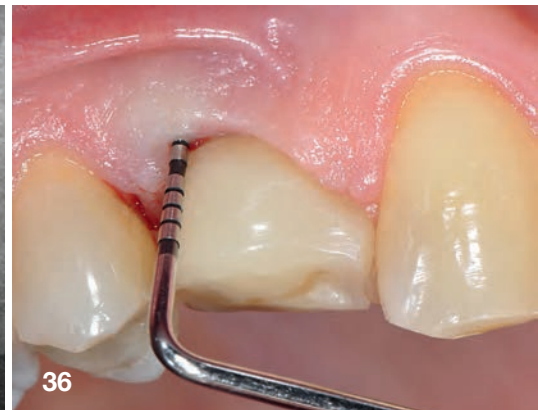56 **Kitap** inceleme



22



30



36

ISSN 2667-8284

implants

uluslararası implantoloji dergisi

2019
Türkiye Baskısı**Yayıncı**

Vestiyer Yayın Grubu

Sahibi

Bülent Manav

EditörProf. Dr. Mustafa Kemal Ünsal
mkemalunsal@gmail.com**Kurumsal Satış Müdürü**

Derya Arslan

Sorumlu Yazı İşleri Müdürü

Rahmi Çelikağ

Yazı İşleri

Elvan Genç

TercümeDr. Evren Sütekin
Dr. Öğr. Üyesi Rana Turunç Oğuzman**Abone Servisi**

Ergül Kaya

Implants Dergisi Grafik

Hakan Zengin

Bilimsel Danışma Kurulu

(Soyadı Alfabetiğine Göre)

Prof. Dr. Mustafa Sancar Ataç
Prof. Dr. Muzaffer Ateş
Prof. Dr. Hanefi Kurt
Prof. Dr. Tuncer Burak Özçelik**Adres Bilgileri**Meridyen Plaza, Eski Çırpıcı Yolu No: 1/530
34010 Merter / İstanbul
T 0212 481 02 20 • F 0212 481 02 46
bilgi@vyg.com.tr
www.vestiyer.com.tr | www.dentiss.com**Dental Tribune International
Yayıncı, CEO**

Torsten Oemus

İçerik Direktörü

Claudia Duschek

Dental Tribune InternationalHolbeinstr. 29, 04229 Leipzig, Germany
Tel.: +49 341 4 84 74 302
Fax: +49 341 4 84 74 173
www.dental-tribune.com
info@dental-tribune.com**ABONE ŞARTLARI**1 Yıllık (2 sayı): 85.00 TL
Öğrenciler için: 75.00 TL
Abone olmak için:
0212 481 02 20 no'lu
televizyon abone
departmanı ile görüşünüz.**YAZARLARA NOTLAR**

Implants Dergisi, kendi alanında, öncelikle bilimsel araştırmalara açıktır. Dergide, Yayın Kurulu'nun denetiminden geçen yazılar yayınlanır. Gönderilen yazılar, daha önce hiçbir yerde yayınlanmamış olmalıdır. Yazılar, incelendikten sonra sonuçlar yazarlara bildirilir ve uygun görülenler yayınlanır. Yazılardan doğacak her türlü bilimsel ve yasal mesuliyet yazarlarına aittir. Dişhekimliğinde Implants Yayın Kurulu, yazılarda değişiklik yapmaya mezdurdu. Yayınlanmayan yazılar, iade edilir. Yayınlanmak üzere sıraya konulan yazıların sahiplerine (istedikleri takdirde) "Kabul Yazısı" gönderilir. Gönderilen yazının bir nüshası da e-posta adresimize ulaştırılmalıdır. Böylece dizgi ve baskı sırasında meydana gelebilecek yazım hataları önlenmiş olacaktır. Fotoğraflar, dijital ortamda ve 300 dpi çözünürlükte olmalı; TIFF veya JPEG formatında kayıt edilmelidir.

implants Telif Hakkı Kuralları

uluslararası implant dergisi, Dental Tribune International tarafından yayınlanmaktadır. Implants Türkiye Dergisi, yılda iki sayı yayınlanacaktır. Dergi ve bütün makaleler telif hakları açısından korunmaktadır. Editör ve yayıncının öncelikli izni olmaksızın her türlü kullanım kabul edilemez ve adli takibata uğrayabilir. Bu, özellikle çoğaltılabilir kopyalarda, çevirilerde, mikrofilmlerde, depolamada ve elektronik sistemlerde kullanmada geçerlidir.

İktibaslar da dahil olmak üzere çoğaltmalar sadece yayıncının izni ile yapılabilir. Aksi bir beyan olmadığı sürece, editöryal bölüme teslim edilenlerin tamamen veya kısmen yayınıyla ilgili mutabak olduğu kabul edilir. Editöryal bölüm teslim edilen bütün makaleleri biçimsel hatalar ve gerçek yetki açısından kontrol etme ve düzeltme hakkını saklı tutar. Geri istenilmemiş metinler ve kitaplarla ilgili olarak mesuliyet kabul edilmez. Editöryal bölümünkinden farklı semboller olan veya yazarın ismiyle tanınan makaleler, yukarıda adı geçenlerin düşüncelerini yansıtır, Dental Tribune Dental Tribune International'ın bakiş açısıyla uyumlu olmak zorunda değildir. Böyle makaleler için sorumluluk yazarlarına aittir. Reklamın ve diğer markalı ürünlerin sorumluluğu editöryal bölüm tarafından taşınmayacaktır. Aynı şekilde, kurumlar, şirketler ve ticari piyasalarla ilgili yapılan yayınlar konusunda hiç bir sorumluluk kabul edilmemektedir. Yanlış ve hatalı sunumlardan doğan her türlü zincirleme sorumluluk kabul edilmemektedir. Genel kurallar ve şartlar uygulanır, yasal durumlarda New York, New York, ABD mahkemeleri yetkilidir.

Dental Tribune International, Almanya tarafından bu sayıda çevrilen ve basılan tüm yayın materyallerinin telif hakkı Dental Tribune International GmbH'a aittir. Tüm hakları saklıdır. Dental Tribune International GmbH, Holbeinstr. 29, 04229 Leipzig, Germany'nin izni ile yayınlanmıştır. Dental Tribune International GmbH ve Vestiyer Yayın Grubu'nun önceden yazılı izni olmadan, tamamen veya kısmen, herhangi bir dilde çoğaltılması kesinlikle yasaktır. Dental Tribune, Dental Tribune International GmbH'nin bir ticari markasıdır.

Dergi Adı Implants, Yayın Türü Süreli-Yaygın, Yönetim Yeri Meridyen Plaza, Eski Çırpıcı Yolu No:1/530 34010 Merter/İstanbul, Basım Yeri Merkez Ofset Rifat Kaçar, Zeytinburnu / İstanbul Tel: 0212 544 12 01 Basım Tarihi: 09.01.2020

18TH

23-25 EKİM OCTOBER
2020 ISTANBUL

GREATIST

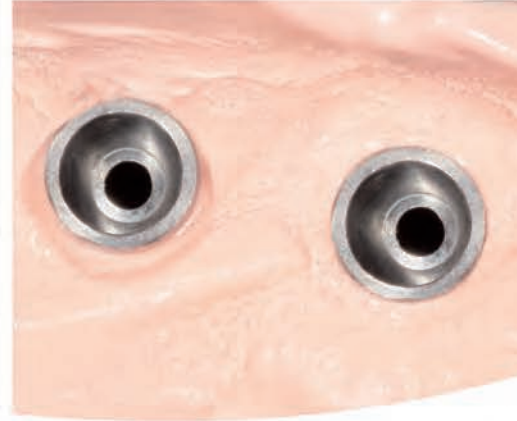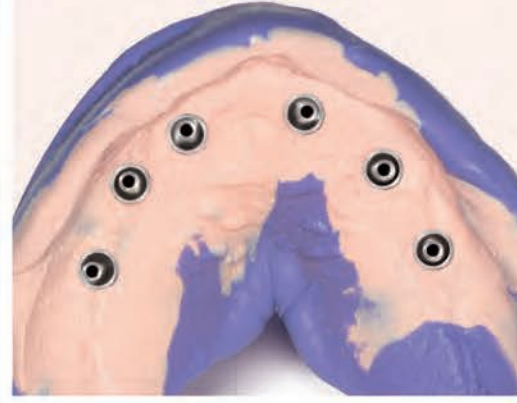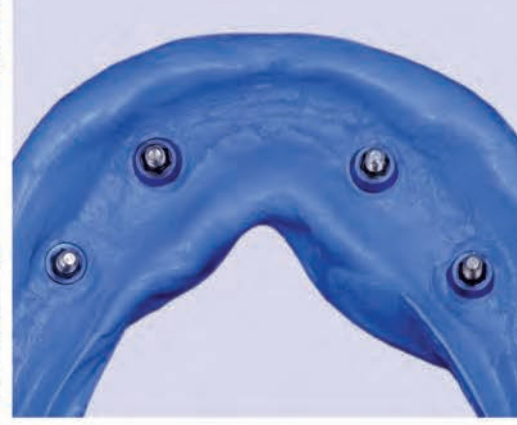A
BEAUTIFUL
DAY
FOR
DENTISTRY

DIŞ
HEKİMLİĞİ
İÇİN GÜZEL
BİR GÜN

DIŞSİAD
TURKISH DENTAL BUSINESSMEN ASSOCIATION

dti] Dental
Tribune
International

THE ACADEMY OF POSTGRADUATE
CONTINUING EDUCATION
AND MEDICAL COURSES & TRAININGS
vesta®
EXPERT IN DENTAL



hydrorise implant

Yüksek sertlik düzeyli ilave silikon: implant ölçülerinde yeni bir adım, çoklu implant gerektiren klinik vakalar için ideal.

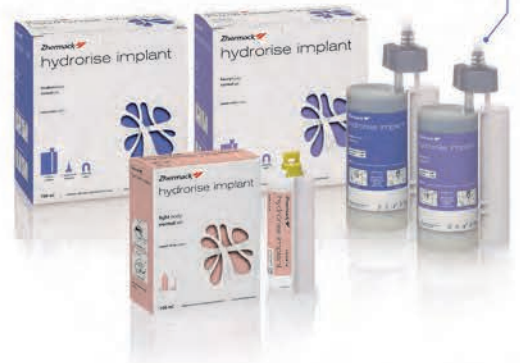Homojen karışımı garantileyen kartuş formu ile Hydrorise Implant, sertlik ve detay reproduksiyonu sağlar, ayrıca monofaz (Medium Body) ve simultane (Heavy ve Light Body) ölçü teknikleri ile kullanıma uygundur.

- yüksek sertlik derecesi ve kıvamı sayesinde kusursuz çalışma
- bio-uyumlu ve radyopak özelliği sayesinde güvenilir
- uygun çalışma süresi ve boyutsal stabilite
- kullanımı kolay ve taranabilme özelliği
- nane aroması ve hasta ağzından kolay çıkarılabilme

Hydrorise Implant, simply accurate

www.zhermack.com

5:1 KARTUŞ
Piyasadaki en yaygın 5:1 otomatik karıştırma cihazlarına uyumludur



Zhermack
Dental

Peri-implantitis tedavisi rezorbe olabilen kemik replasman materyalinin kullanımı

Yazar_Dr. Fernando Duarte, Portekiz & Dr. Gregor Thomas, Almanya

Peri-implantitis 21. Yüzyılın tıbbi zorluklarından bir tanesidir. Dünya çapında, implantologlar ve periodontologlar sürekli olarak güvenilir ve uygulanabilir tedavi çözümleri araştırmaktadır. Yazarlar bu klinik olguda, kendi tercih ettikleri, biomimetik kemik replasmanı ve rezorbe olan kollajen membran kullandıkları peri-implantitis tedavi protokolünü sunmuşlardır. Peri-implantitis osteointegre olan bir implant çevresinde kemik kaybı ile ilişkili lokal bir lezyon olarak tanımlanırken; peri-implant mukozitis ise implant çevresindeki mukozadaki reversibl enflamatuvar değişiklik olarak tanımlanmaktadır.

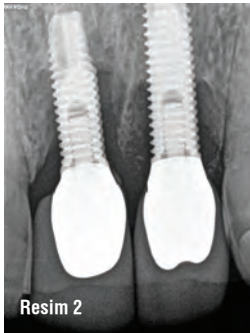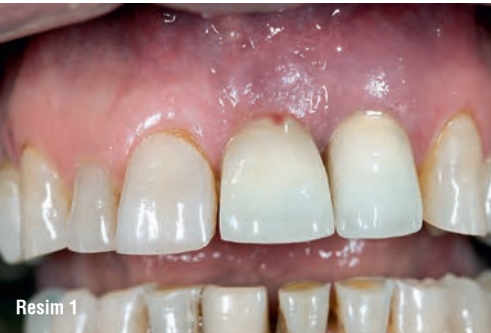Peri-implant mukozitis sondlamayı takip eden kanama ile teşhis edilir. Mukozitis genellikle şiddetli olarak sınıflandırılmamaktadır ve hasta tarafından da pek ciddiye alınmamaktadır. Çeşitli

değerlendirmelere dayanarak, peri-implantitis görülme sıklığı anlamlı olarak tüm implantların %2-58 oranında değişmektedir (Koldslund et al.). 2011'de yayınlanan bir Cochrane raporuna göre bilinen peri-implantitis tedavileri için yetersiz kanıt bulunmaktadır. Dolayısıyla bu alanda daha fazla çalışma yürütülmelidir (Esposito et al.).

Yazarların kendi tercih ettikleri, peri-implantitis tedavi protokolü ile ilgili tecrübeleri bu klinik olguda tüm basamaklarıyla anlatılmıştır. Kemik kaybını yerine koymak için The Implacure® (MedTech Dental AG) peri-implantitis set ve rejeneratif biomimetik kemik replasman materyali (CERASORB® M, curasan AG) kullanılmıştır.

Cerrahi protokol

1. Defekt alanına rahatça ulaşmak için mukoperiosteal flepin kaldırılması. Mümkünse üst yapı çıkarılmalıdır.
2. Kemik üstündeki tüm yumuşak doku adezyonlarının uzaklaştırılarak enfekte bölgenin dikkatle küretajı.
3. Çeşitli frezler kullanarak implant yüzeyinin dekontaminasyonu: hem kemik replasman materyali ile temas edecek apikal kısım, hem



de mukoza ile temas edecek krestal kısım temizlenmelidir.

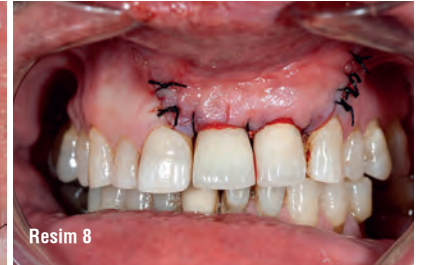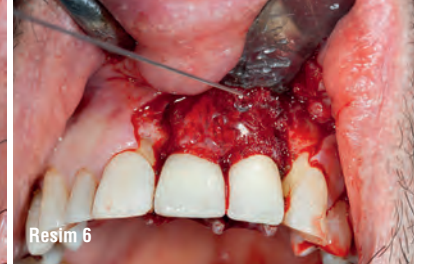
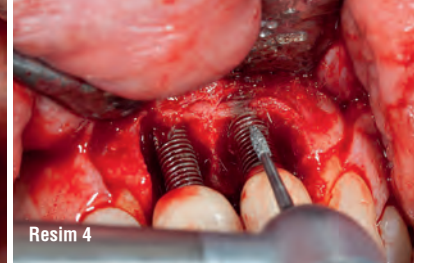
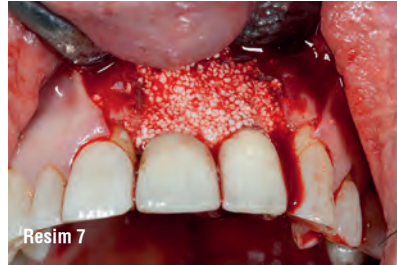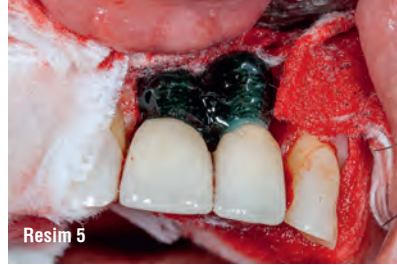
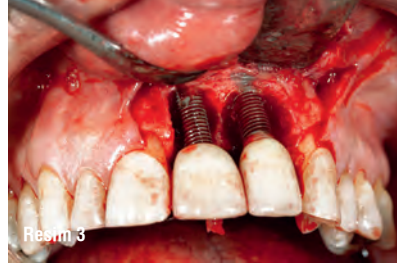
4. Steril spanç ile ekspozite kemik yüzeylerin kaplanması ve kemiğe adezyonun artırılması için spuncin steril serum solüsyonu ile nemlendirilmesi.
5. Kalan bütün biyofilmin uzaklaştırılması için 37 % fosforik asit ve 2 % klorheksidin içeren jelin ekspozite olan tüm implant yüzeyine uygulanması.
6. 2 dakika sonra, serum ile tamamen yıkılarak jel uzaklaştırılması ve spuncin çıkarılması.
7. Bütün implant yüzeyinin steril spanç ile kaplanması. Spanç sırasıyla sodyum hyaluronat/piperasillin/tazobaktam solüsyonlarına batırılır ve 5 dk kadar bekletilir.
8. Gazlı bezin uzaklaştırılması.
9. Kemik replasman materyali sodyum hyaluronat/piperasillin/tazobaktam solüsyonları ve defekt alanından alınan otolog kan ile veya PRP ile steril bir kaptaki karıştırılır ve etkilenen alana baskı uygulamadan yerleştirilir. Ardından defekt alanı, antibiyotik solüsyonuna batırılmış rezorbe olabilen kollajen membran ile kaplanır.
10. Flepin tekrar adaptasyonu ve dikiş atılması

Olgu sunumu

59 yaşında, dental implantlarında anterior bölgede minör eksudadan şikâyet eden erkek hasta kliniğimize başvurmuştur (Resim 1). İlk muayenede sondalama sırasında derin çevresel cepler tespit edilmiştir. Ancak mobilite saptanmamıştır. Şüphelenildiği gibi, radyografik muayenede yakın zamanda yerleştirilen implantlarda ileri peri-implantitis görülmüştür (Resim 2).

Anlatılan protokole göre, mukoperiosteal flep kaldırılarak şiddetli dört duvarlı defekte tam erişim sağlanmıştır (Resim 3). İmplant yüzeyi elmas kaplı frezlerle mekanik olarak temizlenmiştir (Resim 4). Yüzeyin kimyasal debridmanı antibiyotik uygulayarak yapılmıştır (Resim 5 & 6).

Hazırlık aşamaları tamamlandıktan sonra, mikro, mezo ve makroporları sayesinde kemik remodellingi için optimal şartları sağlayan, fazsız beta-trikasyum fosfat içeren kemik replasman



materyali, daha önce anlatıldığı şekilde yerleştirilmiştir (Resim 7).

Son olarak, cerrahi saha rezorbe olan membran ile kaplanıp flep aralıklı dikişlerle uyumlandırılarak yara kapanmasının tam olarak sızdırmaz şekilde kapanması sağlanmıştır (Resim 8). Cerrahiden hemen sonra alınan radyografide doldurulmuş defekti göstermektedir (Resim 9). 24 ay sonra alınan takip radyografisinde yan dişin mine-sement birleşiminde kemik bütünlüğünün iyi olduğu görülmektedir (Resim 10).

Tartışma

Oral hijyenin iyileştirilmesi ve profesyonel temizlik periodontitisin tedavisinde çok etkili olsa da peri-implant lezyonlarda yeterli olmamaktadır. Bu demek değildir ki iyi oral hijyen ve profesyonel diş temizliği peri-implantitisin önlenmesinde gereksizdir. Ancak peri-implantitis bir kere oluştuktan sonra konservatif tedavi yetersiz kalmaktadır. Lazer veya air-flow gibi cerrahi olmayan yaklaşımlar da vasat sonuçlar göstermektedir. Sistemik kemoterapi ve mekanik debridman da genel olarak başarısız olmuştur (1-3). Fotodinamik tedavinin de başarısızlığı kanıtlanmıştır. Özet olarak şu söylenebilir ki cerrahi olmayan tedavi yaklaşımları peri-implantitis tedavisinin başarılı olması açısından uygun değildir (1, 4).