

implants

international magazine of oral implantology

2²⁰¹⁷

Laser-Lok[®]
microchannels
better science, better implants

BIOHORIZONS[®]
SCIENCE • INNOVATION • SERVICE

| **expert article**

Rialzo di seno mascellare per via laterale
con l'utilizzo di PRGF[®]-Endoret[®] e di Hypro-Oss[®]

| **special**

Biomateriali in chirurgia orale

| **industry report**

Impianto Laser-Lok[®] post-estrattivo immediato in zona estetica
e gestione dei tessuti molli. Case report con follow-up a 3 anni



GLOBAL BONE GRAFTING SYMPOSIUM



3-4 NOVEMBRE
BOLOGNA

UNAWAY HOTEL BOLOGNA SAN LAZZARO

Presidente di Commissione
Prof. Stefano Benedicenti

Relatori

Prof. Richard Miron
Prof. Adriano Piattelli
Prof. Antonio Scarano
Prof. Antonio Barone
Prof. Jordi Caballè Serrano
Dr. Andrea Grassi
Prof. Ferdinando D'Avenia
Prof. Fabrizio Bambini
Dr. Massimiliano Marchetti
Dr. Ezio Bruna
Dr. Marco Tallarico
Dr. Marco Mozzati
Prof. Massimo Frosecchi

Prof. Massimiliano Barcali
Prof. Marco Bonelli
Prof. Claudio Modena
Dr. Hanna Reem
Dr. Angelo Cardarelli
Prof. Paolo Trisi
Dr. Samvel Bleyan
Dr. Agostino Scipioni
Dr. Carmine Caracciolo
Dr. Andrea Chierico
Dr. Andrea Bertajola
Dr. Davide Faganello

con il patrocinio



UNIVERSITÀ DEGLI STUDI
DI GENOVA

Per ridurre la confusione dei pazienti: utili suggerimenti



Tiziano Testori

Spesso un paziente è confuso, non sa quale decisione prendere per la propria salute perché riceve più piani di trattamento da diversi professionisti. La scelta diventa dunque essenzialmente emotiva; scegli chi ti è più simpatico, chi ti ha trattato con più gentilezza, indipendentemente dalla professionalità o dalla capacità di chi ti curerà. Tali sconcerto e confusione nel paziente sono causati essenzialmente dal fatto che i professionisti non spiegano che esiste una sola diagnosi e differenti piani di trattamento. Per essere più chiari esistono diversi modi per raggiungere lo stesso obiettivo.

Impostando il rapporto con il paziente sulla trasparenza si possono spiegare le varie possibilità illustrando i vantaggi e gli svantaggi di un approccio terapeutico rispetto all'altro, per poi consigliarlo a fare una scelta migliore, che è sempre individuale e specifica per il singolo paziente. Contestualizzando il nostro astratto pensiero con un esempio pratico nel nostro campo: un paziente si presenta con la mancanza di alcuni denti o di tutti i denti (edentulia totale), le possibilità terapeutiche sono almeno quattro:

1. non fare nulla;
2. protesi parziali e totali rimovibili;
3. protesi fisse;
4. implantologia.

Tutte queste possibilità hanno una propria valenza, una loro dignità e possono rappresentare la giusta terapia per uno specifico paziente. Le protesi dovrebbero avere tre requisiti: funzionalità; estetica; e facilità di pulizia. Questi obiettivi possono essere raggiunti anche con trattamenti poco sofisticati e poco invasivi, quali le protesi mobili. L'accettazione psicologica delle protesi mobili è un altro discorso, completamente diverso dalla funzionalità e dall'estetica, e bisogna tenerne conto perché l'aspetto psicologico è molto importante.

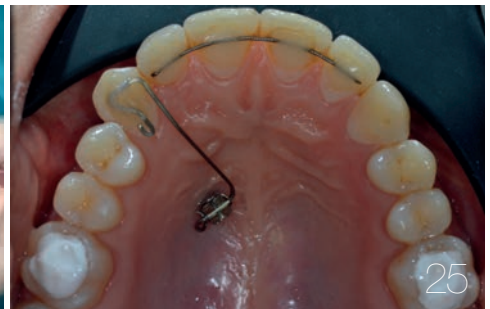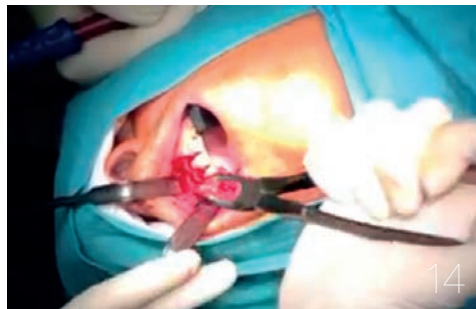
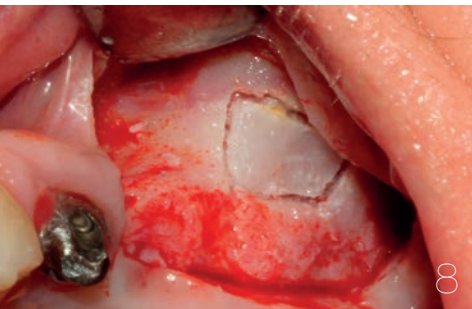
Decidere di non proporre nulla sconcerta ancora di più il paziente, che si aspetta sempre un trattamento. È come andare dal medico che non ti prescrive nessun farmaco. Ti dice che va tutto bene, che devi solo fare più esercizio e una dieta regolata per ridurre il sovrappeso, ma il paziente esce scontento perché vuole il farmaco. Lo stesso si verifica in odontoiatria: se a un paziente a cui manca un dente in zona non estetica con occlusione stabile, senza deficit funzionale, proponi di non riposizionare il dente mancante, quel paziente di solito lo mandi nello sconcerto più totale. Vi ricordo che attualmente non c'è evidenza scientifica che la mancanza di alcuni denti possa causare problemi in altri distretti corporei.

Alcuni pazienti con mancanza di alcuni elementi dentali non hanno nessun problema funzionale in bocca o in altri distretti. In altre parole sono perfettamente sani anche con la mancanza di un dente.

Alla fine arriva l'implantologia, che rappresenta una fantastica possibilità terapeutica, dopo che tutte le altre soluzioni sono state valutate e non sono state scartate a priori, perché l'implantologia è di moda e tutti i pazienti devono avere i denti fissi anche se non ci sono le condizioni per poter eseguire una corretta implantologia.

Insomma, i pazienti sarebbero meno confusi e sconcertati se il professionista dedicasse loro più tempo in fase di prima visita e spiegasse loro che esiste una sola diagnosi e differenti piani di trattamento per raggiungere lo stesso obiettivo.

_Tiziano Testori



| editoriale

03 Per ridurre la confusione dei pazienti: utili suggerimenti
_T. Testori

| aziende

06 _news

| expert article

_rialzo del seno
08 **Rialzo di seno mascellare per via laterale** con l'utilizzo di PRGF®-Endoret® e di Hypro-Oss®
_M. Mozzati, G. Gallesio

| special

_emostasi
14 **Biomateriali** in chirurgia orale
_F. Riva, C. Riva Cavalletti De Rossi, C. Riva Cavalletti De Rossi, G. Riva Cavalletti De Rossi, F. Telha

| case report

_ancoraggi ortodontici
25 **Composito Flow**, filo intrecciato e **microvite**: quale novità?
_V. De Dominicis

| case report

_rigenerazione
30 **La sinergia fra materiali autologhi e eterologhi nella pratica clinica** Protocollo operativo per la gestione dei derivati ematici in associazione a biomateriali (Hypro-Oss®)
_M. Marchetti, C. Angelini

| industry report

_implantoprotesi
34 **Impianto Laser-Lok® post-estrattivo immediato** in zona estetica e gestione dei tessuti molli. Case report con follow-up a 3 anni
_C. De Annuntiis, F. Gloria, G. De Annuntiis, L. Ceccacci

| case report

_implantoprotesi
41 **Riabilitazione implanto-protetica** su dente singolo con utilizzo di impianti autofilettanti a connessione conometrica di ultima generazione: case report
_U. Marchesi, G. Sala, P. Borelli

| eventi

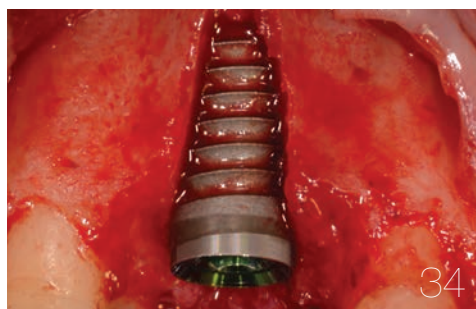
_congresso internazionale IAO
47 **Keep calm and... submit your poster!**
_G. Tommasato

| l'editore

50 _gerenza

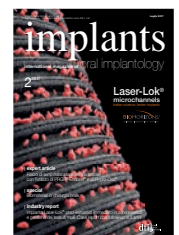
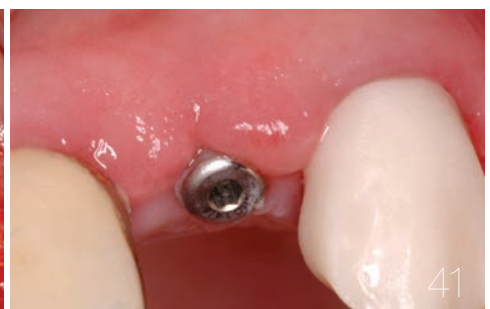
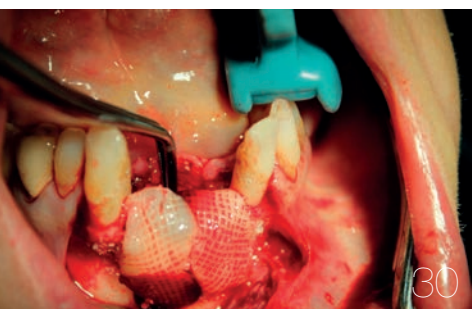Immagine di copertina cortesemente concessa da BioHorizons Italia Srl (www.biohorizons.com)





SiMPLÉ

SiMPLÉ

Il sistema LYRA per il passaggio digitale nella professione odontoiatrica

Per informazioni:
www.lyra.dental

_Punti di forza del sistema LYRA

L'azienda è stata tra le prime a individuare i vantaggi di un sistema operativo digitale tale da gestire l'intero flusso di lavoro, partendo dalla rilevazione di impronta alla produzione del manufatto protesico, e senza dimenticare gli oltre ventidue anni di storia clinica di successi del nostro sistema impiantare ETK. Il nostro valore aggiunto sono i consulenti tecnici, che aiutano i nostri clienti nella valutazione dei loro bisogni e li guidano verso l'evoluzione digitale dello studio, in modo razionale e personalizzato, in base alle specifiche abitudini e operatività. Offriamo inoltre diverse soluzioni anche dal punto di vista economico, come la locazione o l'offerta forfait. Tutto questo ci ha permesso di diventare un punto di riferimento per le soluzioni protesiche basate su un sistema digitale.

_Vantaggio del sistema digitale LYRA

Il sistema integrato prevede una serie di attrezzature che possono essere installate tutte insieme o singolarmente. Chiaramente la gestione digitalizzata dell'intero flusso operativo determina i maggiori vantaggi.

Si parte con TRIOS 3 di 3Shape, che con l'impronta digitale permette di ottenere contemporaneamente la scansione a colori e senza polvere, le foto endorali in alta definizione, il riconoscimento automatico del colore del dente durante la scansione e l'impronta per perni moncone e impianti. Il tutto con una precisione ottimale, guadagno di tempo, comfort del paziente e facilità di utilizzo. In questo modo vengono otti-

mizzati i passaggi successivi, perché l'impronta digitale è utilizzabile direttamente per modellare la protesi tramite il software e ottenere quindi un manufatto perfettamente adattato al paziente. Il nostro software di modellazione è di facile utilizzo, ed è possibile anche in questo caso avvalersi del personale di assistenza che guida e assiste l'operatore nella progettazione. I restauri possono essere singoli, inlay, faccette o corone e protesi fino a un massimo di 3 elementi.

A questo punto è possibile fabbricare i restauri in studio o in laboratorio attraverso il LYRA Mill, un fresatore a 4 assi, ottimizzato per lo studio o laboratorio, che permette di fresare blocchetti in ceramica, ceramica ibrida e resina provvisoria delle marche principali sul mercato. Il sistema è concepito per la realizzazione di monconi, protesi su impianti, ma anche per le terapie ortodontiche attraverso la soluzione LYRALIGN.

Oltre alle soluzioni chairside, è possibile gestire in modalità digitale con lo scanner intraorale anche tutta la gamma della soluzioni protesiche in titanio e zirconio inviando i file di modellazione ai nostri centri di produzione.

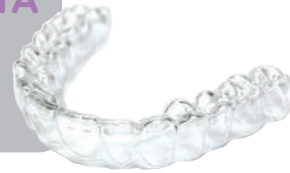

Vi accompagna per un rapido avviamento nel CAD-CAM!

LA SOLUZIONE LYRALIGN

NOVITÀ

Facilita l'evoluzione della vostra struttura verso l'ortodonzia digitale tramite l'utilizzo del CAD-CAM.



SCANSIONE

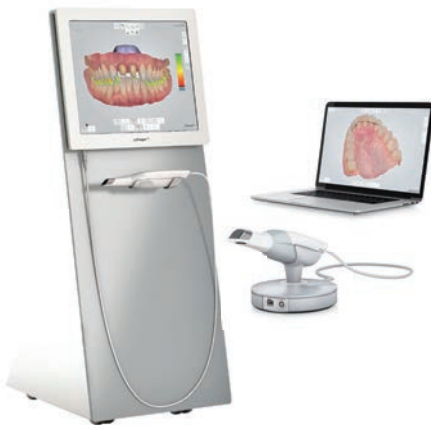Rilevo un'impronta ottica.

MODELLAZIONE

Creo il mio restauro in 3D.

FRESAGGIO

Realizzo la protesi con la LYRA Mill.

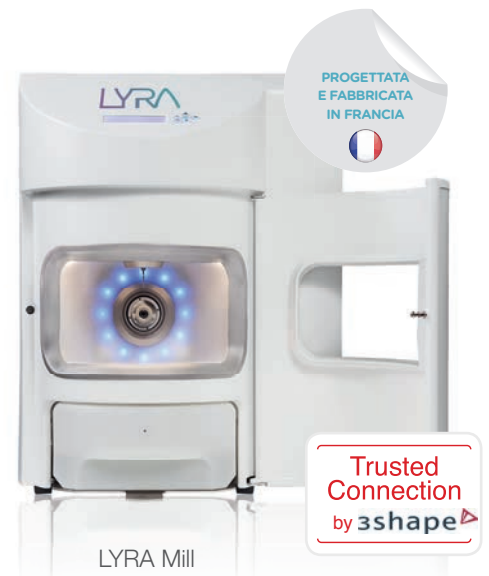


Scanner TRIOS® di 3Shape (Cart o POD)

In studio



In laboratorio



PROGETTATA
E FABBRICATA
IN FRANCIA



LYRA Mill

Trusted
Connection
by 3shape

il forfait LYRA! *

Zero investimento

Attrezzature in dotazione

Un servizio unico

Formazione, SAV, assistenza, ecc.

Materiale di consumo

Frese, blocchi, ecc.

CONTATTATECI: vincenzo.giamminelli@lyra.dental - roberto.prandi@etk.dental - www.lyra.dental - 02 38 23 91 26

* Per maggiori informazioni, vogliate contattare il nostro servizio commerciale.

Scanner TRIOS® di 3Shape è un Dispositivo Medico di classe 1, riservato ai professionisti della salute - Leggete attentamente le istruzioni d'uso sul foglio illustrativo del Dispositivo Medico - Prodotto non rimborsabile dagli organismi d'assicurazione sanitaria. - LYRA ITALIA S.R.L. - Via Leone XIII, 10 - 20145 MILANO - Capitale Sociale : €10.000 i.v. - Tutti i documenti pubblicati da LYRA si riferiscono alle nostre condizioni generali di vendita in vigore. Foto extracontrattuali - Riproduzione anche parziale vietata. - encart_presse_IT_0617

Rialzo di seno mascellare per via laterale

con l'utilizzo di PRGF®-Endoret® e di Hypro-Oss®

Autori _ Marco Mozzati* e Giorgia Galesio**, Italia

**Medico chirurgo specializzato in odontostomatologia presso il Centro Medico Poliambulatorio SIOM*

***Odontoiatra, libera professionista in Torino presso il Centro Medico Poliambulatorio SIOM*

_ Introduzione

L'aumento del volume osseo del seno mascellare è una tecnica di frequente utilizzata in ambito implantare. La tecnica, presentata da Tatum nel 1977 e pubblicata da Boyne e James nel 1980, consiste nell'elevare la mucosa sinusale dal pavimento del seno mascellare e nel posizionare del materiale da innesto per ottenere un volume osseo sufficiente al posizionamento immediato o tardivo degli impianti. Si tratta di un procedura chirurgica sicura e predicibile la cui complicanza intraoperatoria più comune è la perforazione della membrana di Schneider, che può verificarsi durante l'osteotomia o durante lo scollamento della membrana^{1,2}. Durante la Consensus conference sul rialzo del seno mascellare nel 1996 sono state stabilite delle linee guida per il posizionamento degli impianti in mascella basate sull'altezza dell'osso residuo³. Sono state quindi identificate 4 classi:

1. classe A: osso residuo > 10 mm, si può procedere con il protocollo implantare classico;
2. classe B: osso residuo 7-9 mm, si può procedere con il rialzo di seno mascellare per via crestale con contestuale posizionamento implantare;
3. classe C: osso residuo 4-6 mm, si può procedere con il rialzo di seno mascellare per via laterale con posizionamento implantare contestuale o tardivo;
4. classe D: osso residuo 1-3 mm, si può procedere solo con il rialzo di seno per via laterale con posizionamento implantare tardivo.

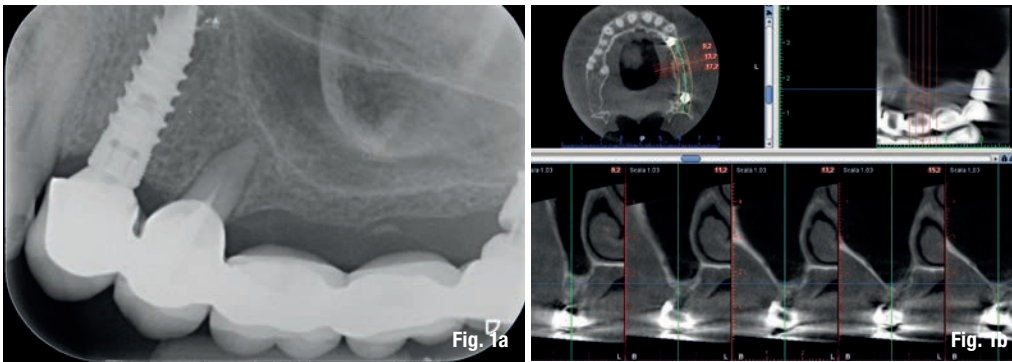
Lo scopo di questa case series è descrivere

un nuovo approccio chirurgico per il grande rialzo di seno mascellare (classe D) attraverso l'utilizzo degli ultrasuoni per la realizzazione dello sportello osseo, degli emocomponenti associati a un biomateriale per la rigenerazione ossea e del contestuale posizionamento implantare.

In chirurgia orale e in implantologia, gli ultrasuoni rappresentano una valida alternativa per eseguire osteotomie in modo più sicuro ed efficace: infatti la letteratura ha dimostrato che il taglio degli strumenti a ultrasuoni è più preciso e migliora la gestione intraoperatoria degli interventi⁴. Uno dei vantaggi è il taglio selettivo per il tessuto osseo e i tessuti mineralizzati che aiuta a ridurre le complicanze intraoperatorie soprattutto quando si lavora vicino a importanti strutture anatomiche, come nervi e vasi vascolari⁵.

Oltre a un corretto approccio chirurgico è importante il tipo di innesto adoperato per il grande rialzo di seno. A questo proposito, per il seguente studio è stato utilizzato il PRGF®-Endoret® associato a Hypro-Oss®.

La scelta dell'utilizzo di un emocomponente associato a un biomateriale nasce dal fatto che si ha un aumento notevole del potenziale rigenerativo e della concentrazione dei fattori di crescita. Questo aumento determina un effetto positivo sulla proliferazione e migrazione di precursori di osteoblasti e osteoclasti, sulla loro differenziazione e attivazione e sul richiamo di cellule endoteliali favorendo la neoangiogenesi e la ri-vascularizzazione dell'innesto. L'innesto ha così un'integrazione e maturazione più rapida e il posizionamento degli impianti sarà più favorevole. Questi effetti e la loro validità nella tecnica del rialzo del seno mascellare sono stati esaminati in



Figg. 1a, 1b_ Caso di rialzo del seno mascellare di sinistra necessario per la riabilitazione del II quadrante. RX endorale e TAC preoperatori.

uno studio realizzato da Consolo e collaboratori nel 2007. Lo studio è stato condotto su 16 pazienti trattati secondo un protocollo split mouth con solo osso autologo da una parte e osso autologo e PRP dall'altro lato.

Questo studio ha messo in evidenza come una metodica di preparazione corretta del PRP possa stimolare una rigenerazione ossea migliore e rapida, dovuta probabilmente alla stimolazione di cellule differenziate e non, presenti nel materiale autologo associato. Inoltre, l'azione del PRP sembra esaurirsi rapidamente seguendo la rapida cinetica di liberazione dei fattori di crescita⁶.

In generale, gli emocomponenti sono un ottimo supporto biologico per i processi di guarigione sia dei tessuti molli sia dei tessuti duri, infatti permettono di velocizzare l'epitelizzazione e accelerare il sigillo mucoso al di sopra del tessuto osseo, garantendo in questo modo una guarigione migliore^{7,8}. Numerosi studi hanno dimostrato come i concentrati piastrinici riducano il sanguinamento post-estrattivo attraverso una azione emostatica della fibrina, promuovano l'epitelizzazione e di conseguenza la rigenerazione ossea, con un ridotto costo biologico ed economico⁹. In aggiunta si tratta di un prodotto completamente autologo, quindi biocompatibile e più sicuro (emocomponente).

In questo studio come biomateriale abbiamo utilizzato il Hypross-Oss[®] della Bioimplon: si tratta di un osso bovino naturale, di cui ogni granulo è composto mediamente dal 70% di idrossiapatite e il 30% di atelocollagene di tipo I. La struttura cristallina con porosità interconnettiva garantisce la stabilità del materiale stesso a lungo termine. L'associazione del Hypross-Oss[®] con il PRGF liquido attivato permette di ottenere un coagulo che ingloba il biomateriale. L'utilizzo del PRGF consente di manipolare con facilità il biomateriale da innesto e di posizionarlo evitando la sua dispersione incontrollata nel seno, soprattutto nel caso si sia determinata una piccola perforazione della membrana di Schneider.

_Materiali e metodi

Sono stati selezionati 10 pazienti che necessitavano di rialzo di seno mascellare (classe D) con contestuale posizionamento implantare. I criteri di inclusione sono stati:

- la necessità di riabilitazione implantare;
- osso residuo mascellare 1-3 mm;
- follow-up minimo di 24 mesi dall'intervento chirurgico.

I criteri di esclusione sono stati:

- disturbi emocoagulativi;
- patologie metaboliche non controllate;
- infarto del miocardio negli ultimi 6 mesi;
- radioterapia del distretto cervico-facciale;
- terapia con bifosfonati per via endovenosa.

Prima di essere inclusi nello studio, ogni paziente è stato informato in modo dettagliato del rischio di complicanze intra- e post-operatorie e alle possibili alternative di trattamento protesiche, ed è stato firmato un consenso scritto. Ogni paziente è stato sottoposto a una seduta di igiene orale professionale una settimana prima della chirurgia e ha seguito una terapia antibiotica con amoxicillina 1 gr ogni 8 ore dal giorno prima dell'intervento chirurgico e per i successivi 5 giorni. Inoltre è stata eseguita OPT e TC mascellare pre-operatoria (Figg. 1a, b).

Il giorno dell'intervento implantare, ogni paziente è stato sottoposto a un prelievo ematico secondo la tecnica del dr. Anitua. Il sangue prelevato viene raccolto in provette PRGF System[®] contenenti anticoagulante, che vengono successivamente centrifugate. In genere l'entità del volume ematico prelevato varia in funzione dell'estensione del difetto che si vuole colmare. Per questo studio, per ogni paziente sono state usate 2 provette da 9 ml. Dopo centrifugazione, vengono separate due frazioni (una ricca di fattori di crescita e una ricca di fibrina), che vengono successivamente conservate in un incubatore a 37 °C e attivate poco prima di essere utilizzate. Per l'attivazione dell'emocomponente si utilizza