



КЛИНИЧЕН СЛУЧАЙ

БИОМИМЕТИЧЕН ПОДХОД ПРИ ВЪЗСТАНОВЯВАНЕ НА IV КЛАС ДЕФЕКТИ

Клиничен случай представя проста техника за постигане на високоестетични резултати с естествени оптични характеристики. *стр. 6*

ЕНДОДОНТИЯ

УСЛОЖНЕНИЯ, СВЪРЗАНИ С МАКСИЛАРНИЯ СИНУС, СЛЕД ЕНДОДОНТСКО ЛЕЧЕНИЕ

Два клинични случая представят ендодонтски лечения, довели до усложнения в синуса. *стр. 8*

ДЕТСКА ДЕНТАЛНА МЕДИЦИНА

СЪВРЕМЕННИ НАСОКИ ЗА ЛЕЧЕНИЕ В ДЕТСКАТА ДЕНТАЛНА МЕДИЦИНА

Тази статия дава общ поглед върху практиките, базиращи се на нововъведенията днес в детската дентална медицина. *стр. 16*



Керамичните фасети представляват вариант за минимално инвазивно лечение при възстановяване на усмивката. Денталните материали и техники непрекъснато се усъвършенстват, при което се променят и етапите на работа. Адхезивното циментиране намира все по-широко приложение в практиката.

„ОБИЧАМ УСМИВКАТА ТИ“

Минимално инвазивна реконструкция на фронтални зъби. Комбинация от 3D принтиране, прес-керамика и адхезивно циментиране

Д-р Mauricio Umemo Watanabe, Буризуи, Бразилия

С всеки изминал ден нараства броят на пациентите, които желаят хармонична усмивка и идеално подредени зъби. Към желанията им за козметична корекция се прибавя и това за минимално отнемане на здрави зъбни тъкани. Това налага зъбите да се препарират с минимално отнемане на зъбни тъкани, без да се налага да се правят компромиси с

стр. 4



Тъпли посетители се информират за възможностите, които денталната индустрия им предлага, по време на IDS 2017. (Фотография: Koelnmesse)

IDS 2019 СЕ УСТРЕМЯВА РЕШИТЕЛНО КЪМ ОЩЕ ПО-РЕКОРДНИ ПОСТИЖЕНИЯ

Кьолн, Германия: Най-голямото дентално изложение ще се провежда от 12 март и ще продължи до 16 март. На площ от 170 хил. m² 38-ото издание на International Dental Show (IDS) ще представи 2260 фирми (броят продължава да расте!) от повече от 60 държави, включително световни лидери в сферата на денталната медицина, технологиите, комуникацията и организацията. Никое друго събитие в денталния свят не

разполага с толкова богато разнообразие от продукти и услуги както IDS.

С още повече международни изложители – тази година се очаква 70% от участниците да бъдат чужденци – благодарение на напредъка на дигиталната дентална медицина IDS 2019 обещава да бъде изключително изтънчено и вълнуващо преживяване за посетителите на изложението, разположено в шест големи зали. Най-голям брой представители има от САЩ, Великобритания, Репу-

стр. 2

стр. 1



блика Корея, Китай, Италия, Франция и Швейцария; ще има компании от Австралия, Бразилия, Хонконг, Индия, Испания, Турция и други. Организаторите на събитието очакват тази година то да повтори и дори да надмине рекордния

брой посетители, регистрирани през 2017 г.

През гореспоменатата година изложителите са били от 59 държави, като 72% са били чуждестранни фирми. Това са със 100 на брой повече участници в сравнение с изложението

от 2015 г., като тенденцията сочи, че цифрите ще нарастват и през 2019 г. За да отговори на наплива от участници и посетители, за тазгодишното издание ще бъде ангажирана и зала 5, включваща и новообособено място за храни и напитки.

Спазвайки традицията, генят на откриването ще бъде посветен на специализираната търговия и внос, като се създаде благоприятна атмосфера за преговори на място. Според независимо проучване през 2017 г. 45% от чуждестранните посетители са отговорни за реценцията за нови покупки в рамките на техните фирми. 99% от интернационалните изложители са установили нови международни контакти, а 95% са завързали

контакти с потенциални купувачи от Германия.

В рамките на лекционната част интернационалните експерти и водещите производители ще представят най-новите разработки и постижения в сферата на науката и изследванията, ще бъдат изнесени практически насочени лекции, предоставящи ценна информация за всяка специалност на генталната медицина.

Визурайки IDS 2017, г-р Peter Engel, президент на Немската гентална асоциация (Bundeszahnärztekammer), твърди: „IDS още веднъж отговори на репутацията си на водещо международно търговско изложение в сферата на генталната медицина“. DT

DENTAL TRIBUNE

Publisher/ Chief Executive Officer	Torsten R. Oernus
Chief Financial Officer	Dan Wunderlich
Director of Content	Claudia Duschek
Senior Editors	Jeremy Booth Michelle Hodas
Clinical Editors	Nathalie Schüller Magda Wojtkiewicz
Editor & Social Media Manager	Monique Mehler
Editors	Franziska Beier Brendan Day Luke Gribble Kasper Musselsche
Assistant Editor	Iveta Ramonaitė
Copy Editors	Ann-Katrin Paulick Sabrina Raaff
Business Development & Marketing Manager	Alyson Buchenau
Digital Production Managers	Tom Carvalho Hannes Kuschick
Junior Digital Production Manager	Hannes Kuschick
Project Manager Online	Chao Tong
IT & Development	Serban Veres
Graphic Designer	Maria Macedo
E-Learning Manager	Lars Hoffmann
Education & Event Manager	Sarah Schubert
Product Manager Surgical Tribune & DDS.WORLD	Joachim Tabler
Sales & Production Support	Puja Daya Hajir Shubbar Madleen Zoch
Executive Assistant	Doreen Haferkorn
Accounting	Karen Hamatschek Anita Majtenyi Manuela Wachtel
Database Management & CRM	Annachiara Sorbo
Media Sales Managers	Melissa Brown (International) Hélène Carpenter (Western Europe) Matthias Diessner (Key Accounts) Maria Kaiser (North America) Wendiana Mageswki (Latin America) Barbara Solarova (Eastern Europe) Peter Witteczek (Asia Pacific)
Executive Producer	Cernot Meyer
Advertising Disposition	Marius Mezger

Dental Tribune International GmbH
Holbeinstr. 29, 04229 Leipzig, Germany
Tel.: +49 341 48 474 302 | Fax: +49 341 48 474 173
info@dental-tribune.com | www.dental-tribune.com

ОФИС БЪЛГАРИЯ

Издава Dental Tribune България ЕООД
София 1421, кв. „Лозенец“, ул. „Крум Понор“ 56-58
office@dental-tribune.net
www.tribunemedia.bg
www.dental-tribune.com

Действителен собственик:
Уляна Винчева
Предоставената информация е съгласно чл. 7а, ал. 3 от ЗЗД/ДП.

Главен редактор	Уляна Винчева
Отговорен редактор	г-р Павлина Колева
Дизайн и предпечат	Ралица Димитрова
Превод	г-р Павлина Колева
Коректор	Гая Христова
Маркетинг и реклама	Николина Илиева тел.: 0897 958 321

Автори в броя
Д-р Mauricio Umemo Watanabe, Бразилия
Д-р Anand R. Narvekar, Индия
Д-р Valerie Batrouni, г-р Pamela Kassabian, г-р Edgard Jabbour и г-р Philippe Sleiman, Ливан
Debora MacKenzie
Д-р Hasan EKMEKÇIOĞLU, г-р Meral ÜNÜR, Турция
Д-р Saleha Shah, Великобритания
Д-р Derek Mahony, Австралия и г-р Theodore R. Belfor, САЩ

Автори в Laser Tribune
Д-р Благвеста Янева, България
Доц. г-р Георги Томов, България

Печат „Снекър“ АД

Българското издание на Dental Tribune е част от групата Dental Tribune International – международно издание на 20 езика, разпространявано в над 55 държави. Съдържанието, преведено и публикувано в този брой от Dental Tribune International, Германия, е авторското право на Dental Tribune International GmbH. Всички права запазени. Публикувано с разрешение на Dental Tribune International GmbH, Holbeinstr. 29, 04229, Лапциг, Германия. Възпроизвеждането по какъвто и да било начин и на какъвто и да е език, изцяло или частично, без изрично писмено разрешение на Dental Tribune International GmbH и Dental Tribune България ЕООД е абсолютно забранено. Dental Tribune е запазена марка на Dental Tribune International GmbH. Редакцията не носи отговорност за съдържанието на публикуваните реклами в броя.



SUPER NATURAL

Learn the best,
from the best in esthetic
and implant – prosthetic dentistry
dr. Eric Van Dooren and **dr. Florin Cofar**
– First time together in...

Zagreb, 24.-25.05.
Kaptol Boutique Cinema

Registration and more information at www.dentalsmart.biz

Entrance fee 1500 EUR + PDV

Be DentalSmart! By accepting **Promo Code offer, Dental Tribune Bulgaria** you get **€ 500 discount** on course fee by 31.3.2019.

Join us
at Supernatural
and be a part
of our story!

MEDIA SPONSOR



POWERED BY



На 11 април в 19.00 ч. 200 официални гости от денталния бранш ще се съберат по повод изключителната церемония по награждаване в конкурса „Усмивка на годината“. Домакин на събитието ще е един от най-люксовите автомобилни шоуруми в страната – „М Кар София“ – домът на BMW и MINI в България.

Сценарият на събитието вече е ясен и доста трансформиран в сравнение с този на всички досегашни церемонии.

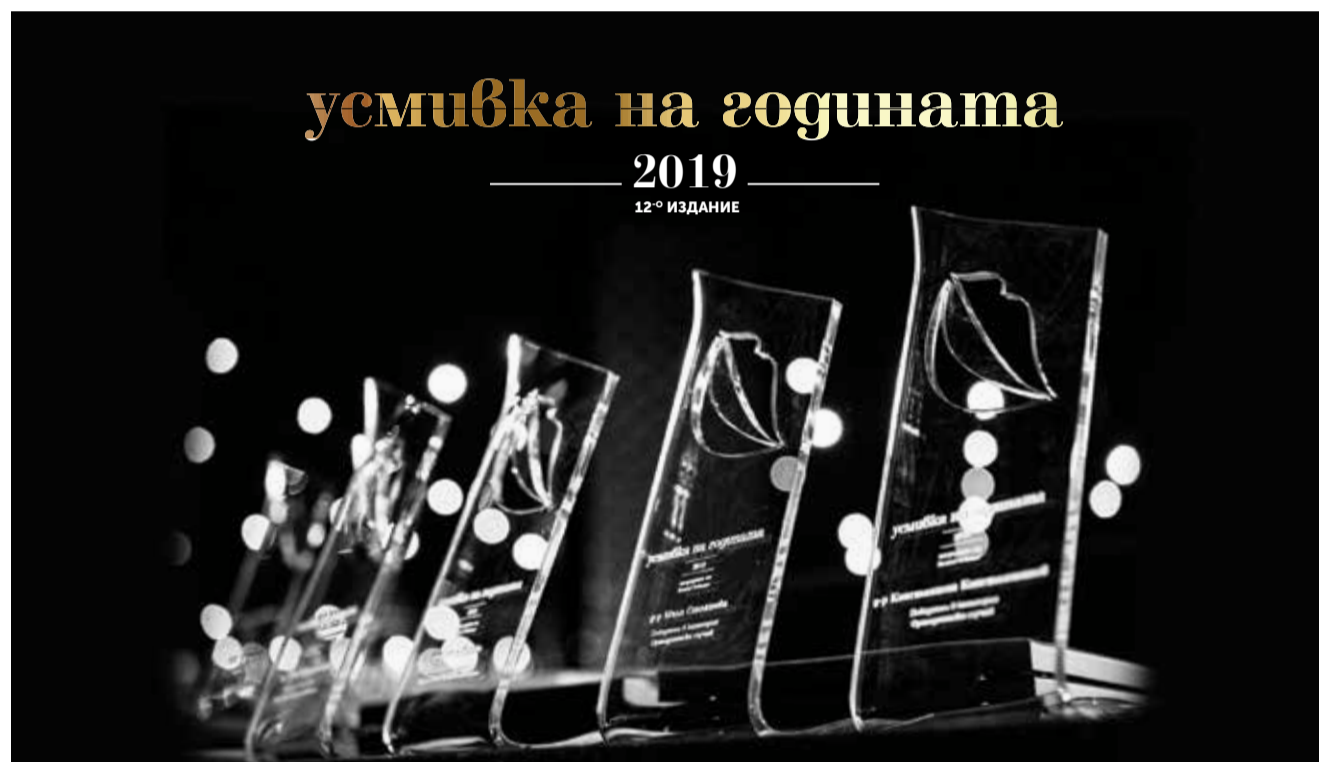Освен че победителите ще получат своите призове сред красиви автомобили, има и една съществена новост, която организаторите анонсираха още миналата година. А тя е: възможност на всеки победител да представи в рамките на 5-минутна презентация своя клиничен случай от сцената на „Усмивка на годината“. Идеята е да се даде възможност на победителя лично да представи работата си и да разкаже в детайли за предизвикателствата, които е срещнал.

Събитието ще започне с коктейл за добре дошли в 19.00 ч., а самата церемония по награждаването ще стартира точно в 20.00 ч. Организаторите предвиждат изненади, с които ще направят вечерта на наградите незабравим празник за всички присъстващи.

Генерален партньор на проявата е компанията DENTSTORE. Другите компании, които избраха да подкрепят „Усмивка на годината“, са Ivoclar Vivadent, Bio Horizons, „М Кар София“. Организационен партньор на конкурса за втора поредна година е WEEMSS.

Желаещите да закупят билет за церемонията могат да го направят на уебсайта на проявата: usmivkanagodinata.com. DT

ПРЕЗ АПРИЛ ЩЕ СТАНАТ ЯСНИ НАЙ-ДОБРИТЕ БЪЛГАРСКИ ДЕНТАЛНИ ПРОФЕСИОНАЛИСТИ ЗА ИЗМИНАЛАТА КАЛЕНДАРНА ГОДИНА



ОФИЦИАЛНА ЦЕРЕМОНИЯ ПО НАГРАЖДАВАНЕТО

11 април 2019, София



Сградата на „М Кар София“ - домът на BMW и MINI

Сценарий на събитието:

19:00 - 20:00 - Коктейл за добре дошли

20:00-21:30 - Официална церемония

21:30: 23:00 - Немуъркинг коктейл

Музика на живо:
INTRO Quartet

Цена на билета: 120 лв.

Запазете своето място на тел.: 0897 958 321

ОРГАНИЗАТОР:
DENTAL TRIBUNE

С ПОДКРЕПАТА НА:
dentstore

ivoclar
vivadent
precision. vision. innovation.

BIOHORIZONS
SCIENCE • INNOVATION • SERVICE

М Кар София
BMW Дилър

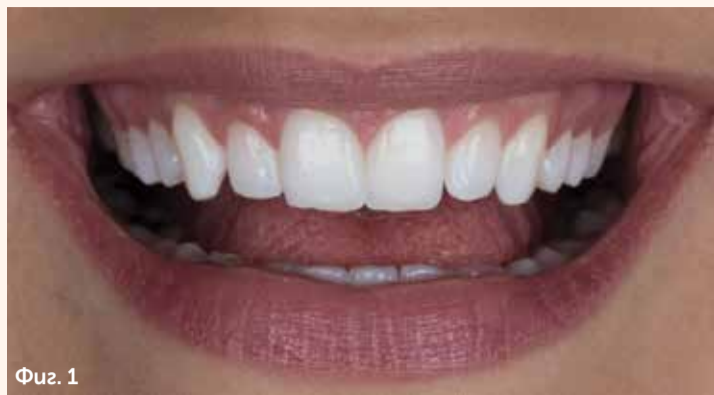ОРГАНИЗАЦИОНЕН ПАРТНЬОР:
weemss

стр. 1


естетиката. Този баланс се постига с помощта на съвременните керамични материали и адхезивно циментиране. Затова е изключително важно клиницистът да избере материал, който оптимално да отговаря на функционалните и естетичните изисквания. Зъбите трябва да се препарират много внимателно. За да се получи хармония между възстановяванията и цялостната усмивка на пациента, е нужен огромен талант от страна на клинициста, като същевременно се съблюдават принципите за пропорционалност и симетричност. Накрая, възстановяванията се поставят, следвайки инструкциите за адхезивно циментиране. Предиизвикателството е да се намери начин да се изработят ултра тънки керамични фасети, които да осигуряват достатъчна здравина и стабилност. Също така е важно да се осигури здравина на връзката между възстановяванията и зъбните тъкани с помощта на прецизно адхезивно циментиране. За постигане на дългосрочен и успешен краен резултат е препоръчително да се използват добре подбрани материали.

МАТЕРИАЛИ

Оптичните свойства на съвременните керамични материали (напр. IPS e.max® Press) се доближават максимално до тези на естествения емайл. Благодарение на това фасетите имат потенциала да имитират трансlucentността на естествените зъби и да пропускат максимално светлината. Много тънки възстановявания с минимална дебелина от 0.3 мм могат да се изработят благодарение на отличните механични свойства на IPS e.max® Press. В резултат на това могат да бъдат изпълнени изискванията за минимално инвазивно лечение, тъй като се налага да се изпият съвсем малко количество здрави зъбни тъкани. Фасетите получават крайната си здравина от силната връзка със зъбните тъкани (адхезивно циментиране). Решаващият фактор на този етап е поставянето на фасетите (протокол за циментиране). Продуктите от силикатна керамика от портфолиото на системата IPS e.max дават отлични резултати при циментиране с композитния цимент Variolink® Esthetic. Еднокомпонентният керамичен праймер Monobond® Etch&Prime, който е включен в системата с ецващия гел, се свързва с повърхностите от стъклокерамика в една лесна стъпка. Освен това ецващият



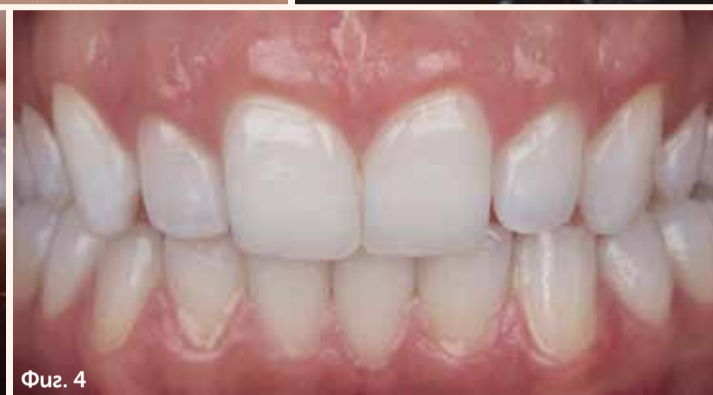Фиг. 1



Фиг. 2



Фиг. 3



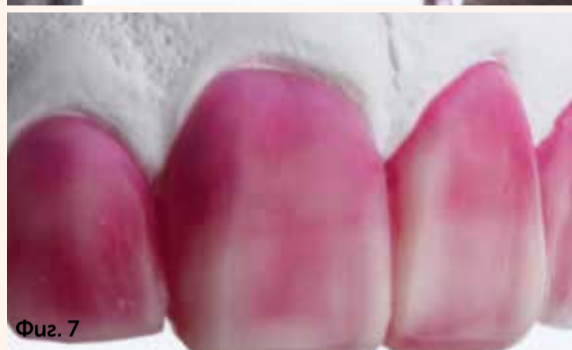Фиг. 4



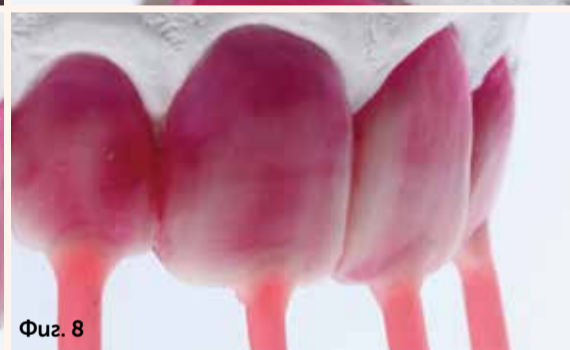Фиг. 5



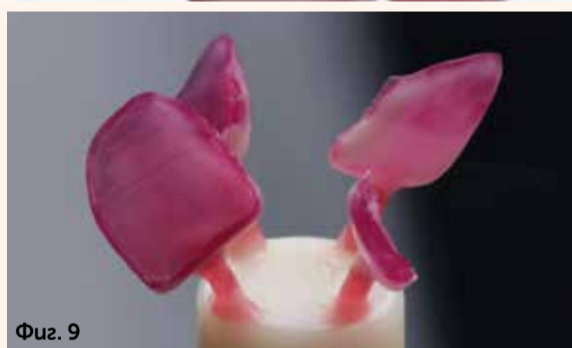Фиг. 6



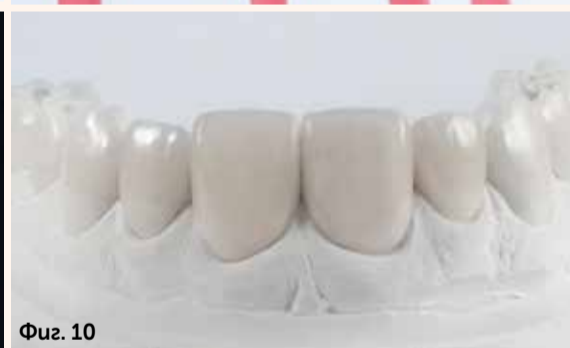Фиг. 7



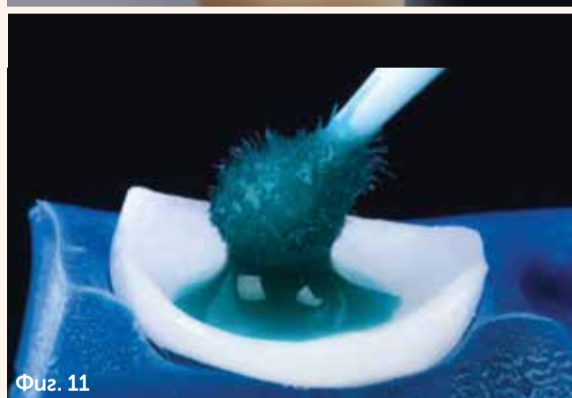
Фиг. 8



Фиг. 9



Фиг. 10



Фиг. 11

Фиг. 1: Предоперативно състояние. Пациентката желае по-привлекателно изглеждащи горни предни зъби. Фиг. 2 и 3 Щадящо изпиляване в цервикалната зона с абразивни камъчета Arkansas. Фиг. 4 Препариране на зъбите за фасети. Фиг. 5 Принтираните фасети от синтетична пластмаса. Фиг. 6 и 7 Мануална обработка на принтираните фасети с восък. Фиг. 8 Прикрепване на восъчната матрица. Фиг. 9 Прикрепване на възстановяванията за прес-керамика. Фиг. 10 Финиране на керамичните фасети върху модела. Фиг. 11 Нанасяне на Monobond Etch&Prime. Фиг. 12 и 13 Поставяне на фасета. Фиг. 14 Ситуацията след циментиране на всички фасети. Фиг. 15 Доволна пациентка – желанията ѝ бяха изпълнени с минимално инвазивна намеса.

гел е много по-щадящ от хидрофлуорната киселина.

КЛИНИЧЕН СЛУЧАЙ

Пациентката желаеше по-привлекателно изглеждащи горни предни зъби (фиг. 1). Тя имаше спретнат външен вид и здрави зъби. Въпреки това обаче младата жена не харесваше формата на зъбите си. Тя си мислеше, че са прекалено тесни. Желаше зъбите ѝ да изглеждат здрави и да имат правилна форма, което да ѝ донесе една хармонична усмивка. След първата консултация

тя избра варианта с фасети. Този случай криеше доста затруднения. От една страна, здравите зъби трябваше да бъдат изпилени възможно най-щадящо. От друга страна, желанията на пациентката трябваше да бъдат изпълнени, без зъбите ѝ да изглеждат прекалено обемисти. В крайна сметка решиме да използваме ултра тънки керамични фасети.

ПРЕПАРАЦИЯ

Първо беше съставен план, касаещ естетиката и функци-

ята, с помощта на диагностичен восъчен моделаж (wax-up) на вестибуларните повърхности от горен ляв втори премолар (25) до горен десен втори премолар (15). След това започна естетичният етап от лечението. Основната цел на подготовката беше да се постигне равна дебелина на керамичните фасети с оглед на предвидения резултат. Тъй като зъбите трябваше леко да се уголемят, необходимостта от изпиляване на зъбна тъкан беше съвсем малка. За да се избегнат свързконтурите на границите

и рискът от гингивално възпаление, беше внимателно създаден праг в шийката на зъба с помощта на абразивни камъчета Arkansas (фиг. 2–4).

ИЗРАБОТВАНЕ НА ФАСЕТИТЕ В ЛАБОРАТОРИЯТА

IPS e.max Press е отличен материал за изработване на фасети. В първия етап от изработката бяха използвани дигитални технологии. Гипсовият модел беше дигитализиран. След това бяха изработени ултра тънките фасети с CAD софтуер. Бяха изработени от синтетична пластмаса, която изгаря без остатък (3D принтиране). Принтираните фасети бяха с минимална дебелина от 0.3 мм, която служеше отлично като основа за ръчно моделиране на истинските фасети (фиг. 5). Беше нанесен съвсем малко восък за постигане на идеалните пропорции. Формата на зъбите в инцизалната и апроксималната зона беше коригирана с восък. Целта беше да се създаде равен вид на вестибуларните повърхности от зъб 15 до 25 (фиг. 6 и 7).

Предимствата на принтираните фасети бяха осезаеми при подготовката на възстановяванията от прес-керамика – те са сравнително стабилни, което значително улеснява процеса на отливане. Моделът беше опакован, пресован (IPS e.max Press) и почистен по конвенционалния начин (фиг. 8 и 9). Финирането на тънките фасети беше сведено до няколко стъпки. Фасетите бяха полирани и след това изпратени в денталния кабинет (фиг. 10).

АДХЕЗИВНО ЦИМЕНТИРАНЕ

В денталната практика възстановяванията трябва първо да бъдат изпробвани и оценени по отношение на формата и трансlucentността им. За тази цел се препоръчва употребата на водоразтворима try-in паста при изпълнение на пробата. Цветът съответства на този на фотополимерния композит. В резултат на това е възможно да се направи надеждна оценка на естетиката. След почистването на зъбите и фасетите бяха изпробвани възстановяванията – първоначално всяка фасета беше изпробвана поотделно и след това бяха изпробвани всички фасети заедно.

Адхезивното циментиране на керамичните възстановявания изисква особено внимание. За постигане на устойчива връзка в дългосрочен план е от изключително голямо значение внимателното изпълнение на тази стъпка и спазването на протокола за циментиране. За кондициониране на керамичните възстановявания беше използван еднокомпонентният керамичен праймер Monobond Etch&Prime.

Праимерът беше нанесен върху контактната повърхност с микроапликатор за 20 секунди, за да се отстранят слюнката и остатъците от силикон (фиг. 11). През 40-те секунди време за въздействие ецващият гел увеличи контактната повърхност и я направи по-грапава. След това праимерът беше измит и възстановяванията бяха подсушени със струя въздух в продължение на 10 секунди. После гва реакцията между силана и активираната стъклокерамика. Вследствие на това се получи тънък слой химически активирани силиан, който осигурява здрава и надеждна връзка със зъбите. Още едно предимство на Monobond Etch&Prime е това, че ецва и свързва в една стъпка. Това улеснява деликатния етап на поставяне на конструкциите и увеличава ефективността му.

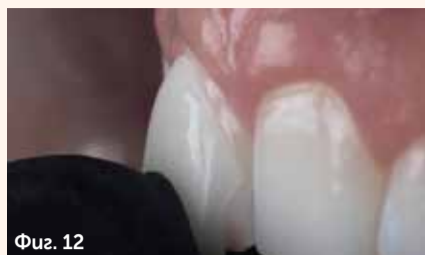След препариране на зъбните повърхности съгласно изискванията за адхезивно циментиране фасетите бяха циментирани с фотополимерен композит (Variolink Esthetic LC, цвят: светъл; фиг. 12 и 13). Течливостта и плътността на материала са добре балансирани, което улеснява работата с него. Това ще рече, че фасетите могат да се циментират с относителна лекота. След като бяха премахнати всички остатъци, беше направена последната фотополимеризация. Циментната връзка беше покрита с глицеринов гел (Liquid Strip). В последната стъпка от поставянето бяха финирирани границите.

КРАЕН РЕЗУЛТАТ

С керамичните фасети беше постигната предварително набелязаната цел (фиг. 14). Горните фронтални зъби изглеждаха много по-добре – както желаеше и пациентката, а бяха също така и малко по-светли. Те се вписваха идеално в контекста на цялото съзвучие и на характеристиките на лицето. Мекуте тъкани се адаптираха бързо към новосъздадената ситуация. Желанията на пациентката бяха изпълнени – новата ѝ усмивка беше постигната без значително отнемане на зъбни тъкани (фиг. 15).

ЗАКЛЮЧЕНИЕ

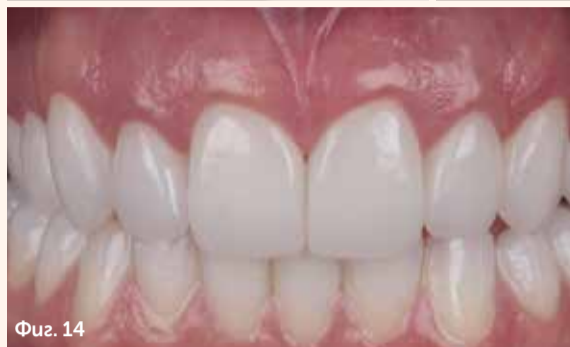Съвременните керамични материали като IPS e.max Press дават възможност зъбите да се възстановяват с минимално инвазивно препариране. Могат да бъдат изработени дори ултра тънки фасети (минимална дебелина 0.3 мм). Керамичните възстановявания се циментират със съответния течен композит Variolink Esthetic. Еднокомпонентният стъклокерамичен праимер предлага ецване и бондинг на стъклокерамичните повърхности в една стъпка. В резултат на това е необходим само един протокол за различните видове керами-



Фиг. 12



Фиг. 13



Фиг. 14



Фиг. 15

ка. Това улеснява значително ежедневните дейности и повишава ефективността на генералната практика. DT

Редакционна бележка: Статията „Обичам усмивката ти“ – минимално инвазивна реконструкция на фронтални зъби

Комбинация от 3D принтиране, прес-керамика и адхезивно циментиране“ е публикувана за първи път в сп. Dentistry, бр. 2, 2018 г.

За автора:

Може да се свържете с g-p Mauricio Umeno Watanabe на следния имейл адрес: mauriciowatanabe@yahoo.com.br



ПРЕДВАРИТЕЛНА ПРОГРАМА НА ВТОРИ НАУЧЕН КОНГРЕС на ФДМ–Пловдив

СЪВМЕСТНО С РК НА БЗС–ПЛОВДИВ
„НАУКА И ПРАКТИКА – РЪКА ЗА РЪКА“ –
12.04.–13.04.2019 г.,
ФДМ–ПЛОВДИВ

12.04.2019 Г., ПЕТЪК „Аула Магна“

13.00–14.00 ч. –
Регистрация.

14.00–14.30 ч. – Откриване.

14.30–15.15 ч. „Безметални протези. Надежди и реалност“. Лектор: Проф. Игор Лебеденко, Русия.

15.15–15.30 ч. – Търговска презентация.

15.30–16.15 ч. – „Електронно здравеопазване и теледентална медицина – новите инструменти на общественото дентално здраве“. Лектор: Д-р Никола Жираду, д.м., Франция.

16.30–18.00 ч. – Дискусия на тема „Нормативна регулация на денталната професия, или как да избегнем сблъсъка с контролните органи“. Дискусията е част от съпътстващата програма на събитието.

18.00 ч. – Welcome коктейл.

13.04.2019 Г., СЪБОТА

„Аула Магна“

09.00–10.30 ч. – „Мениджмънт на меките тъкани около имплантати в естетичната зона“. Лектор: Д-р Самуел Хубер, Швейцария.

10.30–10.45 ч. – Търговска презентация.

10.45–11.30 ч. – „Особености на протетичното лечение на пациенти в напреднала възраст“. Лектор: Проф. Михаил Деев, Русия.

11.30–13.00 ч. – „Методи за регистрация движенията на ТМС, диагностика и елиминирание на нарушенията“. Лектор: Д-р Вячеслав Битно, Беларус.

13.00–14.00 ч. – Постерна секция.

14.00–15.30 ч. – „Апикалната микрохирургия – прецизно решение на точните проблеми“. Лектор: Д-р Милен Димитров, България.

15.30–15.45 ч. – Търговска презентация.

16.00–18.00 ч. – Орални презентации.

Първа аудитория

09.00–10.30 ч. – Ортодонтичен панел на тема „Ортодонтията в практиката“. Лектори: Проф. Лаура Андреева, България, ФДМ–София, и колектив асистенти от ФДМ–Пловдив и ФДМ–Варна.

10.30–10.45 ч. – Търговска презентация.

10.45–12.15 ч. – „Ендодонтско лечение на постоянни зъби с незавършено кореново развитие – актуализиран обзор“. Лектор: Д-р Ирис Слуцки–Голдберг, д.м., Израел.

12.15–13.00 ч. – „Контрол на болката в денталната медицина“. Лектор: Доц. д-р Деян Нейчев, д.м., България.

13.00–14.00 ч. – Обедна почивка.

14.00–14.45 ч. – „Минимално инвазивна аугментация на папили“. Лектор: Доц. д-р Елена Фиркова, д.м., България

14.45–15.30 ч. – „CAD/CAM имплантологично планиране с 3D принтирани хирургични водачи“. Лектор: Доц. Ангелина Влахова, д.м.

СЪПЪТСТВАЩА ПРОГРАМА/ПРАКТИЧЕСКИ КУРСОВЕ:

„Аугментация на меките тъкани около зъбни имплантати“.

Водещ курса: Д-р Самуел Хубер.

Цена на курса: 250 лв.
Брой участници: до 18.

„SiroLaser Blue – следващото ниво в лазерната дентална медицина“ (теоретично-практически курс).

Водещ курса: Доц. д-р Георги Томов, д.м.

Цена на курса: 300 лв.
Брой участници: до 6.

„Специфични особености при изолацията и директното възстановяване на временни и постоянни детски зъби“.

Водещ курса: Д-р Йордан Търпоманов.

Цена на курса: 200 лв.
Брой участници: до 10.

„Работа с лицева дъга“.

Водещ курса: Доц. д-р Диян Славчев, д.м.

Цена на курса: 150 лв.
Брой участници: до 10.

„Приложение на PRF в денталната имплантология – презервация на алвелата и синус-лифт“.

Водещ курса: Доц. д-р Иван Ченчев, д.м.

Цена на курса: 300 лв.
Брой участници: до 10–12.

За подробна информация относно условията за записване в курсовете и такса участие в конгреса посетете сайта на РК на БЗС–Пловдив: www.rkplovdiv-bzs.com

БИОМИМЕТИЧЕН ПОДХОД ПРИ ВЪЗСТАНОВЯВАНЕ НА IV КЛАС ДЕФЕКТИ

Д-р Anand R. Narvekar, Индия

ВЪВЕДЕНИЕ

Естетичните изграждания с композит играят основна роля при директните възстановявания в денталната практика днес. Клиницистите имат възможността да възстановяват зъбите на пациентите със съответните индивидуални особености, наподобяващи максимално естествените зъби.

Възстановяванията във фронталната естетична зона често поставят уменията на клиницистите на изпитание, поради което е важно да се планира внимателно, като се съчетават умения и знания. Прилагането в практиката на концепцията за минимално инвазивна естетична дентална медицина (Minimally Invasive Cosmetic Dentistry, MiCD), представена от д-р Sushil Koirala, чиято основна цел е запазване на естествените зъбни структури, допринесе значително за постигането на предвидими резултати, които надминават очакванията на пациентите.

Фрактурата на горните централни резци е сред най-често срещаните дентоалвеоларни травми в постоянното съзъбие. Настоящият клиничен случай представя една проста техника за постигане на високоестетични резултати с естествени оптични характеристики при възстановяване на IV клас дефекти с помощта на Beautifil II LS за директно биомиметично изграждане.

КЛИНИЧЕН СЛУЧАЙ

Пациент на 35-годишна възраст посети кабинета ни по повод на отчупени фрагменти от горните му фронтални зъби (#11, 21) вследствие на травма от детството, без да има оплаквания от болка или повишена чувствителност. Пациентът желаеше подобряване на вида на усмивката с минимално инвазивна намеса.

ПЛАН НА ЛЕЧЕНИЕ

След интраоралния преглед бяха направени снимки (фиг. 1) и беше изготвен лечебен план, като бяха взети под внимание високите изисквания на пациента за естетично възстановяване с минимално инвазивна намеса.

Материали

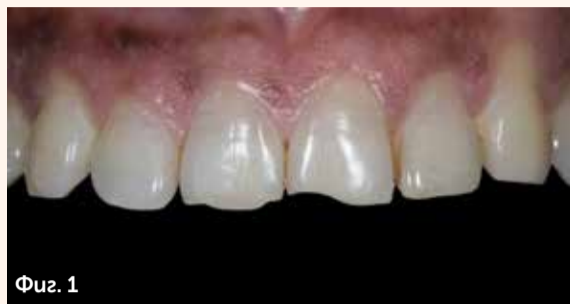Препариране на зъбите – диамантен борер FG, груб disk Super-Snap (черен).

Възстановяване – Beautifil LS – цвят A20, A2, Beautifil Injectable – цвят INC, Beautifil II.

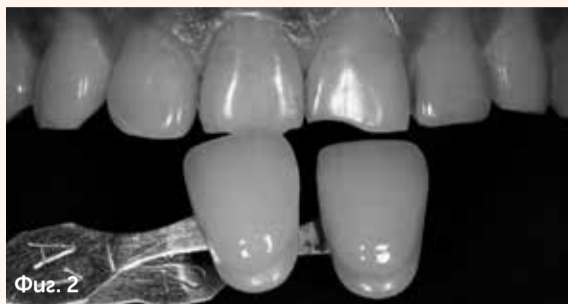Емайл – цвят HVT (High-Value Translucent enamel shade).

Бондинг система – ецвац гел и 2-стъпкова адхезивна система (FL-Bond II).

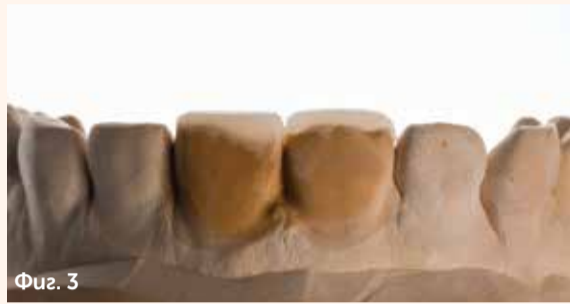Финиране и полиране – фин ди-



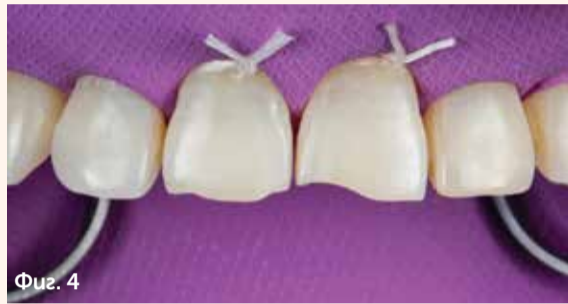Фиг. 1



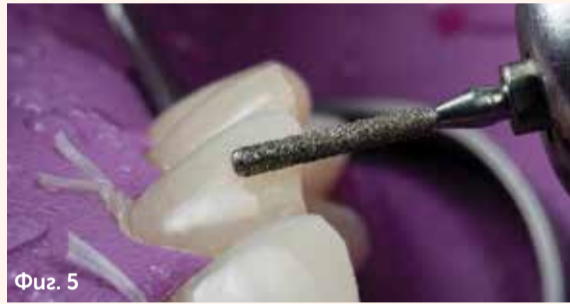Фиг. 2



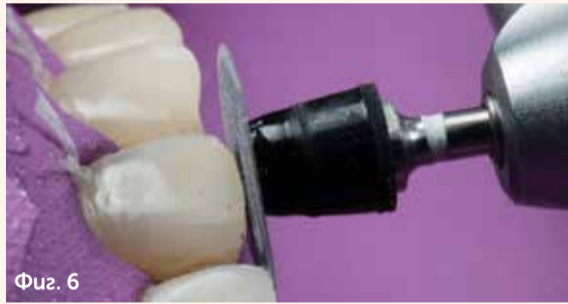Фиг. 3



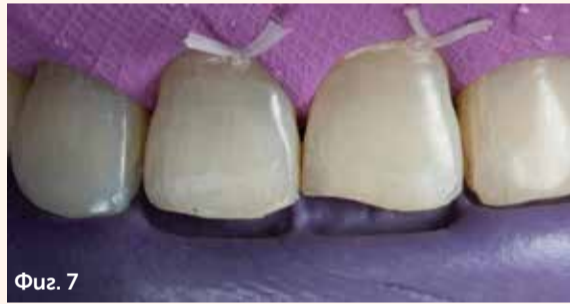Фиг. 4



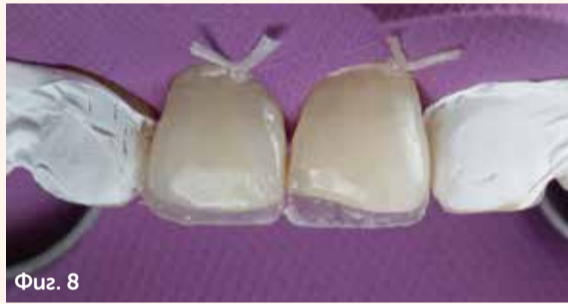Фиг. 5



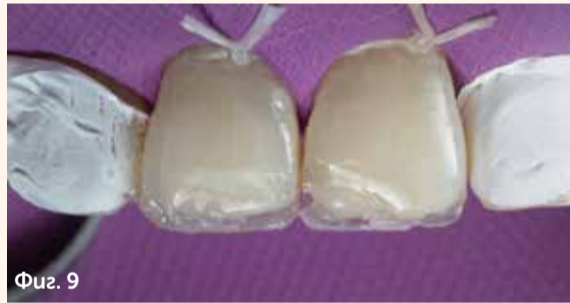Фиг. 6



Фиг. 7



Фиг. 8



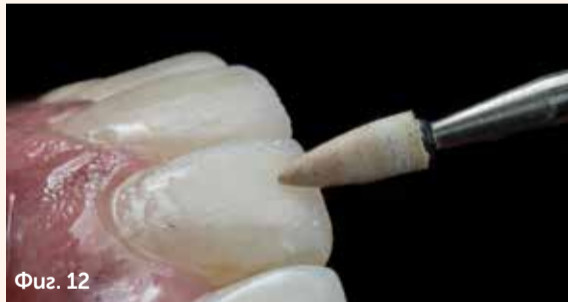Фиг. 9



Фиг. 10



Фиг. 11



Фиг. 12

амантен борер (червен цвят), OneGloss, Super-Snap X-Treme, полурна паста Direct Dia, полирен disk Super-Snap Buff Disk.

РЕСТОРАТИВНА ТЕХНИКА – СТЬПКА ПО СТЬПКА

Избор на цвят

За избор на цвят беше използвана разцветката Vita Shade при намокрени зъби. Препоръчва се черно-бяла снимка за определяне на яркостта. Беше избран цвят A2 (фиг. 2).

Mock Up

Взема се отпечатък и се отлива модел от твърд гипс. Своборъчно бяха изградени двата зъба с композит за оценка на

крайния резултат. Бяха внимателно анализирани и двата зъба, при което се установи, че всеки зъб изисква различна послойна техника за нанасяне на композитния материал (фиг. 3).

■ Изработване на силиконов ключ от гипсовия модел за създаване на емайлова стена палатинално, по която да се води изграждането на зъбите.

Препариране на зъбите

■ Изолация с кофердам от премолар до премолар, лигатури с конец за зъби за допълнителна ретракция на гингивата и елиминирани на риска от контакминация с гингивална течност (фиг. 4).

■ Оформяне на дълга фаза от двете страни – лабиално и пала-

минално, със заоблено конично диамантено борче за получаване на плавен преход на композита към зъба (фиг. 5). Финиране с черен disk Super-Snap, за да се избегне оставянето на непогламен емайл (фиг. 6).

■ Силиконовият ключ се проверява интраорално и коригира, за да пасне идеално (фиг. 7).

■ Тефлонова лента се поставя на съседните зъби, за да се предпази от инцидентно попадане на ец и бонд.

Възстановяване

■ Селективно ецване на емайла с 32% ортофосфорна киселина, нанесена с микроапликатор, и допълнително ецване на емайла вестибуларно. Изплакване на ецва-

Fig. 1 Фрактурирани инцизални ръбове на горните централни резци.

Fig. 2 Черно-бяла снимка, направена с разцветка Vita Shade за оценка на яркостта, цвятът A2 пасва по-добре на естествено съзъбие в сравнение с A1.

Fig. 3 Изглед лабиално на изграждането с композит върху модела, показващ разликите във фрактурата на инцизалните ръбове.

Fig. 4 Изолация с кофердам и лигатури от конец за зъби.

Fig. 5 Дълга фаза лабиално на фрактурираните зъби.

Fig. 6 Заглаждане на инцизалния ръб с черен disk Super-Snap.

Fig. 7 Силиконов ключ, проверен интраорално след поставяне на кофердам.

Fig. 8 Палатинална стена, направена с Shofu Injectable, цвят на емайла INC.

Fig. 9 Изграждане на дентин със Shofu Beautifil II LS A20, забележете различното количество, поставено във всеки зъб.

Fig. 10 Поставен тънък слой Beautifil II LS, цвят A2 след поставяне на матрица Garrison със силиконово клинче между двата централни резца за по-добър контакт и контур на зъбите.

Fig. 11 Поставен финален слой емайл с Beautifil II LS, цвят на емайла HVT за постигане на висока прозрачност и хооформен с четка за рисуване с хоризонтални движения.

Fig. 12 След контуриране полирането беше направено с камъче Dura-White.

уция гел обилно с вода за 20 секунди. След внимателно посушаване се вижда матово оцветен емайл.

■ Използване на 2-стъпкова адхезивна система FL-BOND II. Първо, нанасяне на праймер, който след 10 сек. бива посушен с въздушна струя, след това нанасяне на бонд, отстранява се внимателно излишното количество бонд с аспиратор и се фотополимеризира за 10 секунди.

■ Създаване на палатинална стена с композит Beautifil Injectable, цвят на емайла INC. Благодарение на отличните му манипулативни качества може да се създаде гладка палатинална стена.

Клиничен съвет: Този метод спестява времето за работа при финиране и полиране (фиг. 8).

■ Изграждане на дентин със слой Beautifil II LS, цвят A20, върху палатиналната стена за блокиране преминаването на светлина. Беше нанесено по-голямо количество на зъб 21 в сравнение със зъб 11 поради разлики в големината на фрактурата (фиг. 9).

■ За получаване на добър контакт и преходен профил, както и за по-добро контуриране бяха поставени матрица Garrison Anterior N°1 и жълто клинче между централните резци. Беше нанесен тънък слой Beautifil II LS, цвят A2, като беше оставено достатъчно място за нанасяне на

финалния емайл слој (фиг. 10).

■ Беше възстановен финалният слој емайл с Beautiful II High-Value translucent (цвят на емайла HVT) за пресъздаване на естествените характеристики на повърхността и постигане на естетичен резултат. Емайлвият слој беше загладен с помощта на четка за рисуване (фиг. 11).

Клиничен съвет: Финалното фотополимеризиране се прави след нанасяне на глицерин, за да се избегне получаването на кислород-инхибиран слој.

Финиране и полиране

■ Внимателно отстраняване на кофердама, преди да се премине към финиране и полиране.

■ Първата стъпка от финирането беше да се маркират линейните ъгли.

■ Контурирането беше направено с фино изгловидно борче (червен цвят) и полирен disk Super Snap (лилав цвят).

■ Бяха проверени високите контакти и коригирани с артикулационна хартия 40 микрона в статична оклузия и артикулационна хартия 200 микрона в динамична оклузия.

■ Финирането беше направено с камъче Dura White (фиг. 12) и One gloss.

Клиничен съвет: Избягвайте докосването на линейните ъгли за по-естествен контур.

■ Полирането беше направено със зелен и червен disk Super Snap X-Treme (фиг. 13) до получаване на бляскава и гладка композитна повърхност.

■ Финалното полиране беше направено с гуамантена паста Direct Dia и полирен disk Super Snap Buff Disk за постигане на бляскава повърхност като при естествените зъби.

■ Контролен преглед след една седмица за оценка на възстановяването, за заснемане на снимки от различни ъгли след рехидратация и за проверка на контура и анатомията на зъбите (фиг. 17).

РЕЗУЛТАТИ

Често се оказва трудно възстановяването на инцизални ръбове с малки фрактури, тъй като наличното пространство за работа и смесване на различни композитни цветове е ограничено.

Правилното разбиране на композитните материали и оптичните свойства на различните цветове опакерен дентин, дентин и емайл улеснява възможността да се смесят различни цветове при този пациент и да се създадат възстановявания, които да бъдат в унисон с естественото съзвучие.

Вниманието към всеки детайл беше ключът за постигане на отлични характеристики на повърхността на възстановяванията и оптимизиране на крайния естетичен резултат.

Използването на подходящ протокол за финиране и полиране допринесе за постигането на бляскава композитна повърхност, подобна на тази на гланцирана керамика или на естествените зъби, както се вижда на снимките от близък план.

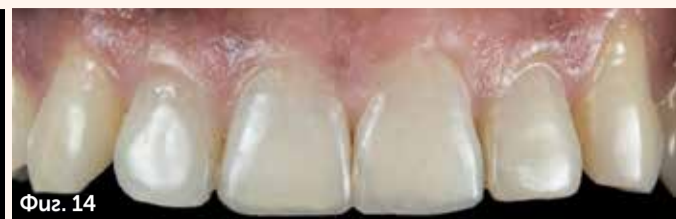ЗАКЛЮЧЕНИЕ

Снимките, направени преди и след лечение на този пациент, показват, че е възможно да бъдат направени успешни възстановявания, наподобяващи естествените зъби, като се подхожда консервативно, с щадящо препариране на зъбите, правилен избор на композит и цветове и щадящо финиране и полиране след това. ^[1]

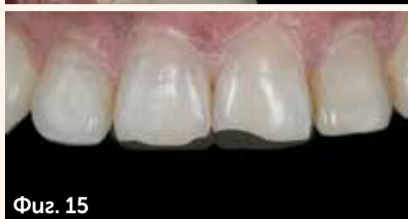Редакционна бележка: Статията е публикувана за първи път в Dental Tribune Middle East & Africa, бр. 6, 2018 г.



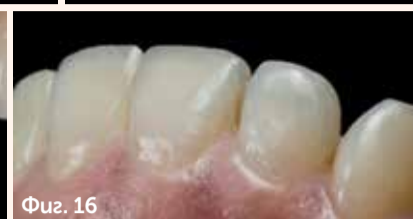Фиг. 13



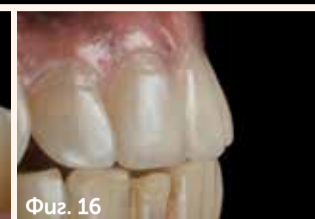Фиг. 14



Фиг. 15



Фиг. 16



Фиг. 16

Фиг. 13 Полиране със зелен disk Super Snap X-Treme, след това с розов, след който ясно се вижда гладката повърхност на зъба и отраженията по нея. **Фиг. 14** Снимка интраорално, показваща окончателното възстановяване. **Фиг. 15** Снимка, включваща състоянията преди и след, насложени едно върху друго, показваща обхвата на композитното изграждане. **Фиг. 16** Изглед фронтално на предните зъби на горна челюст, показващ естетичния резултат, постигнат с биомиметично възстановяване с композит – трансlucentност, подобна на естествените зъби и съответните характеристики в инцизалната област. **Фиг. 17** Страничен изглед на двете зъбни дъги при протрузия 1 седмица след лечение, показващ рехидратирани зъби и естетичните възстановявания.

ОТКРИЙТЕ НОВАТА СЕРИЯ РЪКАВИЦИ

Dr. Mayer
LIFE & HEALTH

НИТРИЛНИ CHERRY RED/ VIOLET

СПЕЦИАЛНО СЪЗДАДЕНИ ЗА ДЪЛГОТРАЕН КОМФОРТ И УСТОЙЧИВОСТ,
СЪЧЕТАН С НАМАЛЕНА УМОРАТА НА РЪЦЕТЕ.

НОВАТА, ПОДОБРЕНА ЗАЩИТНА БАРИЕРА И ТЕКСТУРИРАНА ПОВЪРХНОСТ
НА ПРЪСТИТЕ ВИ ДАВАТ НЕПОВТОРИМОТО УСЕЩАНЕ ЗА ВТОРА КОЖА.
МОДЕЛЪТ Е БЕЗ НАЛИЧИЕ НА ЛАТЕКС И ТАЛК.

За повече информация:
www.dentstore.bg
02 451 83 30



 **dentstore**

УСЛОЖНЕНИЯ, СВЪРЗАНИ С МАКСИЛАРНИЯ СИНУС, СЛЕД ЕНДОДОНТСКО ЛЕЧЕНИЕ

Д-р Valerie Batrouni, г-р Pamela Kassabian, г-р Edgard Jabbour и г-р Philippe Sleiman, Либан

ВЪВЕДЕНИЕ

Максиларният синус е най-голямата параназална кухина и лежи над processus alveolaris на горната челюст¹. Топографо-анатомичните съотношения между горните молари и максиларния синус налагат особено внимание при провеждане на ендодонтско лечение на тези зъби.

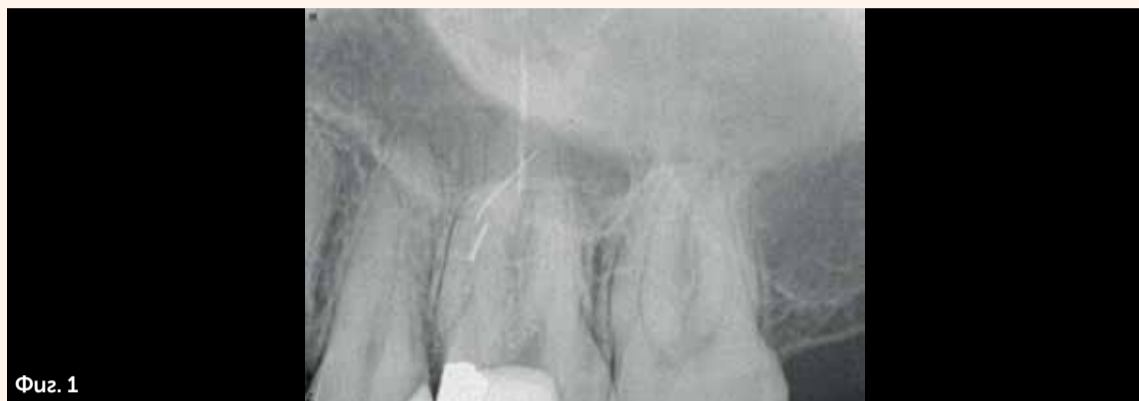Смята се, че през последните години се увеличават случаите на одонтогенен синусит. Едно потенциално обяснение за привидно зачестилите случаи на одонтогенен синусит са подобрените възможности на образната диагностика и особено компютърната томография, достъпна в самите дентални клиници².

Действително много инциденти могат да настъпят по време на ендодонтска терапия, които да увредят максиларния синус, и това важи още от фазата на химична и механична обработка на каналите. При преминаване на #10 К-пила (Kerr Dental) отвъд апекса може да се перфорира синусната мембрана, а периодонталният лигамент да бъде увреден и неустойчив на налягане, което прави навлизането на ириганти под налягане в максиларния синус особено лесно. Инцидентното екструдирание на натриев хипохлорид в горночелюстния синус може да предизвика усещане за парене, придружено от кървене от носа, преглъщане на кръв и затрудняване на дишането³. Употребата на системата EndoVac (използваща отрицателно налягане; Kerr Dental) осигурява безопасното навлизане на ириганти до апикалната трета на кореновия канал⁴.

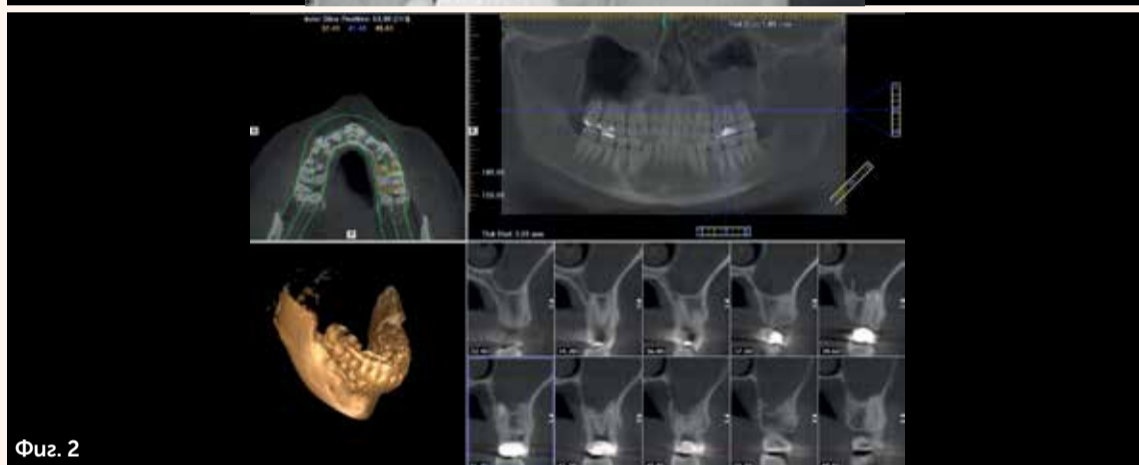Що се касае до фазата на обтурирание, ендодонтските сийлъри, съдържащи цинков оксид, се считат за благоприятна среда за развитие на *Aspergillus* (вид гъбички). Авторите са на мнение, че трябва да се има предвид възможността максиларният синус да бъде заразен със спори от замърсена каналопълнежна паста⁵.

КЛИНИЧЕН СЛУЧАЙ 1

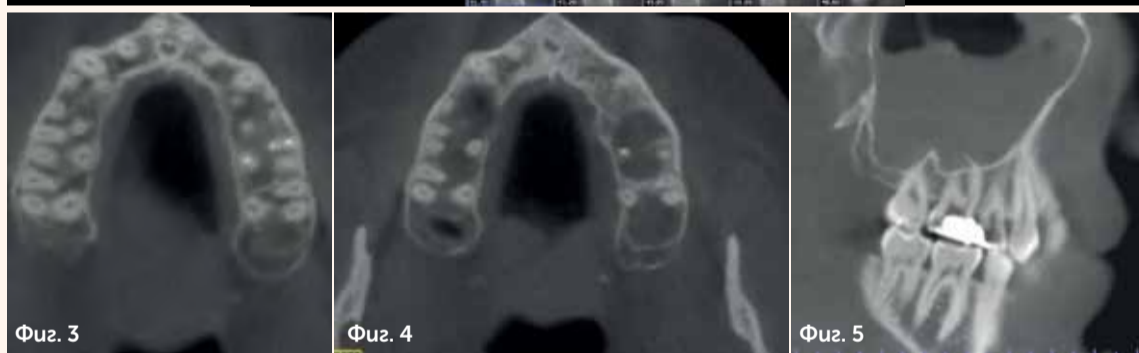Пациент беше насочен към нашата клиника поради проблем със счупени ендодонтски инструменти. Пациентът е пилот и се оплакваше от изтичане на гной от носа при полет. От предоперативната рентгенография (фиг. 1) стана ясно, че има два счупени инструмента в медиалните канали на горен ляв шести зъб и един гутаперков цифт, преминаващ през апекса на палатиналния канал. Назначих iCAT сканиране и от него се установи наличието на въз-



Фиг. 1



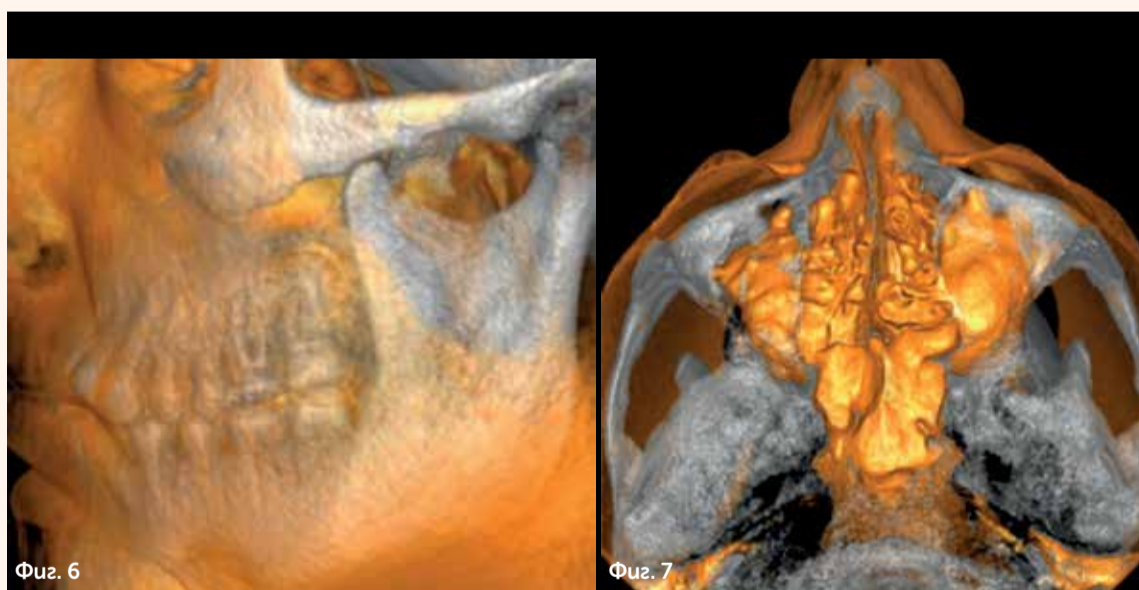
Фиг. 2



Фиг. 3

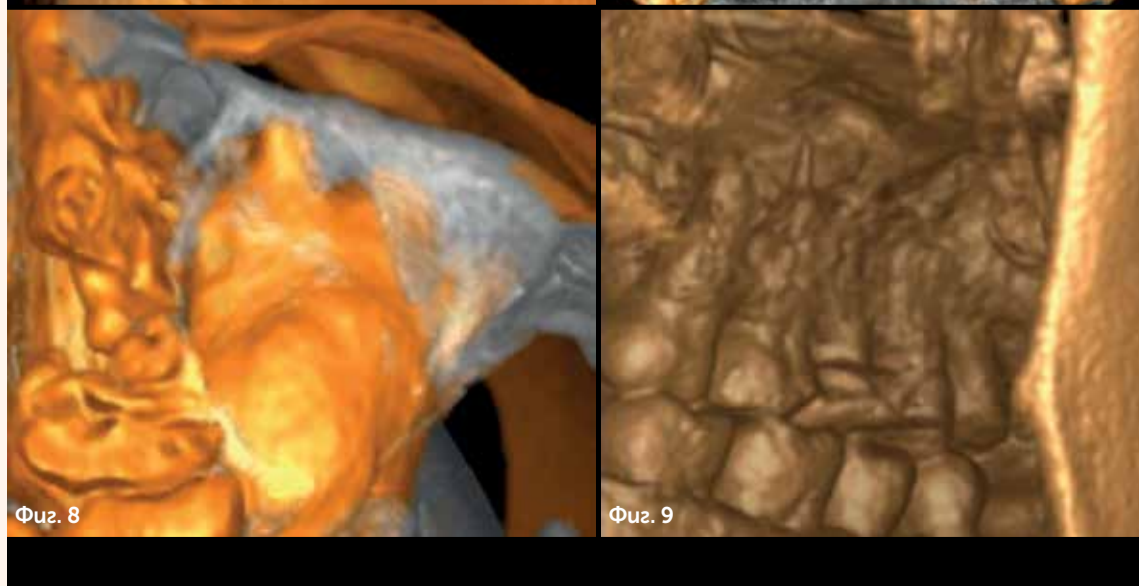
Фиг. 4

Фиг. 5



Фиг. 6

Фиг. 7



Фиг. 8

Фиг. 9

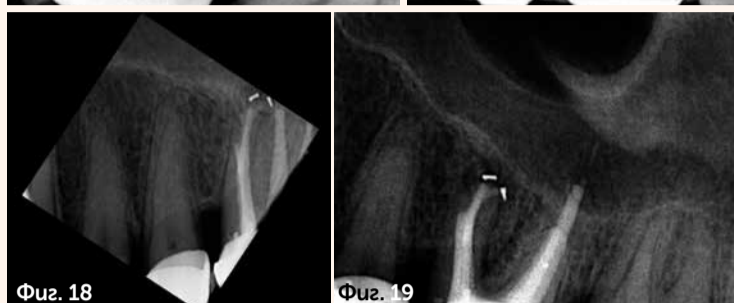
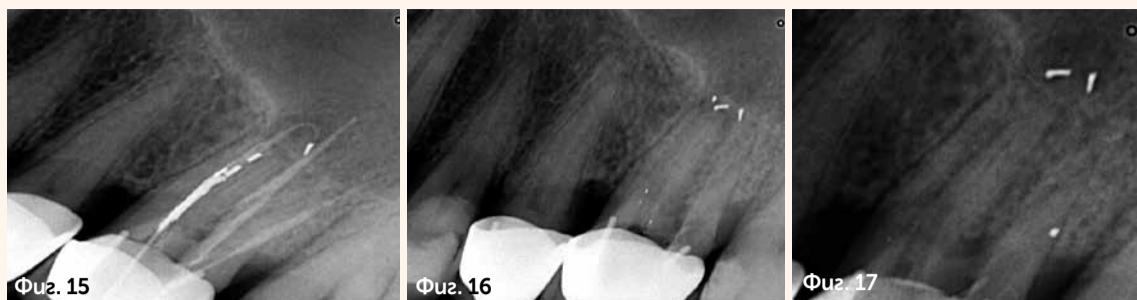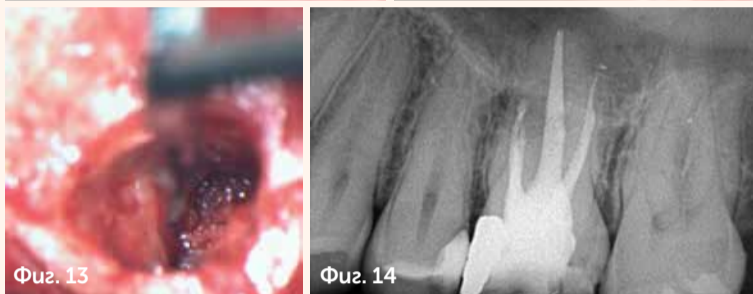
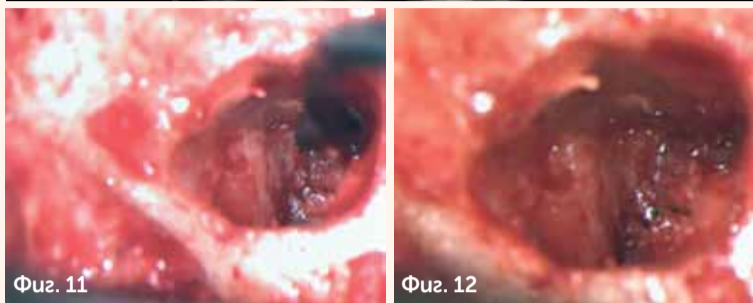
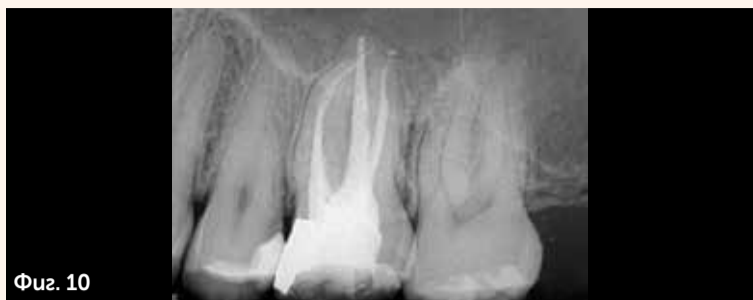палителен ексудат, запълващ левия максиларен синус (фиг. 2), а гутаацифтът очевидно проникваше в синусната кухина. При проследяване на последователните срезове ясно се разграничиха двата сепарирани инструмента в медиалните канали (фиг. 3 и 4), както и още една пила, навлизаща в синуса, но без да има контакт с кореновите канали (фиг. 5). Използвайки различни филтри, успяхме да визуализираме пилата още по-добре (фиг. 6–9), както и възпалението в синуса и останалите счупени инструменти. Освен това локализирахме по-точно в пространството разположението на гутаперковия цифт, навлизащ в синуса.

Лечебният план предвиждаше да опитам да разреши проблемите чрез конвенционална ендодонтска терапия и при необходимост да извърша ендодонтска микрохирургия с цел да запазя зъба. Чрез Н-пила успях да премахна гутаперковия цифт от палатиналния канал, но беше невъзможно да се байпасират или дори да се достигнат с ултразвуков накрайник сепарирани инструменти в медиалните канали. Прецених, че е по-добре да не преразширявам каналите и по този начин да рискувам да се случат други усложнения като перфорация на каналите, вместо това реших да запечатам каналите (фиг. 10). Веднага пристъпих към микрохирургична апикотомия с прерязване на апикалните 3 мм от медиалните канали, използвайки Imract Air handpiece (SybronEndo), при което директно наблюдавах Шнайдеровата мембрана на мястото, където третата пила едва се крещеше (фиг. 11 и 12). Успях внимателно да я уловя и да я отстраня (фиг. 13). Фигура 14 илюстрира постоперативния резултат след извършване на ретроградната хирургия на медиалните канали.

КЛИНИЧЕН СЛУЧАЙ 2

Пациент с оплаквания от тъпа болка в областта на горен молар беше рефериран към нашата практика. На предоперативната рентгенография се наблюдаваше разнообразие от различни каналопълнежни средства – единичен гутаперков цифт, композитен цимент и сребърни цифтове, като някои бяха счупени и едно парче стърчеше през апекса. При по-внимателен анализ на синусната мембрана установихме, че тя е перфорирана поради възпалителен/инфекциозен процес, който е прераснал в развитието на синусит (фиг. 15).

Използвайки микроскоп, ул-



За автора:



Д-р Philippe Sleiman е доцент във Факултета по дентална медицина към Lebanese University в Бейрут, Ливан. Можете да се свържете с него на следния имейл адрес: profsleiman@gmail.com.

тразвукови накрайници и КЗХФ ротационни инструменти (Ket Dental), успях да премахна всички предшни каналопълнежни материали, след което се наложи да поставя сухо памуче и временна obturation, понеже пациентът се измори от дългото посещение и трябваше да преустановим работа (фиг. 16). На фиг. 17 се виждат малки парченца от сребърния цифт, които бяха преминали отвъд апекса на медиалния канал, но благодарение на макроканалната система EndoVac успях да ги извадя и да завърша химичната обработка на кореноканалната система.

На фигура 18 е изобразена ситуацията веднага след запълване, като фокусът е върху пълнежа на медиалните канали, видимо е леко подобрение на състоянието на Шнайдеровата мембрана. Фигура 19 илюстрира проследяването след три месеца с почти пълно затваряне на мембраната и новообразувана кост по пода на синуса.

ДИСКУСИЯ

Максиларният синус е локализиран по-ниско от пода на назалната кухина и е по-тясно свързан с горните зъби⁶. Някои изследвания сочат, че палатиналният корен на шестите горни зъби най-често се намира в горночелюстния синус⁷, докато според други проучвания медиобуквалните корени на седмите зъби са тези, които най-често проминират в синуса⁸.

За диагностицирането на одонтогенния максиларен синус е нужен внимателен клиничен и рентгенологичен анализ. Смята се, че случаите на одонтогенен синусит са зачестили⁹, или поне по-често сме наясно, че това състояние е налице. Възможно обяснение е наличието на подобрени методи за образна диагностика, като например компютърната томография, достъпна в денталните практики¹⁰. СВСТ предоставя възможност за точна оценка на количеството и качеството на костта около апексите на

дисталните горни зъби без наслагване на образи на други зъби и околни структури и дава ясна представа за съотношенията на корените и апексите спрямо синуса и синусната мембрана. Ако Шнайдеровата мембрана е с дебелина 0.5 мм или повече, независимо от наличието или липсата на апикална радиолуцентност зъбът се счита, че е с инфектирана коренова система. Перфорацията на синусната мембрана може да има редица последици, като например намалена устойчивост срещу инфекции, а най-често срещаните усложнения са кървене от носа, запушване на синуса и остър или хроничен максиларен синусит¹³.

Изследвания посочват, че при наличие на периапикална лезия се освобождават агресивни увреждащи фактори като колагенази и лизозомални ензими, които са резултат от пулпната некроза, водят до разрушаване на периапикалните тъкани и могат да достигнат до максиларния синус¹¹. Бактериите и токсините от апикалната лезия могат да инфилтрират максиларния синус чрез директна дифузия през трабекулите на максиларната кост или индиректно по кръвоносен и лимфен път, което да предизвика задебеляване на синусната мукоза¹².

По време на obturation на кореноканалната система екструдирането на каналопълнежни средства зависи от техниката на запълване и уменията на оператора: каналите може да са преразширени и апикалният форум да е нарушен, което да доведе от своя страна до екструдиране на obturation материал в синуса. Освен това бактериите могат да колонизират препреснатия материал и да поддържат апикално възпаление/инфекция¹⁴. Екструдирането на сийлър, съдържащ цинков оксид, се смята за благоприятна среда за развитие на Aspergillus. Според авторите на настоящата публикация е възможно навлизане на спори в синуса посредством заразен каналопълнежен материал¹⁵.

ПРЕПОРЪЧВАМЕ СПАЗВАНЕТО НА СЛЕДНИТЕ ПРАВИЛА С ЦЕЛ

ДА СЕ НАМАЛИ РИСКЪТ ОТ ЯТРОГЕННИ ГРЕШКИ:

1. Работната дължина да се определи при първото навлизане до края на канала и да се спазва по време на фазата на разширяване.
2. Поддържайте еднаква работната дължина на ротационните инструменти чрез поставяне на две гумени стоперчета едно до друго и замервайте наново работната дължина след завършване на коронарния флешинг (премахване на дентиновите триъгълници в коронарната 1/3).
3. Използвайте система за иригация с отрицателно налягане (вакуум), за да избегнете риска от екструдиране на иригант отвъд апекса.
4. Подберете подходящ размер на гутащифта с осезаем tug-back и спазвайте правилата на избора от вас протокол за obturation, за да избегнете екструдирането (или свръхпрепресването) на материал отвъд апекса и в максиларния синус.
5. Спазвайте дозировките при разбъркване на сийлъра, така че да е с кремообразна консистенция, а не твърде течлива, както и не използвайте лентуло, за да напълните докрай и твърде агресивно канала със сийлър. DT

Редакционна бележка: Статията "Усложнения, свързани с максиларния синус, след ендодонто лечение" е публикувана за първи път в сп. Roots, бр. 3, 2018 г.

Пациентите ви се нуждаят от пълно възстановяване. Дайте им TeethXpress

Layer-Lock® зоната създава връзка с меките тъкани и запазва кристалната кост

интелигентни компоненти с дизайн за улеснена работа и гъвкавост при финалното възстановяване

компресирана резба за добра първична стабилност, необходима при незабавно натоварване

Пълно възстановяване на обеззъбени челюсти по протокола за незабавно натоварване TeethXpress

Практически курс с д-р Пол Суонсън 15 юни 2019 по време на Титаните

Този комплексен курс с теоретична част, възстановителна демонстрация и протетична практика ще промени клиниката ви и ще отвори нови възможности за професионално развитие в областта на имплантологията.

Implant BH

За повече информация и записвания:
0800 12 464 | 0896 890 821 | office@implanti.bg | www.titaniteimplanti.bg