

# implants

international magazine of oral implantology

1 2020 české vydání

**Louwrens Swart | Paul van Zyl**  
Technika One-Tooth One-Time

**Dr. Ann Marie Hofbauer | Dr. Salah Huwais**  
Oseodenzifikace – rozšíření alveolárního hřebene

**J. Verdino | S. Zarrine | T. Louvet | D. Mardenalom**  
Rehabilitace unilaterální maxilární bezzubosti

**Prof. Dr. Istvan Urban**  
Sausage technika a získání hloubky vestibula

Cone Beam 3D Imaging  
**NewTom**  
what's next



**CAMOSCI**  
imaging & innovation

Specialisté  
od roku 2004

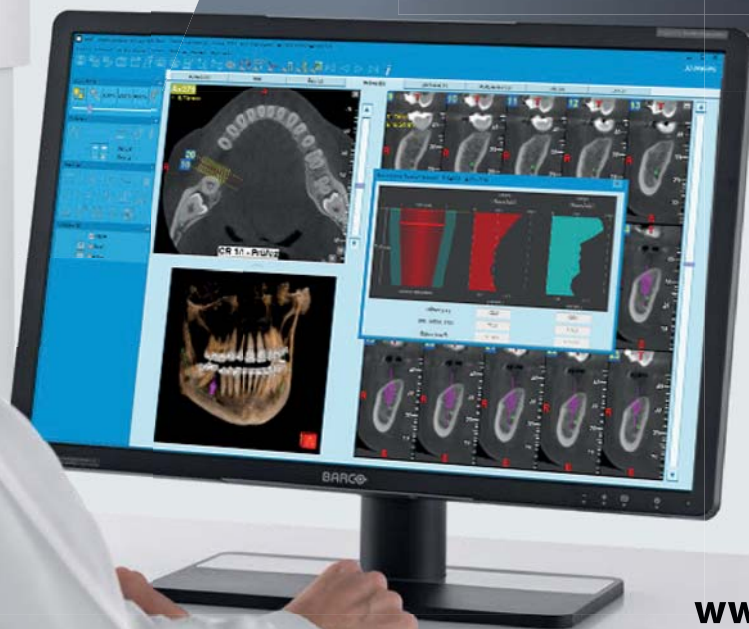# Nejprodávanější OPG/CBCT NewTom



NewTom  
GiANO HR

## NNT

Sofistikovaný software  
s plánováním implantace  
pro CBCT systémy NewTom



NewTom  
NNT Medical Suite

Najdete v síti  
CAMOSCI  
v Česku  
a na Slovensku

[www.camosci.cz](http://www.camosci.cz)  
[www.camosci.sk](http://www.camosci.sk)

[www.newtom.cz](http://www.newtom.cz)

# Vážení čtenáři,

i přes pokračující a snad již ustupující druhou vlnu pandemie COVID-19 se náš obor od jarní krize postupně stabilizuje – náš osobní i profesní život jde naštěstí dál, včetně praktické implantologie. V tomto vydání vám přinášíme sedm kazuistik a další obsah, který, jak věříme, má potenciál usnadnit vám vaši každodenní praxi.

Moderní digitální technologie nám umožňují zpřesnit, zrychlit a tedy zefektivnit naši práci – to je v podstatě základní tematické pozadí většiny článků, které naleznete v tomto vydání.


Technika One-Tooth One-Time v úvodním článku je jistě zajímavá, nicméně z mého pohledu i poněkud „netrpělivá“.

Zajímavý postup využití kombinace klasických dentálních a zygomatických implantátů, více méně se hodící do rukou zkušeného maxilofaciálního chirurga, přináší článek Rehabilitace unilaterální maxilární bezzubosti. Tento článek přehledně nastiňuje téma využití současných technologií a digitálních implantologicko-protetických řešení v okamžité jednodobé implantaci – tímto tématem se dále zabývá i podnětná kazuistika od našeho slovenského kolegy Dr. Repašiho: Navigovaná chirurgie v naší praxi – současná digitální stomatologie.

Věřím, že vás zaujmou i ostatní články v tomto vydání **implants** CZ/SK.

Děkujeme za vaši čtenářskou přízeň a přejeme vám i vašim pacientům pevné zdraví.

Za tým redakce časopisu **implants**  
MUDr. Michal Žitňanský  
šéfredaktor




Michal Žitňanský

INZERCE

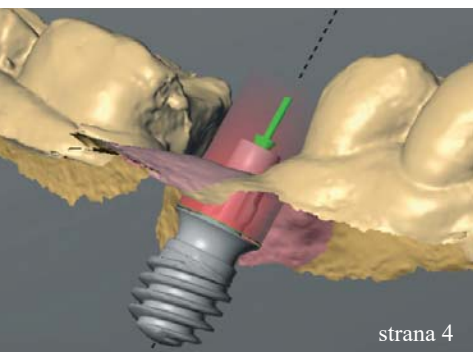
## Přehled vzdělávacích akcí

Snadné vyhledávání, možnosti filtrování, přehledně řazené informace, jednoduchá registrace – nyní vše na jednom místě na [www.stomateam.cz/vzdelavaci-akce](http://www.stomateam.cz/vzdelavaci-akce)

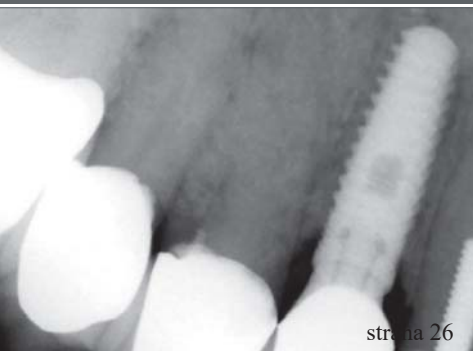Dental  Academy



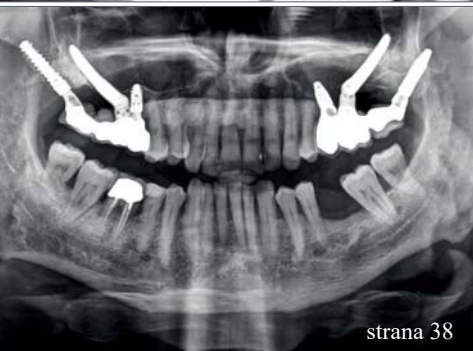[www.stomateam.cz/cz/vzdelavaci-akce](http://www.stomateam.cz/cz/vzdelavaci-akce)



strana 4



strana 26



strana 38

## Editorial

Michal Žitňanský

01

## Kazuistiky

Náhrada zubu v jediné návštěvě:  
technika **One-Tooth One-Time**

Louwrens Swart a Paul van Zyl

04

**Navigovaná chirurgie** v naší praxi – současná  
digitální stomatologie

Michal Repaši

09

**Digitální workflow** v implantologii

Florin Cofar

15

**Využití současných technologií** a digitálních implantologicko-  
protetických řešení **v okamžité jednodobé implantaci**

Michal Nawrocki

18

**Oseodenzifikace usnadňuje rozšíření alveolárního hřebene**  
protetických řešení **v okamžité jednodobé implantaci**

spolu s lepší stabilitou implantátů v horní čelisti:  
kazuistika s dvouletým sledováním

Ann Marie Hofbauer, Salah Huwais

26

Společné využití **titanových a zirkonových** implantátů

Shahdad Ayoughi, Gregori M. Kurtzman

32

Rehabilitace unilaterální **maxilární bezzubosti**

Jean-Baptiste Verdino, Sepehr Zarrine, Thierry Louvet  
a David Mardenalom

38

## Rozhovor

**Horizontální augmentace** za použití granulátu

Rozhovor s Prof. Istvanem Urbanem

Claudia Bühlmann

44

## Tipy a triky

**Sausage technika** a získání hloubky vestibula:

Rozsáhlá augmentace kosti – regenerace měkkých tkání

Istvan Urban

47

## Zprávy z oboru

**Retence získává nový význam** Acuris – konometrický  
koncept, uspořit čas nikdy nebylo jednodušší

PR, Densply Sirona

50

Fotografie na obálce: AdobeStock



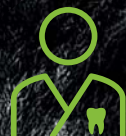# Straumann® BLX – další generace implantátů nejen pro okamžité zatížení, ale i pro velice náročné chirurgické protokoly.

Pro více informací nás kontaktujte na 284 094 650 nebo [info.cz@straumann.com](mailto:info.cz@straumann.com)

## Zrození legendy!



**150.000+** implantátů prodáno



**3.000+** lékařů používá tento implantační systém



**INOVATIVNÍ** design



**POKROČILÁ** geometrie implantátů



**LEGENDÁRNÍ** Straumann technologie zahrnující Roxolid® a SLActive®



**ZJEDNODUŠENÁ** protetika, pouze jedno spojení



„Vysoká primární stabilita“



„Komfortní pro pacienty“



„Snadné použití“

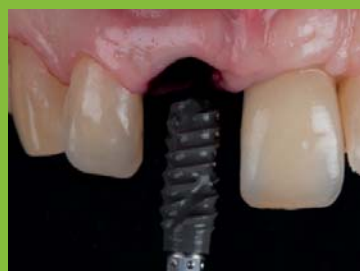

„Plně navigovaná chirurgie“

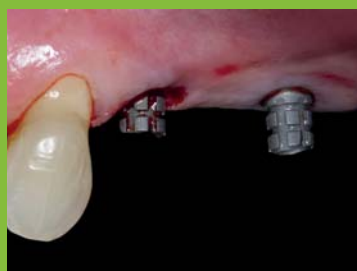

„Prediktabilní“

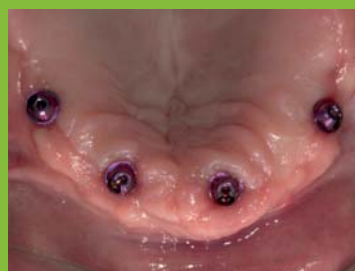Jistota pro každou indikaci.



Náhrada jednoho zubu



Můstek



Celková náhrada bezzubé čelisti v kombinaci s SRA abutmenty

# Náhrada zubu v jediné návštěvě: technika **One-Tooth One-Time**

**Autoři:** Louwrens Swart a Paul van Zyl, Jihoafrická republika

Imediátní zavedení implantátu a jeho zatížení zubní náhradou v bezzubé čelisti je již uznávanou léčebnou metodou v zubních praxích po celém světě. Optimalizace délky ošetření je lákavá možnost jak pro implantologa, tak pro pacienta – byly tedy vyvinuty jednofázové chirurgické postupy a nové protokoly zatížení. Design implantátu, materiál fixtury a povrchová struktura jsou důležitými faktory, které mohou ovlivnit primární stabilitu. Všechny tyto faktory, včetně anatomie pacienta a kvality jeho kosti musí být u léčby s imediátním zatížením pečlivě zváženy. Skenovací a frézovací techniky otevřely v implantologii nové obzory a umožnily udělat obrovský krok vpřed v protetické rehabilitaci kotvené implantáty. Digitální pracovní postupy jsou používány čím dál více, obzvláště pak u jednočlenných náhrad a umožňují přímé a nákladově efektivní postupy zvyšující spokojenost pacienta. One-Tooth One-Time je technika, která byla vyvinuta tak, aby bylo možno předvídatelně zavést implantát do molárové oblasti mandibuly a následně jej již za několik hodin po chirurgické fázi zatížit definitivní protetikou pomocí nového systému Straumann BLX a digitálních pracovních postupů.

## Výchozí situace

Pacient se dostavil do ordinace s chybějícím dolním prvním molárem (obr. 1–4). Jeho hlavní stížností byla bolest na této straně kvůli tlaku na gingivální tkáň (obr. 5). Kvůli tomu začal žvýkat přednostně na druhé straně a přál si nápravu defektu v co nejkratším možném termínu. Vzhledem k tomu, že se pacient dostavil s vyváženou okluzí a chybějící zub byl jediným defektem, bylo možno pacientovi navrhnout techniku One-Tooth One-Time.

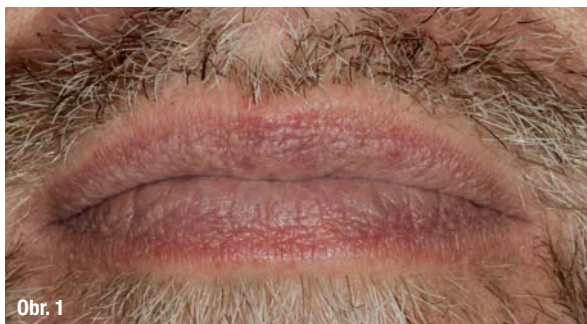## Plánování léčby

Před výkonem byl proveden CBCT snímek, který ukázal přítomnost 13 mm vertikální kosti mezi dolním alveolárním nervem a horním okrajem kortikalis mandibuly a také minimální kostní tloušťku 6 mm. Implantát zvolený pro tento chirurgický postup byl Straumann BLX  $\varnothing$  5,5 × 10,0 mm. Dále bylo v plánu intraorální skenování a výroba hybridní

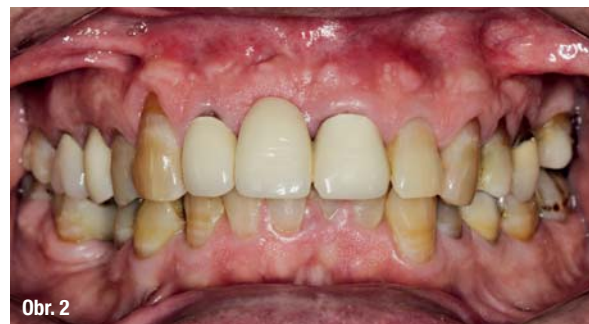keramické korunky osazené na Straumann WB Variobase abutment a dotažené na 35 Ncm.

## Chirurgický postup

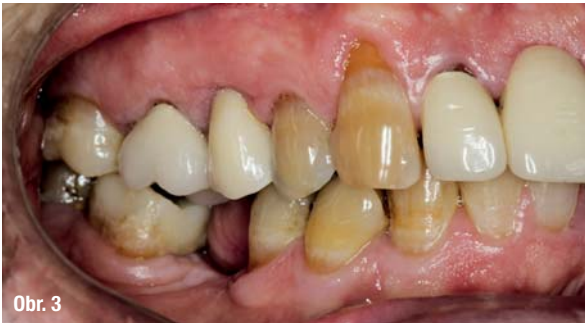Byl odklopen lalok pro odhalení alveolární kosti (obr. 6, 7). Ideální pozice implantátu byla určena pečlivým klinickým vyhodnocením nejlepší 3D pozice. Následně byla preparována pilotní štola (2 mm) k určení kostní denzity (obr. 8). Dále byl zaveden paralelizační pin k potvrzení ideální 3D pozice a preparační hloubky (obr. 9, 10). Šířka osteotomie byla určena klinickým zhodnocením kostní denzity a následováním doporučených preparačních postupů (obr. 11–13). Implantát BLX byl zaveden pomocí ráčny a přístroje Straumann kontrolujícího točivý moment (obr. 14, 15). Také díky jeho designu dosáhl implantát hodnoty zaváděcího momentu 55 Ncm (obr. 16). Primární stabilita byla dále zhodnocena pomocí škály ISQ (Implant Stability Quotient, Osstell, Integration Diagnostics). Minimální hodnota ISQ



Obr. 1: Extraorální frontální pohled.

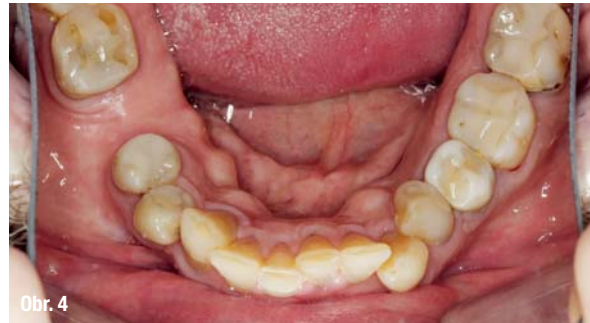

Obr. 2: Intraorální frontální pohled v okluzi.



Obr. 3

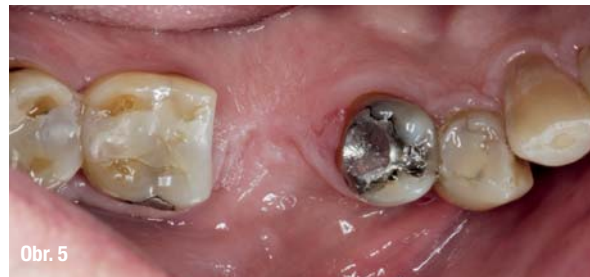**Obr. 3:** Intraorální laterální pohled v okluzi.



Obr. 4

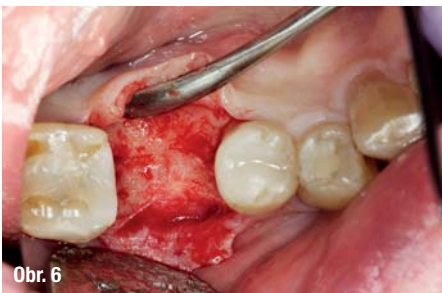**Obr. 4:** Okluzní pohled na mandibulu.

nutná pro dostatečnou stabilitu implantátu pro imediální definitivní zatížení je 60. V našem případě byla naměřena hodnota 74 (obr. 17, 18). Dále byl našroubován RB/WB BLX vhojovací váleček (průměr 6,5 mm). Úvodní výška krčku 2,5 mm byla určena anamnézou koronální kosti. A-PRF membrána byla umístěna na bukální povrch implantátu, aby se napomohlo hojení měkkých tkání (obr. 19). Dále byly umístěny sutury zajišťující těsnost měkkých tkání kolem implantátu (obr. 20, 21). Pacient byl následně odeslán do protektické ordinace.

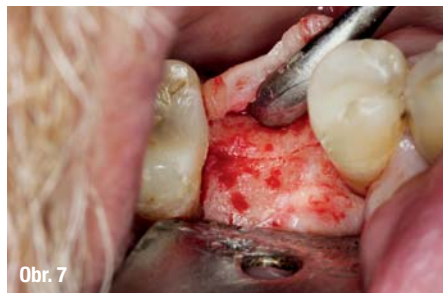

Obr. 5

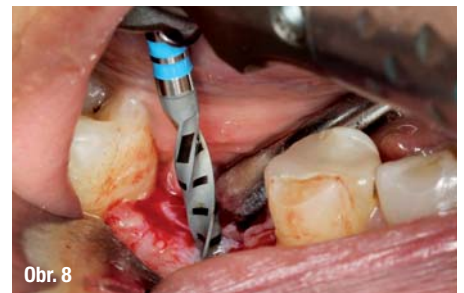**Obr. 5:** Okluzní pohled na oblast 46.



Obr. 6

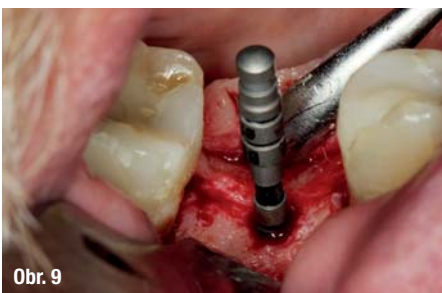

Obr. 7

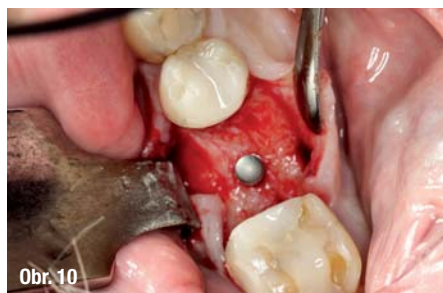

Obr. 8

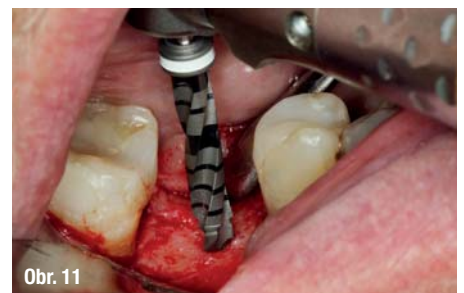**Obr. 6:** Odklopený mukoperiostální lalok, okluzní pohled. **Obr. 7:** Odklopený mukoperiostální lalok, laterální pohled. **Obr. 8:** Úvodní osteotomie byla provedena vrtákem průměru 2,2 mm.



Obr. 9

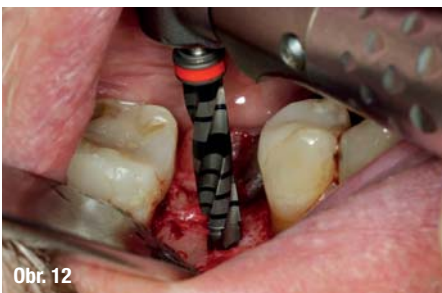

Obr. 10

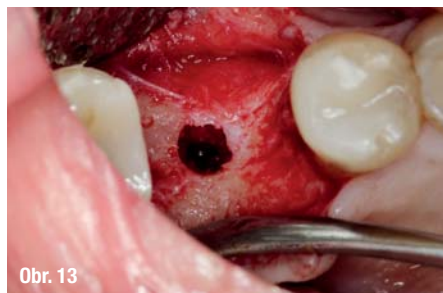

Obr. 11

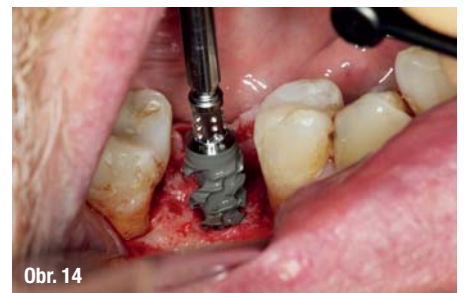**Obr. 9:** 3D pozice ověřena paralelizačním pinem, laterální pohled. **Obr. 10:** 3D pozice ověřena paralelizačním pinem, okluzní pohled. **Obr. 11:** Osteotomie vrtákem průměru 3,2 mm.



Obr. 12

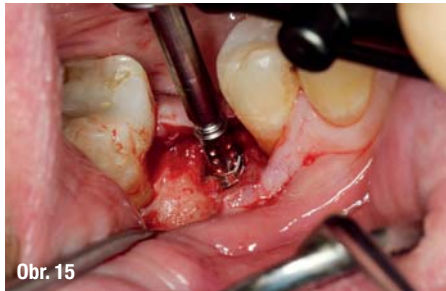

Obr. 13

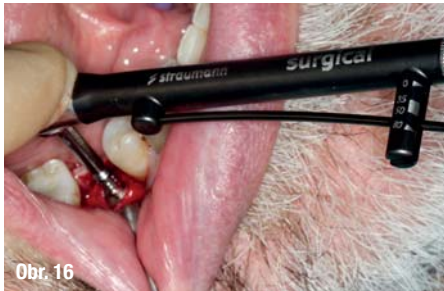

Obr. 14

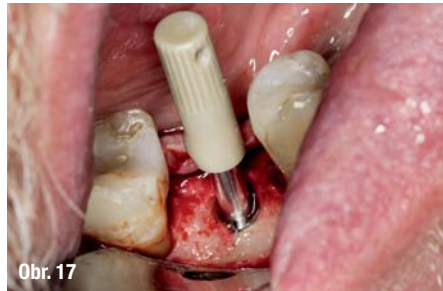**Obr. 12:** Osteotomie vrtákem průměru 3,5 mm. **Obr. 13:** Dokončená osteotomie, štola připravena na zavedení implantátu. **Obr. 14:** Zavedení implantátu Straumann BLX zahájeno pomocí chirurgické ráčny.



Obr. 15



Obr. 16

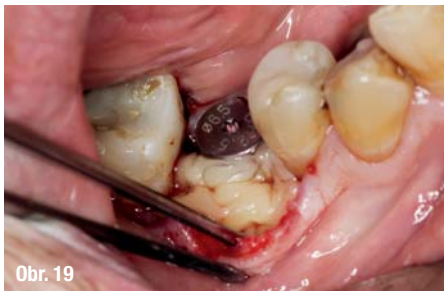

Obr. 17

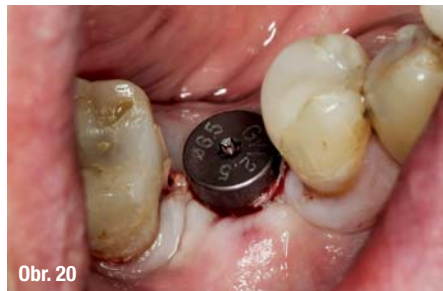**Obr. 15:** Konečná pozice implantátu. **Obr. 16:** Zaváděcí moment hodnoty 55 Ncm změřen pomocí momentového klíče ráčny. **Obr. 17:** SmartPeg (Osstell) na měření hodnot ISQ v dané pozici.



Obr. 18

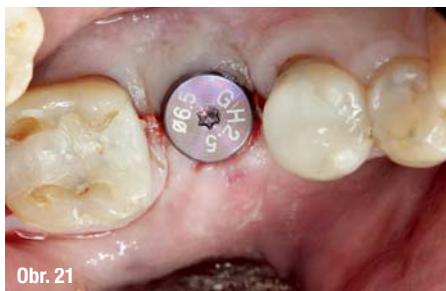

Obr. 19

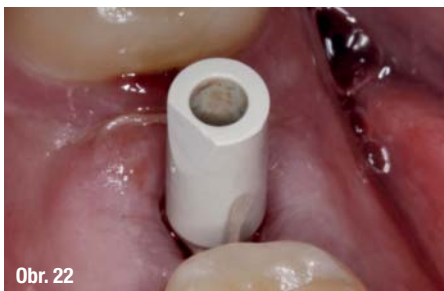

Obr. 20

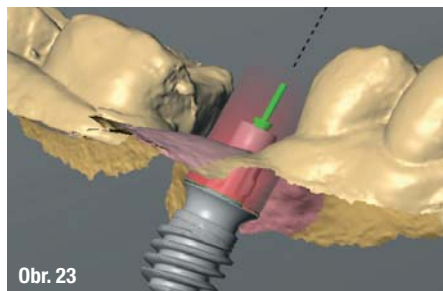
**Obr. 18:** Byla naměřena hodnota ISQ 74, což je ideální pro postupy s imediátním zatižením. **Obr. 19:** Kolem RB/WB BLX vhojovacího válečku byla adaptována A-PRF membrána. **Obr. 20:** Správně sešité měkké tkáně, laterální pohled.



Obr. 21

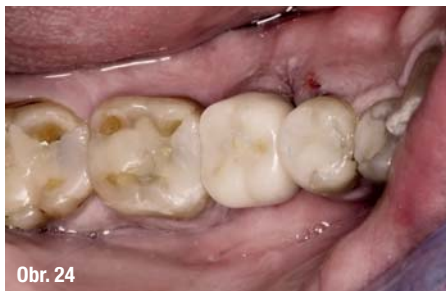

Obr. 22

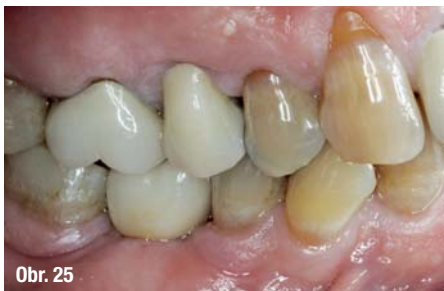

Obr. 23

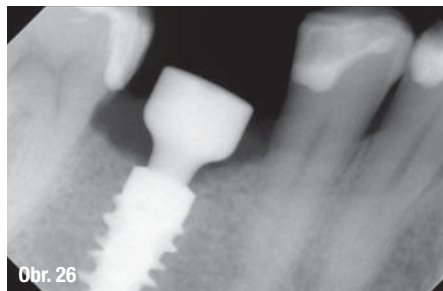
**Obr. 21:** Správně sešité měkké tkáně, okluzní pohled. **Obr. 22:** Skenovací tělísko v pozici pro digitální otiskování. **Obr. 23:** Okamžitý CAD návrh finální korunky na WB Variobase.



Obr. 24

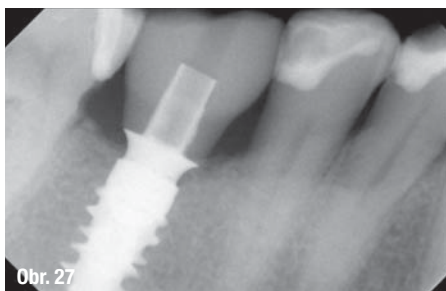

Obr. 25

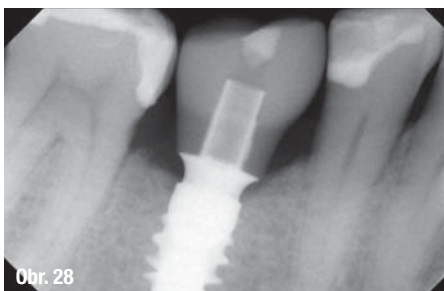


Obr. 26

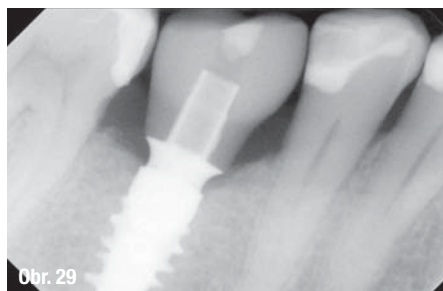**Obr. 24:** Finální pozice korunky, okluzní pohled. **Obr. 25:** Finální pozice korunky, laterální pohled. **Obr. 26:** Periapikální RTG snímek ihned po zavedení implantátu, před dosazením korunky.



Obr. 27



Obr. 28



Obr. 29

**Obr. 27:** Periapikální RTG snímek po 15 dnech. **Obr. 28:** Periapikální RTG snímek po 3 měsících. **Obr. 29:** Periapikální RTG snímek po 6 měsících.



## Protetický postup

Protetické a laboratorní práce byly vedeny podle digitálních pracovních postupů, které zahrnovaly Dental Wings intraorální skener a CAD/CAM zpracování pomocí systému Straumann CARES Digital Solutions. Intraorální skener zachytil architekturu sliznice kolem implantátu včetně sousedních zubů v kvadrantu. Následně bylo na implantát našroubováno skenovací tělísko (obr. 22), pomocí kterého byla zachycena 3D pozice implantátu. Korespondující protilehlý oblouk byl také naskenován intraorálním skenerem. Nakonec byl digitálně registrován i skus. Na základě STL souborů z intraorálního skeneru byla navržena hybridní šroubovaná keramická korunka (VITA ENAMIC IS-16L, VITA Zahnfabrik) určená k nacementování kompozitním cementem na RB/WB Variobase abutment. Korunka byla navržena zcela virtuálně bez fyzických modelů (obr. 23) a vyrobena čtyřosým mokřým frézováním (CARES C-Series, Straumann). Po vyfrézování byla korunka očištěna 95% ethanolem a po nezbytném opracování vyleštěna a individualizována. Hotová korunka byla extraorálně nalepena na abutment.

V ústech byl vyhodnocen interproximální dohled a marginální intergita náhrady. Kontinuita na meziálních a distálních plochách kontaktu byla ověřena zubní nití. Dále bylo okluzní fólií staticky a dynamicky zkontrolováno okluzní schéma pro dosažení lehkého bodu kontaktu. Náhrada byla dotažena momentovým klíčem na 35 Ncm podle doporučení výrobce implantátu. Přístupová štolka k fixačnímu šroubku byla utěsněna teflonovou páskou a kompozitním materiálem (obr. 24, 25). Ke kontrole pozice implantátu byl následně pořízen periapikální RTG snímek (obr. 26). Kontrolní RTG snímky byly pořízeny po 15 dnech od zavedení implantátu, kdy byly odstraněny stehy (obr. 27). Následovala kontrola po 3 měsících (obr. 28) a 6 měsících (obr. 29).

## Výsledek léčby

Pro techniku One-Tooth One-Time je zásadní výběr pacienta. Pacient v našem případě měl jediný chybějící distální zub v mandibule a mimo to dobře vybalancované okluzní vztahy. Je důležité zvolit takový design implantátu, který zajistí primární stabilitu a zvýšený kontakt implantátu s kostí. To většinou umožňují kónické implantáty. Straumann BLX implantát je navržen tak, aby zvyšoval primární stabilitu a umožnil tak postupy s imediátním zatížením implantátu. První podmínkou je, aby implantát dosáhl primární stability a poté může být korunka vyrobena plně digitálním pracovním postupem. To má výhodu v tom, že se do kontaktu s ránou nedostane otiskovací materiál. Digitální implantologická stomatologie má již zásadní vliv na každodenní zubní praxi díky své přesnosti v nahrazování ústních struktur. Analogové metody využívající tradiční otiskování často vytváří nepřesnosti. Tento nový standard a nově nabyté znalosti vyžadují zkušenosti a obeznámení s použitými produkty. Digitální protokoly vedou k předví-

datelnějším výsledkům a efektivnějším pracovním postupům, které napomáhají ke snižování finančních a časových nákladů jak pro pacienta, tak pro dentální tým.

## Závěr

Technika One-Tooth One-Time byla demonstrována na případě jednoho chybějícího prvního dolního moláru, který byl nahrazen implantátem a definitivní korunkou několik hodin po chirurgické fázi. Tento způsob léčby se ukázal jako opakovatelná a předvídatelná možnost, a to díky kombinaci Straumann BLX implantačního systému a jeho digitálního workflow.

*Redakční poznámka: Článek byl publikován v mezinárodním vydání časopisu implants – international magazine of oral implantology, Vol. 20, Issue 3/2019.*

## O autorech



### Dr. Louwrens Swart

získal titul BChD na Stellenbosch University v Jihoafrické republice v roce 1986 a titul MChD v maxilofaciální a orální chirurgii tamtéž v roce 1994. Jeho výzkum se soustředí na chirurgii implantátů a sedaci při vědomí. Je zvoleným prezidentem Southern African Association of Osseointegration. Působí v soukromé praxi v Kapském Městě v Jihoafrické republice.



### Dr. Paul van Zyl

promoval v roce 1984 jako zubní lékař na Stellenbosch University (Jihoafrická republika). Následně se specializoval na protetiku a v roce 1992 pak získal titul MChD. Také působí v soukromé ordinaci v Kapském Městě. Navíc předsedá Southern Africa Section of the International Team for Implantology.

