

ESTHÉTIQUE TRIBUNE

— The World's Esthetic Newspaper • Édition Française —

NOVEMBRE 2022 | VOL. 14, NO. 11

www.dental-tribune.fr

1932 – 2022 : 90 ans de savoir-faire au service des professionnels de la médecine dentaire > ADF STAND : 1M25



En 2022, Septodont célèbre ses 90 ans : un chapitre historique démontrant la pérennité du groupe et son engagement pour l'entrepreneuriat, l'innovation et ses collaborateurs.

Désormais à une décennie du centenaire, Septodont demeure résolument tourné vers l'avenir et continue de miser sur des décisions audacieuses, à l'instar de l'acquisition du portefeuille dentaire de Sanofi en décembre 2021, ou plus récemment, celle de Biomedical Tissues, fabricant français de membrane tissulaire.

C'est cette détermination qui a permis à un petit laboratoire parisien de s'assurer une place sur le marché des produits destinés aux chirurgiens-dentistes – anesthésiques injectables, aiguilles, seringues, produits consommables.

L'aventure Septodont en quelques dates clés

Olivier Schiller, président de Septodont et troisième génération à la tête de l'entreprise familiale, poursuit l'histoire de Septodont et son développement à l'international, tout en demeurant très attaché au territoire français, préservant ainsi une grande partie de ses effectifs et actifs industriels en France.

« La force et la richesse de Septodont résident dans notre capacité à faire des choix stratégiques, alliant innovation, création d'emplois, management collaboratif et responsabilité sociale, sociétale et environnementale. » a déclaré Olivier Schiller.

Une vision reconnue et primée

Olivier Schiller, a remporté le prix EY de l'entrepreneur de l'année 2022 pour l'Île-de-France, dans la catégorie entreprise familiale. Le prix EY de l'entrepreneur de l'année vient

1932 LÀ OÙ TOUT A COMMENCÉ	1950-1990 EXTENSION DE LA GAMME DE PRODUITS	1990-2022 EXPANSION ET INTERNATIONALISATION
		
Annie et Nestor Schiller ont fondé Septodont le 5 août 1932, à Paris, en France.	Introduction de marques bien établies dans le monde entier, telles que : Endomethasone, Alvogyl, Detartrine et les anesthésiques dentaires en cartouche.	<ul style="list-style-type: none">1990 : acquisition de la SOFIC, Mazamet, France.1999 : ouverture d'un bureau de vente à Shanghai, Chine.2000 : acquisition de Novocol Pharma, Cambridge, Canada.2001 : ouverture de Septodont Healthcare India Private, Talaja, Mumbai.2010 : lancement de Biodentine, le premier substitut dentinaire.2014 et 2016 : acquisition de TDV et DLA au Brésil.2017 : acquisition d'IDU, acquisition de l'activité anesthésie de Carestream Dental.2021 : acquisition du portefeuille dentaire de Sanofi

Un objectif d'expansion dans le respect des valeurs familiales du groupe

Le succès des produits Septodont ne cesse de s'étendre, mais le groupe a fait le choix de rester familial à 100%, un parti pris assumé qui garantit stabilité et vision à long terme.

récompenser les réalisations entrepreneuriales de Septodont sous la direction d'Olivier Schiller, et la capacité du groupe à construire un héritage intergénérationnel, sur le long terme.

En juin, l'entreprise a également reçu le Trophée Or de la catégorie Santé, Pharma, Biotech & Medtech, du prix « Sommet des Entreprises de Croissance ».

AD

INSCRIVEZ-VOUS GRATUITEMENT

Dental Tribune e-newsletter



DENTAL TRIBUNE

La newsletter du monde dentaire

Actualités et reportages / Couverture d'événements en direct / Éducation en ligne / Interviews de leaders d'opinion / Reportages événementiels / Lancements de produits / Progrès en R&D

www.dental-tribune.com



facebook.com/DentalTribuneInt



twitter.com/DentalTribuneIn



linkedin.com/company/dental-tribune-international

LipLase pour des lèvres plus pleines et plus lisses pour toujours

Dr Harvey S. Shiffman, États-Unis

L'un des secteurs qui connaissent la croissance la plus rapide au monde est celui de l'esthétique faciale. Oui, il paraît que la beauté est dans l'œil de celui qui regarde, mais tout le monde a tendance à être d'accord. Si la beauté est superficielle, ses effets sont bien plus profonds.

Un vieux cliché dit qu'il ne faut pas juger un livre à sa couverture, mais c'est pourtant ce que font les gens, tout comme ils jugent les autres à leur apparence, surtout à leur attrait physique.

En 1985, le Dr Gordon Patzer a publié un livre intitulé *Physical Attractiveness Phenomena*, (Les phénomènes de la beauté physique), où il décrit ces phénomènes comme « les réalités collectives de l'attrait physique » qui ont tendance à être complexes, puissantes et envahissantes, gênantes et injustes, et qui, malgré les différentes notions de l'attrait physique, transcendent la culture, le temps et la géographie. Le Dr Patzer affirme que « les composantes du visage ne contribuent pas de la même manière à la perception de l'attrait physique ». Il existe une hiérarchie des composantes. On dénombre cinq facteurs dominants, et tous sont des composantes du visage qui sont, par ordre de priorité, les dents, le sourire, les lèvres, les yeux et le nez. Cet article s'intéresse aux lèvres, notamment leur modification, leur rajeunissement et la correction de leur symétrie et bien d'autres choses encore à l'aide de la gamme de lasers Fotona.

Une approche naturelle du rajeunissement des lèvres

Alors que la population mondiale continue de vieillir et que notre apparence esthétique nous préoccupe de plus en plus, le nombre de cliniciens et de praticiens qui cherchent des solutions d'approche naturelle pour améliorer l'apparence de leurs patients ne cesse d'augmenter. En ce qui concerne les lèvres, les changements liés à l'âge sont la perte de volume, les rides péri-orales et l'estompage dans le visage. Avant d'élaborer une stratégie de rajeunissement des lèvres, il est important de comprendre l'anatomie et les mécanismes de détérioration des tissus. Après 25 ans, la synthèse de notre collagène diminue de 1,5% chaque année, et cette réduction de production de collagène est aggravée par sa dégradation accrue. Les métalloprotéases matricielles, comme la collagénase, sont induites par l'exposition aux ultraviolets (UV) et certains autres facteurs, tels que le tabagisme et les toxines alimentaires. Elles peuvent entraîner une dégradation des composants de la matrice extracellulaire qui, sur le plan histologique, se traduit par des fibres de collagène irrégulières et désorganisées. Ces faisceaux de collagène sont également beaucoup plus réticulés que ceux d'une peau jeune. On observe également un changement dans le rapport entre les types de collagène, avec une prédominance du collagène de type III, moins élastique. La perte de collagène la plus marquée se situe dans le tiers supérieur du derme, probablement du fait de la profondeur de pénétration des rayons UV dans la peau.¹ Les lèvres sont nettement plus sensibles en raison de la finesse de la couche épithéliale et doivent être protégées.

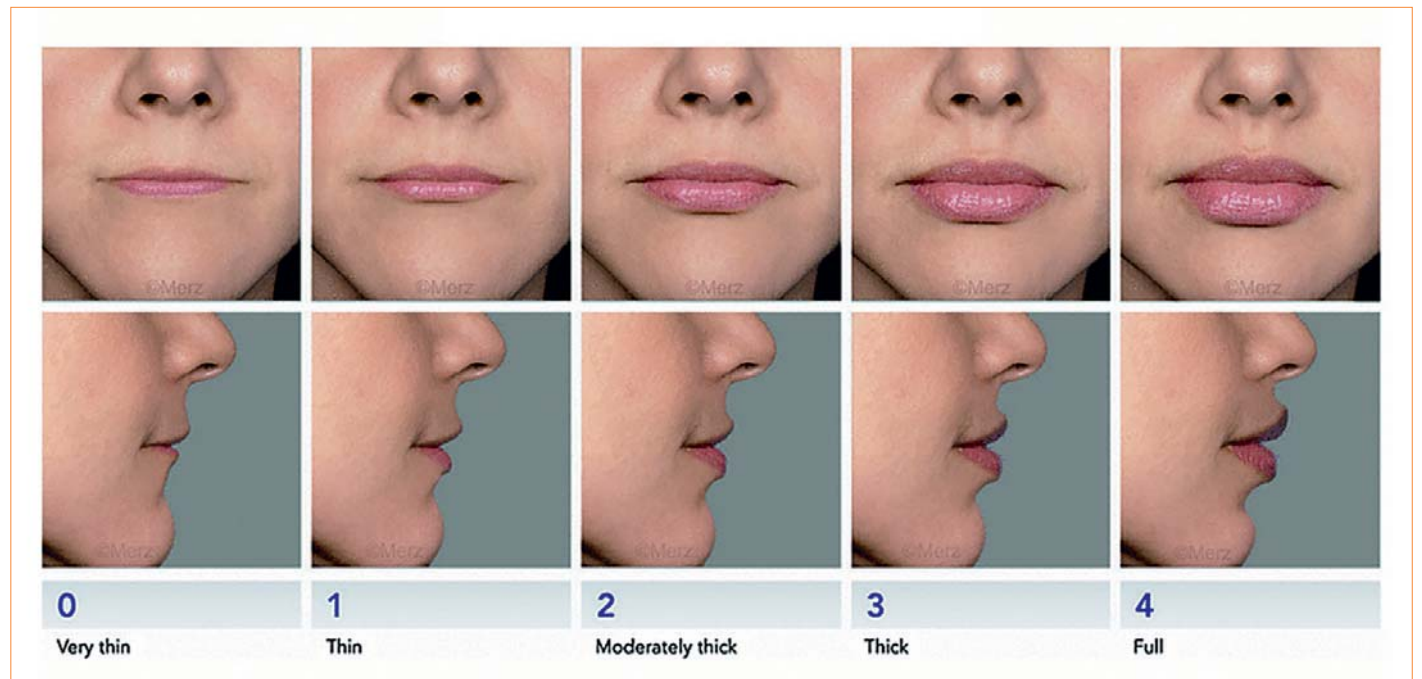

Fig. 1 : Échelles d'évaluation de la plénitude des lèvres (Merz Aesthetics).

Les indications classiques de l'utilisation des lasers en esthétique faciale sont notamment la perte de volume du visage liée à l'âge et au mode de vie, la réduction de l'élasticité et la sécheresse de la peau ou des lèvres, toutes ces indications étant dues à la perte de collagène. Aujourd'hui, de nombreux patients ont recours au traitement laser pour conserver une apparence jeune et prévenir le vieillissement du visage, grâce à la stimulation du collagène et du maintien de sa synthèse. Dans le domaine de l'esthétique, deux types de laser sont utilisés, lasers ablatifs (élimination des tissus) et lasers non ablatifs. Dans les années 2000, Fotona a lancé le protocole appelé mode SMOOTH, une modalité de traitement fractionné non ablatif qui utilise les impulsions du laser Er:YAG et réduit considérablement le temps de cicatrisation. Les impulsions laser du mode SMOOTH, une exclusivité de Fotona, ne provoquent aucun saignement et permettent un dépôt de chaleur parfaitement contrôlé dans les tissus. L'énergie optique/thermique est transmise en une séquence unique de longues impulsions inférieures à une seconde, qui empêche l'accumulation de chaleur en surface, mais permet un chauffage homogène par diffusion thermique au niveau de la *lamina propria* des tissus. La *lamina propria* est la couche où les fibroblastes sont les plus denses et où sont formés le nouveau collagène ainsi que l'élastine.

Le traitement LipLase de Fotona a été conçu pour répondre à la demande croissante de restauration de la forme des lèvres ou de leur repulpage. LipLase répond à ce besoin, car il permet un retour rapide à la vie active, ne nécessite généralement aucune anesthésie et ne cause aucune gêne postopératoire. Les lèvres sont plus pleines et plus lisses, remodelées, et la synthèse du collagène est stimulée. Le patient voit immédiatement le résultat et la plénitude des lèvres augmente au fur et à mesure que le traitement se poursuit. Mais il est de toute importance de surveiller la réponse des tissus, afin d'éviter un traitement trop excessif.

LipLase se déroule en trois phases, la première étant une phase inflammatoire au

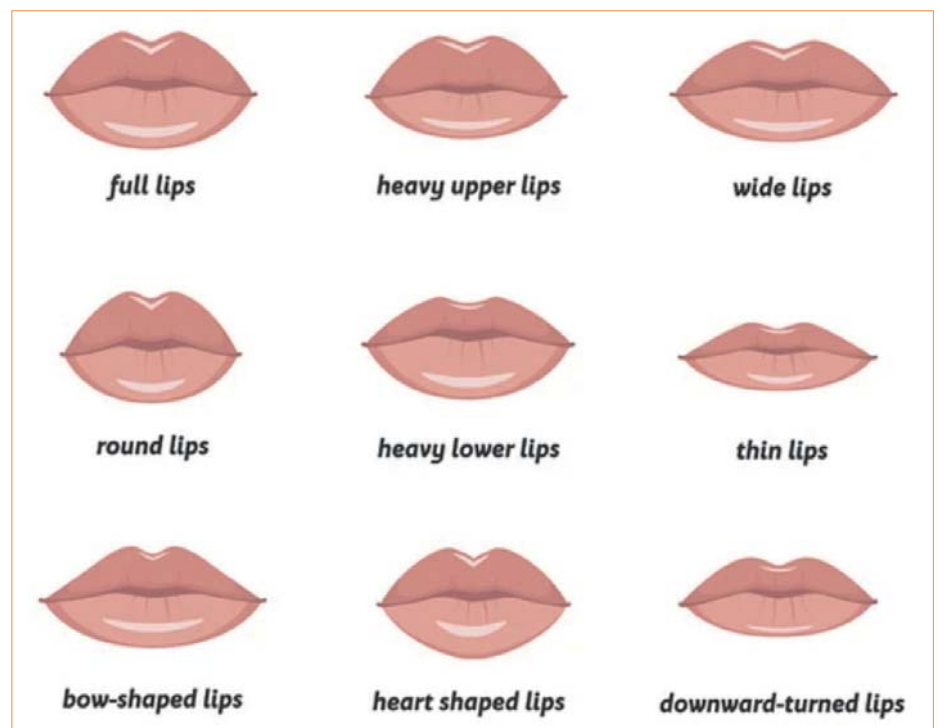

Fig. 2 : Choix de la forme des lèvres à modifier.

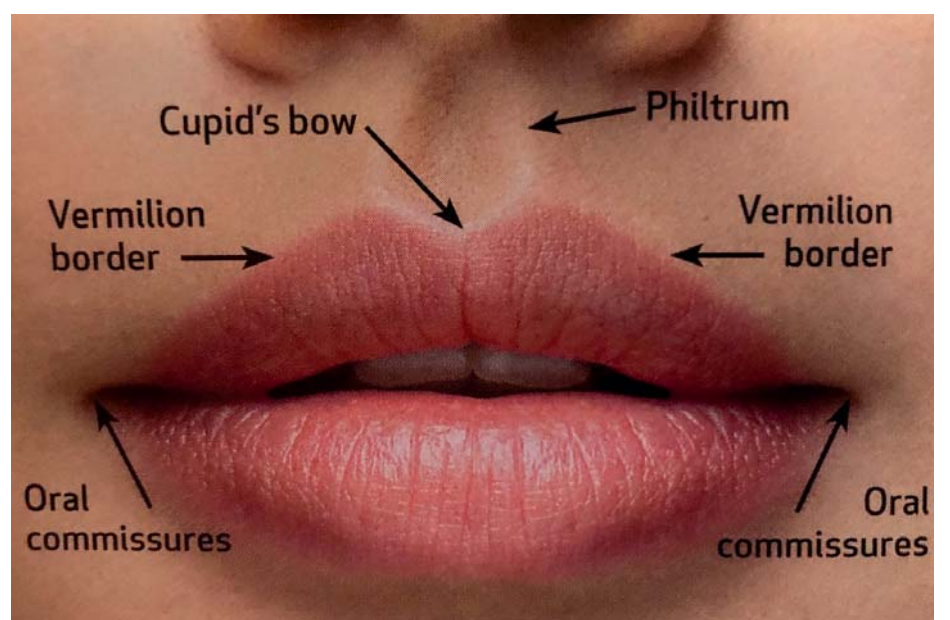
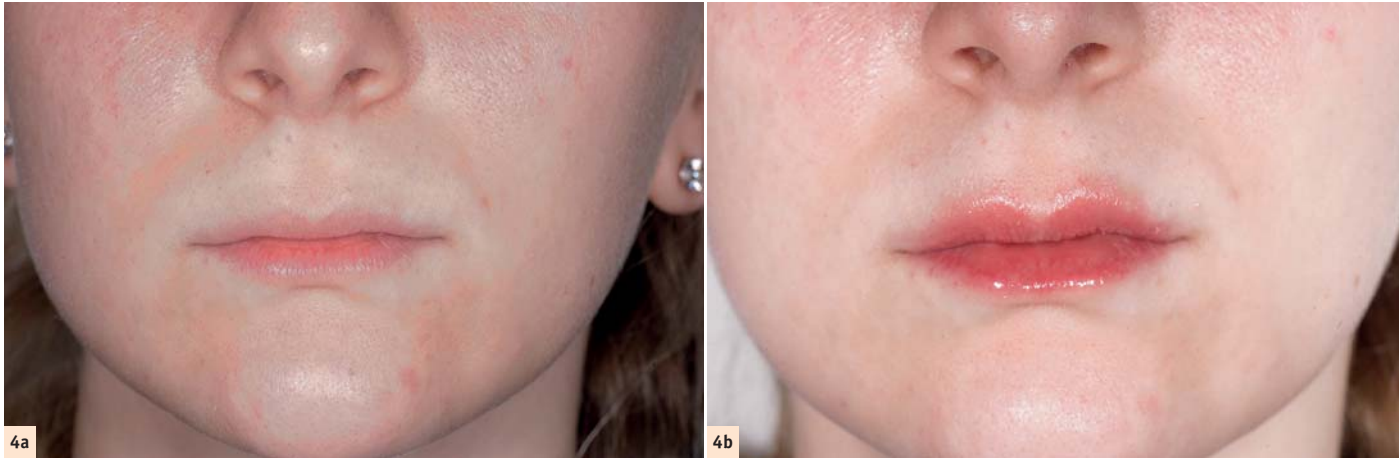

Fig. 3 : Structures anatomiques des lèvres.



Figs. 4a et b : (a) Cas LipLase avant, et (b), après trois traitements montrant le volume et la forme des lèvres après modification.

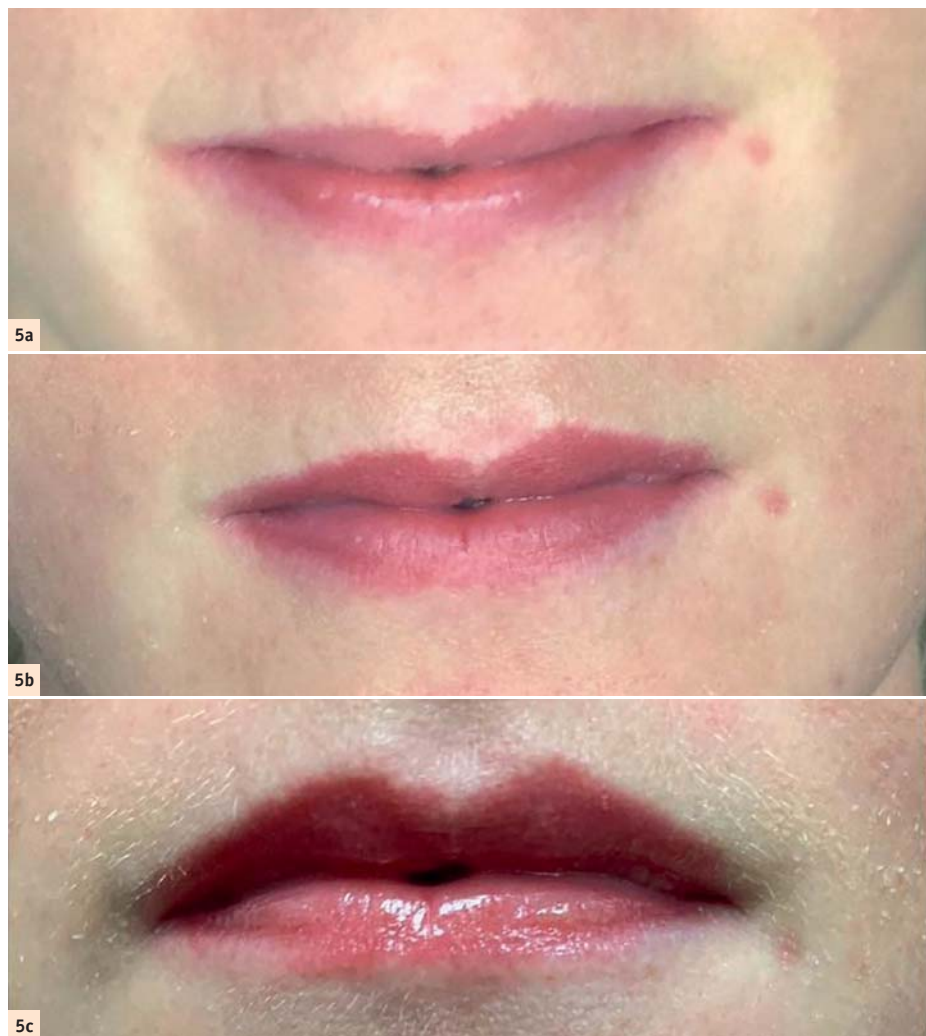cours de laquelle se produit une série d'événements vasculaires, cellulaires et biochimiques, dont une accumulation d'eau dans les lèvres, ce qui leur donne immédiatement une plénitude en réponse au choc thermique des tissus. Le niveau de plénitude des lèvres est légèrement supérieur au résultat à long terme, c'est pourquoi il est conseillé de procéder à un repulpage quelque peu excessif. La deuxième phase consiste en une légère exfoliation superficielle, qui permet d'exposer des tissus frais et d'apparence plus jeune. La troisième phase est celle de la synthèse du nouveau collagène.

Attentes et planification du traitement

La plupart de nos patients qui recherchent un traitement esthétique ont une idée bien précise de ce qu'ils veulent. Pour cette raison, les meilleures consultations esthétiques consistent à mettre un grand miroir dans leur main, et à leur demander ce qui leur déplaît dans les traits de leur visage. Après que le patient se soit exprimé, nous examinons ses préoccupations et nous le ramenons à des attentes réalistes. Nous utilisons l'échelle d'évaluation de la plénitude

des lèvres de Merz, pour établir le point de départ du traitement (Fig. 1), puis nous fournissons au patient un exemplaire en couleur des différents diagrammes de formes labiales (Fig. 2), sur lesquels s'appuiera la discussion. Les patients souhaitent du volume et de la symétrie, ou parfois une correction dans des zones précises et un changement de forme.

Une documentation photographique détaillée de l'apparence avant le traitement est essentielle, d'une part pour la planification du traitement et d'autre part, en raison du risque médico-juridique inhérent aux traitements esthétiques. Nous complétons également le dossier par des photos postopératoires après chaque visite, puis de nouveau lors du rendez-vous de suivi, 21 jours après la dernière séance du traitement. Des connaissances en photographie sont importantes en esthétique, car la distorsion par effet grand angle de l'appareil photo d'un téléphone portable, ne convient pas pour évaluer l'esthétique faciale. Nous veillons à afficher les photos sur un grand écran (plus grand que la taille réelle) pendant la consultation, car les images agrandies contribuent à inciter le patient à les examiner pendant la discussion.



Figs. 5a-c : (a) Cas de LipLase avant l'intervention, (b) après un traitement et (c), après trois traitements, montrant la modification du volume et de la forme.

Équipement

Le matériel nécessaire pour réaliser ce traitement se compose de la série de lasers Fotona (Dynamis/Spectro, TimeWalker Fotona4D, LightWalker) qui utilisent la modalité exclusive d'impulsions laser Er:YAG du mode SMOOTH. Il n'existe aucun autre laser sur le marché qui puisse reproduire un effet comparable. Ces lasers combinent deux longueurs d'onde différentes intégrées : Nd:YAG, principalement absorbée par les pigments et l'hémoglobine, et Er:YAG, principalement absorbée par l'eau, qui figurent parmi les longueurs d'onde les plus étudiées dans le domaine de l'esthétique. Le traitement LipLase requiert l'utilisation des pièces à main PSO3X, PSO3 ou FSO1 (pour la série de lasers esthétiques Dynamis/Spectro) ou PSO4 (pour le laser dentaire LightWalker). Ces pièces à main sont dotées d'une modalité structurée ou fractionnée, et produisent une série de profondes lésions thermiques microscopiques, qui stimulent davantage la réparation et la synthèse de nouveau collagène.

Protocole de traitement

Le protocole LipLase est initialement un traitement de restauration qui s'intensifie au fil des traitements. LipLase consiste d'abord à réaliser un traitement intraoral de la muqueuse labiale, afin d'obtenir un bon soutien des lèvres, puis à traiter la partie sèche des lèvres qui comprend le vermillon (Fig. 3). Les réglages d'énergie nécessaire sont différents pour les parties humides et sèches. La sensibilité du patient augmentera considérablement sur la partie sèche de la lèvre si on la laisse se dessécher, ou si le dispositif d'évacuation du panache du laser est trop proche. Une réhydratation à l'aide d'une solution saline ou d'eau chaude est essentielle. L'utilisation de solutions réfrigérées va à l'encontre de l'objectif du traitement (effet thermique profond).

La pièce à main choisie doit être maintenue à un angle de 90° par rapport au tissu, pour permettre la pénétration optimale de l'énergie thermique. La muqueuse est traitée de droite à gauche, à raison de six impulsions en mode SMOOTH par spot du laser. Il est nécessaire de garder la main bien stable pour faire pénétrer la chaleur dans les tissus (en général, aucun chevauchement n'est nécessaire). Cette opération est ensuite répétée six fois au total. Sur la partie sèche de la lèvre, le protocole est moins long et les réglages d'énergie sont réduits. Il consiste en deux à quatre impulsions en mode SMOOTH par spot et deux à quatre passages, en fonction du volume souhaité par le patient. Les commissures ne doivent pas être traitées. Après le repulpage, nous pouvons évaluer la forme et les éventuels défauts. Il est nécessaire d'appliquer de l'huile de vitamine E ou de l'huile de noix de coco de qualité pharmaceutique immédiatement après le traitement, mais

l'utilisation de rouge à lèvres pigmenté ou de brillant à lèvres doit être évitée pendant quatre jours. Ensuite, il y a lieu d'utiliser des produits pour les lèvres ayant un facteur de protection solaire suffisant, pour prévenir les dommages causés par les rayons UV. Les traitements sont effectués sur un cycle de 21 jours, car sur le plan biologique, cette période est nécessaire pour la réparation et la cicatrisation des lésions thermiques.

Résultats

L'expérience clinique a montré que le repulpage est plus rapide chez les patients âgés de 20 à 40 ans, mais un traitement d'entretien est nécessaire après trois ou quatre mois. Par contre, le repulpage demande plus de temps chez les patients de 50 à 80 ans, mais il persiste plus de six mois. Il est important de discuter du calendrier des visites d'entretien avant que le patient ne donne son consentement au traitement, car ces visites représentent une dépense supplémentaire. Généralement, le retraitement se fait tous les trois ou quatre mois, afin de maintenir la plénitude des lèvres sans perte importante et ordinairement, une seule séance suffit. Les patients qui attendent plus de six mois peuvent avoir besoin de plusieurs séances, car il ne s'agit plus de l'entretien de la plénitude des lèvres mais de sa restauration. Les figures 4 et 5 illustrent les résultats typiquement obtenus.

Conclusion

En conclusion, nous avons constaté que le traitement LipLase est intervention esthétique, restauratrice et corrective efficace. Si elle est effectuée correctement par un professionnel dûment formé, elle représente un traitement sûr pour les femmes, mais aussi pour les hommes.

Note de la rédaction: cet article a été initialement publié dans le magazine cosmetic dentistry beauty & science, vol. 15, numéro 1/2021.

¹Varani, Dame MK, Rittie L, Fligel SE, Kang S, Fisher GJ, Voorhees JJ. Decreased collagen production in chronologically aged skin: roles of age-dependent alteration in fibroblast function and defective mechanical stimulation. *Am J Pathol.* 2006 Jun;168(6):1861-8. doi: 10.2353/ajpath.2006.051302.

Le Dr Harvey S. Shiffman



est né et a grandi à New York. Il a obtenu son diplôme à la faculté de médecine dentaire qui faisait auparavant partie de l'université de Georgetown, à Washington, aux États-Unis. Il a ensuite effectué une résidence en médecine générale au centre médical de l'université de Georgetown à Washington, où il s'est surtout consacré au traitement de patients dont la santé était compromise. Le Dr Shiffman a obtenu sa certification à l'ALD (Academy of Laser Dentistry) pour trois types de systèmes laser. Il a ainsi introduit une nouvelle technologie dans son cabinet, qui lui permet d'améliorer les traitements standard et lui offre des options nouvelles et passionnantes. Le Dr Shiffman se consacre personnellement à l'utilisation et au développement de technologies de pointe, et a effectué des milliers de traitements laser au cours des dix dernières années. Le cabinet dentaire du Dr Shiffman, Boynton Laser Dental Center, se situe à Boynton Beach, en Floride, aux États-Unis.

Le potentiel du renforcement en fibres

Dr Claudio Pisacane, Italie

Parmi ses particularités, le composite everX Flow est doté d'un renforcement en fibres de verre qui améliore ses performances de substitut dentinaire, lorsqu'il est soumis aux contraintes biomécaniques. En raison de ces caractéristiques, les indications ont été évaluées dans de nombreux scénarios cliniques.

Par exemple, dans le cas de dents traitées par voie endodontique, il ressort clairement que ce renforcement en fibres est avantageux pour compenser une perte de substance considérable dans une cavité de classe II, lors d'une obturation directe, ou garantir une restauration de longue durée, avec une anatomie dentaire et des points de contact occlusaux normaux. Il permet également l'obten-

tion d'une reconstitution corono-radicaire efficace et fiable, pour des couronnes dentaires naturelles gravement compromises. Si cela s'avère nécessaire, un nouvel élément provisoire peut donc être mis en place pour une certaine période, en attendant la couronne prothétique définitive. Dans cette situation, l'association d'everX (GC) et de tenons fibrés dans des canaux radiculaires larges et/ou irréguliers, semble être un moyen simple et facile de fabriquer un ancrage.

Ainsi, l'ajout éventuel d'un tenon adhésif et du composite minutieusement stratifié peut même tenir lieu de couronne « naturelle », pour remplacer une restauration provisoire prothétique pendant une pé-

riode adéquate (examen des symptômes dans le cadre de visites uniques, manque de temps pour réaliser une couronne provisoire en résine, etc.) Quelques cas illustratifs vont permettre de décrire son utilisation.

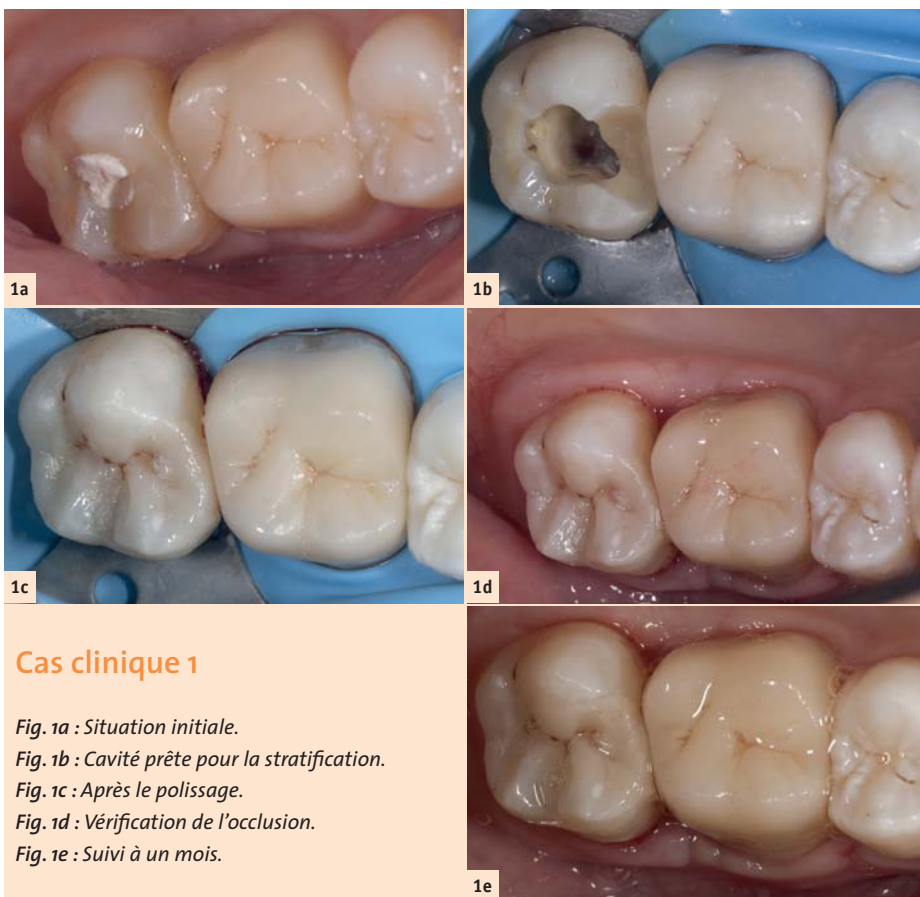
Cas clinique 1

Molaire traitée par voie endodontique avec grande cavité de Classe II. La dentine « basale » de la cavité endodontique a été restaurée avec everX Flow (teinte Bulk, GC). Une couche de composite Essentia Universal a été appliquée pour obtenir la chromaticité nécessaire, puis a été recouverte d'une couche de G-ænial Posterior (teinte A2, GC) pour remplacer l'émail.

La restauration s'est terminée par l'ajout de caractérisations et une procédure minutieuse de finition et d'obtention du brillant.

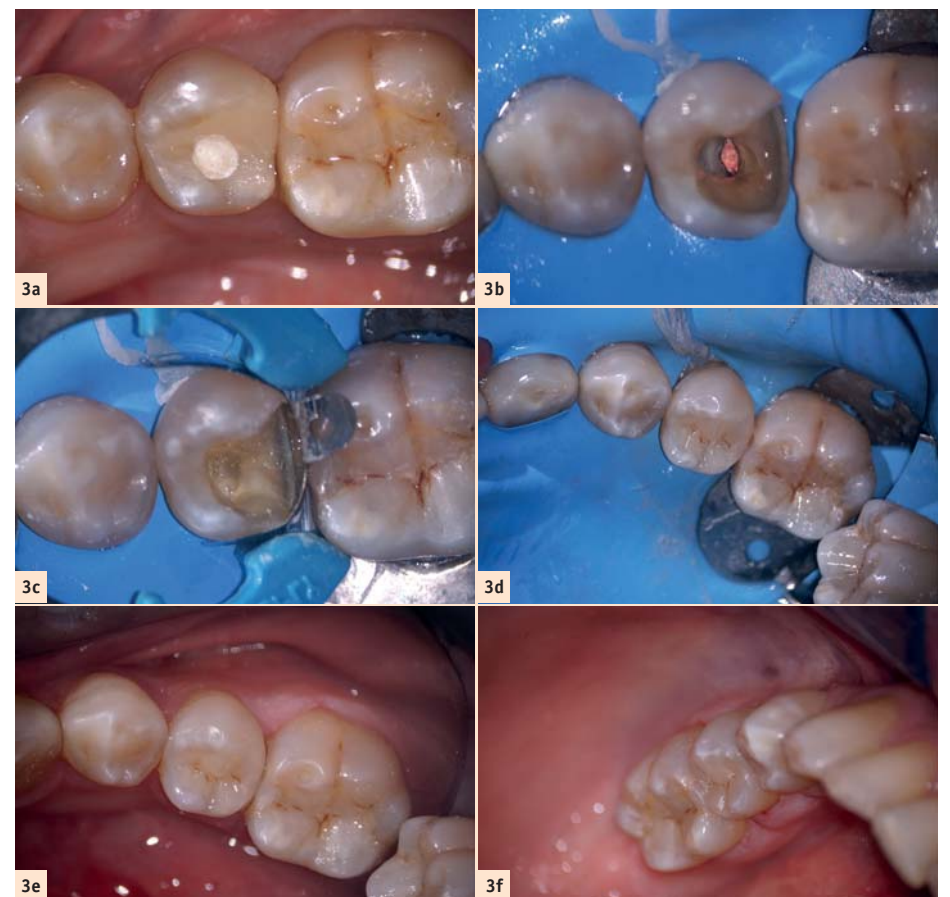
Cas clinique 2

Patient pédiatrique après un traitement endodontique et avant un traitement orthodontique. La restauration provisoire à long terme a été dotée d'une anatomie occlusale complexe. Le noyau dentinaire a été restauré au moyen de deux couches différentes : une couche d'everX Flow pour la reconstitution coronaire et la base des cuspidés, puis une couche de chromaticité moyenne. G-ænial Posterior a été utilisé comme couche d'émail.



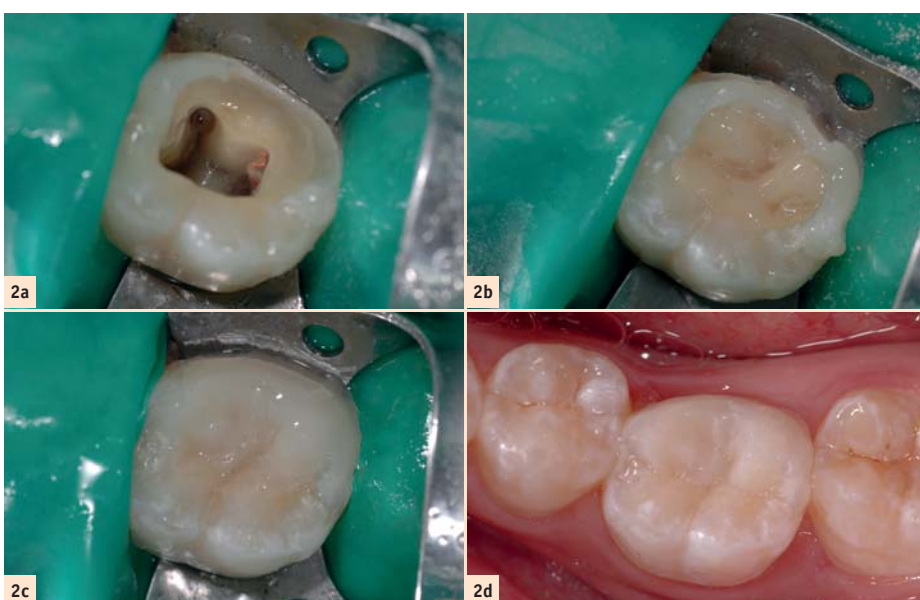
Cas clinique 1

Fig. 1a : Situation initiale.
Fig. 1b : Cavité prête pour la stratification.
Fig. 1c : Après le polissage.
Fig. 1d : Vérification de l'occlusion.
Fig. 1e : Suivi à un mois.



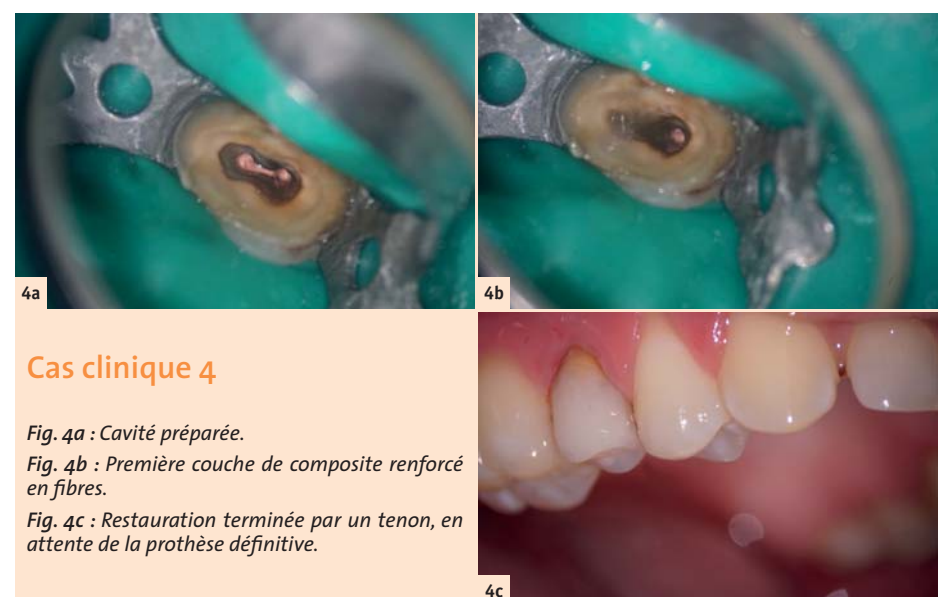
Cas clinique 3

Fig. 3a : Situation initiale. | Fig. 3b : Cavité préparée. | Fig. 3c : Couche d'everX Flow et mise en place de la matrice. | Fig. 3d : Traitement avec digue en caoutchouc en place. | Fig. 3e : Situation finale. | Fig. 3f : Vue latérale de l'anatomie occlusale.



Cas clinique 2

Fig. 2a : Préparation de la cavité. | Fig. 2b : Stratification de la dentine. | Fig. 2c : Fine couche d'émail occlusal. | Fig. 2d : Cas après finition.



Cas clinique 4

Fig. 4a : Cavité préparée.
Fig. 4b : Première couche de composite renforcé en fibres.
Fig. 4c : Restauration terminée par un tenon, en attente de la prothèse définitive.

Cas clinique 3

Cavité après traitement endodontique d'une prémolaire avec perte de la crête marginale distale et du support de la cuspidé disto-vestibulaire. La cavité endodontique et la dentine basale ont été comblées au moyen de deux applications d'everX Flow, puis d'une couche d'Essentia Universal (GC), pour obtenir la chromaticité adéquate qui a pu être rehaussée par une couche d'émail, élaborée avec une résine composite de translucidité moyenne.

La restauration s'est terminée par l'ajout de caractérisations et une procédure minutieuse pour obtenir le brillant.

Cas clinique 4

Quelques jours avant le rendez-vous fixé pour la pose de la prothèse définitive sur une prémolaire dépourvue de couronne, la temporisation a été accomplie en obturant la cavité endodontique ovale avec everX Flow renforcé en fibres (teinte dentine).

La restauration a ensuite été terminée au moyen d'un tenon fibré, d'une colle à polymérisation duale et d'un composite direct, pour reproduire temporairement la couronne de la dent naturelle.

Le Dr Claudio Pisacane

a obtenu son diplôme de docteur en médecine dentaire en 1990 à l'université de Rome « Tor Vergata », également connue sous le nom d'université de Rome II. Après quoi, il a immédiatement concentré son activité professionnelle sur l'endodontie et la dentisterie restauratrice.

Il se dévoue à ces spécialités en donnant des présentations à divers auditoires dans le cadre de cours et de congrès, au niveau national et international, et en rédigeant des articles scientifiques et des chapitres de livres. Il est un membre actif de diverses associations scientifiques. Parmi celles-ci, la Société italienne d'endodontie (SIE.), où il a été membre du comité d'approbation et vice-président. Depuis des années, il fait partie du comité de rédaction de plusieurs revues scientifiques. Actuellement, il exerce dans son cabinet privé à Rome.



Rendez-vous pour le prochain congrès NextGen en janvier à Paris

NextGen, les 12, 13 et 14 janvier 2023 à Paris, c'est Le congrès des nouvelles générations. Un congrès d'omnipratique, qui mixera conférences magistrales, sur des formats courts et rythmés, et séances de travaux pratiques. Les thèmes abordés seront des thèmes de proximité, du quotidien, des difficultés rencontrées dans nos pratiques de tous les jours. Les nouvelles technologies, dans toutes les disciplines, aussi bien en implantologie, qu'en endodontie, en esthétique, en parodontie, seront largement décrites et détaillées. Bien évidemment la dentisterie numérique, au cœur de notre pratique moderne, sera largement développée tout au long de ces trois journées.

Les séances de travaux pratiques, organisées par les partenaires industriels du congrès, permettront de mettre en application les nouveautés technologiques indispensables à la bonne prise en charge de nos patients.

Mais en plus de ces conférences de très haut niveau, le congrès NextGen, vous surprendra par une particularité inédite de son organisation. Depuis des décennies, beaucoup de « nos pères », mentors, ont passé avec passion une grande partie de leur carrière à la recherche, pour faire évoluer nos pratiques, dans l'objectif d'améliorer les traitements de nos patients pour leur bien-être. Ces mentors, incontournables, indiscutables, nous les connaissons toutes et tous et nous les admirons, chaque fois qu'ils se présentent dans un congrès pour développer les résultats de leurs recherches, qu'ils soient libéraux ou universitaires. Mais aujourd'hui, du fait de leur visibilité sur les réseaux sociaux, leurs publications, leur implication dans les sociétés de formation de renom, leurs postes universitaires, une jeune génération de praticiens aussi talentueux et passionnés que nos pères le sont ou ne l'ont été, joue un rôle fort dans le développement des outils cliniques permettant une qualité de soins toujours grandissante, et le comité scientifique de NexGen s'est concentré sur la mise en avant de cette nouvelle génération qui aura sa tribune dédiée durant ces trois journées à Paris. NextGen c'est LE congrès des nouvelles générations, LE congrès des innovations, Le congrès de l'omnipratique de proximité, accessible à tous.

Le comité scientifique est extrêmement fier de pouvoir réunir autant de jeunes confrères et collègues durant ces trois journées, et très fier également de pouvoir les confronter à leurs pères, présidents de séances et modérateurs. Trois journées, intenses, scientifiques, pratiques, rythmées, à ne louper sous aucun prétexte

Stabilité dimensionnelle

Précision

Temps de travail

Résistance à la déchirure

Hydrophilie

Temps de séjour en bouche

V-Posil Mono Fast – particulièrement indiqué pour les empreintes d'implants

Rendez-vous visite

CONGRÈS INTERNATIONAL ADF 22-26 NOVEMBRE 2022

ADF- Paris Stand : 1L28 22.-26.11.2022

IDS 2023

Cologne, 14. – 18.03.2023 Hall 10.2 : Stan N10/O19 + N20/O29 Hall 5.2 : Stan C40

D'UNE PRÉCISION IMPRESSIONNANTE !

- **Précision élevée** – Un silicone par addition très hydrophile pour un bon mouillage des structures buccales
- **Confort de traitement** – Temps de travail long, et temps de séjour en bouche court
- **Enlèvement sûr** – La haute résistance à la déchirure permet l'enlèvement sans endommager les structures filigranes
- **Prothétique parfaite** – La bonne hydrophilie et la capacité élevée de repositionnement de l'empreinte polymérisé optimisent l'écoulement et permettent ainsi de réaliser un travail prothétique parfait



Dispositif Médical pour soins dentaires réservé aux professionnels de santé, non remboursé par les organismes d'assurance maladie. Lisez attentivement les instructions figurant dans la notice ou sur l'étiquetage avant toute utilisation. Classe/Organisme certificateur : Ila/CE 0482. Fabricant : VOCO GmbH



Prise d'empreinte d'une incisive supérieure avec une pâte de rétraction

Pr Jürgen Manhart, Allemagne

Introduction

Des limites de préparation sous-gingivales peuvent souvent rendre une prise d'empreinte très complexe. Lors de la confection des modèles, il n'est pas rare de constater une représentation incomplète ou insuffisante des limites de préparation. Pour la représentation optimale des limites de préparation profondes lors de la prise d'empreinte, étape indispensable pour obtenir une prothèse précise, le fabricant de produits dentaires VOCO a développé une

pâte astringente, destinée à la rétraction mécanique et chimique du tissu sous-gingival. Il est également possible, en y associant des fils de rétraction, d'élargir temporairement le sulcus gingival. La pâte de rétraction peut par ailleurs, arrêter efficacement le saignement local provoqué par la préparation dans la région gingivale. Seul un site propre et sec permet une reproduction fidèle des détails pendant la prise d'empreinte avec un matériau d'empreinte de précision.

Diagnostic

Dents fracturées 21 et 22 après un traumatisme.

Produits utilisés avec instructions du fabricant

Rebilda Post

VOCO

Retraction Paste

V-Posil Heavy Soft Fast

V-Posil Light Fast

Structur 3

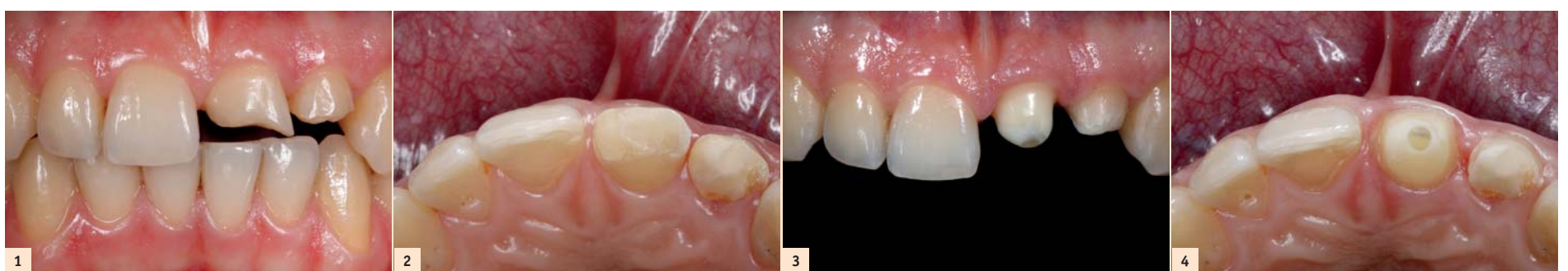

Fig. 1 : Situation de départ : incisives fracturées dans la maxillaire gauche après un traumatisme. Nous réalisons finalement un traitement endodontique en 21. La dent 21 est trépanée et de l'hydroxyde de calcium appliqué dans le canal radiculaire à titre temporaire. Fig. 2 : Situation de départ : la vue incisale révèle une fracture sous-crestale palatino-distale profonde de la dent 22. Cette dernière, n'étant pas conservable en raison du trait de fracture défavorable, nous la maintenons en place uniquement jusqu'à l'extraction prévue avec implantation immédiate. Fig. 3 : Situation après la préparation de la dent 21 pour la pose d'une couronne. Il est prévu d'extraire la dent 22 lors de la séance suivante pour une implantation immédiate. Pendant la phase de cicatrisation et avant la restauration définitive, nous optons pour une solution intermédiaire avec une restauration provisoire de longue durée à renforcement métallique, réalisée en laboratoire et comprenant une couronne 21 avec extension 22. Fig. 4 : La vue incisale de la dent 21 montre la mise en place par fixation adhésive d'un pivot renforcé de fibres de verre (Rebilda Post, VOCO).

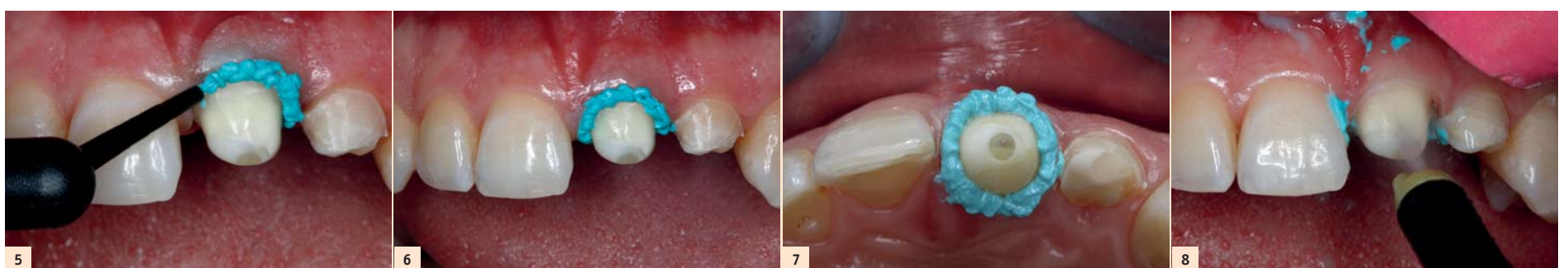


Fig. 5 : Après la pose d'un fil de rétraction très mince (dimension 000) dans le sulcus de la dent 21, nous appliquons en cercles la pâte de rétraction d'une capsule à l'aide d'une canule pointue très mince (Retraction Paste, VOCO). Fig. 6 : La pâte de rétraction est facile à appliquer et sa consistance est assez compacte pour pouvoir élargir le sulcus. En même temps, elle stoppe le saignement local gingival causé éventuellement par la préparation. Fig. 7 : La vue incisale de la dent 21 montre la consistance ferme de la pâte de rétraction, qui reste en place et ne s'écoule pas après l'application. Fig. 8 : Après une durée d'action de 1 à 2 minutes, nous retirons soigneusement la pâte de rétraction sous aspiration avec de l'eau sous pression, puis nous séchons le site avec de l'air exempt d'huile.

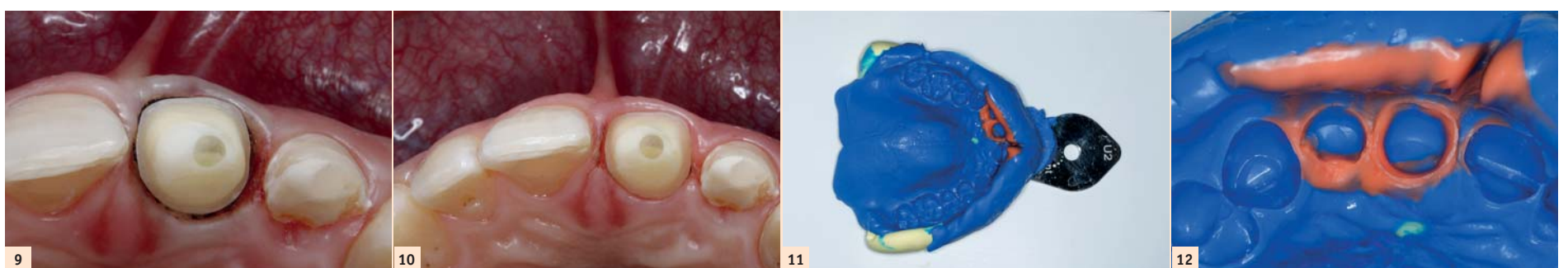


Fig. 9 : Préparation optimale de la dent 21 pour la prise d'empreinte. Le sulcus est clairement visible sur le pourtour. La Retraction Paste met nettement en évidence le bord de préparation mis à nu, ouvert et séché. Fig. 10 : Situation après le retrait du fil de rétraction. Fig. 11 : Empreinte réalisée avec un matériau de prise d'empreinte de précision et un porte-empreinte individuel (V-Posil Heavy Soft Fast et V-Posil Light Fast, VOCO). Fig. 12 : La vue détaillée de la prise d'empreinte montre avec précision la limite de préparation de la dent 21.

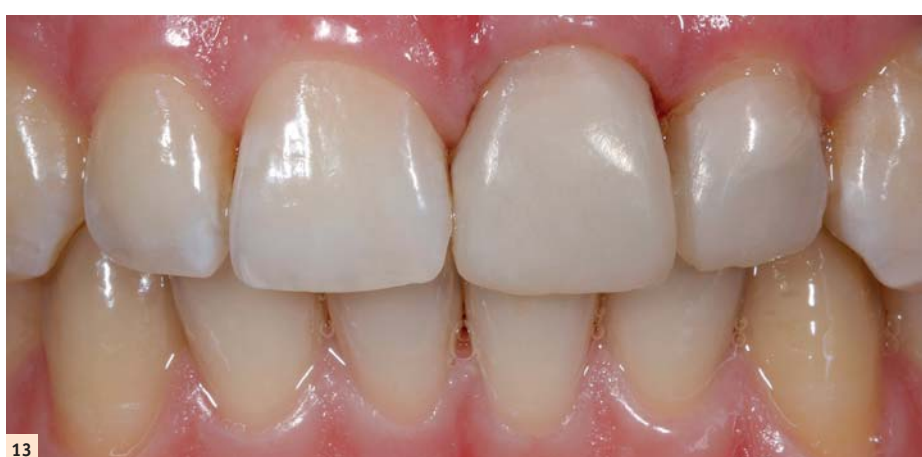

Fig. 13 : Résultat final : restauration provisoire réalisée au fauteuil (Structur 3, VOCO). Nous prévoyons, à la séance suivante, l'extraction de la dent 22 avec implantation immédiate.

Pr Jürgen Manhart

est médecin-chef à la polyclinique de dentisterie conservatrice et parodontologie de l'université Louis-et-Maximilien de Munich.

Depuis 1994, il est enseignant et chercheur dans les domaines de la dentisterie adhésive et esthétique (composites, tout-céramique, facettes). Il dirige de nombreuses études cliniques et maints essais in vitro.

Les spécialités de ses multiples activités cliniques sont la dentisterie esthétique avec des composites directs et des restaurations tout-céramique. Outre ses contributions à des congrès et ses nombreux résumés, Pr Manhart a publié plus de 350 articles sur des questions scientifiques et cliniques dans des revues nationales et internationales renommées. Il est un conférencier de pointure nationale et internationale dans le domaine de la dentisterie esthétique et adhésive avec des composites directs dans les zones antérieure et postérieure, les facettes céramiques et les restaurations tout-céramique.

Facebook: www.facebook.com/prof.manhart
Instagram: [prof.manhart](https://www.instagram.com/prof.manhart)





CURAPROX

INSPIRING ORAL HEALTH SINCE 1972



CPS PRIME

POUR UNE BOUCHE SAINÉ

Donnez à vos patients la possibilité d'avoir des dents saines et propres.
La propreté des espaces interdentaires est la meilleure base pour la santé bucco-dentaire.

Une fois par jour suffit. Un aller retour et le nécessaire est fait.

EN SAVOIR PLUS SUR curaden.fr



 SWISS PREMIUM ORAL CARE

BIO-
functional

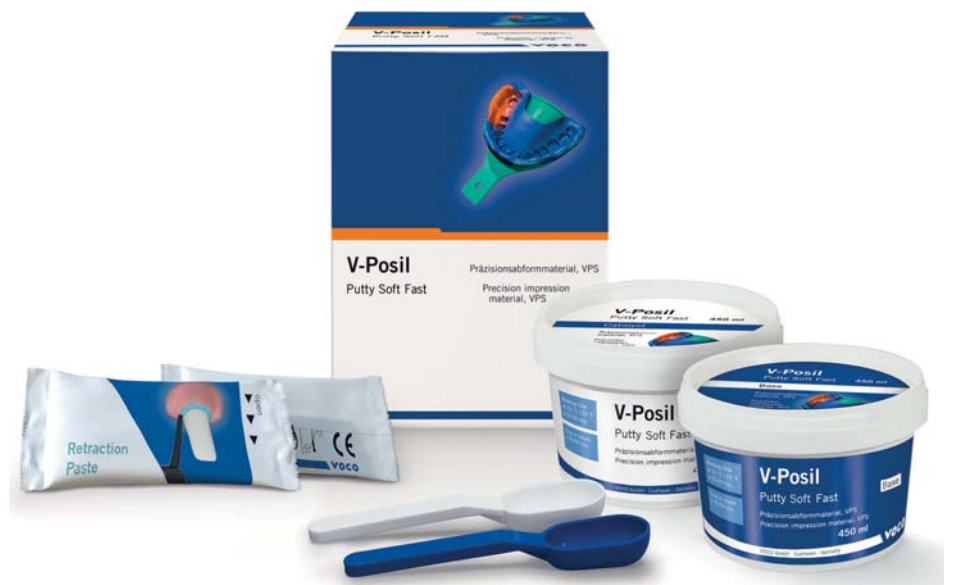> V-Posil Putty Soft Fast VOCO > ADF STAND : 1L28

V-Posil Putty Soft Fast : pour un enlèvement facile de l'empreinte de la bouche du patient et VOCO Retraction Paste pour gestion des tissus mous parfaite

Avec la gamme V-Posil, VOCO propose des matériaux d'empreinte de précision en différentes viscosités, pour les situations individuelles des patients. Tous les produits se distinguent par une grande précision dimensionnelle, ainsi que par un temps de traitement flexible et long, et un temps de prise court de deux minutes seulement.

Le dernier complément de la gamme est V-Posil Putty Soft Fast, sous forme d'un Putty à mélange manuel : grâce à sa dureté Shore A inférieure (environ 10% de moins que le V-Posil Putty Fast 1:1), le matériau d'empreinte peut être facilement enlevé de la bouche du patient – avec la précision habituelle.

Avec VOCO Retraction Paste, appliquée directement avec la capsule dans le sulcus, VOCO lance aujourd'hui sur le marché un produit destiné à l'ouverture et la mise à sec temporaire du sulcus qui, en même temps, est le complément idéal aux matériaux de prise d'empreinte de précision V-Posil.



PLANÈTE DENTAIRE

Désignation des deux lauréats le 6 octobre dernier à Clermont-Ferrand, lors des journées du CNEP, à l'occasion des 20 ans du prix meridol

Le prix meridol en parodontologie a soufflé ses 20 bougies !

Vingt ans de travaux de haute qualité qui vont donc du cas clinique à la revue de littérature, en passant par des travaux de recherche ou des présentations plus pédagogiques !

Et 50 lauréats et gagnants au fil des années qui sont aujourd'hui des acteurs majeurs de la Parodontologie !

L'année 2022 n'a pas dérogé à la règle avec des présentations exceptionnelles issues de jeunes chercheurs, attachés, assistants, illustrant la richesse et la variété des thèmes explorés par cette discipline.

– Le prix du jury scientifique a récompensé le Dr Mathias Faure-Brac de la faculté d'odontologie Aix Marseille université, pour sa communication orale intitulée « Évaluation de la classification de Parodontia sur vidéographies par des profanes et des praticiens. »

– Le prix du public a récompensé le Dr Matthieu Fiquet de la faculté d'odontologie de Paris Cité, pour sa communication orale intitulée « Gestion de récessions parodontales multiples dans le secteur incisif mandibulaire, par une combinaison de tunnel fermé latéralement et tracté coronairement. »



De gauche à droite : Pr Kevimy Agossa, Pr Virginie Monnet-Corti, Mehdi Ait-Lahsen (Colgate), Dr Mathias Faure-Brac, Frédéric Herisson (Colgate), Dr Matthieu Fiquet, Pr Olivier Huck (président du CNEP), Pr Martin Bioso-Duplan, Pr Hélène Range.

Colgate, partenaire de longue date du CNEP, aura l'immense plaisir d'inviter* les deux lauréats de ces prix prestigieux à Europerio 11, à Vienne du 14 au 17 mai 2025.

*Sous réserve d'autorisation préalable des instances

Le groupe Airel-Quetin fête ses 40 ans !

Cette année, le groupe Airel-Quetin est ravi de fêter ses 40 ans lors du congrès de l'ADF. Le groupe est heureux de pouvoir retrouver l'ensemble de ses collaborateurs et partenaires. Implantée partout en France, l'entreprise française a pour vocation de proposer une gamme de produits et de services spécialisés, pour toutes les disciplines dentaires.

Venez y découvrir l'un des fauteuils phare du groupe : le PE9

Un design ergonomique, réfléchi et adapté à toutes les positions de travail, de deux à quatre mains. Le déplacement de la tablette instruments s'effectue de droite comme de gauche et en seulement quelques secondes. Sa tête à triple articulation et à assistance pneumatique s'adapte parfaitement à toutes les positions de la tête du patient, pour

optimiser au mieux son confort et celui du praticien.

Son dossier à caractère unique, fin et échantonné, dispose d'une mousse à mémoire de forme cinq couches pour un bien-être maximal du patient durant toute la durée de sa consultation. Son système de décontamination IGN-Calbenium, précurseur dans le monde dentaire, permet un traitement de l'eau des sprays exempté de germes, évitant ainsi toute contamination postopératoire ou croisée.

Le PE9 est un fauteuil ambidextre par excellence et ses fonctionnalités font de lui un fauteuil universel.

Rendez-vous au congrès de l'ADF – Stand 2L2o



Primescan Connect™

Bien plus qu'un scan, une expérience

Les avantages de la caméra optique Primescan sont maintenant disponibles sur ordinateur portable. Rapide, précise, ergonomique et flexible, la caméra optique Primescan Connect facilite votre accès à la dentisterie numérique. Elle est soutenue par DS Core™, la nouvelle plateforme cloud de stockage et de partage de fichiers, pour une collaboration efficace avec votre laboratoire dentaire et vos confrères. La solution Primescan Connect réserve une expérience de traitement sereine pour vous et vos patients.



ADF

Stand

2L02-2L04

DS CORE

Ensemble pour vos patients

Dispositifs médicaux pour soins dentaires, réservés aux professionnels de santé, non remboursés par les organismes d'assurance maladie, au titre de la LPP. Lisez attentivement les instructions figurant dans la notice ou sur l'étiquetage avant toute utilisation. **Primescan/Primescan Connect** - Indications : scanner intraoral 3D haute résolution, permettant d'envoyer les prises d'empreintes optiques à un laboratoire de prothèse. Classe : I. Fabricant : Sirona Dental Systems GmbH. Rev : 09/2022.

 Dentsply
Sirona