



cosmetic dentistry

Magazin für innovative Zahnmedizin



2/22

Fachbeitrag

Ästhetik braucht Zeit


Nachbericht

Rot-weiße Ästhetik auf
der 18. Jahrestagung
der DGKZ im Fokus

Interview

„Ein schönes Lächeln
hat viele Facetten“





Das perfekte Paar.



Initial™ LiSi Block und G-CEM ONE™



Erfahren Sie mehr!



Since 1921
100 years of Quality in Dental

GC Germany GmbH
info.germany@gc.dental
<https://europe.gc.dental/de-DE>



Prof. Dr. Hendrik Meyer-Lückel
Klinik für Zahnerhaltung, Präventiv- und Kinderzahnmedizin
zmk – Zahnmedizinische Kliniken Bern,
Universität Bern,
Schweiz

Die ästhetische Korrektur einzelner oder auch mehrerer Zahnhartsubstanzveränderungen stellte früher zumeist ein recht invasives und auch kostenintensives Unterfangen dar. Selbst kleinere farbliche Korrekturen wurden schon aufgrund der beschränkten technischen Eigenschaften der damals zur Verfügung stehenden Materialien oftmals unter ausgeprägter Zahnhartsubstanzschädigung versorgt. Es schien mancherorts bis in die 2010er-Jahre, dass Fortschritte insbesondere in der Komposittechnik im Verborgenen blieben und vermeintlich zuverlässigeren, aber auch wesentlich invasiveren indirekten Alternativen auch weiterhin der Vortritt zu geben sei. Den präventiv ausgerichteten Zahnärzten mit einem zusätzlichen minimalinvasiven (ästhetischen) Auge auf die Restaurative Zahnheilkunde war zudem eine allzu singuläre Betrachtung ästhetischer (Einzelzahn-)Probleme schon immer ein Dorn im Auge. Schließlich befindet sich an jedem Zahn ein Mensch, der primär therapiert werden sollte.

Und dieser hat vielleicht gar nicht so perfektionistische Vorstellungen, wie der behandelnde Zahnarzt, sondern ist mit einer deutlichen Verbesserung seines zahnbasierten Erscheinungsbildes bereits durchaus zufriedenzustellen. Dies weiß der Patient aber meist nicht so genau, weil er ja mit den verschiedenen zahnärztlichen Techniken und deren Erfolgsaussichten nicht vertraut sein kann. Deshalb stellen die umfassende zahnärztliche Befundung und partizipative Therapieentscheidung, aber auch die Kenntnis der Ätiologie und Genese der ästhetisch beeinträchtigenden Entitäten, eine Grundvoraussetzung für eine erfolgreiche Rehabilitation im Sinne des Patienten dar.

Infos zum Autor



INHALT

03

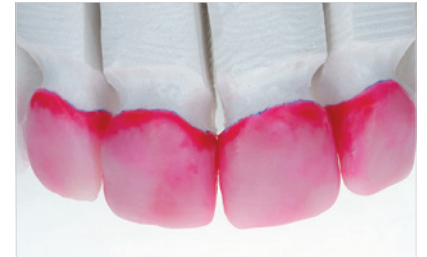Editorial

Prof. Dr. Hendrik Meyer-Lücke

06

Ästhetik braucht Zeit

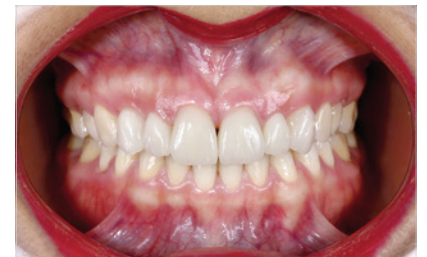Dr. Alina Lazar, Mario Pace



10

Minimalinvasive ästhetisch-funktionelle Versorgung bei Nichtanlagen und hypoplastischen (Milch-)Zähnen

ZÄ Lara Sommer, Dr. Marcus Striegel,
ZTM Martin Toennies



14

Single-Visit: Vollkeramische Frontzahnrestauration

Dr. Hendrik Zellerhoff

18

Atemberaubendes Panorama im Weltnaturerbe

20

Rot-weiße Ästhetik auf der 18. Jahrestagung der DGKZ im Fokus

Nadja Reichert

22

Events



Eine sehr schonende, von uns als mikroinvasiv bezeichnete Therapieform stellt die Infiltration von Karies, aber auch anderen porösen Zahnhartsubstanzveränderungen, wie Fluorose und Hypomineralisationen, mittels eines sehr fließfähigen Kunststoffes (Handelsname ICON) dar. Neben der Arretierung von approximalen kariösen Läsionen kann hierdurch auch eine ästhetische Verbesserung an entsprechend relevanten Zahnflächen erreicht werden. Dies funktioniert über eine Verringerung der Lichtbrechung innerhalb des porösen Bereichs. Es ist allerdings meist nicht möglich, Läsionen optisch vollkommen verschwinden zu lassen. Dies muss dem Patienten entsprechend vorher kommuniziert werden, dass man zwar ein sehr gutes Ergebnis mit geringem Aufwand erzielen kann, aber zumeist kein „perfektes Hollywoodlächeln“. Gleichwohl werden die allermeisten Läsionen so weit ansprechend maskiert, dass sie dem Patienten und seiner Umwelt nicht mehr ins Auge fallen – die Patienten sind aus meiner Erfahrung hierüber sehr dankbar.

Man kann heutzutage mit schonenden Vorgehensweisen Ästhetische Zahnheilkunde betreiben, wo man früher zu weitaus invasiveren Maßnahmen greifen musste. Auch aus ethischer Sicht sollte es das Ziel unserer zahnärztlichen Bemühungen sein, die innere Schönheit und die Natur zu unterstützen, aber eben nicht um jeden Preis Dinge zu „verschlimmbessern“.

Ihr
 Prof. Dr. Hendrik Meyer-Lückel
 Klinik für Zahnerhaltung, Präventiv- und Kinderzahnmedizin
 zmk bern – Zahnmedizinische Kliniken Bern
 Universität Bern, Schweiz

ANZEIGE

Sie können schreiben?
 Kontaktieren Sie uns.
dentalautoren.de

**Dentale
 Schreibtalente
 gesucht!**

OEMUS MEDIA AG

Holbeinstraße 29 · 04229 Leipzig · Deutschland
 Tel.: +49 341 48474-0 · info@oemus-media.de



INHALT

24
 Hersteller

26
 Moderne Kieferorthopädie
 im Vintage-Mantel

Nadja Reichert



32
 „Ein schönes Lächeln
 hat viele Facetten“

Ein Interview mit ZÄ Sulmaz Mohammad



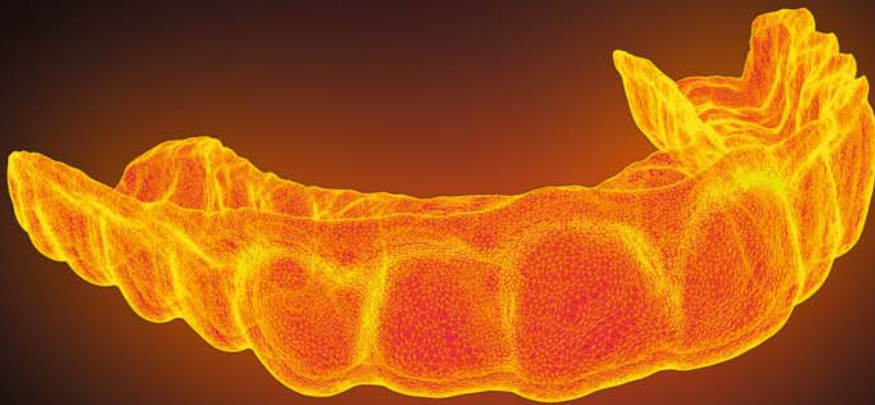
36
 Qualitätsmanagement:
 Verpflichtung für Zahnarztpraxen

Karin Letter



42
 Events + Impressum

So bindet man anspruchsvolle Patienten:



Von Abdruck bis Bleaching-Schiene in einer Sitzung.

Mehr dazu:



Mit DentaMile von DMG ist der Einstieg in den 3D-Druck einfach wie noch nie. Unsere Lösungen vernetzen Partner in Praxis und Labor. Und eröffnen Ihnen vielfältigste Formen der Zusammenarbeit in individualisierbaren Workflows – für ein Mehr an Leistung am Patienten.

DentaMile: 3D wie ich es will!

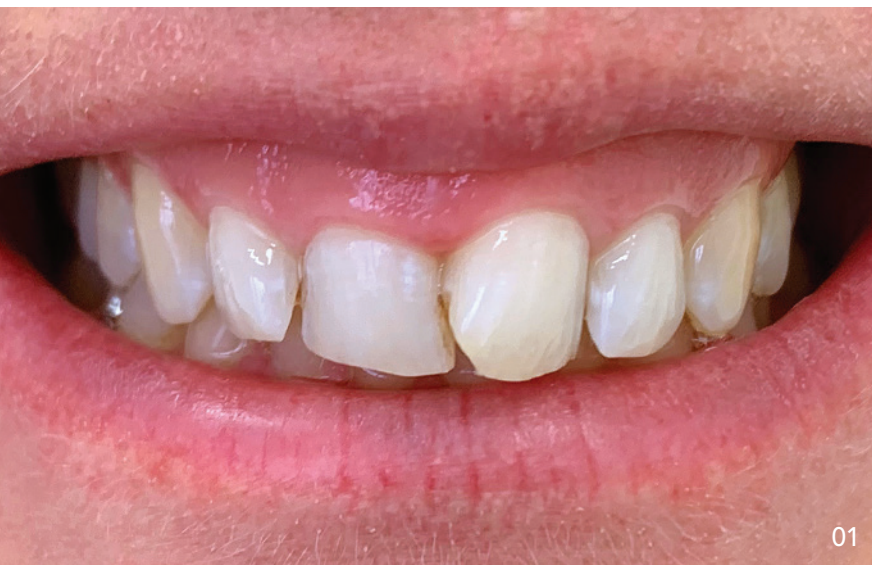

Ästhetik braucht Zeit

Die Schönheit von Gesichtern ist von besonderer Bedeutung, denn sie haben einen besonderen Stellenwert in der zwischenmenschlichen Kommunikation: Gesichter drücken Emotionen aus und haben daher automatisch eine hohe Wertigkeit. Der Wunsch vieler Patienten nach Ästhetik ist heute gefragter denn je. In diesem Artikel werde ich einen multidisziplinären Fall von Engstand vorstellen.

Dr. Alina Lazar, Mario Pace

Um die gewünschte Ästhetik in Fällen mit Engstand zu realisieren, gibt es unterschiedliche Möglichkeiten. Erstens, wir können die Zähne präparieren, um ein sofortiges Ergebnis zu erhalten. Jedoch mit großzügigem Verlust der Zahnschubstanz. Dabei bleibt die Frage bestehen, ob wir damit wirklich das Maximum der Ästhetik erreichen können.



Die zweite Möglichkeit ist, einen schwierigen Fall mithilfe einer Aligner-Behandlung in einen sehr viel einfacheren Fall zu verwandeln. Somit wird die restaurative Seite erleichtert. Mit diesem Patientenbeispiel möchte ich zeigen, wie einfach und substanzschonend wir die Ästhetik weiterentwickeln können. Aber Ästhetik braucht Zeit für die Vorbehandlung.

Noch tiefer einsteigen?



Hier gibt's mehr

Bilder.



Patientenfall

Ausgangssituation (Abb. 1 und 2)

Es lag ein tiefer Biss mit Engstand im Oberkiefer vor, der zudem eine v-förmige Kurve aufwies. Das Gebiss wies außerdem Zahnschmelzfrakturen auf und insgesamt lag ein Gummy Smile vor. Man hätte in diesem Fall direkt präparieren können, wenn auch mit allen Konsequenzen, die daraus entstanden wären – irreversibler Zahngewebeverlust.

Behandlungsverlauf

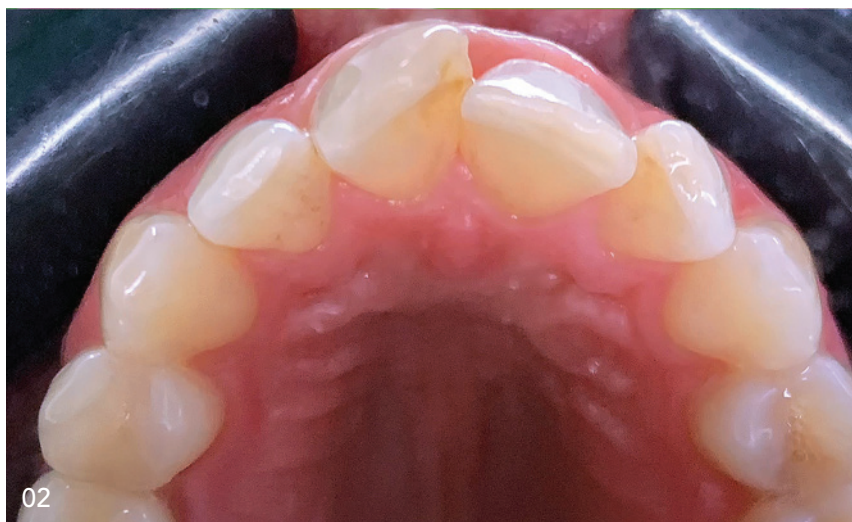
Aber um ein optimales Ergebnis zu erreichen und eine minimale Präparation zu ermöglichen, wurde hier eine Vorbehandlung mit Inman Aligner mit Expander durchgeführt. Damit wurden die Zähne begradigt und die v-förmige Kurve des Oberkiefers korrigiert. Inman Aligner ist eine Spange, die für die Frontzähne geeignet ist und viele Vorteile mit sich bringt:

Es handelt sich nur um ein Gerät, was kostensparend ist. Die Behandlungsdauer mit Inman Aligner (Abb. 3) ist atemberaubend kurz und beträgt acht bis 14 Wochen. Die Tragedauer beträgt 16 bis 18 Stunden pro Tag, was für die Patienten ein signifikanter Vorteil ist. Für eine richtige Planung erfolgt die Untersuchung, Fotos, Abdrücke, Röntgenbilder und ein Orthodontic Assessment. Nach der Modellanalyse wurde ein Referenzpunkt festgestellt, der sich während der Behandlung nicht ändert. Es wird eine neue Kurve zwischen drei Punkten gezeichnet. In diesem Fall zwischen den Eckzähnen und Zahn 21 mittig (Abb. 4). Je mehr Informationen das Labor erhält, umso einfacher ist die Planung. All diese Informationen

„Man hätte in diesem Fall direkt präparieren können, wenn auch mit allen Konsequenzen, die daraus entstanden wären – irreversibler Zahngewebeverlust.“

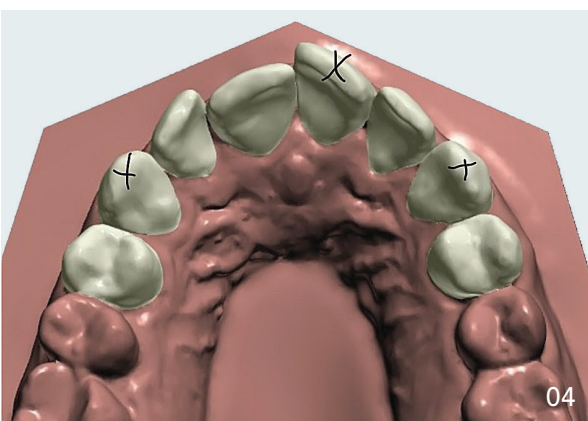
werden an das Labor geschickt. Innerhalb von zwei bis drei Tagen bekommen wir ein Set-up und die digitale Behandlungsplanung. Dies wird kontrolliert und eventuell werden kleine Änderungen notiert oder die Planung wird sofort akzeptiert.

14 Tage später wird Inman Aligner eingesetzt. In diesem Fall betrug der Engstand 2,2 mm. Dieser wurde durch IPR (Interproximal Reduction; Abb. 5a und b) und PPR (Progressive Proximal Reduction) korrigiert, im zweiwöchigen Rhythmus. Die Behandlungsdauer betrug hierbei 14 Wochen. Nach Abschluss der Aligner-Behandlung war das Ergebnis wie gewünscht: Der Engstand wurde beseitigt und die Kurve wiederhergestellt. Ab diesem Zeitpunkt ist die Planung der restaurativen Behandlung viel einfacher.

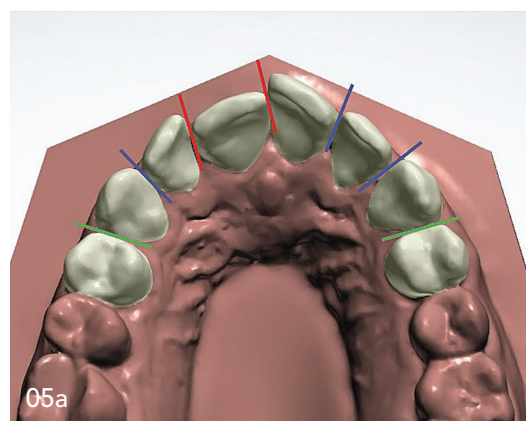


01+02
Ausgangssituation der Patientin intraoral.

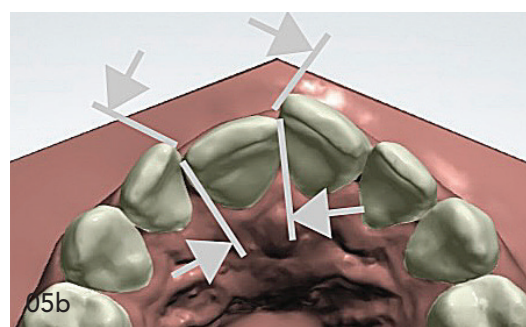
03
Für die Vorbehandlung kam ein Inman Aligner zum Einsatz.



04
Drei Punkte für die Referenzkurve zwischen den Eckzähnen und Zahn 21 mittig.

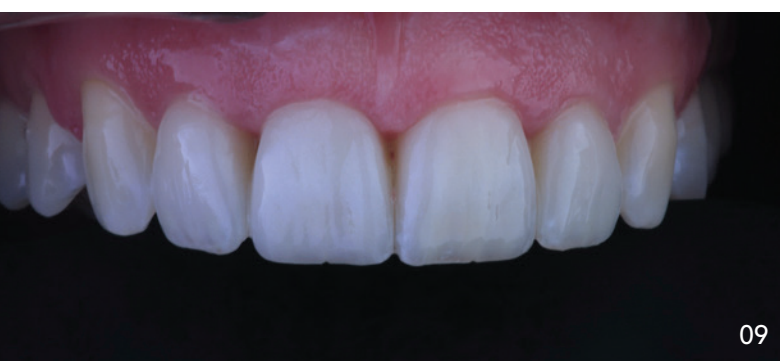
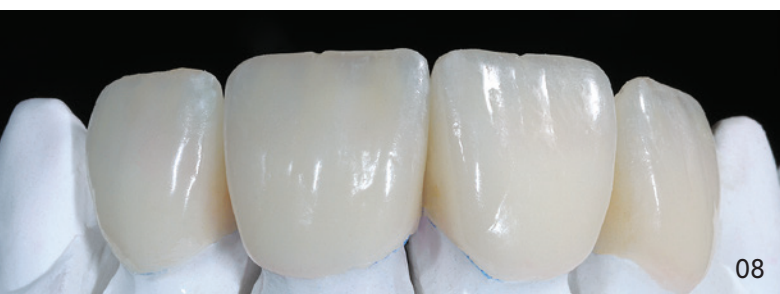
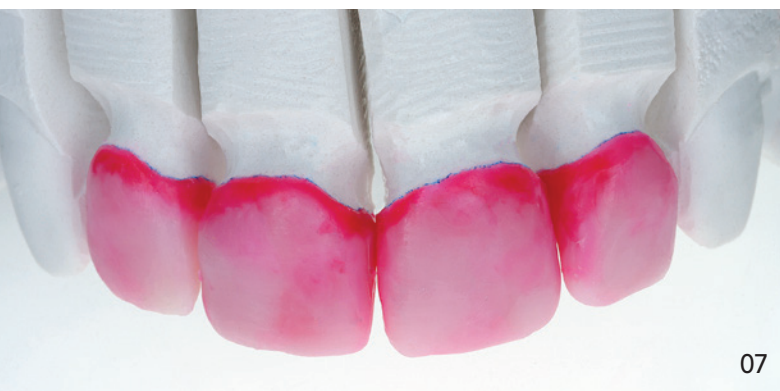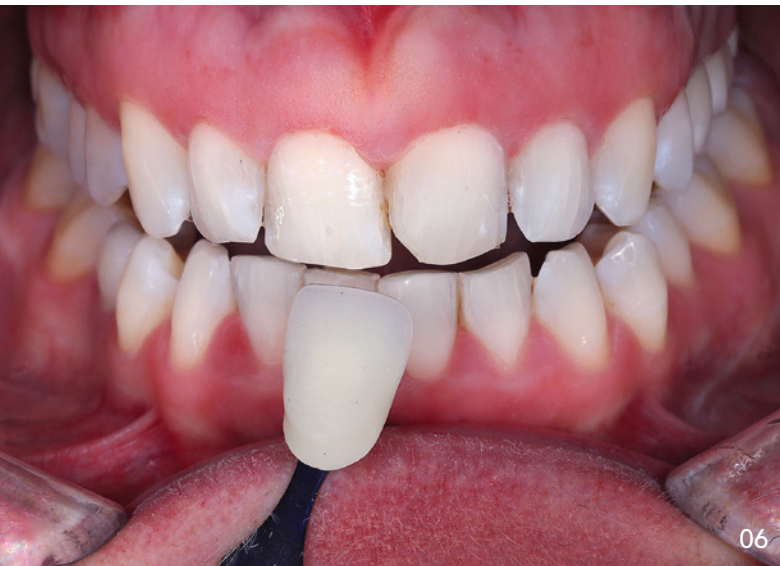05a+b
Die Korrektur durch IPR (Interproximal Reduction).



First appointment IPR Guide – upper arch
Tital IPR – 2,2mm

- 0,08 mm (strip)
- 0,10 mm (strip)
- 0,12 mm (strip)
- 0,15 mm (strip/disc)
- 0,18 mm (strip/disc)



Der Patientin wurden zwei Möglichkeiten vorgeschlagen:

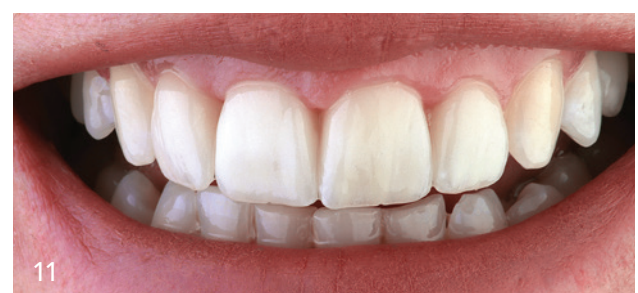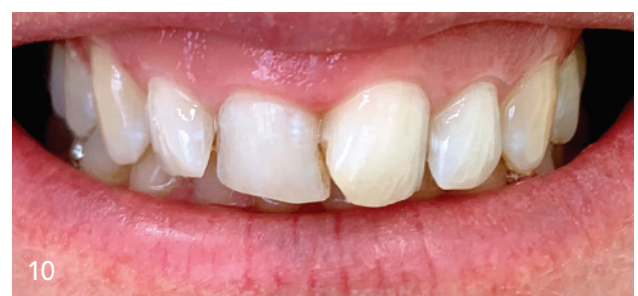- Composite Contouring
- Keramikveneers mit minimalinvasiver Präparation

Es wurde ein „Motivational Mock-up“ durchgeführt, das die erwartete positive Reaktion der Patientin und die Zusage für die Veneer-Versorgung als Folge hatte. Das Gummy Smile wurde durch Gingivektomie mithilfe einer Schiene verbessert. Die Wunschfarbe von A2 zu A1 haben wir durch Bleaching erreicht. Drei Wochen nach dem Bleaching wurde die Farbe vor der Präparation erneut geprüft.

Die Präparation wurde anhand des Mock-ups mit dem Präparationsset (nach Attilio Sommella, HORICO) durchgeführt. Für die sichere und passgenaue Tiefe wurde ein Markierer benutzt. Die Form der Diamant-Tiefenmarkierer sorgt für eine streng definierte, gleichmäßige und sichere Abtragstiefe für eine stabile Konstruktion der Veneers. Für die Tiefe sind folgende Werte empfehlenswert:

- 0,3 mm zervikal
- 0,5 mm labial
- 1 mm inzisal

Nach der Präparation wurde die Patientin mit provisorisch verblockten Veneers in der Farbe A1 versorgt (Abb. 6). Das Provisorium ersetzte zudem die Funktion als Retainer für die Zeit, bis die Veneers fertig waren. Die Gingivaform des Provisoriums haben wir nach der endgültigen Form gestaltet und zum Schluss das Provisorium als funktionelles Mock-up benutzt. Eine Woche später wurde der Abdruck genommen. In unserer Praxis wird grundsätzlich kein Abdruck direkt nach der Präparation erstellt, sondern ein paar Tage später, damit Zeit genug für das „funktionelle Mock-up“ ist. Falls Änderungen notwendig sind, kann man diese immer noch in diesem korrigieren und nicht erst dann, wenn die Veneers erstellt sind.



06
Die Zahnfarbe wurde auf Wunsch von A2 zu A1 angepasst.

07
Wax-Modell der Veneers.

08
Die fertiggestellten Veneers vor der Einsetzung.

09–11
Adhäsive Befestigung unter maximalen Vorsichtsmaßnahmen mit Variolink Veneer Light (Ivoclar).



12



13

12
Die Situation vor
Behandlungs-
beginn.

13
Das Endergeb-
nis, mit dem die
Patientin sehr
zufrieden ist.

Die Gingiva hat sich nach dieser Zeit außerdem erholt und der Abdruck ist dementsprechend besser. Gleichzeitig bekommen die Patienten ein Rezept für Donsisolonsalbe, die sie zu Hause zweimal täglich auf die Gingiva auftragen. Somit ist die Gefahr, dass das Zahnfleisch bei der adhäsiven Befestigung blutet, beseitigt.

Die Veneers wurden im Labor von Zahntechniker Mario Pace mit CeltraCeram (Dentsply Sirona) angefertigt (Abb. 7). Die adhäsive Befestigung wurde unter maximalen Vorsichtsmaßnahmen mit Variolink Veneer Light (Ivoclar) durchgeführt, da die Bruchgefahr sehr hoch ist (Abb. 8). Ein sehr wichtiger Aspekt ist die Retention nach der Behandlung.

Nach erfolgreicher Therapie ist es möglich, dass Zähne in ihre alte Stellung zurückwandern und ein Rezidiv entsteht. Die Retention wurde in diesem Fall doppelt, mit Fix-Retainer und Essix-Retainer für die Nacht, realisiert. Generell bleibt die palatinale Fläche bei Veneers frei, wodurch die Retention auf Dauer mit Fix-Retainer möglich ist. Er dient zur langfristigen Stabilisierung der korrekten Zahnstellung nach Abschluss der aktiven kieferorthopädischen Behandlung.

Fazit

Zum Abschluss der Behandlung gehört natürlich auch ein Fotoshooting dazu. In unserer Praxis werden die Nachher-Fotos nicht direkt nach der adhäsiven Befestigung, sondern ganz entspannt drei und vier Wochen später, gemacht (Abb. 9–11). Somit sind keine blutenden Stellen oder Zementreste auf den Fotos sichtbar. Nach fast sechs Monaten wurden die Ziele der Behandlung zur vollsten Zufriedenheit der Patientin (Abb. 12 und 13) und des Teams erreicht. Denn: Ästhetik braucht Zeit.



Dr. medic. stom. Alina Lazar

Clear Aligner Inman Aligner Trainer

IAS Academy

European Society of Cosmetic

Dentistry (ESCD) – COUNTRY CHAIRPERSON

GERMANY

Vorderer Alter Berg 22

76327 Pfinztal-Wöschbach

Tel.: +49 7240 926890

info@praxislazar.de



Mario Pace

Dental Technician

International Kol by Dentsply Sirona

Eckzahn Zahntechnisches Meisterlabor

B. Unkelbach

Brückenstraße 11–13

56112 Lahnstein

Tel.: +49 2621 6298430

mail@eckzahn.eu

mariopace@gmx.de

www.eckzahn.eu

Infos zur Autorin
[Dr. Alina Lazar]



Infos zum Autor
[Mario Pace]

