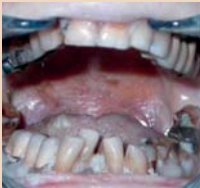

DENTAL TRIBUNE

The World's Dental Newspaper · Austrian Edition



No. 4/2017 · 14. Jahrgang · Wien, 7. Juni 2017 · PVSt. 64494 · Einzelpreis: 3,00 €



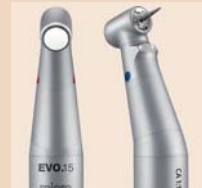Demente Patienten

Über Besonderheiten bei der Zahnbehandlung bis hin zur Forderung, die verbliebenen Zähne bestmöglich zu erhalten. Von Dr. Walter Weilenmann, Wetzikon, Schweiz. ▶ Seite 8f



paroknowledge® 2017

Der Einladung der Österreichischen Gesellschaft für Parodontologie waren rund 380 Zahnärzte und Assistentinnen zu einem interaktiven Kongress nach Kitzbühel gefolgt. ▶ Seite 12



Neues Winkelstück

Das Schweizer Unternehmen für Medizintechnik, Bien-Air Dental S.A., hat mit dem EVO.15 ein Instrument im Portfolio, das mit seiner Technologie vor Überhitzung schützt. ▶ Seite 19

Ärztmangel droht

Deutsche verlassen nach dem Studium Österreich wieder.

WIEN – Im Moment beschäftigt sich Österreichs Politik mit der Medizinerquote, die kurz vor dem Aus steht. Dass sie aber unbedingt erhalten bleiben sollte, um dem drohenden Ärztemangel im Land entgegenzuwirken, zeigt auch eine aktuelle Auswertung der Statistik Austria.

Befragt und untersucht wurde speziell der Abschlussjahrgang 2010/2011. 84 Prozent der Deutschen, die in diesem Jahr ihren Abschluss machten, kehrten Österreich innerhalb der nachfolgenden drei Jahre wieder den Rücken. Auch 69 Prozent der Absolventen aus anderen EU-Staaten und 60 Prozent aus Drittstaaten blieben nicht im Land. Von den einheimischen Studenten



verließen hingegen nur drei Prozent ihr Heimatland nach dem Studium.

Die aktuellen Daten der Statistik Austria sind ein weiterer Beleg dafür, dass die Medizinerquote in Österreich weiterhin bestehen muss. Demnach sind momentan 75 Prozent der Studienplätze für österreichische Maturanten reserviert, 20 Prozent werden an EU-Bürger vergeben und fünf Prozent an Nicht-EU-Bürger. Die EU möchte die Quote jedoch kippen, mit einem 180 Seiten umfassenden Bericht will Österreich dies jedoch verhindern. **DI**

Quelle: ZWP online

WID: zufriedene Besucher, zufriedene Aussteller

Die Veranstalter ziehen eine durchweg positive Bilanz.

WIEN – Dem Aufruf des Österreichischen Dentalverbandes (ODV) folgten auch 2017 rund 4.000 Besucher. Sie wurden auf dem für sie ausgeteichten roten Teppich zu den mehr als 150 ausstellenden Unternehmen der größten, jährlich stattfindenden Fachausstellung der Dentalwelt in Österreich geleitet.

Durch den neuen Webauftakt sowie die intensive Präsenz auf Facebook wurde heuer ein Feuerwerk an Informationen gezündet. Dieses wurde durch die professionelle Zusammenarbeit mit den dentalen Fachmedien verstärkt, die durch regelmäßige Vorberichtserstattung – vor allem zum Vortragsprogramm – wertvolle Entscheidungshilfen für die Teilnahme boten.

Da in den letzten Jahren das Programm der Fachvorträge und auch heuer die Nutzung dieses Angebots steigende Tendenz aufwies, ist das



WID-Forum mittlerweile nicht mehr wegzudenken. Das Vortragsangebot wurde um die eigenständige Plattform Zahntechnik erweitert. Dafür wurden fünf Vorträge mit hoch-

karätigen vortragenden Zahntechnikern angeboten, die von den Besuchern sehr gut angenommen wurden. Zahnmediziner hatten die Möglichkeit, durch den Vortrags-

forum zu gestalten.

Merken Sie sich daher bereits den 25. und 26. Mai 2018 vor! **DI**

Quelle: ODV

Lesen Sie auch den Nachbericht zur WID auf Seite 10.

besuch im WID-Forum bis zu 20 zahnärztliche Diplomfortbildungspunkte zu erhalten.

Die sanfte Umgestaltung des Raumkonzeptes integrierte die Vortragsmöglichkeiten des WID Forums und der Plattform Zahntechnik in das Ausstellungsgeschehen. Das durchweg positive Feedback der Vortragsteilnehmer und Besucher gab uns in unserer Entscheidung recht.

Wir geben schon heute den Besuchern der nächstjährigen WID sowie den ausstellenden Unternehmen das Leistungsversprechen, eine informative, spannende, vielfältige und gesellige Kommunikationsplattform zu gestalten.

Österreich erhält „Facharzt für Kieferorthopädie“

BMGF gibt den Anstoß zur universitären Weiterbildung.

KREMS (jp) – Aus dem Bundesministerium für Gesundheit und Frauen (BMGF) kam der Anstoß an die Österreichische Zahnärztekammer für die Entwicklung eines Programmes zur „Weiterbildung zur Kieferorthopädin/zum Kieferorthopäden auf Basis der vorhandenen NEBEOP-Struktur“. Anders als in Deutschland soll die KFO-Weiterbildung nicht dual, sondern rein universitär – wie in den meisten europäischen Staaten – organisiert werden; dies durch eine dreijährige Weiterbildungsassistenz an einer Universitäts-Zahnklinik. Das effektive Ausbildungspensum für das gesamte dreijährige NEBEOP-Curriculum beträgt 180 ECTS-Punkte. Die curricularen Inhalte sollen sich, so der Vorschlag der österreichischen Universitäts-Zahnkliniken, in zwei Teile gliedern: 60 Prozent Praxis (Patientenbehandlung) – 108 ECTS-Punkte und 40 Prozent Theorie (je zur Hälfte Selbststudium bzw. organisierte Fortbildungen) – 72 ECTS-Punkte.

Der theoretische Teil wird beinhalten: Biologische und medizini-

sche Grundlagen (19 ECTS-Punkte), Grundlagen der KFO (19 ECTS-Punkte), Generelle KFO-Themen (26 ECTS-Punkte), Interdisziplinäre Behandlungen (5 ECTS-Punkte), Risikominimierung im Rahmen der Behandlung (1 ECTS-Punkt), Rechtliche sowie wirtschaftliche, ergonomische und ethische Grundlagen (2 ECTS-Punkte).

Basis der Lerninhalte ist ein Beitrag im *Journal of Orthodontics 2014*: „The Erasmus programme for postgraduate education in orthodontics in Europe: an update of the guidelines.“ Übergangsregelungen für bisher aufgrund von Verbandsregulierungen getroffene und in Österreich geführte Zusatzbezeichnungen zur Schwerpunkttätigkeit KFO werden noch entschieden werden, ebenso, wie sie weiterhin geführt werden können.

Das Bundesministerium für Gesundheit und Frauen erwartet von der Zahnärzteschaft bis zum 30. Juni dieses Jahres ein geschlossenes Programm für die universitäre Weiterbildung zum Fachzahnarzt für Kieferorthopädie. **DI**

ANZEIGE

WIR ARBEITEN AM LÄCHELN ÖSTERREICHS!

HENRY SCHEIN®
DENTAL

UNSER ONLINESHOP

HENRY SCHEIN DENTAL AUSTRIA
www.henryschein.at

IHRE VORTEILE AUF EINEN BLICK:

- Modernes Design
- Einfache Handhabung
- Größere Produktauswahl
- Mehr Bilder & Produktinformationen
- Exklusives Online-Angebot: zusätzlich 2% Rabatt
- Individuelle Bestell-Historie

Über
180.000
Produkte
online!

Service-Hotline:
05 / 9992 - 1111

Einrichtung-Hotline:
05 / 9992 - 3333

Material-Hotline:
05 / 9992 - 2222

Fax-Nr.:
05 / 9992 - 9999

CAD/CAM-Hotline:
05 / 9992 - 8888

info@henryschein.at
www.henryschein.at

Alterszahnmedizin – die große Herausforderung

Jürgen Pischel spricht Klartext



Laut internationaler Studien aus europäischen Industriestaaten behalten immer mehr jüngere Senioren (65- bis 74-Jährige) ihre eigenen Zähne. War vor 20 Jahren noch jeder vierte jüngere Senior zahnlos, so ist es heute nur noch jeder achte. Eine vergleichbar positive Entwicklung gibt es auch bei Zahnverlusten: Jüngere Senioren besitzen im Durchschnitt mindestens fünf eigene Zähne mehr als noch vor zwanzig Jahren. Da immer mehr Menschen ihre eigenen Zähne behalten, verbessern sich die Voraussetzungen dafür, Zahnersatz verankern zu können. Ein schöner Erfolg im Bemühen der Zahnärzte um eine präventive Versorgung ihrer Patienten, aber dennoch bleibt die Alterszahnheilkunde die große Herausforderung für die Zukunft. Für Österreich liegen keine Studien vor, im Trend läuft die Entwicklung ähnlich.

Immer mehr stehen in unserer Zeit besonders ältere Menschen mit Pflegebedarf im Fokus. Sie weisen insgesamt eine schlechtere Zahn- und Mundgesundheit auf als die gesamte Altersgruppe der älteren Senioren. Rund ein Drittel von ihnen ist nicht mehr selbst in der Lage, Zähne und Zahnprothesen eigenständig zu reinigen. Sie benötigen Unterstützung bei der täglichen Mundhygiene. Rund zwei Drittel der Menschen aus dieser Gruppe sind auch nicht mehr in der Lage, eigenständig einen Zahnarzttermin zu organisieren oder eine Praxis aufzusuchen. Hier liegt ein wichtiger Ansatz für die Zukunft, weil das diese Menschen betreuende Personal entsprechend geschult werden muss. Außerdem sollte die zahnmedizinische Versorgung auch dann gesichert sein, wenn Patienten nicht mehr zum Zahnarzt kommen können.

Gerade weil die Senioren – besonders mit Pflegebedarf – die in unserer Gesellschaft am stärksten wachsende Patientengruppe in der Zahnmedizin sind, werden sie künftig eines der wichtigsten zu lösenden Probleme in der Versorgung sein. Speziell in der aufsuchenden Versorgung, etwa in stationären Pflegeeinrichtungen, klaffen nach wie vor große Lücken. Aber die Erkenntnis reift, dass trotz des Umzuges in ein Pflegeheim für die Mundgesundheit weiterhin umfassend gesorgt werden muss. Erste Kooperationsverträge von Zahnmedizinern und Pflegeheimen sollen bereits abgeschlossen worden sein und viele weitere Zahnarztpraxen betreuen auch ohne einen solchen Vertrag ihre Patienten in einer Pflegeeinrichtung.

Noch immer gibt es aber eine Mehrheit an Pflegeheimen ohne einen Zahnarzt. Selbst Pflegeeinrichtungen mit einer eigenen Zahnstation beklagen, keinen fest betreuenden Zahnarzt zu finden. Das müsste doch eigentlich lösbar sein.

Besonders gefordert sind die Pflegekräfte in der zahngesundheitlichen Betreuung der Heimbewohner. Die Pflegekräfte benötigen dazu ein fundiertes Wissen! Daher liegt es im besonderen Interesse unseres Faches, den Dialog mit den Pflegekräften zu suchen bzw. zu intensivieren und viel Kraft in deren Aus- und Fortbildung im zahngesundheitlichen Feld zu investieren.

Geriatrische Patienten fordern auch eine enge Zusammenarbeit mit dem betreuenden Arzt, es müssen Grunderkrankungen und Pharmakotherapien in den Behandlungskonzepten berücksichtigt werden. Sie stellen auch Zahnärzte vor Herausforderungen praktischer Art: Etwa bei der Verständigung (Schwerhörigkeit, Denk- und Merkfähigkeit), Bewegung (Gangunsicherheit, Sehschwäche) und auch der Durchführung der Behandlung (muskuloskeletale Erkrankungen, Schmerzen, Tremor). Neben der bedarfsgerechten Versorgung muss eine angemessene Vergütung gesichert sein. Da liegt noch einiges im Argen.

Alterszahnheilkunde – eine große medizinische Herausforderung, ein wachsender Markt der Zukunft,

toi, toi, toi,
Ihr J. Pischel



Infos zum Autor

DENTAL TRIBUNE

IMPRESSUM

Verlag
OEMUS MEDIA AG
Holbeinstrasse 29
04229 Leipzig
Tel.: +49 341 48474-0
Fax: +49 341 48474-290
kontakt@oemus-media.de
www.oemus.com

Verleger
Torsten R. Oemus

Verlagsleitung
Ingolf Döbbecke
Dipl.-Päd. Jürgen Isbaner
Dipl.-Betriebsw. Lutz V. Hiller

Chefredaktion
Dipl.-Päd. Jürgen Isbaner (ji)
V.i.S.d.P.
isbaner@oemus-media.de

Redaktionsleitung
Majang Hartwig-Kramer (mhk)
m.hartwig-kramer@oemus-media.de

Redaktion
Katja Mannteufel (km)
k.mannteufel@oemus-media.de

Anzeigenverkauf
Verkaufsleitung
Dipl.-Betriebsw. Lutz V. Hiller
hiller@oemus-media.de

Projektmanagement/Vertrieb
Stefan Thieme
s.thieme@oemus-media.de

Produktionsleitung
Gernot Meyer
meyer@oemus-media.de

Anzeigendisposition
Marius Mezger
m.mezger@oemus-media.de

Lysann Reichardt
l.reichardt@oemus-media.de

Bob Schliebe
b.schliebe@oemus-media.de

Layout/Satz
Matthias Abicht
abicht@oemus-media.de

Lektorat
Ann-Katrin Paulick
Marion Herner

Erscheinungsweise

Dental Tribune Austrian Edition erscheint 2017 mit 8 Ausgaben, es gilt die Preisliste Nr. 8 vom 1.1.2017. Es gelten die AGB.

Druckerei

Dierichs Druck+Media GmbH, Frankfurter Str. 168, 34121 Kassel, Deutschland

Verlags- und Urheberrecht

Dental Tribune Austrian Edition ist ein eigenständiges redaktionelles Publikationsorgan der OEMUS MEDIA AG. Die Zeitschrift und die enthaltenen Beiträge und Abbildungen sind urheberrechtlich geschützt. Jede Verwertung ist ohne Zustimmung des Verlages unzulässig und strafbar. Das gilt besonders für Vervielfältigungen, Übersetzungen, Mikroverfilmungen und die Einspeicherung und Bearbeitung in elektronischen Systemen. Nachdruck, auch auszugsweise, nur mit Genehmigung des Verlages. Bei Einsendungen an die Redaktion wird das Einverständnis zur vollen oder auszugsweisen Veröffentlichung vorausgesetzt, sofern nichts anderes vermerkt ist. Mit Einsendung des Manuskriptes geht das Recht zur Veröffentlichung als auch die Rechte zur Übersetzung, zur Vergabe von Nachdruckrechten in deutscher oder fremder Sprache, zur elektronischen Speicherung in Datenbanken zur Herstellung von Sonderdrucken und Fotokopien an den Verlag über. Für unverlangt eingesandte Bücher und Manuskripte kann keine Gewähr übernommen werden. Mit anderen als den redaktionseigenen Signa oder mit Verfassernamen gekennzeichnete Beiträge geben die Auffassung der Verfasser wieder, welche der Meinung der Redaktion nicht zu entsprechen braucht. Der Autor des Beitrages trägt die Verantwortung. Gekennzeichnete Sonderteile und Anzeigen befinden sich außerhalb der Verantwortung der Redaktion. Für Verbands-, Unternehmens- und Marktinformationen kann keine Gewähr übernommen werden. Eine Haftung für Folgen aus unrichtigen oder fehlerhaften Darstellungen wird in jedem Falle ausgeschlossen. Gerichtsstand ist Leipzig, Deutschland.

Medizinprodukte-Branche gibt sich strengere Regeln

Neuer AUSTRAMED-Kodex konkretisiert Beziehung zwischen Lieferanten, Beschaffern und Anwendern.

WIEN – Eine enge Zusammenarbeit zwischen Herstellern, Beschaffern und Anwendern von Medizinprodukten ist für die Forschung ebenso wie für eine kontinuierliche Weiterentwicklung dieser Produkte unverzichtbar. In diesem Zusammenhang ist es unerlässlich, die Beziehungen untereinander klar zu regeln. Ende März wurde in der AUSTRAMED-Hauptversammlung die neue Fassung des Kodex mit einstimmigem Beschluss verabschiedet. Diese Neufassung beinhaltet nicht nur die Bestimmungen des Strafrechtsänderungsgesetzes, sondern ist auch auf den „Code of Ethical Business Practice“ der Europäischen Dachorganisation „MedTech Europe“ abgestimmt. AUSTRAMED-Geschäftsführer Mag. Philipp Lindinger: „Die enge Zusammenarbeit von Anwendern und Medizinprodukte-Unternehmen ist im Medizinprodukte-

AUSTRO MED

Interessensvertretung der
Medizinprodukte-Unternehmen

gesetz als Know-how-Transfer verankert und sogar verpflichtend vorgeschrieben. Der Medizinprodukte-Branche wird es dadurch ermöglicht, notwendige Innovationen zeitgerecht zum Patienten zu bringen, und darf nicht mit Korruption gleichgesetzt werden. Umso wichtiger ist es deshalb, diese Beziehungen sauber und transparent zu regeln.“

Unter dieser Zusammenarbeit sind z. B. Beraterverträge, Aus-, Fort- und Weiterbildungen, Spenden bzw. Sponsoring oder andere Sachzuwendungen, aber auch Bewirtungen zu verstehen. Es gelten ab sofort

noch exaktere und strengere Regeln als bisher. Künftig müssen alle Leistungen schriftlich dokumentiert und begründet werden. Verstöße gegen diese freiwillige Selbstverpflichtung werden – unabhängig von straf- oder zivilrechtlichen Verfahren – durch ein Schiedsgericht entsprechend geahndet. Mag. Philipp Lindinger: „Mit dem neuen AUSTRAMED-Kodex wird die gesamte Bandbreite der Zusammenarbeit inner- und außerhalb der Branche geregelt. Sie gilt von der Einladung auf einen Kaffee über einen Beratungsvertrag eines Arztes bis zum Millionen Euro teuren Forschungsprojekt, das z. B. in Kooperation mit einer Universitätsklinik umgesetzt wird.“

Der AUSTRAMED-Kodex ist abrufbar unter www.austromed.org.

Quelle: AUSTRAMED

Aggressive Patienten in der Ordination

Ärzte haben ein Recht auf Ablehnung der Behandlung.

WIEN – Bezugnehmend auf die aktuellen Medienberichte zur Gewaltbereitschaft bzw. zum wachsenden Aggressionspotenzial von Patienten


Patienten zu übernehmen. Eine Ausnahme besteht jedoch für die Leistung von Erster Hilfe im Falle drohender Lebensgefahr.

Kassenarzt in begründeten Fällen, die Behandlung eines Patienten abzulehnen. Gründe hierfür sind zum Beispiel überfüllte Wartezimmer, aggressives Verhalten des Patienten oder seiner Begleitpersonen, wobei hier auch das Verhalten gegenüber den Ordinationsmitarbeitern gilt, mangelnde Kooperationsbereitschaft oder eine bestehende Ordinationsüberlastung.

Ein Grund für eine Ablehnung ist jedenfalls auch dann erfüllt, wenn das Arzt-Patienten-Verhältnis so tief greifend zerrüttet ist, dass eine adäquate Behandlung keinesfalls mehr garantiert werden kann. Auf Verlangen der Kasse hat der Vertragsarzt dieser den Grund der Ablehnung mitzuteilen.

In allen Fällen empfiehlt sich daher eine lückenlose Dokumentation über die Umstände und Gründe, die zu einer Ablehnung der Behandlung des Patienten im Einzelfall geführt haben, vorzunehmen.

Quelle: Ärztekammer für Wien



© Pop Paul-Catalin/Shutterstock.com

in Gesundheitseinrichtungen möchte die Ärztekammer für Wien die niedergelassenen Ärzte auf Folgendes hinweisen:

Ärzte sind grundsätzlich nicht verpflichtet, die Behandlung eines

Bei Kassenärzten besteht hingegen grundsätzlich eine Pflicht zur Behandlung von Anspruchsberechtigten, die den Vertragsarzt aufsuchen. Jedoch berechtigt der Gesamtvertrag zur Wiener Gebietskrankenkasse den

Politik vs. Patienten?

Innsbrucker Zahnarzt möchte Erdoğan-Wähler nicht behandeln.

INNSBRUCK – Ein Zahnarzt aus Innsbruck ist mit dem Ausgang des türkischen Referendums alles andere als zufrieden und bat darum in einem Aushang an seiner Ordinationstür, dass sich Erdoğan-Wähler bei ihm keinen Termin geben lassen sollen.

„Menschen, die mit der Politik von Erdoğan einverstanden sind, werden gebeten, keine Termine zu vereinbaren. Danke!“, so lautet der Aushang an der Innsbrucker Ordination. Daneben befindet sich noch ein Bild des türkischen Staatsoberhauptes, welches mit schwarzem Edding durchgestrichen wurde, sowie das türkische Wort „hayir!“, was übersetzt Nein bedeutet.

Mit diesen drastischen Maßnahmen protestiert ein Tiroler Zahnarzt gegen den Ausgang des türkischen Referendums am Osterwochenende. Immerhin 73,2 Prozent der in Österreich lebenden Türken hatten für das Verfassungsreferendum gestimmt und somit den Einfluss des umstrittenen Präsidenten Recep Tayyip Erdoğan gestärkt.

Dass diese Art des Protestes nicht mit dem medizinischen Eid konform geht, hat auch die Österreichische Zahnärztekammer erkannt und sich in den Fall eingeschaltet. Der Zahnarzt hat


daraufhin den Aushang an seiner Ordination wieder entfernt.

Quelle: ZWP online



Straumann® BLT Ø 2,9 mm – das SmallOne

Eine weitere Legende ist geboren:
schmal, stark und beständig.



WENIGER INVASIV*

Eine perfekte Kombination aus Implantatdesign, Festigkeit und Heilungswirkung.



NATÜRLICH WIRKENDE ÄSTHETIK

Neues prophetisches Design, das der Zahnanatomie nahekommt.



VOLLE FESTIGKEIT

Eine feste und zuverlässige Behandlungsoption – dank Roxolid®.



Weitere Informationen zum SmallOne erhalten Sie von Ihrem Straumann® Vertriebsmitarbeiter vor Ort. Oder besuchen Sie smallone.straumann.com.

*wenn sich eine GBR vermeiden lässt

EU-Parlament beschließt neue Medizinprodukte-Verordnungen

AUSTRONED begrüßt einheitliche Regelungen innerhalb Europas.

BRÜSSEL/WIEN – Anfang April 2017 hat das EU-Parlament nach langen Verhandlungen die neuen EU-Verordnungen für Medizinprodukte und In-vitro-Diagnostika verabschiedet. AUSTRONED begrüßt diesen Beschluss grundsätzlich, damit einheitliche Regelungen innerhalb Europas gewährleistet werden. AUSTRONED-Präsident Gerald Gschlössl: „Der Grundgedanke der Neuregelungen ist es, die Patientensicherheit noch weiter zu erhöhen. Dies hat man sicherlich erreicht, wobei nicht alle neuen Anforderungen einer höheren Patientensicherheit dienlich sind. Erreicht hat man aber auch, dass der Gesundheitswirtschaft mit diesen Verordnungen zusätzliche Hürden auferlegt werden. Vor allem den heimischen Klein- und Mittelbetrieben, aber auch den vielen Start-ups, wird es nun viel schwerer gemacht, neue Produkte auf den Markt



AUSTRONED-Präsident Gerald Gschlössl
(Foto: © studio horak)

zu bringen. Österreich hat schon vorab auf einen Schlag alle seine Zertifizierungsstellen (Benannte Stellen) verloren, da die höheren Anforderungen an diese Stellen unfinanzierbare Investitionen notwendig gemacht hätten.“

Mit den neuen EU-Verordnungen werden von den Herstellerbetrieben viele zusätzliche Berichte, Pläne und Überprüfungen verlangt, die eine Entwicklung von Innovationen extrem aufwendig machen. Zahlreiche Produkte bestimmter stofflicher und chirurgisch invasiver Medizinprodukte sowie der In-vitro-Diagnostika werden künftig höher bzw. neu klassifiziert, wodurch sich die Auflagen, z.B. aufgrund notwendig gewordener Erbringung von klinischen Studien, drastisch erhöhen.

Gerald Gschlössl: „Wer gerade beginnt, an einem innovativen Medizinprodukt zu forschen, kann sich bereits

auf die neue Situation einstellen. Kompliziert ist es für jene Betriebe, die die Zertifizierung bestehender Produkte verlängern wollen bzw. deren Produkte kurz vor der Marktreife stehen. Nicht nur, dass sie erst einmal eine Benannte Stelle in Europa finden müssen, die sie aufnimmt. Dort herrscht Mangel an Fachpersonal, und Großunternehmen in örtlicher Nähe sind weit attraktiver als ein kleiner Betrieb irgendwo in der Alpenrepublik. Die Kosten der Zertifizierung sind für österreichische Unternehmen seit 2016 um ein Vielfaches gestiegen, und die Sprachbarriere ist vor allem bei komplizierten technischen Geräten ein Hindernis. Ich befürchte, dass viele österreichische Produkte vom Markt verschwinden werden. Fest steht jetzt schon, dass Innovationen künftig langsamer das Gesundheitssystem erreichen werden.“

AUSTRONED will Ministerium bei neuem Gesetz unterstützen

Die neuen EU-Verordnungen sind zwar unmittelbar geltendes Recht, müssen aber dennoch innerhalb der vorgesehenen Umsetzungsfristen in nationales Recht implementiert werden. Gschlössl abschließend: „In Deutschland hat man bereits einen nationalen Arbeitskreis initiiert, bei dem alle von den neuen EU-Verordnungen betroffenen Parteien zusammenarbeiten, um einen gemeinsamen Weg zu finden, der die Hemmnisse für deutsche Unternehmen auf ein Minimum reduziert. Das österreichische Gesundheitsministerium sollte diesem Beispiel folgen, AUSTRONED ist bereit, die Experten im Gesundheitsministerium bei dieser Arbeit tatkräftig zu unterstützen.“ **DT**

Quelle: AUSTRONED

Fahrplan Gesundheit für die nächsten fünf Jahre fixiert

Zielvereinbarung beinhaltet Verbesserungen bei der Kinder- und Jugendgesundheit und die Umsetzung der Primärversorgung.

WIEN – Sozialversicherung und Länder haben sich gemeinsam mit dem Gesundheitsministerium auf das grundlegende Arbeitsprogramm bis 2021 geeinigt. In einem Zielsteuerungsvertrag wurden zahlreiche Verbesserungen für das Gesundheitssystem festgeschrieben. Neben der raschen Umsetzung der Primärversorgungsmodelle ist auch die Weiterentwicklung der fachärztlichen Versorgung ein wichtiges Thema auf der Agenda.

„Ich möchte mich bei allen Beteiligten für das gute Ergebnis bedanken. Wir haben damit wesentliche Kernbereiche in der Gesundheitspolitik definiert und wollen mit der Umsetzung so rasch wie möglich beginnen. Besonders wichtig ist mir,

dass die Verbesserung der Kinder- und Jugendgesundheit als Umsetzungspunkt aufgenommen wurde, konkret der Ausbau des Angebots an psychischer Versorgung“, so Gesundheits- und Frauenministerin Pamela Rendi-Wagner. „Immer wichtiger für den Gesundheitsbereich wird auch die Digitalisierung. Neben ELGA ist die Umsetzung des E-Impfpasses, der automatisch an Impfungen erinnert, eine wichtige Maßnahme, die in der Zielvereinbarung festgelegt wurde.“

„Dass wir heute den Bundeszielsteuerungsvertrag für die Zeit von 2017 bis 2021 beschlossen haben, zeigt, dass die Gesundheitsreform funktioniert“, betont Ingrid Reischl, Obfrau der Wiener Gebietskrankenkasse und Vorsitzende der Trägerkon-

ferenz des Hauptverbands der österreichischen Sozialversicherungsträger. „Mit diesem Schritt können wir das Gesundheitssystem nachhaltig weiterentwickeln“, so Reischl.

„Die aktuellen Herausforderungen und Probleme im Gesundheitsbereich können nur von Bund, Ländern und Sozialversicherung unter Einbindung vieler weiterer Akteure gemeinsam gelöst werden“, so Landesrat Bernhard Tilg, Vorsitzender der Landesgesundheitsreferentenkonferenz. Als besondere Schwerpunkte hebt Tilg die Forcierung der integrierten Planung und Versorgung hervor, auch begrüßt er den Ausbau und die Stärkung der Primärversorgung. Damit soll insbesondere die allgemeinmedizinische Versorgung in

den Regionen gestärkt und gesichert werden. „Ein besonderes Anliegen ist mir die gemeinsame Kraftanstrengung aller Partner, auch in Zukunft bedarfsgerecht medizinisches Personal – von den Ärzten über Pflegekräfte bis hin zu therapeutischen und sonstigen Gesundheitsberufen – zur Gewährleistung einer qualitativ hochwertigen Versorgung in unseren zahlreichen Gesundheitseinrichtungen sicherstellen zu können.“

„Mit dem heute unterzeichneten Zielsteuerungsvertrag werden wichtige Eckpfeiler für die Gesundheitsversorgung der kommenden Jahre eingeschlagen. Die Stärkung der ambulanten Versorgung ist nicht nur zur Entlastung von Krankenha-

sambulanzen wichtig, damit kann auch die allgemeinmedizinische Versorgung auf neue Beine gestellt werden. Für mich besonders wichtig ist ein besseres Terminmanagement insbesondere bei CT/MRT-Untersuchungen, um die zum Teil viel zu langen Wartezeiten spürbar zu verkürzen. Nicht weniger wichtig ist der im Zielsteuerungsvertrag festgelegte Ausbau der niederschweligen psychotherapeutischen Behandlungsmöglichkeiten und vor allem Verbesserungen bei den multiprofessionellen Angeboten im kinder- und jugendpsychiatrischen Bereich“, sagt die Wiener Stadträtin Sandra Frauenberger. **DT**

Quelle: Bundesministerium für Gesundheit und Frauen

ANZEIGE



**Kein 50%iger
Volumenverlust
von Hart- und
Weichgewebe durch
Socket Preservation
mit dem
Smart Grinder**

SOMMERAktion

bis 31.7.2017

Smart Grinder

+

6 Patienten Kits

1460 €

statt 1760 €
netto + Mwst.

DAS MUSS FÜR JEDE PRAXIS

Socket Preservation mit dem Champions Smart Grinder

In 15 Minuten aus extrahierten Zähnen „chair-side“
das beste Knochenaugmentat gewinnen!



1
Einbringen des gewonnenen
Augmentats



2
Das eingebrachte
Knochenersatzmaterial



Champions-Implants GmbH | Champions Platz 1 | D-55237 Flonheim | fon +49 (0)6734 91 40 80 | info@champions-implants.com

Variolink® Esthetic

Das ästhetische Befestigungscomposite

„Ästhetik leicht gemacht.
Grossartig!“

Vielfach durch Anwender
und Experten **BESTÄTIGT**

- Ausgewogenes und übersichtliches Effekt-Farbsystem
- Exzellente Farbstabilität durch aminfreie Formulierung
- Leichte, gesteuerte Überschussentfernung



TESTEN SIE JETZT*

variolinkesthetic.ivoclarvivadent.com

www.ivoclarvivadent.at

Ivoclar Vivadent GmbH

Tech Gate Vienna | Donau-City-Straße 1 | A-1220 Wien | Tel. +43 1 263 19 11 0 | Fax +43 1 263 19 11 11

ivoclar
vivadent
passion vision innovation

Xenogene Knochenersatzmaterialien

Update zum aktuellen wissenschaftlichen Stand – kompakt vorgestellt von

Dr. Mike Barbeck, Berlin, Dr. Ronald Unger, Mainz, Prof. Dr. Dr. Reiner Schnettler, Gießen, Prof. Dr. Sabine Wenisch, Gießen, und Prof. Dr. Frank Witte, Berlin.

Dem Anwender stehen heutzutage viele verschiedene Knochenersatzmaterialien zur Verfügung, die sich jedoch insbesondere in den verwendeten Ausgangsmaterialien und in den Herstellungsprozessen deutlich unterscheiden. Als Alternative zu eigenem Knochengewebe des Patienten (=Autograft), welches bis heute als sogenannter Goldstandard aufgrund seiner ausgedehnten regenerativen Eigenschaften gilt, sind in der regenerativen Zahnmedizin Knochenersatzmaterialien (KEM) natürlichen Ursprungs beliebt. Diese Knochenersatzmaterialien basieren sowohl auf menschlichem als auch tierischem Knochengewebe (=Allo- bzw. Xenograft). Im Falle dieser Biomaterialien soll die knöchernen Extrazellulärmatrix basierend auf Kalziumphosphat als Knochenersatzmaterial gewonnen werden (Abb. 1–3). Insgesamt wird auf Grundlage der physikochemischen Ähnlichkeit dieser Knochenmatrix zu dem zu ersetzenden Knochengewebe davon ausgegangen, dass Materialien dieser Klasse optimal im Rahmen der knöchernen Regeneration geeignet sind. Gerade Rinderknochen wird häufig als Grundlage verwendet, wie auch im Falle der beiden am häufigsten genutzten Knochenersatzmaterialien Bio-Oss™ und cerabone®.

Sicherheitsaspekte und Aufreinigung von Knochenersatzmaterialien natürlichen Ursprungs

Im Falle dieser auf natürlichem Ursprungsgewebe basierenden Knochenersatzmaterialien ist es von entscheidender Bedeutung, immunogen wirkende Bestandteile zu unterbinden, um eine sichere Einheilung ohne eine sogenannte Abstoßungsreaktion (vgl. Abstoßungsreaktionen gegenüber Organtransplantaten) und ohne eine Übertragung von Krankheiten garantieren zu können. Eine Sicherheitsmaßnahme besteht bereits in der Vorauswahl der Spendertiere zur Gewinnung des Knochenmaterials. So wird im Falle von Bio-Oss™ und cerabone® Rinderknochen (Femurköpfe) aus registrierten Schlachthöfen in Australien bzw. Neuseeland verwendet, beides Länder, die gemäß der Weltorganisation für Tiergesundheit (OIE) ein vernachlässigbares BSE-Risiko tragen.

Weiterhin werden aufwendige mehrstufige Verfahren zur Aufreinigung des Ursprungsgewebes angewendet, welche sowohl chemische als auch physikalische Methoden einschließen. Dennoch sind die verschiedenen Aufreinigungsmethoden immer wieder Grund zur Diskussion. Die Angst vor Materialabstoßungen oder Krankheitsübertragungen, die bei der Applikation dieser Knochenersatzmaterialien auftreten könnten, spielen immer wieder eine Rolle. Hierbei hat die Temperatur zur Aufreinigung eine entscheidende Rolle. So unterscheiden sich die xenogenen Knochen-

ersatzmaterialien Bio-Oss™ und cerabone® hauptsächlich durch die zur Aufreinigung verwendete Temperatur.^{1,2} Während Bio-Oss™ bei einer Temperatur von ~300°C aufgereinigt wird, wird das Knochenersatzmaterial cerabone® bei deutlich höheren Temperaturen von bis zu 1.250°C behandelt. Dieser Temperaturunterschied scheint eine

Um eine größtmögliche Sicherheit zu gewähren, wird das Knochenersatzmaterial cerabone® während der Prozessierung auf über 1.200°C erhitzt. Auf diese Weise werden zuverlässig alle organischen Bestandteile wie Zellen und Proteine entfernt und damit auch potenziell enthaltene Prionen eliminiert. Trotz dieser hohen Temperaturen bleibt

multinukleäre Riesenzellen durch Phagozytose an der Biodegradation von Knochenersatzmaterialien beteiligt sind.^{6,7} Interessanterweise konnten die mehrkernigen Riesenzellen auf Grundlage ihrer Molekülausstattung zunächst als Fremdkörperriesenzellen identifiziert werden, wobei weitergehende Daten die genauere Differenzierung nach-

Implantation eine höhere Bioaktivität, einhergehend mit höheren Zahlen dieses Zelltyps im Vergleich zu Bio-Oss™, kombiniert mit einer hohen Implantatbettvaskularisierung nachgewiesen wurde², ist davon auszugehen, dass dieses Knochenersatzmaterial bereits kurz nach der Implantation den knöchernen Heilungsprozess intensiv unterstützen kann. Kombiniert mit der hydrophilen Materialoberfläche¹¹, welche den Heilungsprozess zusätzlich deutlich durch Förderung des Wachstums osteoblastärer Zellen unterstützt, kann cerabone® als zuverlässiges Knochenersatzmaterial mit gewährleisteteter Sicherheit für den Endanwender betrachtet werden.

Zusammenfassung

Abschließend kann festgehalten werden, dass das Knochenersatzmaterial cerabone® aufgrund der Hochtemperaturbehandlung eine höchstmögliche Sicherheit vor Krankheitsübertragungen gewährleisten kann. Zudem ist anzunehmen, dass durch die höhere Anzahl an Riesenzellen eine bessere Implantatbettvaskularisierung erzeugt werden kann, welche den Prozess der Knochenheilung begünstigen dürfte. **DI**




Abb. 1: Struktur eines cerabone®-Partikels unter Erhalt der trabekulären Grundstruktur. – Abb. 2: Oberflächenaufnahme eines cerabone®-Partikels zeigt den Erhalt der natürlichen Mikrostruktur bei aufgereinigten osteozytären Lakunen. – Abb. 3: Querschnittsaufnahme eines cerabone®-Partikels, welcher den Erhalt der lamellären Grundstruktur zeigt und die komplette Aufreinigung dieses Knochenersatzmaterials bestätigt.

entscheidende Bedeutung für die sichere Anwendung eines xenogenen Knochenersatzmaterials zu haben. So wurden in einem jüngst veröffentlichten Review von Kim et al. Verfahren zur Aufreinigung von bovinem Knochengewebe bewertet.³ Die Autoren kommen zu dem Ergebnis, dass im Falle von Bio-Oss™ die Prioneninaktivierung nicht aufgrund der Niedrigtemperaturbehandlung, sondern durch die Behandlung mit der starken Base Na-

die natürliche Struktur des Rinderknochens erhalten (Abb. 1–3), was cerabone® zu einem sehr sicheren und verlässlichen Produkt für die Knochenregeneration macht.

Biomaterial-induzierte Inflammation und Knochenheilung

Daten aus präklinischen und klinischen Studien zeigen vergleichbare Werte der Knochenneubildung, des verbliebenen Knochen-

weisen müssen.^{8,9} Interessanterweise sind der Prozess des Materialabbaus und der Prozess der Gewebeheilung über eben diese wichtigen Zelltypen miteinander verbunden (Abb. 5).

So wurde gezeigt, dass multinukleäre Riesenzellen wie auch Makrophagen nicht nur entzündungsfördernde Stoffe, welche wahrscheinlich im Rahmen des Abbauprozesses von Bedeutung sind, exprimieren, sondern auch entzün-

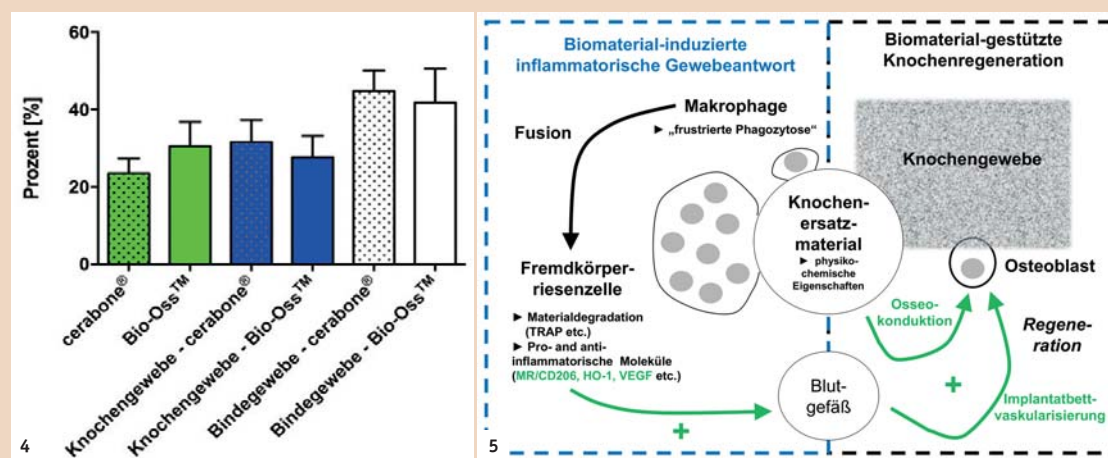


Abb. 4: Vergleichende histomorphometrische Ergebnisse, welche vergleichbare Werte der Knochenneubildung, des verbliebenen Knochenersatzmaterials und Bindegewebe für Bio-Oss™ und cerabone® belegen (basierend auf vorherigen Publikationen^{2,5}). – Abb. 5: Zusammenhang zwischen den zellulären und inflammatorischen Prozessen, hervorgerufen durch die meisten Knochenersatzmaterialien und dem Prozess der Implantatbettdurchblutung und der Knochengeweberegeneration (angepasst nach Barbeck et al.⁹)

triumhydroxid (NaOH) gewährleistet werden soll. Interessanterweise wurde dieser chemische Prozess in einer Studie von Wenz et al.⁴ als effizient beschrieben, während Kim et al. die Zuverlässigkeit und Sensitivität der angewendeten Tests infrage stellen.³ Die Autoren beschreiben in diesem Review, dass Prionen durch eine fünfminütige Erhitzung auf 1.000°C effektiv eliminiert werden können. Weiterhin wird in den EU-Richtlinien bezüglich der Nutzung tierischer Materialien (EN ISO 22442-1 Anhang C.6) darauf verwiesen, dass eine Erhitzung auf mehr als 800°C dazu führt, dass das Übertragungsrisiko spongiformer Enzephalopathien (TSE) auf ein akzeptables Minimum reduziert wird.

ersatzmaterials und des Bindegewebsanteils im Falle der beiden xenogenen Knochenersatzmaterialien (Abb. 4).^{1,2,5}

Dies weist deutlich auf eine vergleichbare biologische Wirksamkeit von Bio-Oss™ und cerabone® hin. Im Falle von cerabone® wurde eine sehr geringe Anzahl sog. multinukleärer Riesenzellen (MNRZ) im Vergleich zu anderen Knochenersatzmaterialien nachgewiesen. So zeigten sich gerade im Vergleich mit schnell abbaubaren synthetischen Materialien auf der Basis von β -Trikalziumphosphat signifikant niedrigere Werte. Dies untermauert die vielfach beobachtete Langzeitstabilität der xenogenen Knochenersatzmaterialien, da gezeigt wurde, dass

hemmende und heilungsfördernde Moleküle.⁸ Eines der wichtigsten Signalmoleküle ist der sog. Vascular Endothelial Growth Factor (VEGF), welcher sowohl indirekten Einfluss durch eine Induktion der Durchblutung des Implantatbettes als wichtiger Faktor der Knochenheilung als auch direkten Einfluss auf die Entwicklung und Tätigkeit von Osteoblasten und schließlich auf die Knochenheilung hat.^{8,10} Im Falle der xenogenen Knochenersatzmaterialien dürfte dies bedeuten, dass das höhere Aufkommen an multinukleären Riesenzellen auch einen fördernden Effekt auf die Knochenheilung hat. Da im Falle von cerabone® zumindest in der primären Phase nach der



Kontakt



Dr. Mike Barbeck

botiss biomaterials GmbH
Büro Berlin
Ullsteinstraße 108
12109 Berlin
Deutschland
Tel.: +49 30 2060739835
mike.barbeck@botiss.com



Prof. Dr. Frank Witte

Julius Wolff Institute
Berlin-Brandenburg Centrum
für Regenerative Therapien
Augustenburger Platz 1
13353 Berlin
Deutschland
Tel.: +49 30 450559083
frank.witte@charite.de

Wann ist der Einsatz von Antibiotika sinnvoll?

Prof. Dr. Dr. h.c. Niklaus P. Lang im Gespräch mit der Redaktion der OEMUS MEDIA AG.



„Update Antibiotika: Rationaler Einsatz in der Parodontologie“ lautete das Thema einer Anfang April durchgeführten Fortbildungsveranstaltung der Hain Lifescience GmbH in Stuttgart. Mit Prof. Dr. Dr. h.c. Niklaus P. Lang, einem der hochkarätigen Referenten des Events, sprachen wir über die Problematik immer größer werdender Antibiotikaresistenzbildung.

Herr Prof. Dr. Dr. Lang, Antibiotika werden im Rahmen einer Parodontitistherapie eingesetzt, um gegen Bakterien vorzugehen, die entzündliche Erkrankungen des Zahnhalteapparates verursachen. Literatur und klinische Untersuchungen zeigen jedoch, dass die Anwendung von Antibiotika durchaus kritisch zu betrachten ist, da meist nur eine geringe klinische Wirkung bestätigt werden kann. Wann ist der Einsatz von Antibiotika sinnvoll?

Während man bei einer klassischen Infektion ein Antibiotikum appliziert, das auf den pathogenen Keim gerichtet ist und diesen eliminiert, ist diese Art der Therapie bei einer opportunistischen Infektion wie der Parodontitis nicht sinnvoll, da man hierbei davon ausgeht, dass bestimmte Bakterienarten sich aufgrund von einem sich verändernden oralen Milieu, das heißt begünstigenden Faktoren innerhalb der Plaque, optimal vermehren können als andere. Bei der Parodontitis geht es somit nicht darum, die pathogenen Keime zu eradizieren, sondern diese zu vermindern und unter das tolerable Niveau zu reduzieren. Daher muss einer individuellen Antibiotikatherapie immer eine mechanische Therapie vorangehen, die den Biofilm zerstört. Nur wenn dies erfolgt, macht die Verabreichung von unterstützender Antibiotika nach Abschluss der mechanischen Therapie Sinn.

Es besteht grundsätzlich keine Notwendigkeit, bei einer generalisierten, chronischen Parodontitis Antibiotika zu applizieren, da dies nur eine temporäre Verbesserung der klinischen Situation zur Folge hat und keine wirkliche Therapie der Grundursache darstellt. Vielmehr bedarf es nur bei einer einzigen Indikation – die der aggressiven Parodontitis, ausgelöst durch den hochpathogenen *A.a.*-Keim – den unterstützenden Einsatz von Antibiotika, da ein allein rein mecha-

nisches, chirurgisches Debridement als Therapie nicht ausreichend wäre. Es muss also immer die Frage gestellt werden: Ist der Patient *A.a.*-indiziert oder nicht?

Stichwort Resistenzproblematik. Inwieweit sehen Sie in modernen Diagnostikverfahren eine Möglichkeit, den Einsatz von Antibiotika abzuwägen beziehungsweise zu reduzieren und so einer Resistenzbildung entgegenzuwirken?

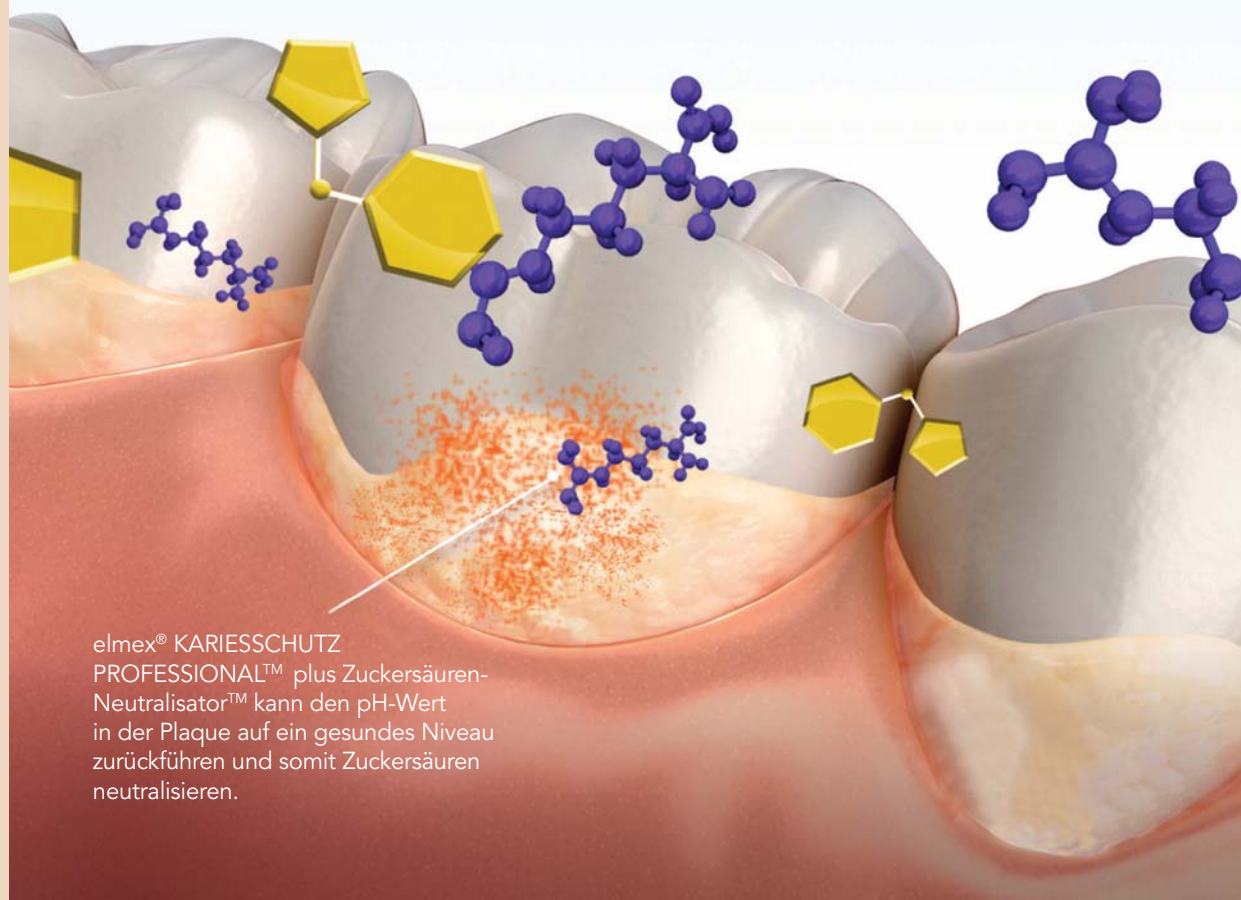
Fest steht: Eine Parodontitis chronica sollte ohne Antibiotika behandelbar sein. Stellt jedoch die klinische Diagnose eine aggressive Parodontitis fest, helfen mikrobiologische Tests zu identifizieren, welche Antibiotika genau für die Therapie notwendig sind. Damit wird der Einsatz von Antibiotika auf das notwendige Maß reduziert und einer Resistenzbildung durch eine falsche, systemische Antibiotikabehandlung entgegengewirkt. Wir müssen in der Zahnmedizin von unserem überwiegend mechanischen Denken abkommen und langsam – dafür plädiere ich seit Jahrzehnten – Ärzte werden. Nehmen Sie einen Internisten – dieser wird Patienten nicht weiter untersuchen, wenn er nicht den Blutdruck oder weitere Laborwerte hat. Wir aber in der Zahnmedizin ignorieren all dies. Wir könnten eine ganz andere zahnmedizinische Behandlung bereitstellen, wenn wir mit Werten zu Mikrobiotika argumentieren würden. Damit könnte zudem viel adäquater der dynamischen Natur dieser oralen Ökologieprozesse entsprochen werden. All dies braucht ein Umdenken, von dem dann auch die Debatte um eine sinnvolle Antibiotikavergabe profitieren würde.

Abschließend gefragt: Inwieweit spielt die Patientencompliance eine wesentliche Rolle bei der erfolgreichen Parodontitistherapie?

Wird ein Medikament verabreicht, ist es natürlich absolut wichtig, dass es eingenommen wird, und zwar konsequent wie vorgeschrieben. Setzen Patienten Medikamente eigenverantwortlich ab, ist jede Therapie vergebens. Dies gilt natürlich übergreifend für alle Bereiche der Medizin.

Vielen Dank für das Gespräch.

ZUCKERSÄUREN NEUTRALISIEREN HEISST KARIESSCHUTZ OPTIMIEREN.



elmex® KARIESSCHUTZ PROFESSIONAL™ plus Zuckersäuren-Neutralisator™ kann den pH-Wert in der Plaque auf ein gesundes Niveau zurückführen und somit Zuckersäuren neutralisieren.



EIN KLINISCHER DURCHBRUCH

Die erste und einzige Zahnpasta mit Zuckersäuren-Neutralisator™, für 20% weniger neue Kariesläsionen – klinisch bestätigt.*^{1,2}

elmex® KARIESSCHUTZ PROFESSIONAL™

* Ergebnisse aus einer 2-jährigen klinischen Studie vs. eine reguläre Fluorid-Zahnpasta mit 1.450 ppm NaF
1. Kraivaphan P, Amornchat C, Triratana T, et al. Caries Res 2013.
2. Li X, Zhong Y, Jiang X, et al. J Clin Dent 2015.



Für Fragen: Tel.: 05354 5300-0, www.elmex.at, Gebro Pharma GmbH, 6391 Fieberbrunn, Österreich

Zahnbehandlungen bei dementen Menschen

Von der Empfehlung einer Räumung zur Empfehlung, die Frontzähne mit Komposit zu erhalten.
Von Dr. med. dent. Walter Weilenmann, Wetzikon, Schweiz.

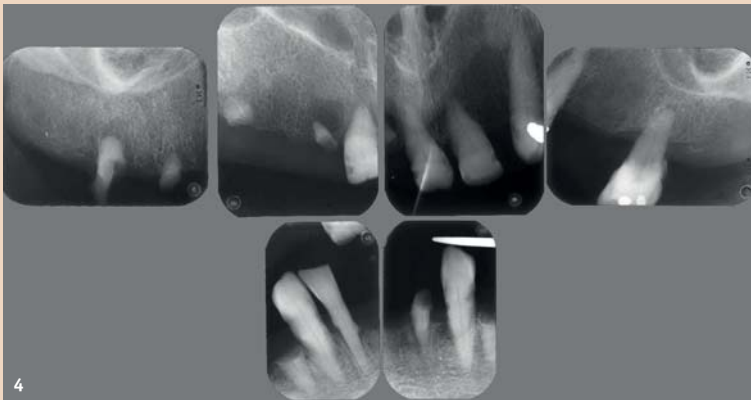
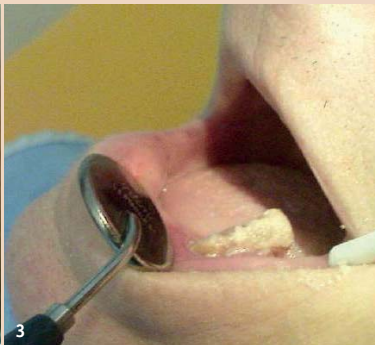
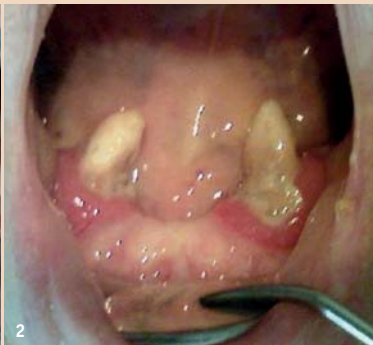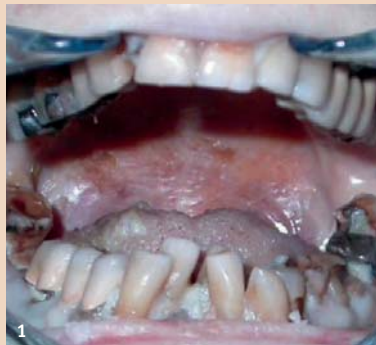Abb. 1: Die Lippen und Wangen kippen alle Zähne nach oral (Aufnahme post mortem). – Abb. 2: Nach oral gekippte Eckzähne. – Abb. 3: Flach gedrückter Eckzahn. – Abb. 4: Röntgenstatus post mortem: Nur kleine Granulome trotz massiver Karies und Parodontitis.

Im Laufe einer demenziellen Entwicklung kann ein weitreichender Zahnzerfall entstehen. Erstaunlicherweise ist er praktisch schmerz- und medizinisch harmlos. Die ästhetische Einbuße bewirkt bei den Angehörigen jedoch oft dringende Behandlungswünsche. Sie sind ohne Anästhesie erfüllbar, wenn der Zahnarzt reizarm arbeitet. Die folgenden Beobachtungen entstanden im Laufe der letzten 30 Jahre im Alzheimer Kompetenzzentrum in Wetzikon (Sonneweid) und in der Praxis des Autors.

Demenz

In Deutschland leben in 13.000 Heimen etwa 1,5 Millionen demente Menschen. In 30 Jahren werden es doppelt so viele sein. Die Demenz hat viele Ursachen, und ihr Verlauf ist entsprechend vielfältig. Im Durchschnitt dauert der Aufenthalt in einem Pflegeheim drei bis vier Jahre. Die Pflege ist ausschlaggebend für das Wohlbefinden der Betroffenen. Sie werden in der Sonneweid je nach Krankheitsstadium verschieden betreut.

Im **ersten Stadium** leben die Betroffenen in Wohngruppen zu acht Bewohnern. Sie haben die örtliche und zeitliche Orientierung weitgehend verloren, können aber noch verständlich miteinander sprechen und im Haushalt mithelfen, und sie wirken auf Außenstehende eher normal. Auf unangenehme Reize reagieren sie sehr ängstlich. Sie putzen ihre Zähne zum Teil selber oder lassen sich gerne dabei helfen. Süßigkeiten sind ein wichtiges Element in ihrer Ernährung. Ihr Genuss trägt unbestritten zur Lebensqualität bei, und Zucker ist ein wichtiger Nährstoff für das demente Gehirn. Mit der zunehmenden Steifigkeit der Hände und oralen Weichteile entsteht multiple Karies.

Die Bewohner befinden sich im **zweiten Stadium** in der Pflegeabteilung und werden Tag und Nacht betreut. Sie benötigen Hilfe beim Ankleiden, Essen, Auffinden ihrer Zimmer usw., und oft befällt sie eine motorische Unruhe (Wandertrieb). Sie sprechen unverständlich, aber Angehörige können den Sinn erahnen. Unangenehme Reize wehren sie energisch ab. Mit dem Erstarren der Muskeln und Gelenke hören die Kaubewegungen auf und flüssige Nahrung wird notwendig. Die festen Lippen, Wangen und die Zunge verunmöglichen jede wirksame Mundhygiene und erzeugen einen übermäßigen, meistens nach oral gerichteten Druck gegen die Zähne. Wegen des Aus-

bleibens der Kautätigkeit entstehen Elongationen und die Okklusion wird dysfunktional (Abb. 1). Die Frontzähne dienen aber noch zum Nagen (an der Bettwäsche), zum Fletschen (bei Angst vor einem Unbekannten) und zum Beißen (zur Abwehr einer unerwünschten Person). Typisch sind erste Wurzelreste bei den Molaren und große, labiale Frontkaries.

Die Patienten im **dritten Stadium** sind nun bettlägerig und befinden sich in der Pflegeoase (mehrere Betten in einem großen Saal). Einige liegen, ohne den Kopf abzulegen, und andere bewegen sich ständig, stoßen Rufe aus und können kraftvoll zupacken, wenn ihnen jemand zu nahe kommt. Die meisten sind jedoch ruhig, beobachten still den Betrieb im Saal oder scheinen gar zu schlafen. Sie genießen es, wenn die Pfleger ihre Körper mit kinästhetischen Lockerungen wieder beweglich machen. Begrüßt man sie, so antworten sie vielfach mit einem Augenaufschlag oder mit einigen Worten, die irgendeinen losen Bezug zur aktuellen Situation oder zu früheren Erlebnissen haben. Sie erkennen gut, ob eine Stimme vertraut, respektvoll oder respektlos klingt, und reagieren entsprechend zutraulich oder abweisend. Unangenehme Reize lösen einen Abwehrreflex aus, der jedoch sofort verebbt, wenn der Reiz aufhört. Einzelne Zähne sind nach oral gekippt (Abb. 2) oder können flach auf der Gingiva liegen (Abb. 3). In der Regel sind multiple Wurzelreste im ganzen Gebiss vorhanden.

Die Harmlosigkeit des Zahnzerfalls

Erstaunlicherweise konnte in der Sonneweid in den letzten 30 Jahren an den anfänglich 100 und heute 150 Bewohnern kein einziger dentogener oder parodontaler Abszess oder eine Wangenschwellung beobachtet werden. Der einzige Notfall betraf einen jüngeren Bewohner zu Beginn des zweiten Stadiums, der Kettenraucher war und eine ANUG entwickelte. Anfangs vermuteten die Pfleger oft Zahnschmerzen, wenn ein Bewohner nicht mehr richtig essen wollte. Der herbeigerufene Zahnarzt fand jedoch nie einen erklärenden Befund. Mit der Zeit wurde klar, dass das regungslose Sitzen vor dem vollen Teller eher den Übergang ins dritte Stadium als einen Zahnschmerz andeutet. Heute besteht große Gewissheit, dass der Zahnzerfall schmerzfrei und ohne medizinische Komplikationen verläuft.

Um sicher zu sein, dass keine versteckten Granulome oder andere pathogene Veränderungen in den Kieferknochen vorlagen, wurden 2007 mit Bewilligung der Ethikkommission in Bern die Zähne von zehn verstorbenen Alzheimerpatienten geröntgt. Es fanden sich bei über 100 kariösen Zähnen und Wurzelresten nur wenige apikale Aufhellungen von lediglich einem Millimeter Größe, die meisten Wurzelreste waren deutlich verkürzt und die Pulpen weitgehend obliteriert (Abb. 4). Bei einem Molar mit schwerer Parodontitis war nur noch die palatinale Wurzel im Knochen verankert. Die anderen beiden Wurzeln befanden sich außerhalb des Zahnfleisches (Abb. 5).

Für einen schmerzlosen Zahnzerfall sprechen zudem die fehlende Kautätigkeit, die rasante Karies und die demenzielle Nichtbeachtung. Ohne Kaubewegungen gibt es keine Aufbisschmerzen. Die Karies erweicht in kurzer Zeit allfällige spitze Kanten an den Wurzelresten. Und weil der Zahnzerfall den Betroffenen weder Angst noch Scham noch sonst irgendwelche Sorgen bereitet, verläuft er ohne Stress und bleibt subjektiv unbemerkt (Abb. 6).

Räumung und implantatgestützte Vollprothesen?

2010 empfahlen die Professorinnen Dr. Frauke Müller und Dr. Ina Nitschke (im Buch „Der alte Patient in der täglichen Praxis“, S. 252 ff., Quintessenz Verlag), zu Beginn der Krankheit, die Zähne durch Prothesen und Implantate zu ersetzen, um eine langfristig stabile Situation herzustellen. Die Retention an Implantaten soll sicherstellen, dass die Prothesen auch bei Prothesenunfähigkeit getragen werden können. Diese Empfehlung ist aus der Außensicht eines Angehörigen oder Laien gut zu verstehen. Aber die Innensicht der Betroffenen sieht ganz anders aus. Ihre Kaufähigkeit ist nicht als langfristig zu bezeichnen, und der demenzielle Abbau hat keine stabilen Phasen. Die Betroffenen haben zu Beginn der Krankheit weitgehend gesunde Zähne, kauen feste Nahrung und wollen auf keinen Fall eine Prothese. Bei der Räumung würden zahlreiche Neuronen zwischen Gebiss, Gehirn und Kaumuskeln zerstört. Mund und Zähne belegen im sensorischen und motorischen Cortex („Homunculus“) etwa gleich viel Platz wie die Beine, und ihre Verbindungen zum assoziativen Cortex sind bedeutungsvoll. 2012 hat Brand-Luzi (Universität Basel) zeigen können,

dass Prothesenträger einen weniger sicheren Gang haben als bezahnte Menschen. Damit erhöht die Räumung möglicherweise die Sturzgefahr und beschleunigt mit Sicherheit den zerebralen Abbau. Im zweiten Stadium der Krankheit erkennen sich die Betroffenen im Spiegel nicht mehr und wissen nicht, wozu eine Prothese dient. Sie könnten nicht auf eine Druckstelle oder kauinstabile Zahngruppe hinweisen, sich weder mit Beißen wehren noch sich beim Nagen

bei denen Angehörige oder Pfleger vermuten, dass sie schmerzen oder zu einer Selbstverletzung geführt haben.

Prinzip: Die Exaktion wird so ausgeführt, dass keine oder nur eine milde Abwehr entsteht. Der Eingriff geschieht bei Dämmerlicht und abends, wenn der Pflegebetrieb reduziert ist. Stimmen und Geräusche im Rahmen der normalen Geräuschkulisse eines Mehrbettzimmers stören nicht. Wenn der Patient zu einer Ab-

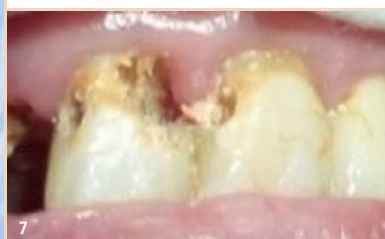
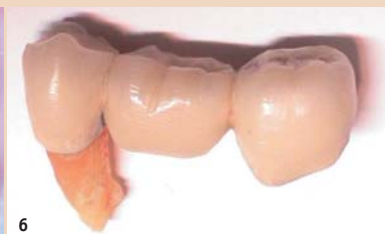
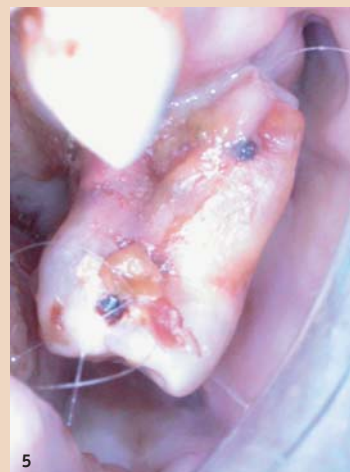Abb. 5: Enorme Parodontitis ohne Verhaltensauffälligkeit. – Abb. 6: Eine Bewohnerin hat diese Brücke während des Mittagessens selber aus dem Mund genommen, neben den Teller gelegt und weitergegessen, als ob nichts passiert wäre. – Abb. 7: Karies bei 1+1 ohne Schmerzsignale.

selber spüren. Und wenn die Kaumuskeln so steif werden, dass man lieber Löffelnahrung schlürft, sind Prothesen keine Hilfe, sondern eher hinderliche Fremdkörper. Im Endstadium könnten sich die verspannten Lippen und Wangen an einem Implantat wund reiben. Die Innensicht hat demzufolge mehrere Aspekte, die gegen Prothesen und Implantate sprechen.

Zahnbehandlungen

Behandlungen in Narkose

1990 wurden in der Sonneweid vier Sanierungen in Narkose durchgeführt. Leider führte jedoch die vierte Narkose zum Tod der Patientin. Offenbar haben demente Menschen ein hohes Narkoserisiko, weswegen die Sonneweid keine Zahnbehandlungen in Narkose mehr durchführen lässt.

Extraktionen im Bett

Seither werden Extraktionen mit leichter Sedation (7,5 mg Dormicum) und unter Lokalanästhesie am Bett der Patienten durchgeführt.

Indikation: Die Indikation ist selten und betrifft vorwiegend Zähne,

weh- oder Ausweichbewegung ansetzt, wird die Manipulation angehalten, bis er wieder ruhig liegt.

Ausführung: Zu Beginn der Behandlung verabreicht ein Pfleger dem Patienten die Dormicum-Tablette. 15 Minuten später beginnt die Wirkung. Unterdessen richtet sich der Zahnarzt am Kopfende des Bettes mit Lupenbrille und Stirnlampe ein, sodass ihn der Patient nicht gut sehen kann. Der Patient wird so gelagert, dass sein Kopf für den Zahnarzt gut erreichbar ist. Die Assistentin bereitet die Handinstrumente und Hilfsmittel auf einem Tischchen neben dem Bett vor. Der Spiegel zum Abhalten der Weichteile wird mit der Hand vorgewärmt. Die Lippen werden etappenweise geöffnet, sodass die reaktiven Versteifungen abklingen können und der Patient immer nur eine kleine Veränderung spürt. Die Nadel wird zunächst nur 1–2 mm tief in die Umschlagfalte eingestochen. Dann wird das Anästhetikum sehr langsam injiziert. Danach wird eine allfällige palatinale Wurzel intraligamentär (und nicht über den N. pal. major) betäubt. Die Anästhesie wird mit Desmotomen geprüft. Die Zange lockert den Zahn mit wenig Kraft und

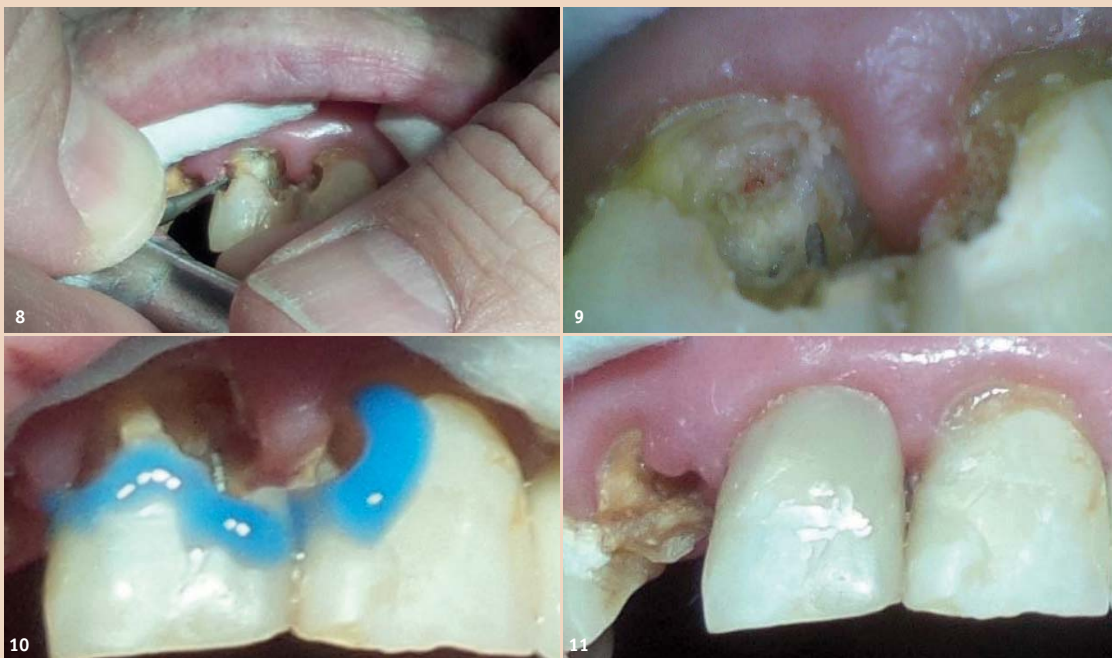

Abb. 8: Reizarmes, bimanuelles Exkavieren. – Abb. 9: Eröffnete Pulpa. Die Karies muss noch entfernt werden. – Abb. 10: Fertig exkaviert, Ätzen ohne Anschrägung, dann direkte Überkappung mit Syntac Classic und Flow. – Abb. 11: Komposit ohne Politur.

mit Rotationsbewegungen, sodass der Kopf nicht hin und her schaukelt. Die Luxationsbewegungen werden mit Pausen unterbrochen. In den Pausen finden intraalveolär zusätzliche desmodontale Ablösungsvorgänge statt. Nach der Entfernung des Zahnes wird die Alveole mit einem Finger und evtl. mit einer unterlegten Watterolle zugeedrückt, sodass möglichst wenig Blut entweicht. Nach der Koagulation wird mit trockenen und feuchten Watterollen das Blut im Mund und an den Lippen weggeputzt. Die Patienten schlafen meistens schon während der Behandlung ein. Die Heilung erfolgte bisher immer komplikationslos und ohne beobachtbare Schmerzsignale oder Verhaltensänderungen.

Kompositfüllungen im Rollstuhl

2017 wurden die ersten Kompositfüllungen an zwei Frontzähnen bei einer Patientin im zweiten Stadium gemacht.

Transport und Betreuung: Ihr Mann und ihr Sohn brachten sie im Auto in die Praxis. Die Anfahrt dauerte eine Stunde und war nicht komplikationslos. Die Patientin musste sich nämlich auf den Kreiseln des Nahverkehrs übergeben. In der Praxis kam sie im Rollstuhl schlafend an. Letzterer hatte eine schalenförmige Kopfstütze und eine Liegefunktion und wurde so neben den Patientenstuhl platziert, dass die Instrumente des Units benutzt werden konnten. Ihr Mann nahm auf dem Patientenstuhl Platz und sprach ihr während der Behandlung immer wieder ruhig zu und erklärte, dass jetzt der Zahnarzt ihre Zähne schön macht. Ihr Sohn bedeckte ihr mit der Hand die Augen, damit die Stirnlampe nicht blenden konnte. Aufgrund der beabsichtigten reizarmen Behandlung wurden weder eine Lokalanästhesie noch eine Sedation verabreicht.

Indikation: Erhalt der Frontzähne ohne Narkose um die lebenslang große ästhetische Bedeutung und nun basale Funktion dieser Zähne für die Patientin (Abb. 7).

Reizarme Behandlung: Auf Waskühlung, Spraynebelsauger, Kofferdam etc. wurde verzichtet. Ein OptraGate musste nach wenigen Minuten wegen eines Hustenreizes ent-

fernt werden. Exkaviert wurde mit neuen Rosenbohrern bei etwa 1.000 Umdrehungen pro Minute (die Blätter des drehenden Bohrers sind gerade noch sichtbar) und mit einer Anpresskraft von 0–5 Gramm. Um jeden Ausschlag zu vermeiden, wurde das Handstück bimanuell geführt. Die beiden Mittelfinger lagen auf den Frontzähnen auf, die Daumen und Zeigfinger führten das Winkelstück am Mittelteil und am Kopf (Abb. 8). Der Bohrer wurde nicht wischend bewegt, sondern Punkt für Punkt seitlich abgesenkt und wieder angehoben. Am Bohrerkopf klebende Karies wurde mit Zellstoffupfern abgestreift. Die Kavität wurde nur wenige Male vorsichtig gespült. Der Bohrer streifte die Pulpa zweimal milde und verursachte beide Male eine minimal kleine, kurze Blutung (Abb. 9). Die direkte Überkappung geschah mit Syntac am Microbrush-Applikator und Tetric Flow. Der Schmelzrand wurde nicht angeschrägt (das rote Winkelstück ist nicht reizarm), sondern nur angeätzt (Abb. 10). Die letzte Schicht Komposit wurde mit dem Spatel und etwas Heliobond geglättet. Die Füllungen wurden weder poliert noch eingeschliffen (Abb. 11).

Reaktion auf die Behandlung: Während der Behandlung schnarchte die Patientin kurz und wollte zwischendurch Wasser trinken. Einzig bei den beiden Berührungen der Pulpa zuckte sie zusammen, entspannte sich aber beide Male sofort wieder. Als der Rollstuhl nach der Behandlung in die Sitzposition zurückgestellt wurde, öffnete sie sofort die Augen und lachte uns an. Die Rückreise verlief unauffällig, aber am Abend wurde eine leichte Kreislaufschwäche mit 38°C Fieber gemessen. Tags darauf war sie in guter Verfassung, hatte Appetit und zeigte eine den Betreuern zugeneigte Haltung.

Beispiele kognitiver Lebendigkeit in der Demenz

Demenzielle Menschen verfügen bis zuletzt über erstaunlich große und erfreuliche soziale und kognitive Möglichkeiten. Insbesondere reagieren sie positiv auf einen freundlichen Umgang, auch wenn sie es kaum mehr zeigen können. Das ist auch bei Zahnbehandlungen zu berücksichtigen. Zur Illustration dienen die folgenden Erlebnisse anlässlich meines

kürzlich erfolgten Besuches in der Sonnweid:

– Ein Patient im dritten Stadium ruft mir aus seinem Bett entgegen: „Nein, nein, nein.“ Also geh ich an

ihm vorbei zum nächsten Bett. Offenbar beobachtet er nun, wie ich die anderen Bewohner in ihren Betten besuche und Fotos von ihren Zähnen mache. Als ich mich ihm zufällig wieder nähere, ruft er „ja“ und versucht, mit seinen steifen, ungelinkten Händen seine Lippen auseinander zu ziehen. Dann kooperiert er mit viel gutem Willen, um auch fotografiert zu werden.

– Eine Patientin scheint im Bett zu schlafen. Bei der ersten winzigen Berührung ihrer Lippen öffnet sie schnell die Augen und schaut mich an. Ganz verlegen sage ich zu ihr: „Grüezi Frau R., ich bin der Zahnarzt und möchte ihre Zähne kontrollieren.“ Mit freundlicher Stimme antwortet sie: „Hier gefällt es mir. Nehmen Sie doch Platz und machen Sie es sich gemütlich!“

– Ein Patient schreit beim Untersuchen plötzlich „Au!“, sodass ich erschrecke. Seine Lippen waren sehr steif und ich versuchte mit etwas Kraft, sie zu öffnen. Aber dann ergänzt er sofort: „Ich habe es jetzt nur etwas laut gesagt“ und hält mir wieder bereitwillig den Mund entgegen für den Zahnuntersuch.

– Eine Patientin im mittleren Stadium kann nicht mehr verständlich sprechen und hat sich unglücklich bei einem Sturz den rechten Arm gebrochen. Sie sitzt nun behindert am Fenster mit dem geschienten Arm und betrachtet den besonnenen Waldrand in der Nähe. Da sagt sie mir unvermittelt: „So möchte ich noch vier Jahre leben.“ DT

Kontakt



Dr. med. dent.
Walter Weilenmann

Zentralstr. 4
8623 Wetzikon, Schweiz
Tel.: +41 44 9303303
w.weilenmann@hispeed.ch
www.zahnarztweilenmann.ch

ANZEIGE

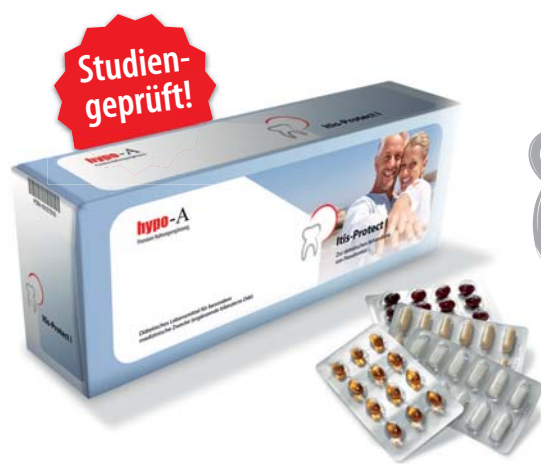hypo-A
Premium Orthomolekularia



Optimieren Sie Ihre Parodontitis-Therapie!

55% Reduktion der Entzündungsaktivität in 4 Wochen!

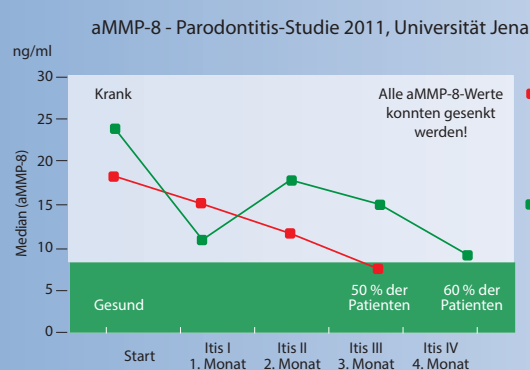
60% entzündungsfrei in 4 Monaten durch ergänzende bilanzierte Diät



Itis-Protect I-IV

Zur diätetischen Behandlung von Parodontitis

- Stabilisiert orale Schleimhäute!
- Beschleunigt die Wundheilung!
- Schützt vor Implantatverlust!



Info-Anforderung für Fachkreise
 Fax: 0049 451 - 304 179 oder E-Mail: info@hypo-a.de

Name / Vorname _____
 Str. / Nr. _____
 PLZ / Ort _____
 Tel. _____
 E-Mail _____

hypo-A GmbH, Kücknitzer Hauptstr. 53, 23569 Lübeck
 Hypoallergene Nahrungsergänzung ohne Zusatzstoffe
 www.hypo-a.de | info@hypo-a.de | Tel: 0049 451 / 307 21 21

shop.hypo-a.de