

implants

international magazine of oral implantology

4²⁰¹⁰ wydanie polskie

| Temat specjalny

Implantacja w odcinku przednim

| Praktyka

Zastosowanie lasera Er:YAG
w przypadku złamania śruby łącznika

| Wywiad

Cannes 2011 – Czynniki ryzyka
i powikłania w regeneracji kości

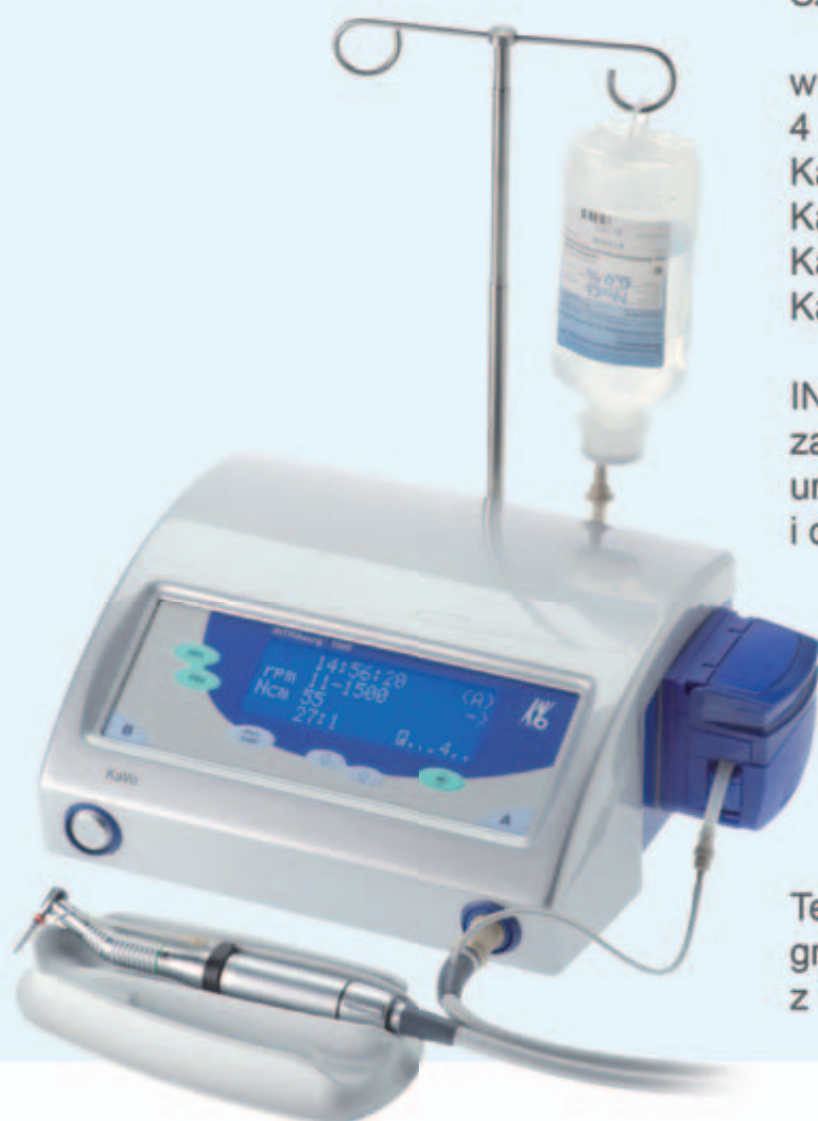KaVo Mikrosilniki Implantologiczne



Szanowni Państwo,

w naszej ofercie możecie znaleźć
4 modele fizjodyspenserów:
KaVo INTRAsurg 300
KaVo INTRAsurg 300 PLUS
KaVo INTRAsurg 1000
KaVo INTRAsurg 1000 Air.

INTRAsurg, to nowoczesne,
zaawansowane technologicznie
urządzenie dla implantologii
i chirurgii stomatologicznej.



Teraz możecie Państwo zaprogramować nawet 10 zabiegów z 10 etapami pracy każdy.



KaVo. Dental Excellence.



Szanowni Państwo!

„Ani się obejrzelśmy, jak minął nam kolejny, bardzo pracowity i ciekawy rok.

Tematem specjalnym niniejszego numeru jest „Implantacja w odcinku przednim”. Jak wiadomo, jest to problem szczególnie trudny ze względu na wysokie oczekiwania estetyczne pacjentów dotyczące rekonstrukcji w tym miejscu.

Autor pierwszego z publikowanych artykułów dr Pär-Olov Östman rozpatruje natychmiastowe obciążanie implantów jako sposób na rozwiązywanie niektórych problemów estetycznych i biomechanicznych, związanych z uzupełnianiem braków zębów pojedynczych za pomocą implantów.

Autorzy pracy „Odbudowa brakujących siekaczy w żuchwie za pomocą implantów” dowodzą, na przykładzie przypadków klinicznych, że jest możliwe osiągnięcie sukcesu w tak trudnym zabiegu dzięki wykorzystaniu miniimplantów (MDI) o średnicy 2,7 mm.

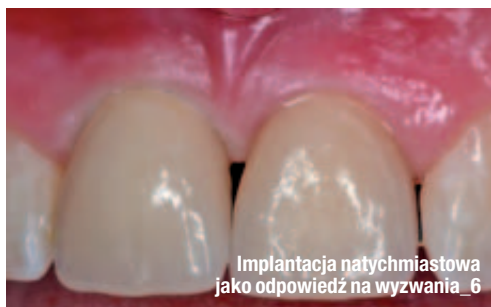Zamieszczamy również bardzo ciekawe opisy przypadków: w pierwszym – przedstawiono postępowanie w razie złamania śruby łącznika i zastosowania do dekontaminacji skażonych powierzchni lasera Er:YAG, a w drugim – stosunkowo łatwe i minimalnie inwazyjne pobieranie kości z okolicy zatrzonowcowej w trakcie implantacji.

Przed nami ważne wydarzenie – Międzynarodowe Sympozjum Osteologiczne w Cannes. Pragnąc przybliżyć nieco jego tematykę publikujemy rozmowę dra Birgita Wenza – przewodniczącego Międzynarodowego Sympozjum Osteologicznego z prof. Mariano Sanzem i prof. Danielem Buserem.

Polecamy również lekturę sprawozdania z Sympozjum Środkowo-Europejskiej Akademii Implantologii, które odbyło się niedawno w Krakowie

Z Najlepszymi Życzeniami Noworocznymi,

Prof. nadzw. WUM dr hab. Andrzej Wojtowicz



| Od wydawcy

03 **Szanowni Państwo!**

_ prof. nadzw. WUM dr hab. Andrzej Wojtowicz

| Temat specjalny

_ Implantacja w odcinku przednim

06 **Implantacja natychmiastowa jako odpowiedź na wyzwania estetyczne i biomechaniczne – opis przypadku**

_ dr n. med., lek. stom. Pär-Olov Östman

_ Implantacja w odcinku przednim

14 **Odbudowa brakujących siekaczy w żuchwie za pomocą implantów Nad czym się jeszcze zastanawiasz?**

_ dr Chonghwa Kim i Sangwoo Lee

| Praktyka

_ Opis przypadku

20 **Zastosowanie lasera Er:YAG w przypadku złamania śruby łącznika**

_ lek. dent. Avi Reyhanian, lek. dent. Steven Parker,
lek. dent. Joshua Moshonov, lek. dent. Natan Fuhrman

_ Opis przypadku

26 **Pobieranie kości – łatwe i minimalnie inwazyjne**

_ dr Steffen Hohl i dr Anne Sophie Brandt Petersen

| Opinie

_ Wywiad

30 **Czynniki ryzyka i powikłania w regeneracji kości**

Rozmowa dr Birgita Wenza – przewodniczącego Międzynarodowego Sympozjum Osteologicznego w Cannes z prof. Mariano Sanzem i prof. Danielem Buserem

| Informacje

_ Produkty

32 **Najnowsza oferta produktów stomatologicznych**

| Wydarzenia

_ Konferencje

34 **Symposium Środkowo-Europejskiej Akademii Implantologii w Krakowie**

50 **O wydawcy**

Zdjęcie na okładce wykorzystane dzięki uprzejmości firmy BEGO.

SEVEN

Implant wyjątkowy.

Samogwintujący implant SEVEN przeznaczony jest do implantacji w szerokim spektrum rodzajów kości i dla wielu procedur augmentacji. Geometrię implantu charakteryzuje: podwójny gwint, trzy spiralne kanały, mikropierścienie na szyjce oraz zmienna grubość krawędzi gwintu. Do każdego implantu dołączane jest gratis specjalnie skalibrowane wiertło ostateczne, co zapewnia szybkie i bezpieczne wiercenie.



© MIS Corporation. All rights Reserved.



MIS Implant Technologies Ltd należy do światowej czołówki firm produkujących implanty, a system implantologiczny MIS jest oferowany w 46 krajach na całym świecie. Ten dynamiczny rozwój należy przypisać znakomitej jakości systemu, prostocie jego zastosowania, innowacyjności oraz atrakcyjnej cenie. Teraz system MIS dostępny jest także w Polsce. www.garmed.pl

CE 0483, ISO 9001:2000, ISO 13485:2003

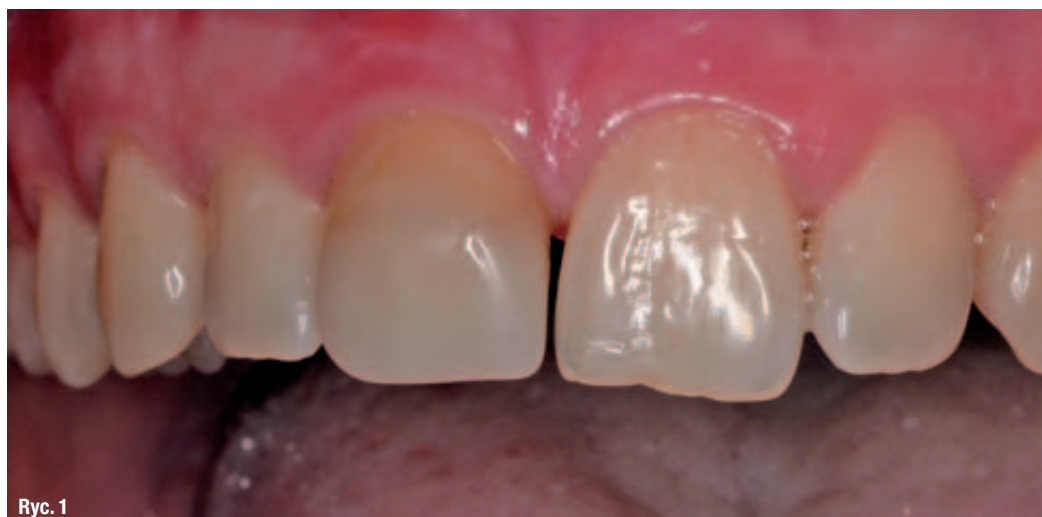GARMED

Wyłączny dystrybutor w Polsce

Implantacja natychmiastowa jako odpowiedź na wyzwania estetyczne i biomechaniczne – opis przypadku

Autor _ dr n. med., lek. stom. Pär-Olov Östman

Ryc. 1 _ Obraz kliniczny przed leczeniem – przyśrodkowe zęby sieczne szczęki, niekwalifikujące się do leczenia zachowawczego. Zdjęcie rentgenowskie (1b) uwidacznia dostateczną ilość kości, umożliwiającą stomatologiczne leczenie implantologiczne.



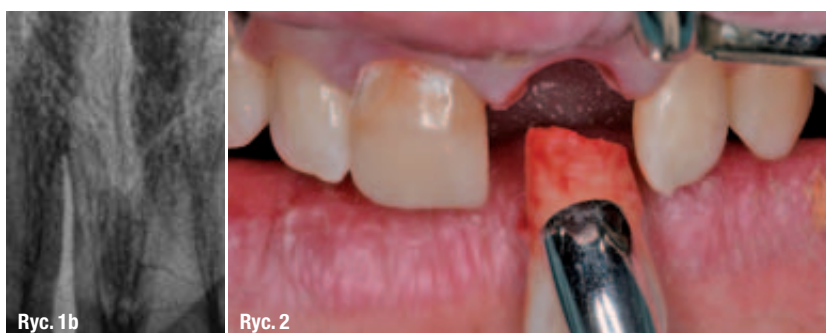Ryc. 2 _ Przeprowadzono ostrożną ekstrakcję zębów 11 i 21. Prawy siekacz przyśrodkowy wykazywał resorpcję korzenia, natomiast lewy był złamany.

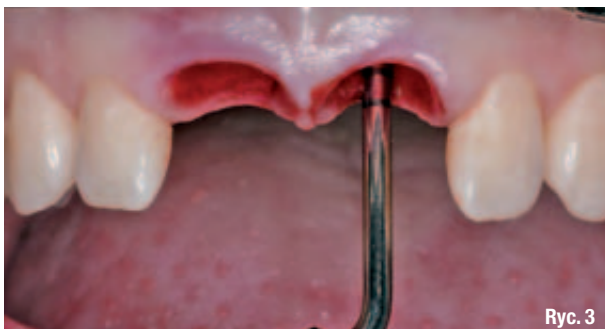_ Natychmiastowe obciążenie implantów stało się atrakcyjnym sposobem na rozwiązanie niektórych problemów estetycznych i biomechanicznych, związanych z uzupełnianiem braków zębów pojedynczych za pomocą implantów, zwłaszcza w strefie estetycznej. Niższy artykuł stanowi przegląd piśmiennictwa dotyczącego natychmiastowego obciążania implantów pojedynczych. Przedstawiono przy-

padek implantacji z natychmiastowym obciążeniem uzupełnieniem wyłączonym ze zwarcia w leczeniu pacjenta z urazowym uszkodzeniem przyśrodkowych zębów siecznych szczęki.

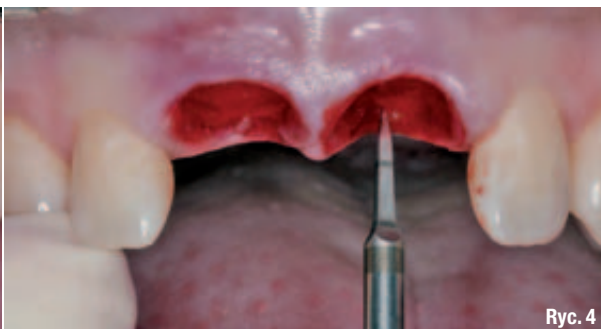_ Wprowadzenie

Jak wynika z piśmiennictwa, odbudowa braku zęba pojedynczego stanowi najczęstsze wskazanie do leczenia implantologicznego.¹ Uzupełnienia braku zębów pojedynczych na podstawie implantów w obrębie strefy estetycznej należą do najtrudniejszych sytuacji klinicznych, zwłaszcza w przypadku postępowania dwuetapowego. Resorpcja tkanek twardych i miękkich stanowi nieuniknioną konsekwencję utraty zęba. Należy więc starannie ocenić objętość zachowanych tkanek twardych i miękkich, a w razie znacznej resorpcji może być konieczne przeprowadzenie augmentacji. W każdym przypadku odsłonięcia kości wyrostka,





Ryc. 3



Ryc. 4

trzeba także odtworzyć szerokość biologiczną. Tymczasem wszczępienie implantu i jego natychmiastowe obciążenie uzupełnieniem tymczasowym może zapobiec niektórym z tych negatywnych konsekwencji i zwiększyć szanse na osiągnięcie optymalnego profilu wylaniania.

Utrata zęba pojedynczego ma zwykle charakter urazowy. W trakcie gojenia, podczas tradycyjnego, dwuetapowego leczenia implantologicznego, pacjent może doświadczać zaburzeń fonetyki. Dla wielu osób pociągająca jest możliwość zmniejszenia liczby zabiegów chirurgicznych i skrócenie całkowitego czasu leczenia – należy to uwzględnić planując terapię.

Wszystkie te powody sprawiają, że schematy postępowania przyspieszające moment obciążenia implantu stanowią zachęcającą opcję terapeutyczną. Wraz z ich rozwojem lekarze zaczęli stosować różne określenia, odnoszące się do poszczególnych metod leczenia. W artykule będę się posługiwał terminem natychmiastowego obciążenia w zwarciu (ang. immediate occlusal loading, IOL) w odniesieniu do osadzenia (w ciągu 24 godzin od implantacji) uzupełnienia ostatecznego, które w zwarciu centralnym kontaktuje się z zębami przeciwstawnymi. Natomiast, obciążenie natychmiastowe z wyłączeniem ze zwarcia (ang. immediate non-occlusal loading, INOL) będzie dotyczyło przypadków, w których uzupełnienie osadzone natychmiastowo nie kontaktuje się z zębami przeciwstawnymi w zwarciu centralnym. Jeśli uzupełnienie

tymczasowe zostanie osadzone po przeszło 24 godzinach od wszczępienia implantu, jednak nie później niż w 3 miesiące po zabiegu, można to określić jako wczesne (lecz nie natychmiastowe) obciążenie implantu.

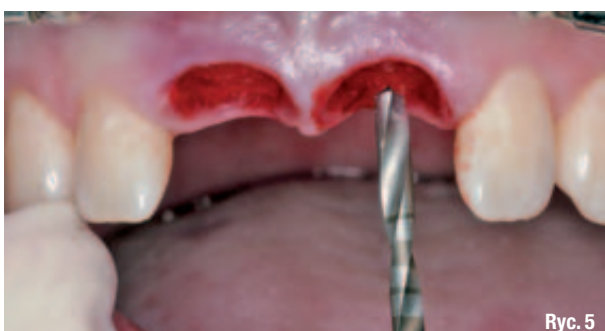Od lat gromadzi się dane naukowe dotyczące przewidywalności procedur wczesnego² i natychmiastowego obciążania implantów. Ericsson i wsp.³ przeprowadzili prospektywne badanie kliniczne i radiologiczne, w którym porównywali implanty odbudowujące braki zębów pojedynczych obciążane natychmiastowo lub zgodnie z tradycyjnym postępowaniem dwuetapowym. Grupa poddawana obciążeniu natychmiastowemu składała się z 14 pacjentów, natomiast grupa kontrolna, w której stosowano podejście dwuetapowe, obejmowała 8 osób. U każdego z pacjentów doszło do utraty zęba pojedynczego w odcinku znajdującym się w kierunku przednim od zębów trzonowych. Żaden z nich nie palił. U wszystkich stwierdzono dostateczną ilość kości, umożliwiającą wszczępienie implantu o średnicy 3,75 mm i długości co najmniej 13 mm. Dwa z 14 implantów poddanych obciążeniu natychmiastowemu utraciono po 5 miesiącach od obciążenia. Pozostałe 12 implantów zachowało stabilność. W grupie kontrolnej, w której zastosowano postępowanie dwuetapowe, nie stwierdzono utraty żadnego implantu. Analiza zdjęć radiologicznych z obu grup wykazała średni zanik podparcia kostnego o około 0,1 mm w ciągu 12-miesięcznego okresu obserwacji.

Ryc. 3 Oczyszczono zębodoły za pomocą narzędzi ręcznych. Integralność blaszki przedsionkowej kości sprawdzono głębokościomierzem implantologicznym.

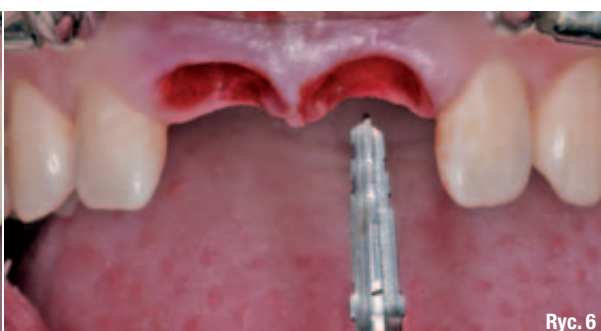Ryc. 4 W celu właściwego ukierunkowania preparacji względem zębodołów poekstrakcyjnych zastosowano wiertło ACT® Pointed Starter Drill.

Ryc. 5 Wprowadzono na pożądaną głębokość wiertło typu Twist Drill o średnicy 2 mm. Stwierdzono obecność kości typu IV (miękkiej).

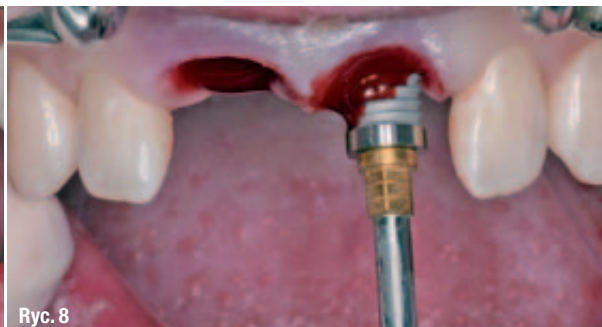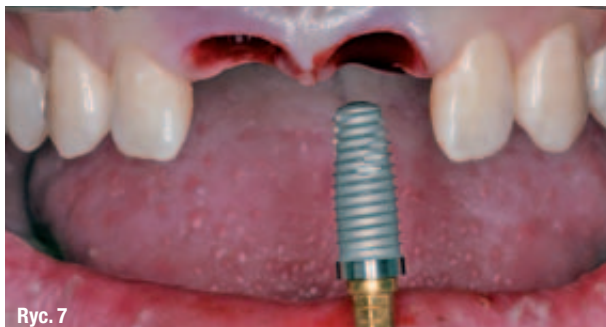Ryc. 6 Zgodnie z wytycznymi producenta, dotyczącymi osadzania wszczępów Tapered Implant, zastosowano wiertła Quad Shaping Drill o średnicy 3,25 mm i 4,0 mm oraz długości 15 mm, wprowadzając je na pełną głębokość.



Ryc. 5



Ryc. 6



Ryc. 7 _ Za pomocą kątnicy wprowadzono 2 implanty NanoTite™ Tapered PREVAIL® o średnicy 5 mm i długości 15 mm, po czym dokreślono je ręcznie wkrętakiem High Torque Driver. Ostateczny moment obrotowy wynosił 70 Ncm.

Ryc. 8 _ Podczas implantacji nie stosowano płukania. Pozwolono, aby krew pacjenta zapływała w zagłębienia powierzchni implantów.

W innym prospektywnym badaniu klinicznym Hui i wsp.⁴, objęto obserwacją 24 pacjentów. U wszystkich 24 osób przeprowadzono implantację w miejscu pojedynczego braku zębowego z obciążeniem natychmiastowym. Natychmiastową implantację po usunięciu zęba przeprowadzono u 13 pacjentów. Wszystkie implanty wszczepiono w obrębie strefy estetycznej. Zastosowany protokół chirurgiczny miał na celu poprawę stabilizacji pierwotnej implantów. Minimalny moment obrotowy wynosił co najmniej 40 Ncm. W okresie obserwacji, wynoszącym od 1 do 15 miesięcy, wszystkie implanty u 24 pacjentów zachowały stabilność. Nie stwierdzono utraty kości wyrostka sięgającej dalej niż do pierwszego gwintu. Uzyskane efekty estetyczne zostały przez wszystkich pacjentów uznane za satysfakcjonujące.

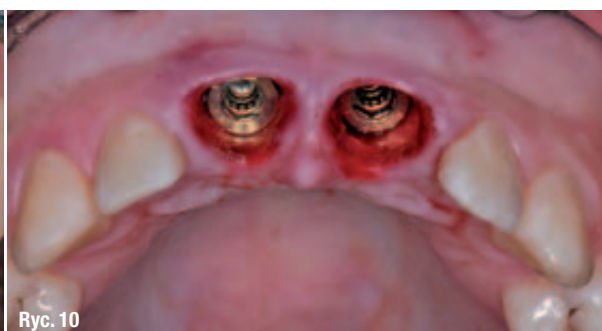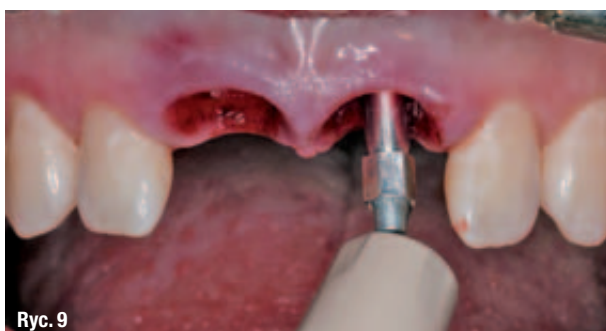Calandriello i wsp.⁵ opisali prospektywne badanie wielośrodkowe, obejmujące 44 pacjentów leczonych z użyciem implantów o platformie 50 i zaopatrzonych podczas zabiegu w korony tymczasowe, obciążone w zwarcu centralnym. W okresie obserwacji, wynoszącym od 6 miesięcy do roku, nie doszło do utraty żadnego z implantów. Poziom kości brzeżnej odpowiadał normalnym wymogom dotyczącym szerokości biologicznej. Analiza częstotliwości rezonowania (ang. resonance frequency analysis, RFA) wykazała wysoką, powtarzalną stabilizację implantów.

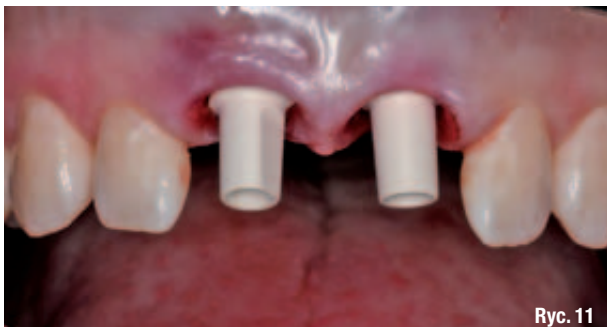Rocci i wsp.⁶ przebadali 97 implantów, w tym 27 wszczepionych w miejscach pojedynczych braków w protokole bez preparacji płata i poddanych obciążeniu natychmiastowemu. U ośmiorga pacjentów doszło do utraty 9 implantów w ciągu pierwszych 8 tygodni od obciążenia. Pięcioro z 8 pacjentów straciło implanty odbudowujące braki zębów pojedynczych, w tym u dwójga implanty zostały osadzone w świeżych zębodołach poekstrakcyjnych. Troje pacjentów straciło 4 implanty, na których opierały się uzupełnienia częściowe. Średnia resorpcja kości brzeżnej wynosiła 1,0 mm w ciągu pierwszego roku od obciążenia, 0,4 mm w drugim roku i 0,1 mm w ciągu trzeciego roku.

Lorenzoni i wsp.⁷ oceniali efekty kliniczne implantów obciążonych natychmiastowo w odcinku siekaczy górnych po 12 miesiącach od ich osadzenia. Implanty te zostały wszczepione z momentem obrotowym sięgającym 45 Ncm, po czym je obciążono natychmiastowo tymczasowymi, nieczynowanymi koronami akrylowymi. Pacjentów zaopatrzono w szyny zwarciove. W ciągu 12 miesięcy od implantacji nie doszło do utraty żadnego z implantów. Średnia zmiana poziomu kości wokół koron zębów po 6 i 12 miesiącach wynosiła odpowiednio 0,45 i 0,75 mm. Resorpcja kości po 6 i 12 miesiącach była mniejsza niż w przypadku implantów osadzanych w standardowym schemacie dwuetapowym.

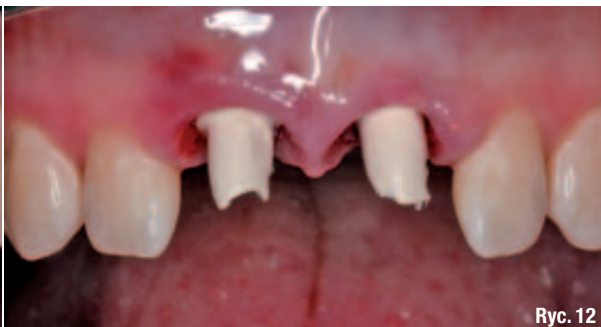Ryc. 9 _ Na wewnętrznej powierzchni każdego implantu umieszczono narzędzie Osstell SmartPeg, uzyskując odczyty wartości ISQ powyżej 70.

Ryc. 10 _ Widok powierzchni nośnych implantów i głębokości tkanek miękkich otaczających wszczepy.





Ryc. 11



Ryc. 12

Degidi i wsp.⁸ oceniali 111 implantów pojedynczych, które zostały natychmiastowo obciążone i wyłączone ze zwarcia. Wszystkie implanty osadzano z minimalnym momentem obrotowym wynoszącym 25 Ncm. Po 5 latach obserwacji ogólny wskaźnik utrzymania implantów wynosił 95,5%. Autorzy stwierdzili różnicę znamioną statystycznie między implantami osadzonymi w kości wygojonej i wszczepionymi w świeże zębodoły po ekstrakcyjnej (odpowiednio 100% i 92,5%), a także między typami kości (100% dla kości typu I i 95,5% dla kości typu IV).

W badaniu prospektywnym i jednośrodkowym⁹ autorzy uwzględnili 35 pacjentów zakwalifikowanych do leczenia implantologicznego. Wymogi chirurgiczne dotyczące implantacji obejmowały moment obrotowy wynoszący co najmniej 25 Ncm przed ostatecznym dokręceniem implantu oraz wskaźnik stabilizacji implantu powyżej 55. Łącznie wszczepiono 102 implanty (66 w szczęce i 36 w żuchwie), w większości w odcinkach bocznych (65%) i w obrębie kości miękkiej (69%). Ocena obejmowała 44 odbudowy protezyczne, w tym 14 uzupełniających braki zębów pojedynczych (7 w szczęce, 7 w żuchwie), 26 częściowych uzupełnień stałych i 4 uzupełnienia stałe odbudowujące całe łuki zębowe. Wszystkie uzupełnienia tymczasowe założono w ciągu niespełna godziny od implantacji. Uzupełnienia ostateczne osadzano po 4 miesiącach. Stan kliniczny i obraz

radiologiczny implantów monitorowano po 3, 6 i 12 miesiącach. Doszło do utraty tylko jednego implantu, który nie należał do grupy wszczepów odbudowujących ząb pojedynczy. Wyniki dotyczące uzupełnień braków zębów pojedynczych z natychmiastowym obciążeniem implantów przedstawiono w tabeli 1.

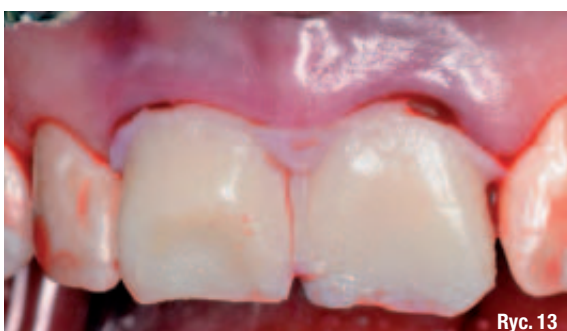Choć wymienione wyżej prace obejmowały niewielkie grupy pacjentów, badania eksperymentalne i analiza histologiczna osadzonych implantów wykazały podobny, a w niektórych przypadkach nawet lepszy kontakt między kością i implantem (ang. bone-implant contact, BIC) w przypadku implantów poddanych obciążeniu natychmiastowemu w porównaniu z przypadkami obciążenia odroczonego. Piattelli i wsp.¹⁰ porównali obraz histologiczny implantów nieobciążonych oraz implantów tytanowych poddanych wczesnemu obciążeniu u małp. We wszystkich przebadanych próbkach stwierdzili ścisły kontakt między powierzchnią implantu a nową kością. Ponadto wokół szyjek wcześnie obciążonych implantów obserwowano grubszą warstwę beleczkowatej kości zbitą niż wokół implantów niepoddanych obciążeniu. W innym badaniu pilotażowym¹¹ analizowano na modelu zwierzęcym reakcję kości na wczesne obciążenie implantów pokrytych plazmą tytanową. Poddano natychmiastowemu obciążeniu 20 implantów, 4 wszczepy stanowiły grupę kontrolną. Uzyskano 67,2%

Ryc. 11 _ W celu wykonania uzupełnień tymczasowych wybrano łączniki PreFormance® Post. Łączniki dokręcono używając śrub do łączników z momentem obrotowym 20 Ncm.

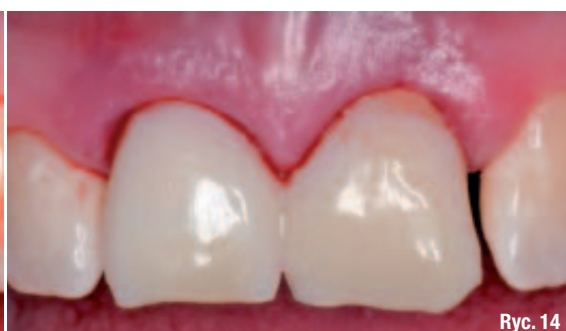Ryc. 12 _ Łączniki PreFormance Post docięto i zmodyfikowano, tak aby uzyskać dostateczną ilość miejsca w zwarcu.

Ryc. 13 _ Wykonano przy fotelu tymczasowe uzupełnienie szynujące. Po związaniu materiału uzupełnienie zdjęto, przycięto i wypolerowano.

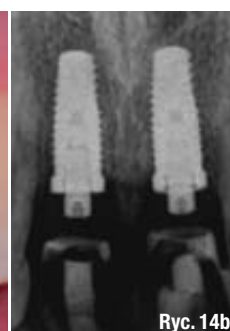
Ryc. 14 _ Przeprowadzono wewnątrzustną przymiarke zszynowanego uzupełnienia na łącznikach tymczasowych, po czym osadzono je za pomocą cementu tymczasowego. Wykonano zdjęcia radiologiczne (14b).



Ryc. 13



Ryc. 14



Ryc. 14b