

24^o Congresso Terapia Implantare e Ortodontica **Biomax**

22 | 23 | 24 Settembre 2022

VERONA
Palazzo della Gran Guardia
Piazza Bra 1

BIOMAX
avere cura

BIOMAX SpA
T. 0444 913410
info@biomax.it
www.biomax.it

Le attuali aspettative, estetiche e riabilitative, del paziente adulto

L'INTERVISTA

La frode scientifica 2

La cementazione adesiva su dente naturale 2

Il ruolo di un team preparato per ottenere i migliori risultati 4

Come affrontare i casi parodontali estremi 4

PRATICA & CLINICA

Impianto bifasico in Zirconia - Globale Restauro Metal-Free (GMFR) 6

L'INTERVISTA

La Slow Dentistry ha riecheggiato in tutto il mondo e sta crescendo in modo esponenziale 17

SPECIALE REGENERATION 18

LAB TRIBUNE
Pagina 9

bti
Biotechnology Institute

IMPIANTI STRETTI E IMPIANTI CORTI

SOLUZIONI MINIMAMENTE INVASIVE PER UNA MAGGIORE ACCETTAZIONE DEI TRATTAMENTI

L'intenso lavoro di ricerca biomeccanica svolto da BTI ha permesso lo sviluppo di linee implantari di diametro e lunghezza ridotti, per poter affrontare trattamenti di riassorbimento osseo con minor trauma, maggior successo e maggiore accettazione da parte del paziente.

ACCEDI ALLA RELAZIONE DEL DOTTOR EDUARDO ANITUA

BTI Biotechnology Institute ITALIA
bti-biotechnologyinstitute.com

Diagnosi e mininvasività chirurgica

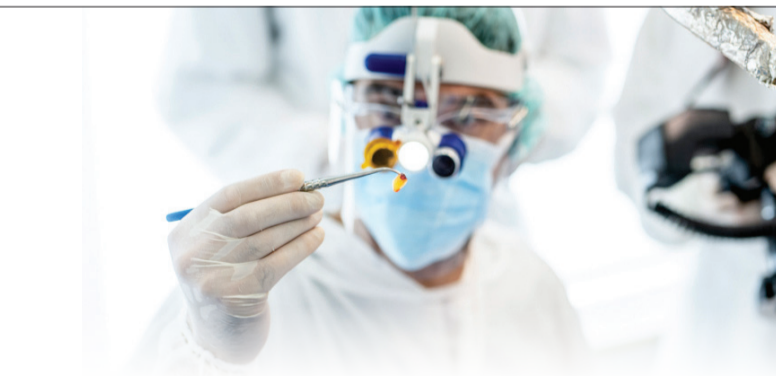Intervista al Prof. Tiziano Testori

Patrizia Biancucci

Negli ultimi anni si è molto parlato, e si discute tuttora ampiamente, su ciò che in chirurgia possa ridurre i tempi di intervento, diminuire il trauma, limitare il costo biologico e offrire nello stesso tempo l'estetica e la funzione perdute.



> pagina 2



La Slow Dentistry ha riecheggiato in tutto il mondo e sta crescendo in modo esponenziale

Iveta Ramonaite

> pagina 17

btk Implanting Trust, Smile Again!

ULTRA

IL POST ESTRATTIVO RISOLUTIVO

visit **btk.dental**

Diagnosi e mininvasività chirurgica

Intervista al Prof. Tiziano Testori

L'invasività chirurgica è dettata da diversi fattori: le aspettative estetico-funzionali, la valutazione medica generale, le abitudini di vita (es. il fumo), la compliance del paziente e il progetto protesico. È la complessità del caso che condiziona la scelta del tipo di intervento. Ovviamente, prima di formulare un progetto protesico, e quindi decidere come intervenire, occorre un'accurata fase diagnostica per conoscere le possibili complicanze intra- e post-operatorie. Numerosi articoli scientifici attestano che impianti di lunghezza ridotta hanno un'alta percentuale di successo, percentuale sovrapponibile a quella registrata per impianti di lunghezze standard e insieme agli impianti angolati, transinusali, pterigoidei e impianti a diametro ridotto in situazioni cliniche selezionate rappresentano una valida alternativa terapeutica a interventi più complessi.



< pagina 1

Grande riabilitatore orale, il Prof. Tiziano Testori ha presentato una brillante relazione al 65° Corso Fondazione Castagnola dal titolo "La mininvasività chirurgica del trattamento implantare dei mascellari atrofici: mito o realtà?"... e questa è proprio la domanda.

La mininvasività è un concetto astratto che di per sé non esiste: esiste invece il giusto trattamento che deve essere mininvasivo se c'è la giusta indicazione

per cui il trend mondiale è non ricostruire l'osso, ma quando è necessario bisogna farlo. Mininvasività senza indicazione clinica non esiste. Si parla di trattamento giusto che deriva da una diagnosi il più accurata possibile, il punto di partenza di ogni scelta terapeutica ragionata.

Ha sottolineato l'importanza della diagnosi all'interno del workflow digitale e, in qualità di specialista di ortodonzia, ha integrato con i concetti di occlusione e vari parametri.

Crede che il dentista medio possa raggiungere questi livelli?

Con un training adeguato e inglobando le conoscenze delle discipline della protesi, dell'ortodonzia e della gnatologia, un dentista medio certamente potrà eseguire un trattamento riabilitativo migliore. Ci tengo a sottolineare sempre che l'implantologia non è una disciplina bensì una tecnica per sostituire i denti mancanti o sostituire i denti che non possono essere salvati. I principi della riabilitazione sono principi dettati dalle discipline ed è assolutamente necessario lo studio dei manuali classici:

come partire nel rilevare una dimensione verticale o una centrica, come applicare tutti quegli step diagnostici e procedurali che sono fondamentali per avere una riabilitazione funzionalmente adeguata. Consideriamo per esempio il caso di un paziente completamente edentulo: le protesi su impianti hanno gli stessi concetti delle protesi totali, le famose dentiere per intenderci, con l'unica differenza che nel primo caso sono avvitate su impianti ma i principi generali ricostruttivi sono identici.

Patrizia Biancucci

La frode scientifica

Intervista al dott. Nicola Perrini

Al 65° Corso Fondazione Castagnola il suo Presidente, il dott. Nicola Perrini, ha inaugurato il congresso con una relazione davvero interessante dal titolo "La frode scientifica". Più dell'85% degli articoli scientifici sono falsi. Ce ne può parlare?

Soprattutto i giovani più motivati ricercano nella ricerca delle certezze. Tuttavia la certezza in ambito medico, non solo in quello odontoiatrico, la si acquisisce mettendo insieme tanti pez-

zi dello stesso mosaico. Bisogna avere una visione completa del problema di cui si è interessati. Molto spesso un solo lavoro o un solo opinion leader sono in grado di influenzare i giovani che prendono strade errate e pericolose per il rischio di incorrere in contenziosi legali. L'evidenza scientifica comporta un insieme di considerazioni: prima di tutto ci deve essere una evidenza sulla clinica scientifica, in seconda battuta la dimostrazione radiologica che quell'evidenza clinica ha una realtà d'esistere ed infine l'evidenza istopa-

tologica affinché ci sia la dimostrazione che ciò che si è fatto praticamente e poi evidenziato radiologicamente corrisponda alla biologia del nostro organismo.

Dal suo punto di vista, l'aggressività di molte aziende condiziona la cosiddetta evidenza scientifica e la clinica?

Ritengo sia condizionante in assoluto. Addirittura ci sono tanti opinion leader che sono come dei rappresentanti delle aziende e questo non è un fatto



positivo. Il mio maestro Luigi Castagnola mi diceva sempre "ricordati che sei un medico e non entrare mai in compromessi commerciali".

Da questo punto di vista la fondazione Castagnola è rimasta indipendente a livello clinico, filosofico ed etico.

Sì, assolutamente e questo è il nostro fiore all'occhiello.

Patrizia Biancucci

La cementazione adesiva su dente naturale

Intervista al prof. Giacomo Derchi



Sempre di più oggi, con l'utilizzo di nuovi materiali estetici nelle moderne riabilitazioni protesiche si ha la necessità dell'utilizzo di una cementazione adesiva. L'utilizzo di cementi adesivi che richiedono informazioni sui diversi substrati che andiamo a trattare per evitare fallimenti dell'adesione. Grazie alla letteratura e la clinica si può fare chiarezza sui passaggi e sui materiale che utilizziamo tutti i giorni, scoprendo il potenziale che una cementazione adesiva oggi ci può dare, sia sotto l'aspetto estetico che sotto l'aspetto meccanico-fisico dei materiali. Il prof. Giacomo Derchi, al 65° Corso Fondazione Castagnola, ha trattato nella sua relazione il tema della cementazione adesiva.

Il prof. Derchi, docente all'Università di Pisa, ha trattato l'argomento della cementazione adesiva. Durante la sua relazione mi ha colpito una sua frase: "se non controllate l'occlusione, i rapporti masticatori e le eventuali criticità non dovete prendervela con gli adesivi". Ci spieghi cosa voleva dire con questa frase?

La cementazione è l'ultimo passaggio che andiamo a effettuare dopo un impegno che c'è stato in precedenza lega-

to a una preparazione adeguata, al tipo di preparazione, al tipo di materiale scelto per fare la riabilitazione protesica, all'impronta e quindi arriviamo agli ultimi cento metri della nostra corsa in cui dobbiamo andare a realizzare la cementazione adesiva, che però non deve essere lo step che ci deve salvare se non abbiamo fatto bene le parti precedenti. Il cemento è un aiuto che noi abbiamo e dobbiamo conoscere in maniera particolare i substrati su cui andiamo ad agire; quindi che tipologia di materiali

abbiamo utilizzato per fare quel manufatto protesico e conoscere in maniera adeguata e approfondita la chimica che guida oggi l'adesione sulle nostre riabilitazioni protesiche.

Parlando di faccette estetiche, ha detto che in alcuni casi c'è un viraggio dei colori. Ci spiega il motivo?

Spesso e volentieri, se utilizziamo dei cementi duali in una situazione di pochissimo spessore e abbiamo fatto una

preparazione minimamente invasiva per realizzare delle faccette sul settore anteriore utilizzando questo tipo di cementi, potremmo incorrere nel rischio di un viraggio del colore. Quindi è molto importante saper scegliere quando utilizzare un cemento duale o un cemento foto utile ad esempio per le riabilitazioni estetiche con bassi spessori.

Patrizia Biancucci

IMPLANT TRIBUNE
The World's Newspaper of Implantology - Italian Edition

PUBLISHER AND CHIEF EXECUTIVE OFFICER - Torsten R. Oemus

CHIEF CONTENT OFFICER - Claudia Duschek

DENTAL TRIBUNE INTERNATIONAL GMBH

Holbeinstr. 29, 04229 Leipzig, Germany

Tel.: +49 341 48 474 302 | Fax: +49 341 48 474 173

General requests: info@dental-tribune.com Sales requests: mediasales@dental-tribune.com

www.dental-tribune.com

Material from Dental Tribune International GmbH that has been reprinted or translated and reprinted in this issue is copyrighted by Dental Tribune International GmbH. Such material must be published with the permission of Dental Tribune International GmbH. *Implant Tribune* is a trademark of Dental Tribune International GmbH.

All rights reserved. © 2022 Dental Tribune International GmbH. Reproduction in any manner in any language, in whole or in part, without the prior written permission of Dental Tribune International GmbH is expressly prohibited.

Dental Tribune International GmbH makes every effort to report clinical information and manufacturers' product news accurately but cannot assume responsibility for the validity of product claims or for typographical errors. The publisher also does not assume responsibility for product names, claims or statements made by advertisers. Opinions expressed by authors are their own and may not reflect those of Dental Tribune International GmbH.

IMPLANT TRIBUNE ITALIAN EDITION
Anno XI Numero 2, Maggio 2022
SUPPLEMENTO N. 1
di **DENTAL TRIBUNE ITALIAN EDITION**
ANNO XVIII n. 5

MANAGING EDITOR

Patrizia Gatto
[patrizia.gatto@tueorservizi.it]

DIREZIONE SCIENTIFICA

Enrico Gherlone, Tiziano Testori

COMITATO SCIENTIFICO

Alberto Barlattani, Andrea Bianchi, Roberto Cocchetto, Ugo Covani, Mauro Labanca, Carlo Maiorana, Gilberto Sammartino, Massimo Simion, Paolo Trisi, Leonardo Trombelli, Ferdinando Zarone

CONTRIBUTI

M. Antonelli, P. Biancucci, G. Cervino, M. Ciccù, C. D'Amico, D. A. Di Stefano, D. Fiori, L. Fiorillo, G. Iannello, F. Orlando, I. Ramonaite, R. Scaringi.

REDAZIONE ITALIANA

Tueor Servizi Srl - redazione@tueorservizi.it
Coordinamento: Adamo Buonerba
C.so Enrico Tazzoli 215/13 - 10137 Torino
Tel.: 011 3110675

GRAFICA - Tueor Servizi Srl

GRAPHIC DESIGNER - Giulia Corea

STAMPA

Reggiani Print S.r.l.
Sede operativa - Via D. Alighieri, 50
21010 Brezzo di Bedero (VA)

COORDINAMENTO DIFFUSIONE EDITORIALE
ADDRESSVITTI srl

PUBBLICITÀ

Alessia Murari
[alessia.murari@tueorservizi.it]

UFFICIO ABBONAMENTI

Tueor Servizi Srl
C.so Enrico Tazzoli 215/13
10137 Torino
Tel.: 011 3110675
Fax: 011 3097363
segreteria@tueorservizi.it

Copia singola: euro 3,00



IMPLANT TRIBUNE EDIZIONE ITALIANA FA PARTE DEL GRUPPO DENTAL TRIBUNE INTERNATIONAL CHE PUBBLICA IN 25 LINGUE IN OLTRE 90 PAESI

È proibito qualunque tipo di utilizzo senza previa autorizzazione dell'Editore, soprattutto per quanto concerne duplicati, traduzioni, microfilm e archiviazione su sistemi elettronici. Le riproduzioni, compresi eventuali estratti, possono essere eseguite soltanto con il consenso dell'Editore. In mancanza di dichiarazione contraria, qualunque articolo sottoposto all'approvazione della Redazione presuppone la tacita conferma alla pubblicazione totale o parziale. La Redazione si riserva la facoltà di apportare modifiche, se necessario. Non si assume responsabilità in merito a libri o manoscritti non citati. Gli articoli non a firma della Redazione rappresentano esclusivamente l'opinione dell'Autore, che può non corrispondere a quella dell'Editore. La Redazione non risponde inoltre degli annunci a carattere pubblicitario o equiparati e non assume responsabilità per quanto riguarda informazioni commerciali inerenti associazioni, aziende e mercati e per le conseguenze derivanti da informazioni erranee.

NEOSS ITALIA

Neoss presenta Integrate 2022: la celebrazione di 20 anni di “Intelligent Simplicity”

Integrate. Educate. Celebrate.



Quest'estate, Neoss festeggia i suoi primi 20 anni e vi invita a partecipare all'evento dell'anno, con un eccezionale programma scientifico. "Integrate" si terrà a Göteborg in Svezia, patria dell'implantologia moderna e del Prof. Per-Ingvar Brånemark, dal 9 all'11 giugno. Questo congresso di tre giorni, presieduto dal Prof. Christer Dahlin, inviterà rinomati relatori sul palco per discutere argomenti e procedure di vario genere con un focus sulla semplicità: semplicità protesica senza compromessi, semplicità nella pratica, gestione dei fattori di rischio, flessibilità digitale e semplicità nella scansione intraorale. Inoltre, vi saranno varie sessioni di approfondimento per l'intero team odontoiatrico. Le relazioni del programma e le sessioni di approfondimento illustreranno come introdurre flussi di lavoro efficienti nella tua pratica quotidiana.

E non è tutto! Ogni giorno, in parallelo con le relazioni, sono previste attività sociali ed escursioni per tutti i gusti: dalla corsa mattutina più energetica, a gite in barca e cene emozionanti, alle sessioni più rilassanti di yoga all'alba, così come sedute di salute e benessere. Tutto per festeggiare la preziosa comunità che Neoss ha creato nel corso dei suoi 20 anni di innovazione.

«Questo sarà l'evento dell'anno, non solo per il programma di eccezionale rilievo scientifico, ma perché riunirà la comunità Neoss da tutto il mondo per conoscersi e festeggiare: un grande valore aggiunto per tutti i partecipanti e da non perdere» come dichiarato dal Dr. Robert Gottlander, CEO e Presidente del Gruppo Neoss.

Assicurati di ottenere il tuo biglietto oggi e scopri di più sul programma e sui relatori su www.neossintegrate.com.

Neoss Italia
Viale Certosa, 138
20156 Milano
T. +39 02.92952.221
www.neossitalia.it

Integrate 2022

9-11 GIUGNO
GÖTEBORG
SVEZIA



Iscriviti ora!
neossintegrate.com

Integrate. Educate. Celebrate.

Neoss® celebra 20 anni di Intelligent Simplicity

Unisciti a noi e alla nostra comunità da tutto il mondo per un eccezionale programma scientifico di tre giorni. Sarà una conferenza ricca di iniziative, con infinite opportunità di formazione e di interazione con i vostri colleghi.

Responsabile scientifico – Prof. Christer Dahlin

Speaker

Dr. Emilie Abraham, United Kingdom
Dr. Michael Braian, Sweden
Dr. Pierluigi Coli, United Kingdom
Dr. Marcus Dagnelid, Sweden
Dr. Fabia Flensburg, Germany
Dr. Scott Froum, United States
Dr. David González, Spain
Dr. Nicolas Haßfurth, Germany
Dr. Norbert Haßfurth, Germany
Dr. John Hodges, United States
Prof. Torsten Jemt, Sweden
Dr. Nermin Kamal, Egypt

Dr. Sreenivas Koka, United States
Dr. Nico Laube, Germany
Dr. Giuseppe Luongo, Italy
Dr. Hazem Mourad, Egypt
Dr. Rishi Patel, United Kingdom
Mr. Steven Pigliacelli, United States
Prof. Raoul Polansky, Austria
Dr. Richard Rasmussen, United States
Dr. Rob Ritter, United States
Dr. Isabella Rocchietta, Italy
Dr. Chris Salierno, United States
Dr. Ronak Sandy, Sweden

Dr. Christian Schober, Austria
Dr. Silvio Schütz, Switzerland
Dr. Lloyd Seanson, United Kingdom
Prof. Lars Sennerby, Sweden
Dr. Nicola Sgaramella, Italy
Mr. Dhruvil Shah, United Kingdom
Dr. Kavitha N. Shah, United Kingdom
Dr. Stephan Studer, Switzerland
Dr. Alberto Turri, Sweden
Dr. Nicole Winitsky, Sweden
Prof. Burak Yilmaz, Switzerland
Dr. Jakob Zwaan, Italy



Integrate
2022

neoss®

Il ruolo di un team preparato per ottenere i migliori risultati

Lo sviluppo incalzante di tecniche innovative legate a procedure digitali e la descrizione sempre più raffinata di particolari metodiche di preparazione dentale spesso portano l'operatore odontoiatrico a pensare che il successo di un trattamento dipenda esclusivamente da un tecnicismo esasperato. La tecnologia sta indubbiamente compiendo passi da gigante insinuandosi sempre di più nel processo di determinazione di un corretto trattamento odontoiatrico, ma non bisogna dimenticare l'importanza della profonda conoscenza dell'operatore e del team delle problematiche biologiche e l'attenta valutazione delle esigenze pratiche dei pazienti. Solo un processo mentale accurato potrà formulare un progetto operativo che possa garantire ai nostri pazienti i migliori risultati. Il dott. Mario Semenza, al 65° Corso Fondazione Castagnola, ha trattato nella sua relazione il tema delle preparazioni dentali 4.o.



Le preparazioni dentali 4.o. Di cosa si tratta, come vengono realizzate e da chi?

Si intende tutto ciò che è preludio ad una protesi di qualità: non solo la preparazione degli spazi e la creazione della ritenzione, ma tutto ciò che serve per realizzare un manufatto protesico che abbia un'eccellente integrazione estetica e biologica e che garantisca una funzione estremamente longeva. Quindi, quando si prepara un dente, bisogna farlo in modo corretto. Per ottenere questo risultato, l'operatore deve avere intorno un team ben preparato che gli permetta di lavorare in modo rapido ed efficiente. Le preparazioni e tutte le fasi cliniche non dipendono solo dalle capacità manuali dell'operatore, ma anche e soprattutto da quella di creare un gruppo di lavoro di questo tipo.

Il fallimento è un episodio multifattoriale e non dipende solo da un elemento. Parlando di protesi su impianti, ritiene che un protesista possa lavorare su impianti realizzati da un implantologo che magari non conosce la finalizzazione dell'intervento?

La fase di pianificazione deve essere sempre eseguita da chi finalizzerà il caso. La pianificazione chirurgica dipende dalla pianificazione protesica e quest'ultima dalle necessità del protesista di ottenere un determinato risultato. Naturalmente le tecnologie digitali stanno cambiando non tanto la qualità quanto la velocità e la semplicità con cui ottenere determinati risultati. Anche in questo caso è il team che è vincente. Un team che coinvolge tutti i professionisti.

Patrizia Bianucci



Come affrontare i casi parodontali estremi



La maggioranza dei denti di un'arcata o che, sul singolo dente, possono causare l'esposizione completa della radice. Il dott. Roberto Abundo, al 65° Corso Fondazione Castagnola, ha trattato nella sua relazione il tema dei casi parodontali estremi.

Nel tentativo di conservare i denti naturali anche in situazioni cliniche estreme, oggi la grande sfida della Parodontologia è il trattamento della malattia parodontale di stadio 4 secondo la nuova classificazione, ovvero dei difetti infraossei che si estendono fino all'apice ed oltre o, tra i difetti mucogengivali, le recessioni avanzate, che coinvolgono

Il dott. Abundo è riconosciuto come uno dei più bravi parodontologi. In occasione del 65° Corso della Fondazione Castagnola, ha parlato del "Trattamento dei casi parodontali estremi". Ci può dire cosa si intende per caso parodontale estremo e come un dentista lo può identificare?

Da qualche anno la Federazione Europea di Parodontologia (EFP) e l'Accademia Americana di Parodontologia (AAP) hanno introdotto una nuova classificazione, che se ognuno di noi avesse come schema sulla propria scrivania gli servirebbe a inquadrare tranquillamente qualunque caso in una delle 4 caselle relative agli stadi della parodontite. I casi estremi sono quelli della parodontite di stadio 4, in cui non basta avere la malattia parodontale e averla in forma grave, ma subentrano delle altre problematiche che la parodontologia da sola non è in grado di risolvere come mancanza di elementi posteriori, il collasso del morso, la migrazione dei denti frontali, tutte situazioni in cui il solo trattamento della malattia parodontale serve a eliminare l'infezione ma non risolve olisticamente il caso del paziente. Perciò, nelle parodontiti di stadio 4, ovvero nei casi clinici parodontali estremi, occorre un lavoro di team in cui lo stesso professionista possa riassumere in sé le competenze del parodontologo, dell'ortodontista, del restauratore o che siano tre figure diverse che si interfaccino, occorre appunto un approccio che non sia solamente volto al trattamento dell'infezione o alla risoluzione dei difetti parodontali ma a riabilitare l'intero complesso della salute orale del paziente.

Nella sua relazione ha anche parlato di recessioni gengivali e ha fatto vedere

come il parodontologo le risola spesso insieme all'ortodontista. Parlando quindi di recessioni cosa ci può dire?

Le recessioni più estreme non sono solamente dovute all'eccessiva foga con lo spazzolino ma spesso derivano da situazioni dove il posizionamento dei denti è molto spinto verso l'esterno, dove magari delle modificazioni occlusali sui denti posteriori hanno fatto ulteriormente migrare o ruotare radici di denti che a fine trattamento ortodontico erano in una determinata posizione. Sono un qualcosa di più complesso della sola chirurgia. Per il trattamento esistono delle alternative ripetibili avendo chiaro in testa qual è l'inquadramento della situazione con cui è possibile ristabilire una situazione di salute e la permanenza nel tempo di questi elementi.

In chiusura le faccio questa domanda... tutti i dentisti dovrebbero essere un po' parodontologi?

Absolutamente sì.

Il prof. Bracco diceva "dove non c'è gengiva non c'è osso". Quando nella sua relazione ho visto i suoi innesti ho pensato a questo. Cosa mi dice?

L'osso per mantenere un dente in bocca non è l'elemento più importante. Il connettivo oggi può vicariare in tante situazioni. Un po' di osso interconnesso con il legamento ci va, ma la gengiva può vicariare tante volte quello che una volta era solo legato alla radiografia con l'osso attorno alla radice.

Patrizia Bianucci

La Bone, Biomaterials & Beyond Academy lancia la sua piattaforma di formazione internazionale

In occasione del lancio ufficiale della nuova piattaforma della BBB Academy, abbiamo avuto il piacere di intervistare l'attuale Presidente, il prof. Adriano Piattelli, con cui scambiamo alcune considerazioni in merito agli obiettivi che l'Academy vuole raggiungere con questo nuovo strumento a sua disposizione.

Prof. Piattelli, quali sono le sue prime sensazioni nel vedere realizzato un progetto così

importante per l'Academy?

Una sensazione di grande entusiasmo. Questa piattaforma sarà certamente uno strumento estremamente importante per diffondere i messaggi della nostra Academy, espandendo la nostra attività in Italia, ma, soprattutto, all'estero.

Quali sono le aspettative della BBBA nei confronti di questo nuovo strumento formativo?

Continuare e potenziare l'attività già iniziata da tempo da parte dell'Aca-

demy per quanto riguarda l'attività di formazione su tutte le problematiche e le tecniche che riguardano la rigenerazione del tessuto osseo, ma non solo.

Quali sono i plus che i professionisti del settore odontoiatrico potranno ottenere dall'entrare a far parte della community BBBA?

Lo scambio di informazioni e conoscenze tra professionisti di grande livello.

In conclusione, quali sono i

prossimi step dell'Academy?

La realizzazione di un Open Webinar al mese per il prossimo anno, e, soprattutto, le nostre energie saranno concentrate sull'organizzazione del prossimo Congresso Internazionale della BBBA, che si svolgerà il 3-4 Marzo 2023 nella splendida e spettacolare cornice dell'Hotel Hilton Molino Stucky di Venezia. Sarà una occasione unica per fare il punto su una serie di hot topics estremamente interessanti e importanti dell'Implantologia.



Dental Tribune Italia


MIS[®] | MAKE IT SIMPLE

Our mission is to simplify implant dentistry



C1 + CONNECT

Connessione per una biologia predicibile



GLI IMPIANTI MIS FANNO PARTE
DELLA FAMIGLIA **DENTSPLY SIRONA**

Per maggiori informazioni su MIS Implants, visita il nostro sito Web:
www.mis-implants.com

© MIS Implants Technologies Ltd. All rights reserved.

 **Dentsply
Sirona**

Impianto bifasico in Zirconia - Globale Restauro Metal-Free (GMFR)

Riccardo Scaringi, odontoiatra libero professionista in Milano; info@riccardoscaringi.com - www.riccardoscaringi.com - Instagram: @riccardoscaringi_doc - Twitter: @Kiral_Oral

Presentazione

L'obiettivo è di presentare un posizionamento immediato post-estrattivo con un impianto in Zirconia, confrontando la percentuale di successo osteointegrativo degli impianti in titanio, associato a una migliore risposta dei tessuti molli perimplantari e a un recente concetto di Globale Restauro Metal Free (Global Metal-Free Restoration - GMFR). La scelta di un impianto in Zirconia bifasico consente di protesizzare la corona con l'avvitamento del moncone e la cementazione della corona o dell'intero restauro. Il restauro protesico potrà esaltare la mimesi riabilitativa e funzionale grazie alla padronanza odontotecnica e alla gestione del materiale. Il progetto e la realizzazione viene facilitato da una gestione del flusso digitale CAD/CAM.

Introduzione

La Zirconia in odontoiatria è storicamente conosciuta per le caratteristiche di resistenza e di biocompatibilità impiegata nelle riabilitazioni protesiche semplici o complesse. Solo nell'ultimo decennio è diventato di

maggior uso anche in implantologia.

La Zirconia (ZrO_2) è una miscela di composti a base di biossido di zirconio. Lo Zirconio (Zr) è il metallo da cui deriva l'omonimo biossido. Lo Zirconio invece ($ZrSiO_4$ o silicato di zirconio) è un minerale molto comune, il cui nome origina dal persiano Zar-Gun per via delle caratteristiche colorazioni. Le polveri usate per ottenere la Zirconia hanno un grado molto elevato di purezza e sono ottenuti grazie a complesse procedure chimiche e di co-precipitazione. La struttura cristallina della Zirconia si presenta con forme geometriche diverse a seconda della temperatura a cui sono sottoposte e in maniera reversibile passa da uno stato monoclino a temperatura ambiente, a uno tetragonale sino a $1.100^\circ C$ sino a cubico verso i $2.400^\circ C$. Pertanto la densità del materiale è determinata dalla forma e dalla dimensione dello stato geometrico (Lughi). Questo determina una diversa dimensione finale in base al trattamento termico definendo anche una differente proprietà fisica. La sinterizzazione avviene a temperature superiori ai $1.170^\circ C$ determinando un cambia-

mento di stato che da tetragonale passa a monoclino, ciò causa delle tensioni che portano a frattura dei manufatti, per questo motivo sono stati introdotti degli ossidi come il biossido di Zirconia che stabilizzano il composito realizzato e ne impediscono la frattura. In campo medico sono impiegati vari ossidi in minime percentuali come il MgO , TiO_2 , Al_2O_3 , Y_2O_3 , CeO_2 che associati al biossido di Zirconia (ZrO_2) riescono a creare una stabilità nei vari processi di sinterizzazione, creano una famiglia di ceramica a base di Zirconia con differenti caratteristiche chimiche, fisiche e strutturali. Lo sviluppo odontoiatrico in campo implantare è avvenuto grazie all'associazione con ossido di Itrio generando l'Yttria Tetragonal Stabilized Zirconia (Y-TZP). Pur essendo recente il raggiungimento di un così alto valore clinico gli studi iniziali risalgono ai primi anni '60 con materiali ceramici che hanno permesso una maturazione e una conoscenza tale da consentire oggi un grado di eccellenza per biomeccanica e biocompatibilità integrativa coi tessuti duri e molli del cavo orale. L'ambito scientifico è concorde con l'assenza di citotossicità sistemica e locale da parte della Zirconia mentre è acclamata la citocompatibilità in vivo e in vitro.

L'osteointegrazione è stata ampiamente dimostrata in maniera sperimentale e clinica sin dagli anni '90 (Miani, Akagawa) su animali e nelle revisioni di letteratura. Le proprietà osteointegrative sono state implementate dal trattamento di superficie aumentando l'idrofilicità con diverse lavorazioni volte ad accelerare il periodo di guarigione. La colonizzazione batterica e la sua adesione alla superficie implantare è correlata al tipo di materiale impiegato, l'YTZP presenta notevoli vantaggi rispetto al Titanio. Prove in vitro hanno dimostrato un minor accumulo dei vari ceppi batterici presenti nel cavo orale, anche in vivo sono stati dimostrati significativi risultati di minor adesione su monconi in Zirconia o in titanio. Il caratteristico color bianco degli impianti in Zirconia riesce a mimetizzarsi meglio al di sotto dei tessuti gengivali, specie nei fenotipi sottili ove anche in trasparenza non crea quelle antiestetiche ombreggiature grigie proprie degli impianti in titanio, specie per quei modelli implantari in cui è presente un collarino liscio. Inoltre anche in caso di recessione gengivale non avviene alcuna esposizione di porzioni metalliche. L'assenza di ossidi metallici consente di migliorare la risposta biologica dei tessuti gengivali con conseguente riduzione della formazione batterica e conseguente insorgenza flogistica. Un aspetto impor-

ante che ha caratterizzato la prima generazione di impianti in Zirconia è associata ad una serie di rotture, circa il 4% specie nel primo anno di carico, nei casi di particolare serraggio dei monconi con viti metalliche e negli impianti a sezione ridotta inferiore ai 3,5 mm di diametro degli impianti bifasici. La percentuale è scesa al di sotto dello 0,5% grazie allo sviluppo del processo produttivo, nella preparazione dei materiali e nella realizzazione implantare sia essa per fresaggio che per pressatura isostatica. Come ulteriore dato da rilevare nella conoscenza di questo nuovo materiale implantare è associato ad un invecchiamento (aging) della struttura meglio conosciuta come degradazione idrotermica della Zirconia (low temperature degradation - LTD) che è possibile registrare a temperature superiori ai $150^\circ C$ immersi in ambiente con presenza di acqua. Al fine di un pieno controllo sull'LTD è stato inserito nel composito di polvere di Zirconia dell'ossido di Ceria (CeO_2) o di Allumina (Al_2O_3). Sulla base dell'esperienza maturata in questi 30 anni di ricerca e sviluppo, possiamo oggi ritenere l'uso degli impianti in Zirconia un valido sostituto degli impianti in titanio, specie nelle zone altamente estetiche o in quei pazienti in cui la qualità dei tessuti o la particolare predisposizione alla raccolta batterica possano richiedere una maggior garanzia di risultato a lungo termine.

Materiali e metodi

La gestione di questo caso clinico è contraddistinta da una fase estrusiva dell'elemento compromesso da frattura verticale e una fase di inserimento implantare a cui è seguita la riabilitazione protesica. Le due fasi avrebbero potuto essere distinte se al momento dell'estrazione non si fosse reso possibile il contestuale inserimento implantare. La scelta implantare è ricaduta su un impianto bifasico in Zirconia stabilizzata con Yttria, (CERALOG, BioHorizons Camlog), realizzato mediante un processo produttivo high-tech per stampaggio (ceramic injection molding - CIM).

Prima fase

La prima fase è contraddistinta da un'accurata diagnosi clinica e diagnostica in cui accertiamo le possibili variabili terapeutiche volte al ripristino coronale previo allungamento coronale, alla terapia endocanalare e alla ricostruzione del moncone su cui finalizzare una corona clinica. Nel caso specifico il paziente si è presentato all'osservazione clinica con un trauma masticatorio che ne ha causato netta

frattura coronale della cuspidale palatina di un dente vitale ricostruito secondo tecnica diretta in composito. La frattura si presentava estesa in profondità ad almeno 1 mm sotto cresta nella porzione palatina, oltre alla scoperta della camera pulpare (Fig. 1). Dopo attenta valutazione e confronto delle procedure il paziente ha optato per l'integrale sostituzione. L'estrazione radicolare è stata eseguita secondo tecnica flapless evitando di lesionare la corticale ossea. L'impegno del piezosurgery ha consentito una rimozione facilitata senza compressione delle corticali (Fig. 2). La preparazione del sito è una fase delicata della chirurgia implantare specie per i casi di impianti in Zirconia. Infatti questi impianti tollerano male gli stress di avvitamento pertanto la sede deve essere accuratamente preparata rispettando un'adeguata irrigazione ed eventuale maschietta del sito, specie nei casi di osso compatto tipo D1-D2. Nel caso in questione non è stato necessario l'inserimento sottocorticale, ma nell'eventuale necessità è presente una fresa svasatrice o countersing che permette l'approfondimento della porzione liscia del collarino implantare evitando la compressione della corticale che solitamente induce a risorgimento verticale.

Seconda fase

L'inserimento implantare necessita di una stabilità primaria come avviene anche per gli impianti in titanio. La scelta del volume implantare condiziona il posizionamento nell'alveolo residuo e la sua emergenza è associata alla valutazione estetica e funzionale.

La difficoltà è inizialmente associata al punto di impegno della prima fresa per far coincidere il centro dell'impianto con la distanza intercoronale. Non sempre è possibile sfruttare questo punto di inserimento implantare a causa delle variabili associate alla forma radicolare e al numero di radici presenti. Il secondo premolare superiore genericamente presenta una radice singola o in alcuni casi due radici fusiformi pertanto si presta più facilmente a una contestuale sostituzione, unico problema è associabile al confine superiore con la corticale del pavimento del seno mascellare che potrebbe limitare l'escursione della fresa pilota oltre apice alla ricerca di una maggior stabilità primaria (Fig. 2).

Caso clinico

Il paziente in esame è di sesso maschile, 53 aa, in un ottimo stato di

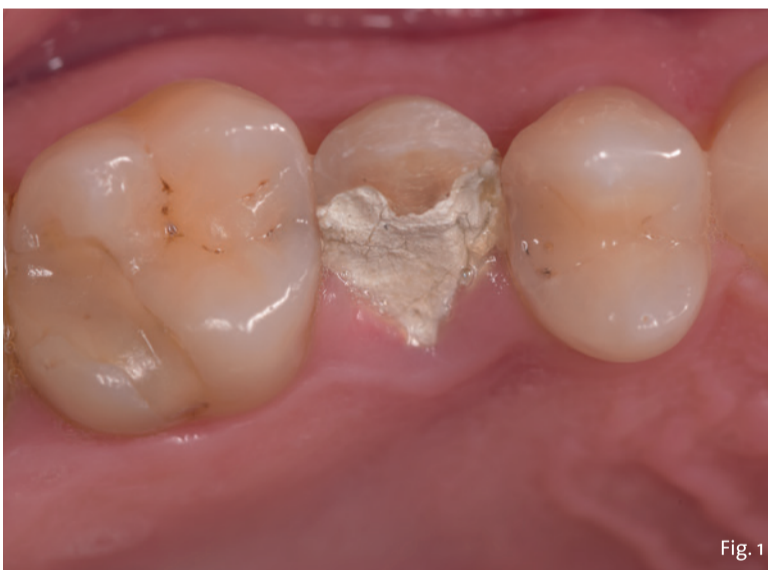

Fig. 1 - Immagine occlusale della frattura coronale dell'elemento in parte medicata per lenire il sintomo termico causato dalla scoperta della camera pulpare.

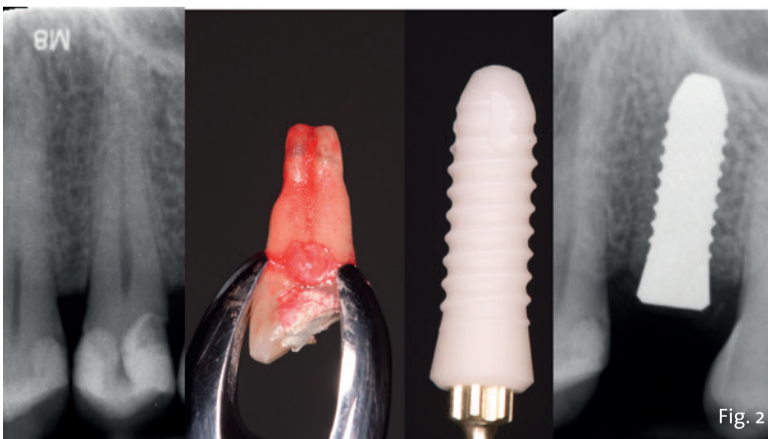


Fig. 2 - Il collage delle immagini riporta inizialmente l'indagine radiografica iniziale con la stretta vicinanza al pavimento del seno mascellare oltre alla vitalità dell'elemento e all'assenza di infezioni peri-radicolari. La seconda distingue la radice rimossa, segue l'impianto che abbiamo scelto di posizionare e a destra si valuta il risultato del posizionamento impiantare con il rispetto del pavimento e la relazione ossea e inter-radicolare.

< pagina 6

salute, ASA1, non fumatore, con frattura coronale di 2.5 associato a dolore spontaneo del medesimo. Gli vengono illustrate, previa attenta disamina, le varie possibilità terapeutiche, al termine del quale si opta per la sostituzione del dente fratturato con un impianto. La scelta di un impianto in ceramica è stata valutata per una serie di fattori che spaziano tra il Global Metal Free Restoration (GMFR) e il risultato estetico. In questo caso è stato usato un impianto bifasico in Zirconia a corpo cilindrico da 12 mm di lunghezza e 4.1 mm di diametro considerando che il collarino protesico ha un diametro di 4.5 mm. Gli spazi interstiziali tra la circonferenza corticale dell'impianto sono stati colmati con biomateriale a lento riassorbimento al fine di una miglior conservazione del bondle bone (Fig. 3) l'impianto non è stato volutamente protetto immediatamente perché nonostante la stabilità primaria raggiunta fosse di 55 ISQ (misurazione fatta con l'Ostell) abbiamo preferito lasciare l'impianto al naturale decorso clinico di guarigione non esponendolo a ulteriori traumi occlusali. Dopo 8 settimane abbiamo rimosso la vite di guarigione e preso un'impronta ottica digitale per la preparazione di un provvisorio posizionato su moncone specifico per ulteriori 4 settimane (Fig. 4), al termine del quale abbiamo nuovamente rimosso la corona provvisoria avvitata e constatato il grado di condizionamento mucoso perimplantare (Fig. 5) abbiamo rilevato una nuova impronta con scanner intraorale (TRIOS, 3Shape) mediante apposito scan body (Fig. 6). Il file rilevato è stato inviato al laboratorio odontotecnico previa compilazione della scheda tecnica allegata in cui viene menzionata la marca e il modello implantare, il tipo di restauro desiderato, se avvitato o cementato e, il materiale con cui lo si vuole finalizzare. Il software è in grado di rilevare le valenze cromatiche così da definire una prima indicazione sul colore. La scelta di un impianto bifasico in Zirconia consente di poter effettuare una riabilitazione

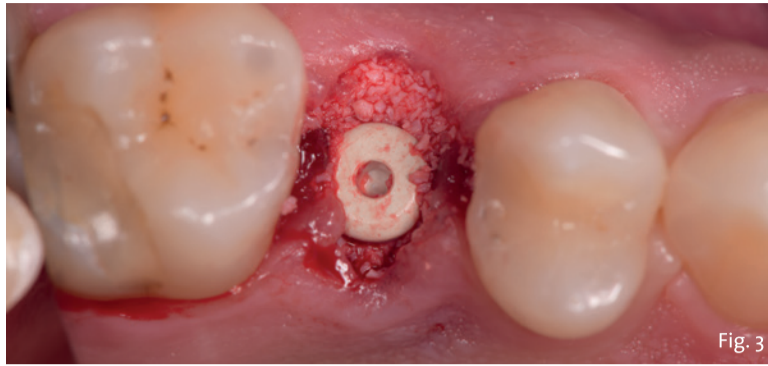


Fig. 3 - Visione occlusale, posizionamento impianto secondo la tecnica flap-less e riempimento tra gli spazi intraosseo-impianto. Sull'impianto è stato posizionato un tappo di guarigione a pressione.

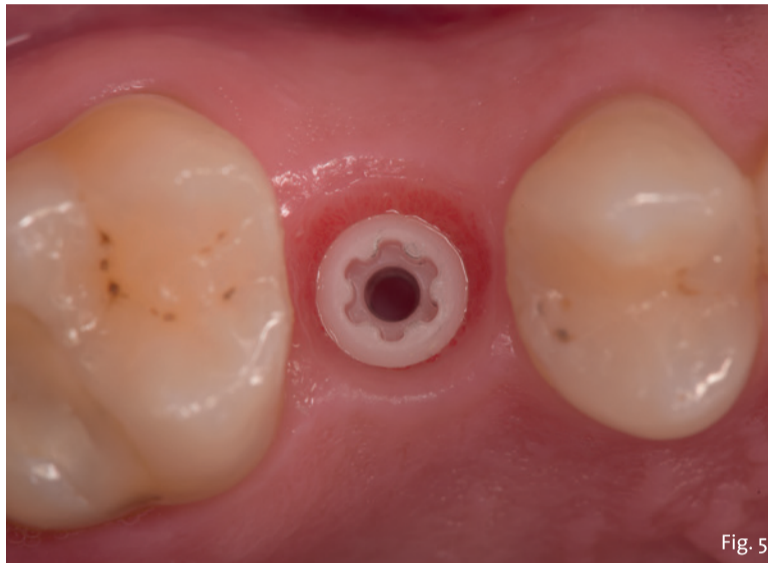

Fig. 5 - A distanza di 30 giorni dal carico funzionale con la corona provvisoria si valuta il condizionamento tissutale e la guarigione ossea.

singola avviata o eventualmente una connessione cementata su più elementi grazie alla progettazione di strutture dedicate secondo tecnica CAD/CAM seguendo le librerie CAD Dedicam. I dati raccolti vengono supportati da status fotografico e immagini spettrofotometriche (Spettro-Shade).

I dati digitali hanno una grande versatilità d'impiego e un costo limitato, pur esprimendo potenzialità d'impiego ed efficacia comunicativa anche a distanza. L'odontotecnico è in grado di stabilire la fattibilità del restauro secondo la prescrizione, condividendo col clinico le potenzialità e le limitazioni presenti nello specifico.

Non sempre è presente la possibilità di avere un moncone ad avvitamento inclinato consentendo un foro d'ingresso in regione congrua rispetto all'estetica e alla funzione dell'elemento, nel caso si modifica la connessione impianto moncone,

inclinando la superficie d'appoggio della spalla dell'impianto (Fig. 7).

Data la particolare attenzione alla componente estetica ancora ben rappresentata nell'elemento abbiamo preferito aggiungere della ceramica alla struttura coronale in Zirconia, mantenendo una struttura ad alta resistenza nella porzione limitrofa al foro d'avvitamento e contestualmente esaltando l'estetica con una porzione caratterizzata per apposizione ceramica e non semplicemente colorata (Fig. 8).

Quando si decide verso una procedura tecnica in apposizione è determinante avere un modello che possa agevolare l'odontotecnico nella realizzazione (Fig. 9).

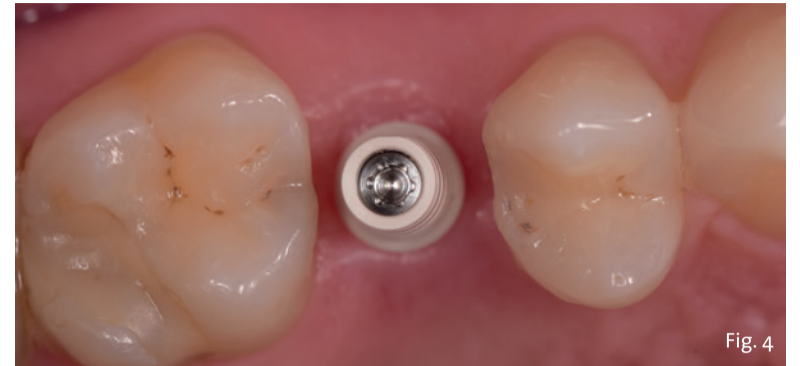


Fig. 4 - Posizionamento di un moncone provvisorio in PEEK a cui verrà incollata la corona provvisoria realizzata con tecnica CAD-CAM, permettendo l'avvitamento della medesima.

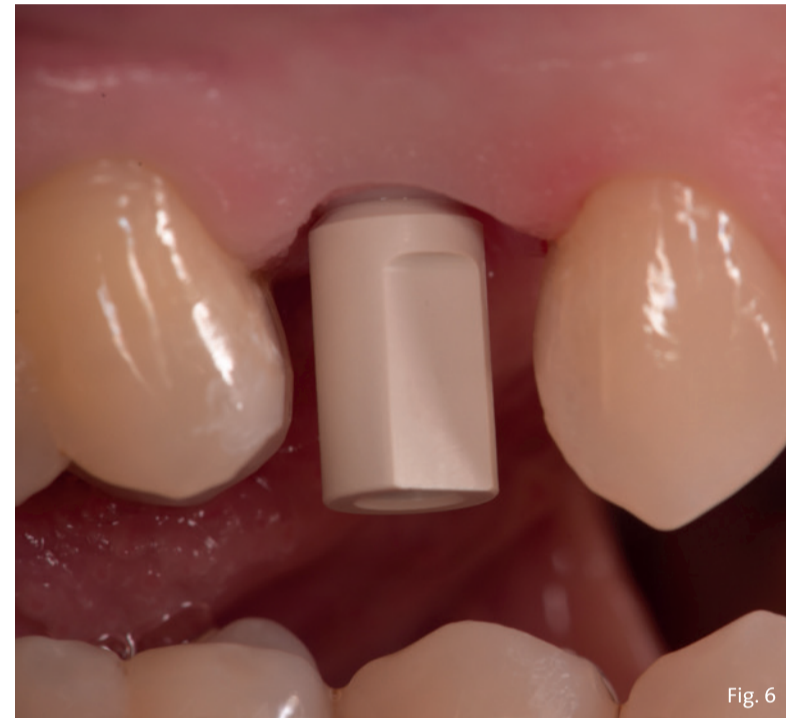

Fig. 6 - L'impronta definitiva viene rilevata secondo tecnica digitale con uno scanner intraorale (3Shape TRIOS). Usando il corpo di scansione proprio dell'impianto trasferiremo all'odontotecnico il file con le matematiche proprie dell'impianto. L'impronta digitale permette inoltre un'eccellente lettura dei tessuti condizionati così da poter seguire i margini estetici realizzati. Lo scan-body si ferma sulla connessione implantare e non interferisce con i tessuti molli.

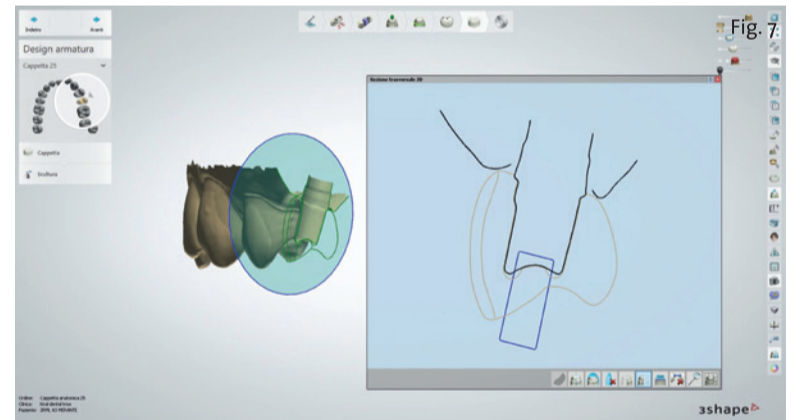


Fig. 7 - L'odontotecnico è così in grado di eseguire una valutazione attenta sulla posizione implantare, sulla possibilità di realizzare una protesi avvitata, sui margini estetici, sulla componentistica protesica da impiegare. Il disegno della corona in sezione permette un'ampia valutazione.

> pagina 8

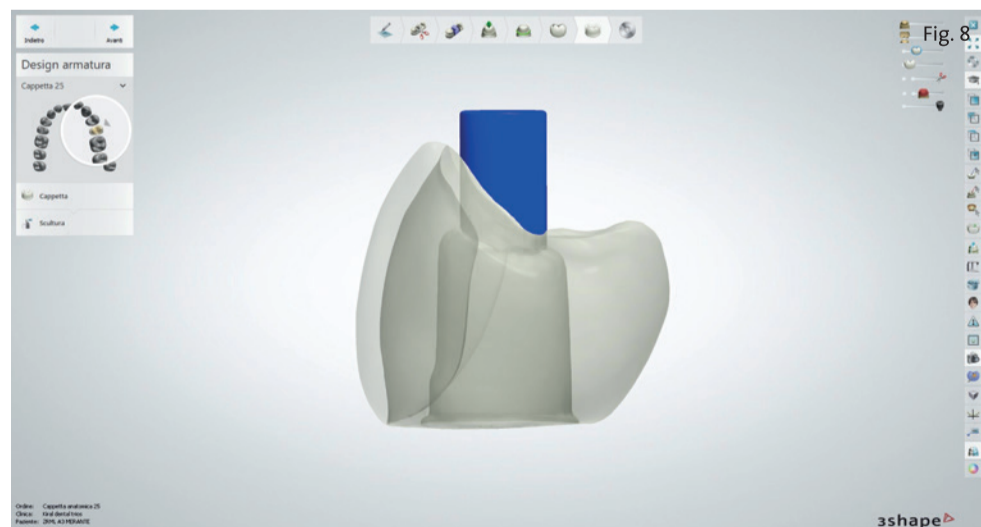


Fig. 8 - Stabilito il progetto implantoprotesico e scelto il materiale, si decide di esaltare l'estetica simulando l'addizione ceramica. Si procede nel progetto con una porzione vestibolare in sottrazione nel volume adeguato.

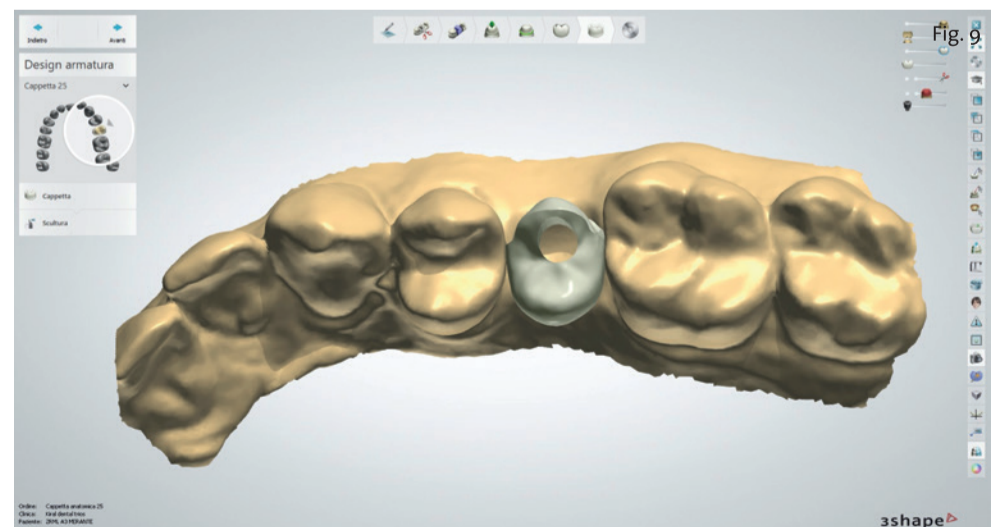


Fig. 9 - Visione del progetto nel contesto del modello virtuale, si notino i punti di transizione nei contatti adiacenti e il foro della vite passante nella porzione occlusale, così da non compromettere l'estetica e la resistenza alle forze masticatorie.

< pagina 7

Il moncone impiegato per il definitivo è diverso rispetto a quello usato per il provvisorio, nel materiale e nella forma. La porzione di moncone che sigilla la chiusura con l'impianto non è modificabile sia per sottrazione che per addizione, pertanto la corona verrà cementata al moncone in laboratorio (Fig. 10). Sul modello sarà alloggiato un transfer rimovibile dedicato sia al modello implantare che ai modelli digitali, pertanto le sue matematiche saranno inserite nel software di progettazione protesica. Tutti questi dati che sembrano scontati in realtà è opportuno che siano verificati prima di rilevare e inviare l'impronta al laboratorio in grado di poter sviluppare l'intero flusso digitale (Fig. 11). Radiograficamente dall'immagine si potrebbe definire uno spazio tra l'impianto e la corona, in realtà la natura del moncone è radiotrasparente pertanto non si evidenzia. Il posizionamento protesico viene fissato secondo indicazioni del produttore con un serraggio dinamometrico a 15 Ncm con cacciavite Unigrip per viti Holisticor in oro o 25 Ncm in Titanio.

Discussione

La particolare conformazione della connessione protesica (CERALOG Hexalobe, BioHorizons Camlog) stabilizza fermamente il moncone all'impianto evitando svitamenti anche a lungo termine, anche in assenza di un avvitamento realizzato con chiave dinamometrica. Il moncone in polietere etere chetone (PEEK) ha un modulo di resistenza elevato al fine di garantire resistenza allo stress masticatorio. È possibile eseguire corone cementate o avvitate a seconda del tipo di riabilitazione e soprattutto in base all'inclinazione dell'impianto e del rispetto estetico del restauro protesico.

Conclusioni

La scelta di un impianto in Zirconia è ormai una procedura consolidata specie in casi come questo in cui si

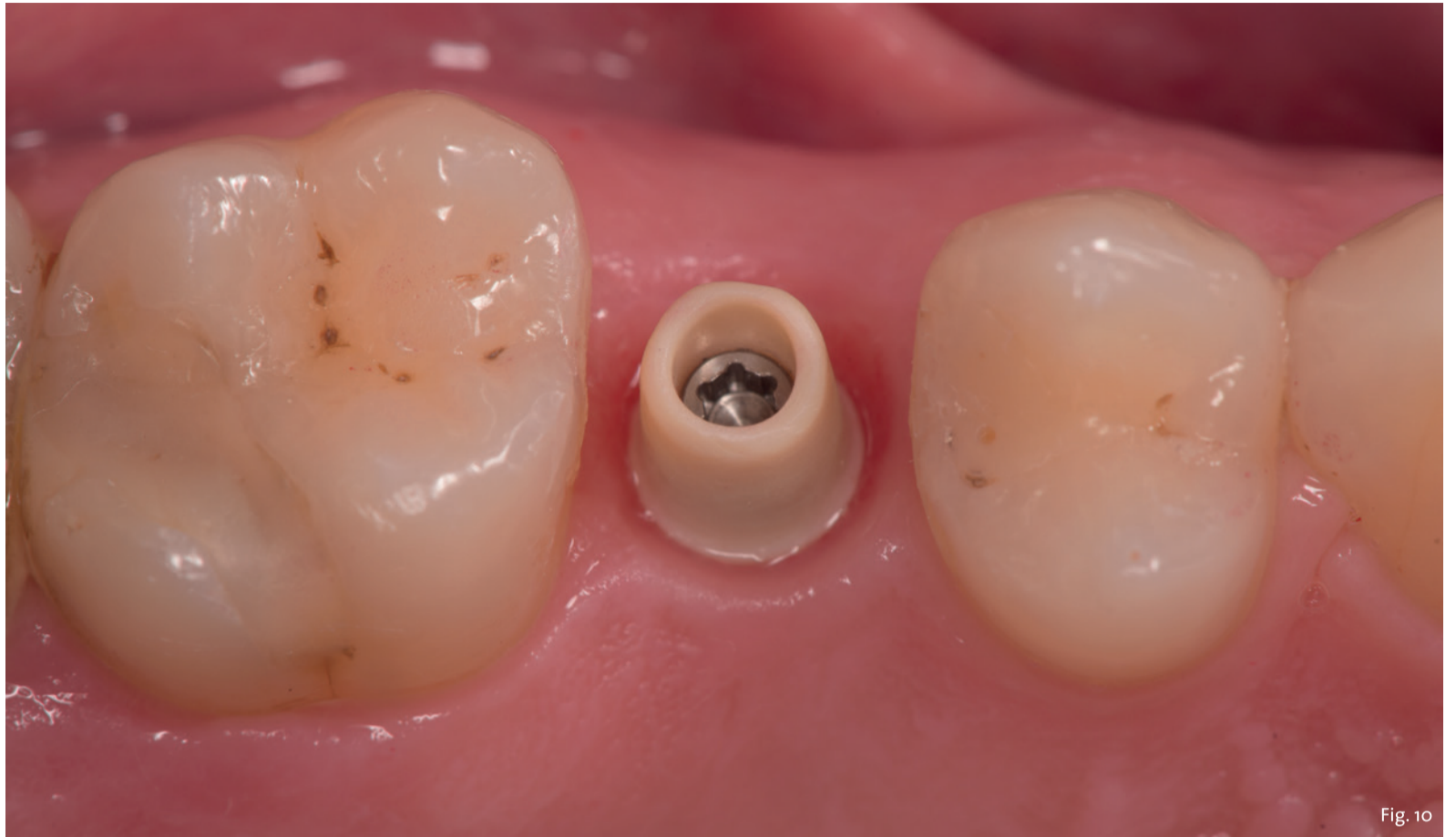

Fig. 10 - Il moncone definitivo è in PEEK (poli-etere-chetone-chetone), un polimero termoplastico altamente biocompatibile e resistente ai fluidi orali e alle forze masticatorie. Su questo moncone possiamo cementare la corona o incollarla per realizzare un avvitamento.

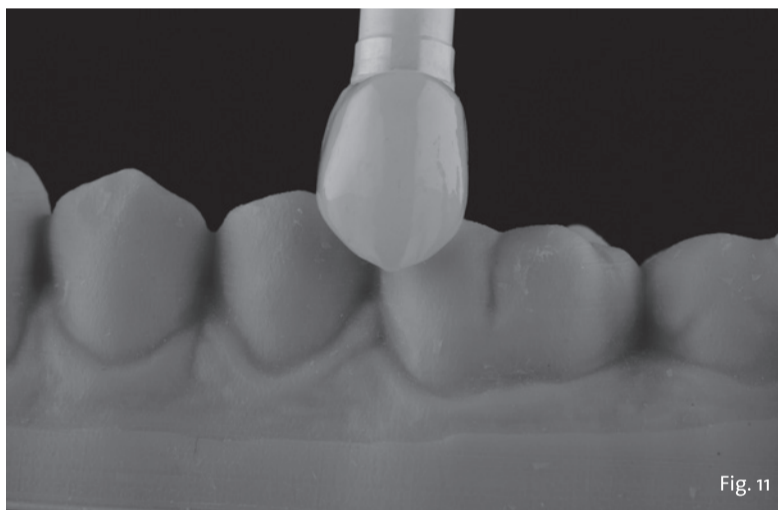


Fig. 11 - Visione della corona ultimata, del moncone a cui è incollata e dell'analogo ceramico.

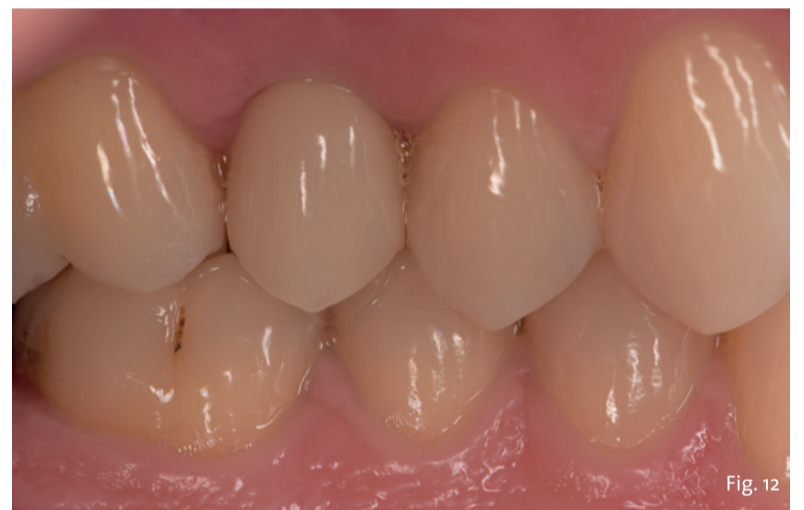

Fig. 12 - Visione vestibolare a distanza di tre anni dal carico.

abbinano esigenze estetiche e attenzione al concetto biologico di assenza ai metalli. La risposta dei tessuti è sempre positiva e la sua maturazione migliora nel tempo stabiliz-

zando e migliorando la superficie mucosa. Probabilmente la scarsa attitudine alla raccolta batterica è un fattore significativo per l'assenza di flogosi perimplantare e questo è

un presupposto ideale per una maturazione progressiva ed evolutiva. La reazione dei tessuti è migliorativa nel tempo. Il follow-up a tre anni (Fig. 12) non rileva segni di sofferen-

za clinica e la mimesi cromatica e funzionale contestualizza il pieno ripristino impianto protesico.

Bibliografia disponibile presso l'editore.

A CORTO DI CREDITI ECM?

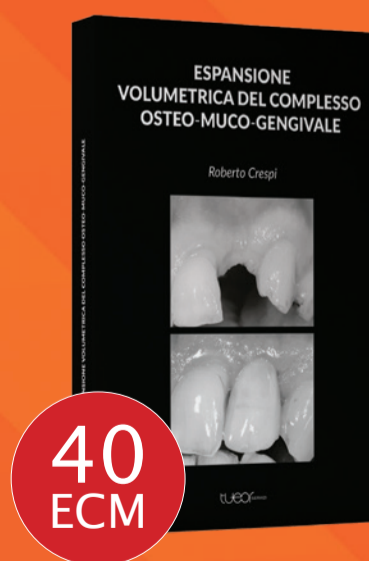
Completa il triennio formativo con il

LIBRO DA 40 ECM

Espansione volumetrica del complesso osteo-muco-gengivale

CORSO FAD 35 ECM

La scansione intraorale nello studio dentistico del terzo millennio



40
ECM



PER MAGGIORI INFORMAZIONI
Tueor Servizi Srl
Tel 011 311 06 75
info@tueorservizi.it - shop.tueorservizi.it



Le novità dell'ANTLO a Expodental Meeting 2022

Intervista al Presidente Mauro Marin.

Dental Tribune Italia

All'interno della manifestazione Expodental Meeting, che quest'anno torna a svolgersi a Rimini nel solito mese di maggio, immancabile è la presenza di ANTLIO (Associazione Nazionale Titolari di Laboratorio Odontotecnico) che da anni è al fianco degli odontotecnici per l'ottenimento del riconoscimento professionale di questa fondamentale figura del settore odontoiatrico.

Presidente Marin, innanzitutto ci esprima un suo pensiero relativo a questa nuova fase che si è aperta di allentamento delle restrizioni?

Un pensiero che non può che essere positivo, finalmente! Siamo tutti molto contenti di ritornare alla normalità, se ne sentiva certamente il bisogno.

Quali saranno le attività e le novità che l'ANTLO proporrà durante le giornate dell'Expodental Meeting 2022?

Quest'anno la presenza di ANTLIO in Expodental sarà caratterizzata da un'importante novità alla quale da molto tempo stiamo lavorando.

> pagina 14

Caratteristiche biologiche e chimico-fisiche delle resine odontoiatriche per protesi

Gabriele Cervino, Luca Fiorillo, Gaetano Iannello, Cesare D'Amico, Marco Cicciù

Abstract

In campo odontoiatrico, lo studio dei materiali è sempre stato alla base della pratica clinica. Negli ultimi anni, con l'evoluzione degli stessi, è stato possibile produrre dispositivi protesici sicuri e predicibili, con caratteristiche biologiche, fisico-chimiche, estetiche e di biocompatibilità sempre migliori, garantendo dunque anche un più alto grado di soddisfazione del paziente. Questo studio analizza brevemente le caratteristiche dei materiali resinosi utilizzati in odontoiatria e nella pratica odontotecnica per sottolinearne le caratteristiche biologiche, microbiologiche e chimico-fisiche. L'obiettivo principale della protesi è riabilitare i pazienti e quindi migliorare la loro qualità di vita. Le resine dentali sono i principali materiali utilizzati per la produzione di protesi dentarie. Una volta solidificati, questi polimeri hanno caratteristiche meccaniche o superficiali differenti. Sono stati analizzati i risultati della letteratura su queste caratteristiche e successivamente sono state valutate alcune resine dentali più recenti, note come resine moderne. I nuovi materiali rappresentano senza dubbio un passo avanti nella realizzazione di protesi dentarie, e anche in tutte le successive fasi di manutenzione. Questa revisione mostra come il cambiamento della struttura chimica delle resine potrebbe avere influenze mi-

crobiologiche sulla crescita e sulla gestione del biofilm, anche influenzate fisiche in termini di caratteristiche meccaniche. Lo sviluppo di nuovi materiali è un obiettivo costante in odontoiatria al fine di ottenere riabilitazioni sempre più predicibili.

Introduzione

Le protesi dentarie mobili mirano a riabilitare le funzioni orali di pazienti affetti da edentulia parziale o totale sostituendo i denti naturali con elementi e tessuti dentali artificiali. Alcuni tipi di interventi protesici potrebbero essere utilizzati per correggere anomalie funzionali oltre che estetiche di forma, colore o posizione dei denti naturali¹⁻⁴. Affinché ciò avvenga, la tecnologia dentale si affida da anni al campo dei materiali dentali per ottenere prodotti più performanti, biocompatibili e di lunga durata⁵⁻⁸. La resina artificiale o sintetica è un materiale viscoso, simile nell'aspetto alla resina vegetale ma in grado di indurire. Si tratta generalmente di un'ampia classe di polimeri diversi e complessi, che possono essere ottenuti con differenti metodi e materie prime. Tra le resine sintetiche più comuni vi sono le resine fenoliche, le resine acriliche, le resine epossidiche, le resine poliestere insature (UPR), le resine vinilestere (VE), le resine termoplastiche, le resine termoindurenti e gli elastomeri.

> pagina 10

ARIA COMPRESSA SECCA, DI ELEVATA PUREZZA, A PRESSIONE COSTANTE FINO A 10 BAR CON CATTANI SI PUÒ!

Le nuove tecniche **Cad-Cam** di fresatura a controllo numerico richiedono compressori specifici in grado di fornire aria filtrata ed essiccata a servizio continuo ed a pressione costante, **fino a 10 bar**.

Cattani, da oltre 50 anni specialista della tecnologia dell'aria, risponde a questa esigenza con compressori di piccole, medie e grandi dimensioni di comprovata affidabilità operanti oggi in Italia e nel mondo. Inoltre l'assistenza nella progettazione degli impianti di distribuzione dell'aria compressa consente il raggiungimento del massimo risultato.

10 BAR



COSTIAMO MENO DEGLI ULTIMI E SIAMO TRA I PRIMI DEL MONDO! ECCO PERCHÉ:

Facciamo ricerca: questo ci permette di avere a nostra disposizione tecnologie di ultima generazione.
Aumentiamo le prestazioni: le tecnologie informatiche ed elettroniche aumentano le prestazioni e la sicurezza delle nostre macchine.
Riduciamo i costi: meno costi di manutenzione meno spese di energia: nel rapporto costi benefici siamo sempre i più convenienti.
Riduciamo l'impatto ambientale: risparmiamo il 50% di materie prime, facciamo risparmiare a voi dal 30% al 50% di energia elettrica.
HOW IS IT WE LEAD IN OUR FIELD, WHEN WE COST LESS THAN THE ALTERNATIVES? THIS IS HOW:
Constant research: this enables us to apply the latest technology to all of our products and solutions.
We enhance performance: electronic and information technology enable us to enhance the performance and reliability of our products.
We reduce costs: less maintenance and lower energy costs mean that we are always the most economical on a cost-benefit analysis.
We reduce environmental impact: we save 50% on raw materials, so that you can save between 30% and 50% on electrical consumption.

