



## ПРОТЕТИКА

### ПРОТЕТИЧНА РЕВОЛЮЦИЯ

Д-р Mauro Fradeani представя новите възможности, които разкриват дигиталните приложения за изготвяне на лечебни планове при минимално инвазивни протетични интервенции. [стр. 6](#)

## АВТОТРАНСПЛАНТАЦИЯ

### КОСТНА МОРФОЛОГИЯ СЛЕД ОТЛОЖЕНО РЕПЛАНТИРАНЕ НА ЗЪБ

Докладът на поредица клинични случаи на д-р Mitsuhiro Tsukiboshi описва морфологичните промени в алвеоларната кост след отложено реплантиране на избити зъби. [стр. 10](#)

## ОБЩА ДЕНТАЛНА МЕДИЦИНА

### ДЪЛБОКА ИНФЕКЦИЯ В ШИЙНАТА ОБЛАСТ СЛЕД ЕКСТРАКЦИЯ НА ТРЕТИ МОЛАР

Статията представя клиничен случай на дълбока инфекция от одонтогенен произход в шийната област след екстракция на трети молар. [стр. 16](#)

## ВЪЗСТАНОВЯВАНЕ НА ФУНКЦИЯТА ПРИ СЛОЖНИ СЛУЧАИ НА БРУКСИЗЪМ

Определяне на позицията на долна челюст по време на лечението и други оклузални особености

Д-р Iliia Roussou; Гърция

Оклузията е тема, която често поражда объркване у зъболекарите. Тя е един от най-важните фактори в денталното лечение, но и един от най-противоречивите. Балансирането на оклузията и възстановяването на функцията са ежедневни предизвикателства за денталните лекари. Поради тези причини клиницистите трябва да изучават и напълно да разбират нормалния начин на работа на темпоромандибуларната става (ТМС), кое положение на долната челюст спрямо черепа е максимално удобно и, разбира се, как оклузията и протетичните конструкции да бъдат така адаптирани, че да не компрометират стабилността на стоматогнатната система.



Значителното изтриване, липсващите зъби и пародонталните проблеми през годините променят позицията на максилна интеркуспидация, която пациентът е имал, когато зъбите му са били интактни. Например много често наблюдаван феномен при пациентите със сериозно изтрито съзъбие е съотношението на предните зъби да клони към клас III, който често бива описван като псевдоклас III малоклузия по класификацията на Angle. Определянето на позицията на долната челюст по време на рехабилитацията на цялото съзъбие или при ортодонтското лечение представлява сериозно предизвикателство. Много често денталният лекар

стр. 14

## ГЛЪТКА СВЕЖ ВЪЗДУХ:

Dental Tribune Bulgaria добавя 2 нови специализирани издания в портфолиото си

През 2019 г. Dental Tribune Bulgaria ще включи две нови специализирани издания в календара си. Както на аудиторията е добре известно, всеки месец заедно с широкоспектърния вестник Dental Tribune читателите получават по едно специализирано издание – Endo, Perio, Laser, Implant, Ortho, Digital Tribune, както и специално издание, посветено на победителите в конкурса „Усмивка на годината“. Новите заглавия от тази поредица са Prevention Tribune, посветен на превантивната дентална грижа, и Science Tribune, в който ще бъдат публикувани научноизследователски статии и доклади от клинични изпитвания.

### Prevention Tribune

Как може значението на превенцията да бъде комуникирано със зъболекарите и техните пациенти и как биха могли денталните практики да станат още по-успешни? Новият Prevention Tribune ще представи на читателите информация, продукти и бизнес модели, които да бъдат в помощ на практиките, които активно се интересуват от възможността да разширят услугите, които предлагат на своите пациенти.

Оралните науки са напреднали до такава степен, че зъболекарите вече имат задълбочени познания за оралния биофилм,



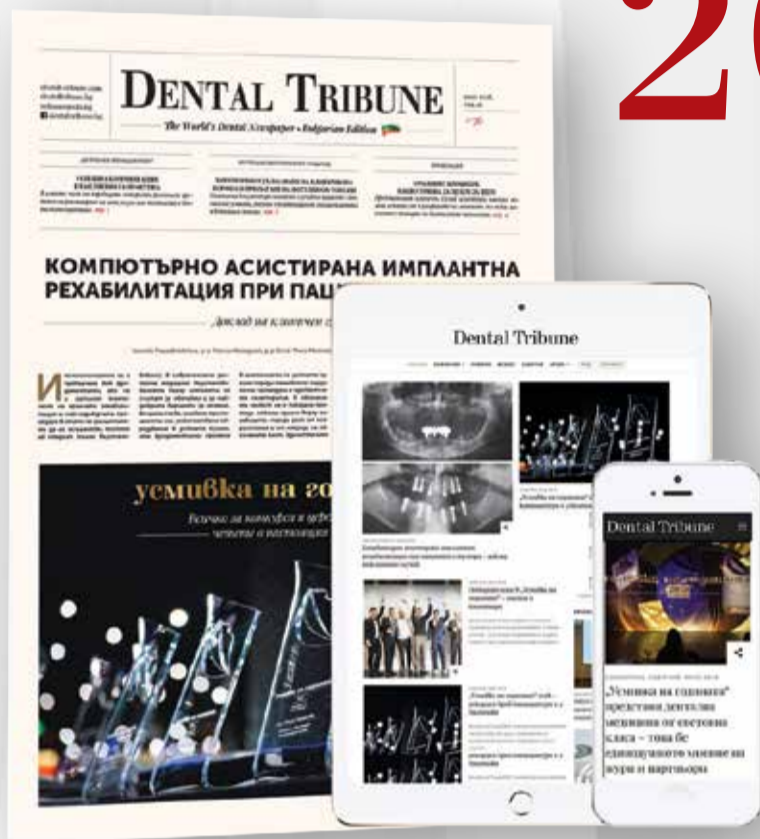зъбния кариес и пародонталните заболявания. Макар денталните лекари да разполагат с необходимите инструменти и знания за предотвратяване на този тип заболявания, случаите на интердисциплинарна колаборация между специалисти по превантивна и възстановителна дентална медицина тепърва ще зачестяват, особено по отношение на диагностиката и лечението. И докато новите устройства и протоколи, насочени към профилактиката, ще навлизат все повече в денталните практики, ангажираността и мотивацията на пациентите си остава най-ключовият фактор за поддържането на добро орално здраве в дъл-

госрочен план.

Мисията на Prevention Tribune е да превърне превантивната дентална медицина в неделима част от ежедневната дентална практика и да помогне на денталните лекари да възприемат подход, насочен към общото здраве на техните пациенти. Подобна промяна в парадигмата би променила и начина, по който пациентите възприемат лекуващите ги дентални лекари и собственото си орално здраве. Изданието ще обхваща широк спектър от свързани теми, в това число орална хигиена и профилактика, както и нови аспекти на оралното и об-

стр. 5

# АБОНАМЕНТ 2019



**НАЙ-ИЗГОДНО!**

## ВАРИАНТ 1



10 бр. хартиен  
Dental Tribune

**150 ЛВ.**

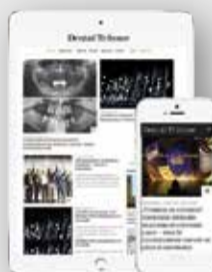## ВАРИАНТ 2



10 бр. хартиен  
+  
10 бр. дигитален  
Dental Tribune

**170 ЛВ.**

## ВАРИАНТ 3



10 бр. дигитален  
Dental Tribune

**150 ЛВ.**

1. Януари – ENDO TRIBUNE / 2. Февруари – PERIO TRIBUNE / 3. Март – LASER TRIBUNE  
4. Април – IMPLANT TRIBUNE / 5. Май – SMILE OF THE YEAR / 6. Юни – DIGITAL TRIBUNE  
New! 7. Септември – SCIENCE TRIBUNE / 8. Октомври – PREVENTION TRIBUNE  
9. Ноември – ORTHO TRIBUNE / 10. Декември – IMPLANT TRIBUNE

Всеки брой на  
**Dental Tribune** е придружен от  
специализирано издание.  
Вестникът не излиза в месеците юли и август.

За да заявите своя абонамент,  
посетете [dentaltribune.bg](http://dentaltribune.bg)  
или позвънете на  
**0897 958 321.**

## DENTAL TRIBUNE

<b>Publisher/President/ Chief Executive Officer</b>	Torsten R. Oemus
<b>Chief Financial Officer</b>	Dan Wunderlich
<b>Director of Content</b>	Claudia Duschek
<b>Senior Editor</b>	Yvonne Bachmann
<b>Clinical Editors</b>	Nathalie Schüller Magda Wojtkiewicz
<b>Editor &amp; Social Media Manager</b>	Monique Mehler
<b>Editors</b>	Brendan Day Kasper Mussche
<b>Junior Editors</b>	Franziska Beier Luke Gribble
<b>Copy Editors</b>	Ann-Katrin Paulick Sabrina Raaff
<b>Junior Business Development &amp; Marketing Manager</b>	Alyson Buchenau
<b>Digital Production Manager</b>	Tom Carvalho
<b>Junior Digital Production Manager</b>	Hannes Kuschick
<b>Project Manager Online</b>	Chao Tong
<b>IT &amp; Development</b>	Serban Veres
<b>Graphic Designer</b>	Maria Macedo
<b>E-Learning Manager</b>	Lars Hoffmann
<b>Product Manager CME</b>	Sarah Schubert
<b>Product Manager Surgical Tribune &amp; DDS.WORLD</b>	Joachim Tabler
<b>Sales &amp; Production Support</b>	Nicole Andra Puja Daya Madleen Zoch
<b>Accounting</b>	Karen Hamatschek Manuela Hunger
<b>Database Management &amp; CRM</b>	Annachiara Sorbo
<b>Media Sales Managers</b>	Antje Kahnt (International) Melissa Brown (International) Hélène Carpentier (Western Europe) Matthias Diessner (Key Accounts) Wendiana Mageswki (Latin America) Barbara Solarova (Eastern Europe) Peter Witteczek (Asia Pacific)
<b>Executive Producer</b>	Gernot Meyer
<b>Advertising Disposition</b>	Marius Mezger

Dental Tribune International GmbH  
Holbeinstr. 29, 04229 Leipzig, Germany  
Tel.: +49 341 48 474 302 | Fax: +49 341 48 474 173  
info@dental-tribune.com | www.dental-tribune.com

©2018, Dental Tribune International GmbH. All rights reserved. Dental Tribune International makes every effort to report clinical information and manufacturer's product news accurately, but cannot assume responsibility for the validity of product claims, or for typographical errors. The publishers also do not assume responsibility for product names or claims, or statements made by advertisers. Opinions expressed by authors are their own and may not reflect those of Dental Tribune International.

### ОФИС БЪЛГАРИЯ

Издава Dental Tribune България ЕООД  
София 1421, кв. „Лозенец“, ул. „Крум Понор“ 56-58  
office@dental-tribune.net  
www.tribunemedia.bg  
www.dental-tribune.com

**Действителен собственик:**  
Уляна Винчева  
Предоставената информация  
е съгласно чл. 7а, ал. 3 от ЗЗДГДП.

<b>Главен редактор</b>	Уляна Винчева
<b>Отговорен редактор</b>	Гергана Дълъчева
<b>Редактор</b>	г-р Павлина Колева
<b>Дизайн и предпечат</b>	Раица Димитрова
<b>Превод</b>	г-р Павлина Колева г-р Ана Костова г-р Христо Илиев
<b>Коректор</b>	Гая Христова
<b>Маркетинг и реклама</b>	Николина Илиева тел.: 0897 958 321

**Автори в броя**  
г-р Ila Roussou, Гърция  
г-р Mitsuhiro Tsukiboshi, Япония  
Taisuke Tsukiboshi, Япония  
г-р Mauro Fradeani, Италия  
проф. Denis Bourgeois, Франция  
г-р Alberto Ferreira da Silva Junior, Бразилия  
Custavo Silvestre de Magalhaes Rocha, Бразилия  
Camila Fialho da Silva Neves de Araujo, Бразилия  
Ademir Franco, Бразилия  
Rihonan Ferreira Silva, Бразилия

**Автори в Endo Tribune**  
г-р Людмил Искров, България  
г-р Alfredo Iandolo, Италия  
г-р Dina Abdel Latif, Египет  
г-р Hugo Sousa Dias, Португалия

Печат „Снекмър“ АД

Българското издание на Dental Tribune е част от групата Dental Tribune International – международно издание на 20 езика, разпространявано в над 55 държави. Съдържанието, преведено и публикувано в този брой от Dental Tribune International, Германия, е с авторското право на Dental Tribune International GmbH. Всички права запазени. Публикувано с разрешението на Dental Tribune International GmbH, Holbeinstr. 29, 04229, Leipzig, Germany. Възпроизвеждането по какъвто и да било начин и на какъвто и да е език, цяло или частично, без изрично писмено разрешение на Dental Tribune International GmbH и Dental Tribune България ЕООД, е абсолютно забранено. Dental Tribune е запазена марка на Dental Tribune International GmbH.

Редакцията не носи отговорност за съдържанието на публикуваните реклами в броя.



# ПРЕПОРЪКИ ЗА КЛИНИЧНИТЕ ПРЕЗЕНТАЦИИ, УЧАСТВАЩИ В КОНКУРСА „УСМИВКА НА ГОДИНАТА“ 2019 Г.

**В**миналия брой анонсирахме, че за дванадесетото издание на конкурса през 2019 г. журито и организаторите взеха решение всички победители да имат възможността да представят своите клинични случаи в рамките на церемонията.

Това наложи най-важната промяна в регламента, а именно – задължителното изискване за представяне на всеки участващ клиничен случай с кратка презентация по зададен темплейт от организаторите със съпровождащи го препоръки. Така на церемонията по награждаването всеки участник/еквип, получил награда в категория, ще трябва да има готовността да излезе на сцената, за да изнесе кратка 5-минутна

С цел да се избегнат разминаванията и множеството различни художествени оформления на презентациите, участващи в конкурса „Усмивка на годината 2019“, колегите от журито решихме да предоставим на участниците някои насоки, които са заимствани от Европейската академия по естетична дентална медицина (European academy of esthetic dentistry – EAED).

Данните за пациента, медицинската и денталната анамнеза е добре да бъдат ясно описани още в самото начало. Зъбният статус (таблицы), рентгеновият статус (панорамна и периапикални рентгенографи), както и обстоен пародонтален статус е добре също да фигурират.

В случай на тотална рехабилитация на съзъбието трябва да бъдат извършени и вписани оклузалният и функционалният анализ (протрузия, овърджет, функционални движения и т.н.).

Презентациите може да съдържат също естетичен анализ, включващ лицева, дентолабиална, гингивална и зъбна оценка според учебника на Фрагеани.

От изключителна важност е първата част от презентацията да завършва с ясна диагноза и зъбна прогноза, особено при случаите на тотална рехабилитация на съзъбието.

Важните клинични и лабораторни етапи трябва да бъдат документирани с ясни снимки с висока резолюция (избягвайте употребата на софтбоксове при интраорални снимки!). Наименованията на продуктите и марките могат да бъдат споменати. Презентацията трябва да завършва с финални рентгенографи, снимки и проследяване (ако има такова).

Безвзето решение най-добрите случаи, които спечелат първо място в съответната категория, да бъдат представени с ppt или keynote презентации по време на церемонията по награждаването на конкурса „Усмивка на годината“ 2019 г. Моля, обърнете внимание, че твърде помпозните и показни преходи между слайдовете трябва да бъдат избягвани.

За пример може да ви послужи случаят на тотална рехабилитация на съзъбието, изпратен като прикачен файл. (Бел. ред. Виж примерната презентация по-долу.)

Научен комитет и жури:  
Федерико Ферарис  
Ставрос Пелеканос  
Рафи Романо

презентация, в която да представи собствената си работа. Целта на тази новост е да даде възможност на победителите за по-пълноценно представяне в рамките на церемонията на клиничните случаи, донесли им награда.

Тук публикуваме официалното становище по тази тема на жури 2019, както и препоръките за създаването на 5-минутните презентации. Обръщаме внимание, че препоръките не са задължителни за следване, а само пожелателни и всеки може да създаде презентацията си във вида, в който пожелае. Задължително е само да се спазва темплейтът и да се посочат имената на създателите на клиничния случай. **DT**

## ПРИМЕРНА ПРЕЗЕНТАЦИЯ НА КЛИНИЧЕН СЛУЧАЙ, УЧАСТВАЩ В КОНКУРСА

### КЛИНИЧНИ СЪПКИ, КОИТО Е ПРЕПОРЪЧИТЕЛНО ДА ФИГУРИРАТ В КРАТКАТА ПРЕЗЕНТАЦИЯ НА ВСЕКИ КЛИНИЧЕН СЛУЧАЙ.

1. Данни за пациента
2. Дентална анамнеза
  - Зъбен статус
3. Рентгенологичен статус
4. Пародонтален статус
5. Функционален анализ
6. Естетичен анализ
  - Лицев
  - Дентолабиален
  - Дентогингивален
  - Зъбен
7. Диагноза
8. Прогноза
9. Лечебен план (документирани най-важните клинични и лабораторни етапи)
10. Финален резултат (финални рентгенографи, снимки и проследяване, ако има такова)



Фиг. 1

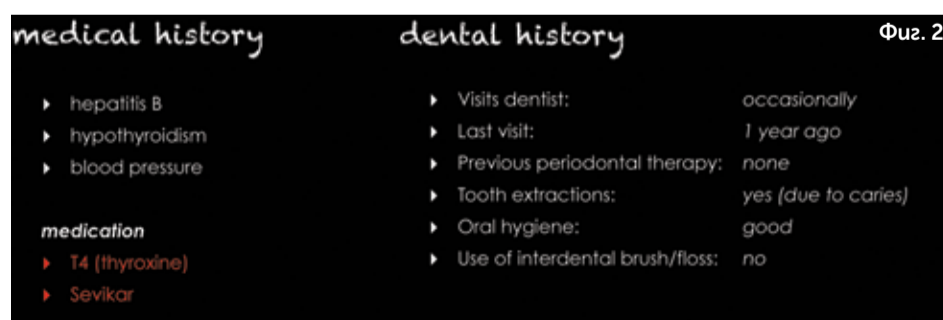Фиг. 1

#### Данни за пациента

- Етническа принадлежност: кавказец
- Пол: мъжки
- Възраст: 55 г.

#### Очаквания на пациента

„Имам затруднения при дъвчене и отваряне на устата, а напоследък изпитвам и главоболие.“  
„Притеснявам се от външния вид на моите зъби.“



Фиг. 2

Фиг. 2

#### Медицинска анамнеза

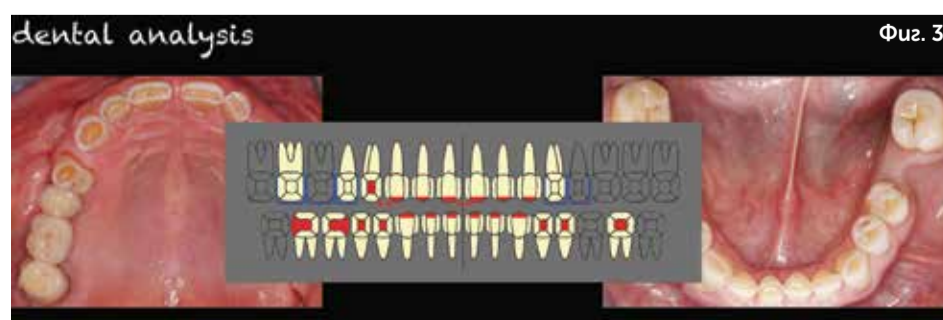
- Хепатит В
- Хипотироидизъм
- Проблеми с кръвното налягане

#### Медикаменти

- T4 (тироксин)
- Sevikar

#### Данни за досегашното дентално лечение

- Посещения при зъболекар: от време на време
- Последно посещение при зъболекар: преди една година
- Пародонтално лечение: не е провеждано
- Екстракции: да, поради кариес и неговите усложнения
- Орална хигиена: добра
- Употреба на интердентални четки/конци за зъби: не

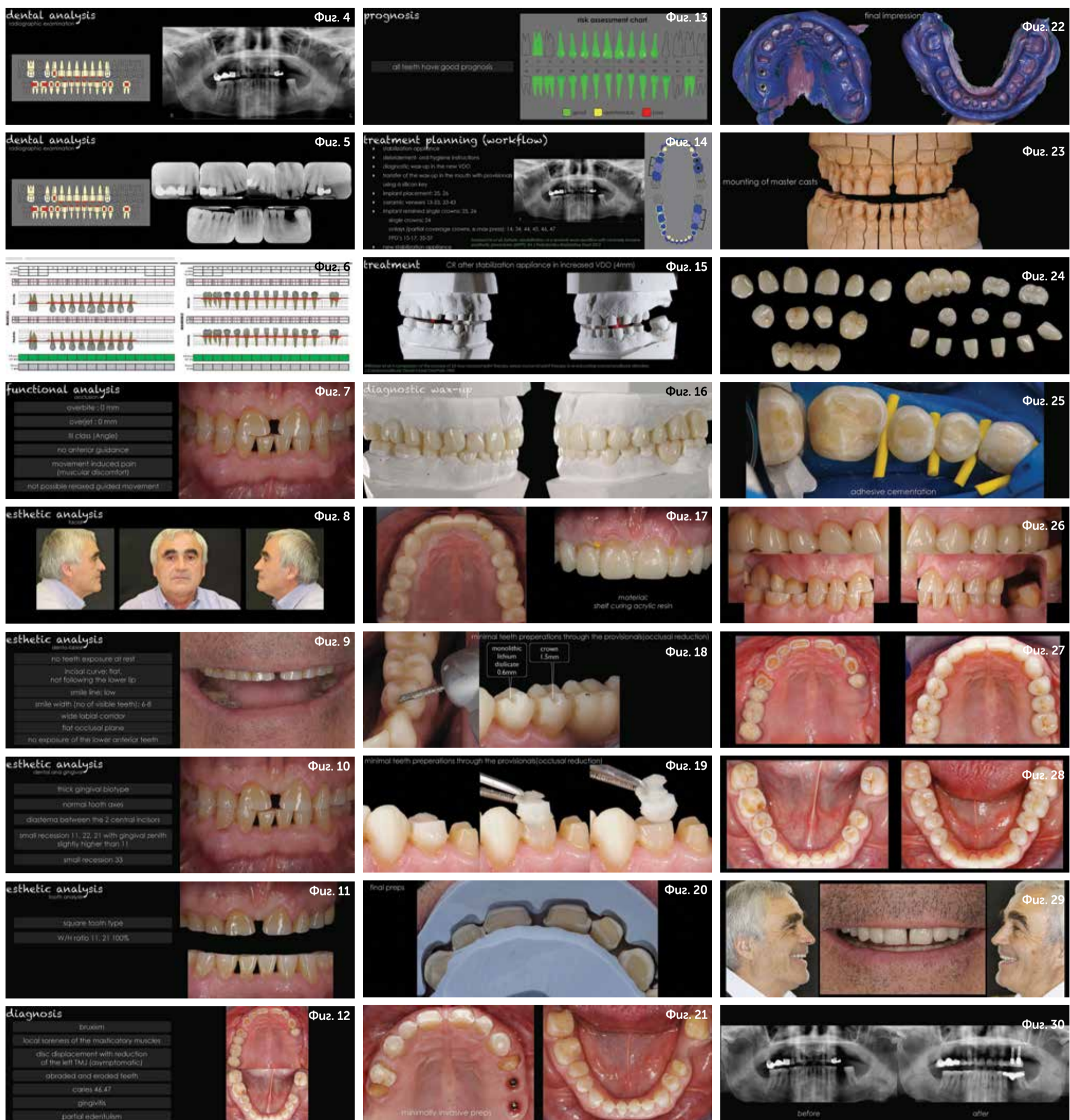


Фиг. 3

Фиг. 3

#### Дентална анамнеза

Зъбен статус



**Фиг. 4 и 5**  
Дентална анамнеза  
Рентгенологичен статус

**Фиг. 6**  
Дентална анамнеза  
Пародонтален статус

**Фиг. 7**  
Функционален анализ  
Оклузия  
Припокриване на долните резци от горните: 0 мм  
Обвързмет: 0 мм  
III клас по Angle  
Няма инцизивно водене  
Движенията на долната челюст предизвикват болка (дискомфорт в мускулите)  
Не е възможно да се извърши мануално водене при отпуснато положение на долната челюст

**Фиг. 8**  
Естетичен анализ  
Лицев

**Фиг. 9**  
Естетичен анализ  
Дентолабиален

– Зъбите не са видими при отпуснато положение на устните  
– Инцизалната линия: плоска, не следва линията на долната устна  
– Линия на усмивката: ниска  
– Ширина на усмивката: 6–8 зъба  
– Широки букални коридори  
– Плоска оклузална равнина  
– Долните резци остават винаги скрити

**Фиг. 10**  
Естетичен анализ  
Дентогингивален  
– Дебел биотип  
– Нормален наклон на зъбите  
– Диастема между централните резци  
– Малки рецесии на зъби #11, 22 и 21, поради което зенитът им е малко по-високо разположен от този на зъб #11  
– Малка рецесия на зъб #33

**Фиг. 11**  
Естетичен анализ  
Зъбен  
– Квадратна форма на зъбите

– Съотношение височина:широчина= 1:1 при зъби #11 и 21

**Фиг. 12**  
Диагноза  
– Бруксизъм  
– Болка в дъвкателните мускули  
– Разместване на ставния диск с редукция в лявата темпоромандибуларна става (асимптоматично)  
– Изтрито съзъбие  
– Кариеси на зъби #36 и 37  
– Гингивит  
– Частично обеззъбяване

**Фиг. 13**  
Прогноза  
Всички зъби са с добра прогноза.

**Фиг. 14**  
Лечебен план  
– Шина за бруксизъм  
– Професионално почистване и инструкции за поддържане на добра орална хигиена  
– Диагностичен wax-up с новите вертикални размери на оклузията

– Прехвърляне на wax-up-а в устата с помощта на силиконов ключ  
– Поставяне на импланти на мястото на зъби #25 и 26  
– Керамични фасети # 13–23 и 33–43  
– Егинични корони върху импланти #25 и 26  
– Единична корона на зъб #24  
– Онлеи от е.тах: #14, 34, 44, 45, 46, 47  
– Мостове #15–17 и # 35–37  
– Нова шина за бруксизъм

**Фиг. 15**  
Лечебен план  
Новата позиция на централна релация след повдигане на захватката с 4 мм

**Фиг. 16**  
Диагностичен wax-up

**Фиг. 17**  
Материал: самополимеризираща пластмаса

**Фиг. 18**  
Минимално инвазивна препара-

ция през временните конструкции (оклузална редукция)  
Монолитен литиев дисиликат 0.6 мм  
Корона 1.5 мм

**Фиг. 19**  
Минимално инвазивна подготовка през временните конструкции (оклузална редукция)

**Фиг. 20**  
Окончателна подготовка

**Фиг. 21**  
Минимално инвазивна подготовка

**Фиг. 22**  
Финални отпечатъци

**Фиг. 23**  
Фиксиране на работните модели

**Фиг. 25**  
Адхезивно циментиране

**Фиг. 30**  
Прегу/Слег

# ПЪРВАТА БЪЛГАРСКА ГРУПА ЗАВЪРШИ УСПЕШНО ПРОГРАМАТА НА DAWSON ACADEMY ЗА ОКЛУЗИЯ И ЕСТЕТИКА

Dental Tribune Bulgaria



Група, завършила обучението от 4 модула (българи и чужденци), с получените сертификати. Фотография: Явор Минчев

От 13 до 15 септември в гр. Торнтън Хъф, Великобритания, се състоя последното, 4-то ниво на едногодишното обучение на Dawson Academy. Група от 9 български специалисти получи своите сертификати за обучение и вече е в готовност да посрещне предизвикателствата на необятния свят на оклузията. Обучението съдържа следните четири нива:

■ Модул 1: Внимателен клиничен преглед и информация за пациент.

■ Модул 2: Планиране на лечението за постигане на отлични функционални и естетични резултати.

■ Модул 3: Изкуството и науката зад еквилибрирането на оклузията.

■ Модул 4: Основи на естетиката, I част. Възстановявания във фронта.

Всяко от четирите нива продължи два дни и половина в уютната обстановка на централата на Dawson Academy, а основни инструктори бяха д-р Иън Бъкъл, клиничен директор на академията, и д-р Крис Дейкън.

Българите, които завършиха програмата, са д-р Мариан Грънчев, д-р Севдалина Дойнова, д-р Герана Мичева, д-р Емил Христов, д-р Яна Николова-Трифенова, д-р Деян Димов, зм. Иво Белин и д-р Галя Елкина, която се вклю-

чи на второто ниво.

„Запълних празнините и изгладих много от противоречията. Възникнаха нови въпроси. Усещането обаче е, като да се изстреляш в открития Космос“, коментира една от курсистките д-р Яна Николова-Трифенова. Д-р Севдалина Дойнова сподели: „Усещането да разбираш и анализираш проблеми, с които си се сблъскавал и си смятал за почти неразрешими, е прекрасно“.

Датите за сезон 2019 са вече ясни:

■ Модул 1: Внимателен клиничен преглед и информация за пациент – 21 – 23 март 2019 г.

■ Модул 2: Планиране на лечението за постигане на отлични функционални и естетични резултати – 16 – 18 май 2019 г.

■ Модул 3: Изкуството и науката зад еквилибрирането на оклузията – 27 – 29 юни 2019 г.

■ Модул 4: Основи на естетиката, I част. Възстановявания във фронта – 12 – 14 септември 2019 г.

Стойността на обучението е 2275 паунда на модул. В случай че се сформира група над 5-има души, може да бъде осигурен превод от английски на български език, като разходите за тази услуга се заплащат допълнително.

При интерес и за повече информация можете да се свържете с Dental Tribune на тел. 0897 958 320. DT



IN ASSOCIATION WITH



THE DAWSON ACADEMY UK

СПЕЦИАЛНО  
ПРЕДЛОЖЕНИЕ ЗА  
БЪЛГАРСКИ ДЕНТАЛНИ  
СПЕЦИАЛИСТИ  
НОВИ ДАТИ!

## Оклузия и естетика Лекционен и практически курс



Д-Р ИЪН БЪКЪЛ



Д-Р КРИС ДЕЙКЪН

Основна програма 2019,  
гр. Торнтън Хъф, Великобритания

**Модулите могат да бъдат записвани поотделно!**  
Всеки модул се състои от 2 и половина дни лекции & практически курсове (23 часа ПДО)

Такси: £2394\* за един модул

\*В цената е включен ДДС.  
Цената включва лекционен и практически курс и два обяда по време на пълните лекционни дни. В цената НЕ са включени самолетни билети, летищни трансфери, хотелско настаняване, допълнително изхранване и симултанен превод на български език. Разходите за осигурен превод се напкулират отделно.

ЛЕКЦИОНЕН И ПРАКТИЧЕСКИ КУРС УИРЪЛ 2019	
Модул 1: Внимателен клиничен преглед и информация за пациент	21-23 март 2019
Модул 2: Планиране на лечението за постигане на отлични функционални и естетични резултати	16-18 май 2019
Модул 3: Изкуството и науката зад еквилибрирането на оклузията	27-29 юни 2019
Модул 4: Основи на естетиката, I част. Възстановявания във фронта	12-14 септември 2019

ЗА ПОВЕЧЕ ИНФОРМАЦИЯ ОТНОСНО ПРОГРАМАТА И ЗА ЗАПИСВАНЕ СВЪРЖЕТЕ СЕ С НАС НА:

✉ [office@dental-tribune.net](mailto:office@dental-tribune.net) ☎ +359 897 958 321 ИЛИ ПОСЕТЕТЕ [WWW.BDSEMINARS.COM](http://WWW.BDSEMINARS.COM)

**TRIBUNE MEDIA Ltd.**  
Essential Dental Media & Events

стр. 1

щото здраве. Освен това публикацията ще представя най-новите изследвания върху първичната, вторичната и третичната профилактика. Фокусирайки се върху интердисциплинарния лечебен подход, Prevention Tribune ще има за цел да укрепи

вързките между денталната медицина и други медицински специалности.

### Science Tribune

Science Tribune е другото ново допълнение в портфолиото на Dental Tribune. Целта на специализираното издание е да допри-

несе за бързия обмен на информация между научните сдружения, представителите на индустрията и практикуващите дентални лекари, като така подпомага взимането на решения в клиничните практики в международен план.

В Science Tribune ще се публикуват оригинални и високпро-

фесионални изследвания и клинични доклади в различни сфери на денталната медицина. Приоритет в съдържанието са научни публикации, фокусиращи се върху клинични техники, както и такива с пряко влияние върху взимането на решения и резултатите в тези области на денталната медицина.

Очаквайте първото издание на Science Tribune през септември 2019 г., последвано от първи брой на Prevention Tribune през октомври.

Специализираните издания, придружаващи месечните броеве на Dental Tribune, са достъпни както на хартиен носител, така и онлайн на [www.dentaltribune.bg](http://www.dentaltribune.bg) DT

# ПРОТЕТИЧНА РЕВОЛЮЦИЯ

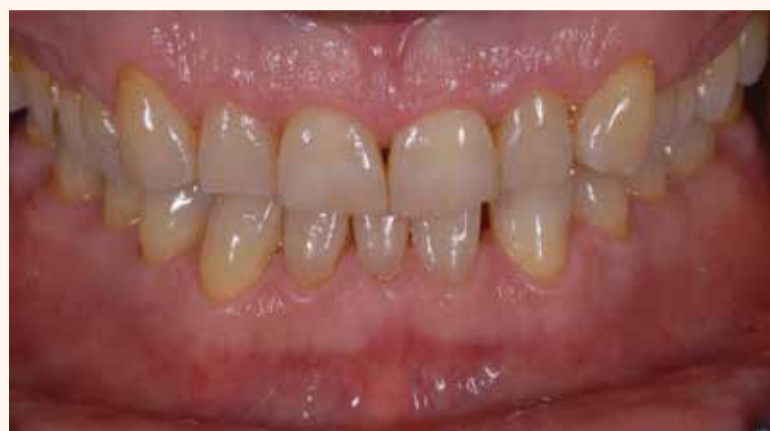Минимално инвазивни протетични интервенции и нови дигитални приложения за изготвяне на лечебен план

Д-р Mauro Fradeani; Италия

## МИНИМАЛНО ИНВАЗИВНИ ПРОТЕТИЧНИ ИНТЕРВЕНЦИИ

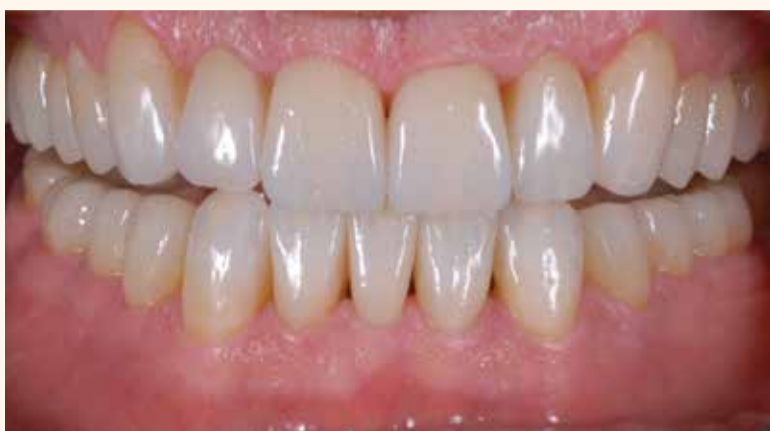В днешно време нуждата от протетично лечение на зъби с несъвършенства постоянно нараства. Важността, която се придава на външния вид в обществото, особено сред младите хора, става все по-голяма и клиницистите трябва да работят все по-консервативно и да вземат превантивни мерки.

Този лечебен подход позволява на зъболекаря да съхрани по-голяма част от наличните зъбни тъкани, като същевременно установи правилни съотношения между функция, естетика и преживяемост на протетичните конструкции. Минималното отнемане на емайла, съчетано със стремежа към



задоволяване на естетичните изисквания, може да се окаже рисковано за клинициста, особено ако зъбите вече са изтрити. Когато става дума за възстановяване на силно изтрито съзъбие, целта на зъболекаря е да постигне микромеханична ретенция и механична якост въпреки ограничената зъбна подготовка.

Чрез максимално съхраняване на емайла денталният лекар може да си позволи да редуцира оклузалната дебелина на керамиката, без да компрометира устойчивостта и естетиката на протетичната конструкция. Благодарение на минимално инвазивната протетична работа (minimally invasive prosthetics



procedures, MIPP) се намалява количеството емайл, което трябва да бъде жертвано. Най-важните стъпки на техниката са следните:

1. увеличаване на вертикалните размери на оклузията (повдигане на захапката);
2. намаляване на дебелината на монолитния керамичен материал;
3. запазване на максимално количество емайл при препаирането;
4. адхезивно циментиране на конструкциите.

### 1. ПОВДИГАНЕ НА ЗАХАПКАТА

Когато става дума за протетична рехабилитация на поне една от двете зъбни дъги, е важно да се увеличат вертикалните размери на оклузията, за да се постигне желаният естетичен, функционален и възстановителен резултат. Повдигането на захапката ще позволи на клинициста да сведе до минимум отстранените при подготовката зъбни тъкани, да избегне инвазивното оклузално изпиляване и да залепи адхезивна конструкция към оставащата емайл. Трайното повдигане на захапката е безопасна и надеждна процедура, ако е в рамките на 5 мм, ако няма съпътстващи проблеми с темпоромандибуларната става и ставният диск е в правилна позиция. При всички положения привикването от страна на пациента и евентуалният гискомформ,

породен от новата височина, ще трябва не повече от една до две седмици.

Когато планира повдигането на захапката, клиницистът може да вземе предвид следните репери:

- оценката на нужната дебелина на възстановителния материал;
- разстоянието между зъбите при покой;
- оценка на лицевите пропорции;
- фонетичен анализ (звучите „с“ и „м“);
- изработване на mock-up от пластмаса.

Изключително ценна е фонетичната оценка със специално внимание към шипящите звуци и звука „с“; съблюдаването на фонетичния анализ значително ще подобри и улесни свикването на пациента с новата височина на захапката.

### 2. НАМАЛЯВАНЕ НА ДЕБЕЛИНАТА НА МОНОЛИТНИЯ КЕРАМИЧЕН МАТЕРИАЛ

Намаляването на дебелината на монолитния керамичен материал е едно от големите предимства на минимално инвазивната протетична техника. Има доказателства, че минимално инвазивните литиево-дисиликатни оклузални възстановявания могат да устоят на високи натоварвания и следователно са устойчиви на фрактуриране, ако са подплатени с емайл. Ключът към успеха на



Пловдивски Панаир  
17-20 Октомври 2018  
Палата 11, щанд Т

SELIGA  
MICROSCOPES

## ДЕНТАЛНИ МИКРОСКОПИ SmartOPTIC



Произведено в Полша

- Стенно, таванно окачване или подвижен карт на 4 колела, 2 от тях оборудвани със спиралки;
- Късо пантографско рамо;
- Регулиране на диоптъра
- LED източник на светлина;
- Оранжев филтър;

- Фиксиран бинокулар, наклонен на 45°
- Широкоъгълен обектив,
- Леща на обектива F-250 с работно разстояние 250 мм. и макс. увеличение 10x. **Цена: € 7,700.--**

същия, но с:

- Подвижен бинокулар от 0 до 195°;
- Увеличение мас. 13.5x
- Вариобектив с работно разстояние от 200 до 300 мм.; **Цена: € 11,470.--**

Допълнителни опции:

- Делител (Beamsplitter) за окуляр и един извод за камера/фото;
- Приставка (адаптер към биймсплитера) за камера; Фотоапарат-камера.

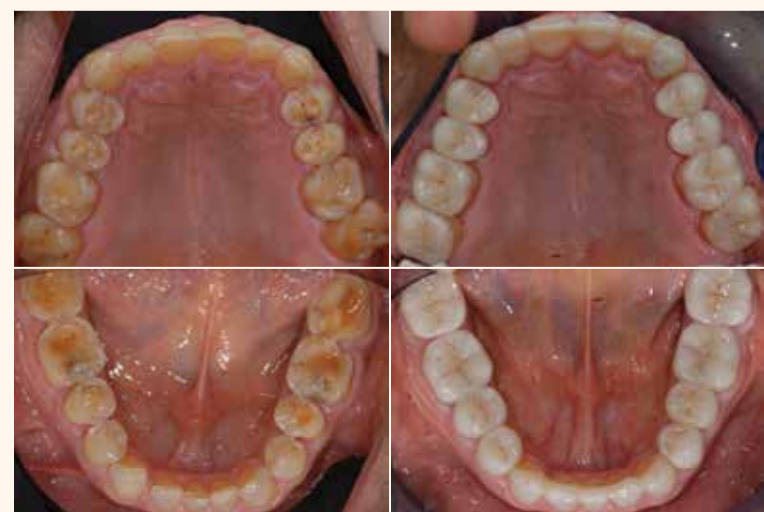
- Optilion Pico LED - монтиран на обикновено рамо, F-250 мм. 10 x, зелен и оранжев филтър. Бинокулар наклонен на 45° **Цена: € 4,045.--**
- Подвижен бинокулар от 0 до 195° **Цена: € 6,150.--**

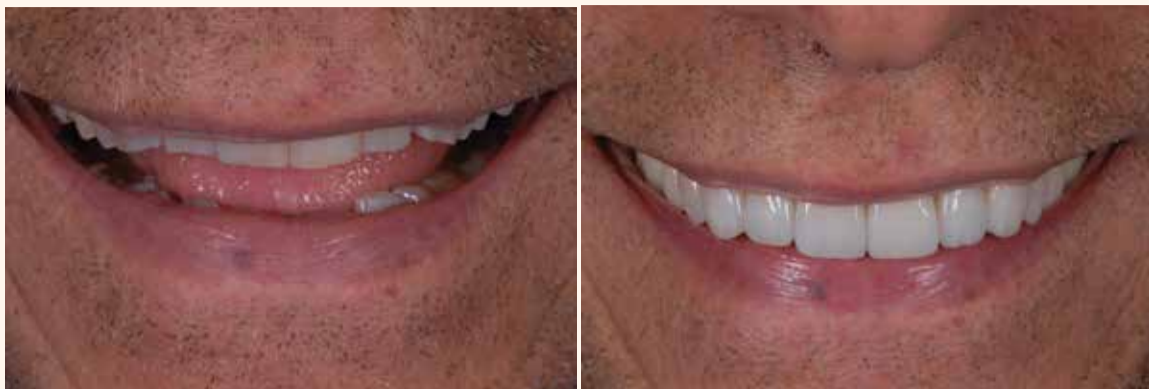

## AUSTUS УНИВЕРСАЛНИ ЛУПИ

- Увеличение x2.5, x3.0, x3.5
- Работно разстояние 34, 42, 46 см.
- Индивидуално позициониране на окуляра за всяко око, за перфектно стереоскопично зрение. **Цена: € 378.--**

- Опция: LED лампа с интензитет на светлината 40000 lux с 3 степени на регулиране и цветова температура 6000 - 7000 K. 7 часа непрекъсната работа на акумулатор. **Цена: € 360.--**





подобни възстановявания е адхезивното залепяне, което винаги трябва да е към емайл, и керамичен материал, който полежа на ецване.

#### 3. ЗАПАЗВАНЕ НА МАКСИМАЛНО КОЛИЧЕСТВО ЕМАЙЛ ПРИ ПРЕПАРИРАНЕТО

Съхраняването на емайл е от изключителна важност за успеха на минимално инвазивната протетична техника. Препоръчителната конвенционална дебелина в оклузалната част на порцелановите конструкции е между 1.5 мм и 2 мм. Тази дебелина може обаче да бъде намалена благодарение на използването на монолитни керамични материали, които могат да бъдат ецвани и се залепят към емайл.

#### 4. АДХЕЗИВНО ЦИМЕНТИРАНЕ НА КОНСТРУКЦИИТЕ

Адхезията към емайл може да промени дизайна на препаратията, позволявайки на зъболекаря да съхрани максимален обем от зъбните структури и да постигне отлични лечебни резултати, като същевременно се намали чувствителността след циментиране, осигури се по-добра поддръжка на керамичните конструкции и се избегне необходимостта от ендодонтико лечение. Освен това правилно направената зъбна препаратия елиминира нуждата от екстензивно отнемане на тъкани, както и от анестезия. Успехът зависи от установяването на добра адхезивна връзка между зъбите и порцелана и правилно изпълнения адхезивен протокол.

Минимално инвазивната протетична техника се подразделя в шест различни класификации, които могат да бъдат обобщени в два основни подхода:

1. затвърждаващ подход, при който се запазва максималната интеркуспидация на пациента:

■ MIPP 0: адитивни ресторации (горни, долни) без препаратия;

■ MIPP 1: частични възстановявания (фасети, дистални възстановявания) с минимална зъбна препаратия, главно в емайл.

2. Реорганизиращ подход, при който се променят вертикалните размери на оклузията и централната релация:

■ MIPP 2A: частични възстановявания (фасети, дистални възстановявания) с минимална зъбна препаратия главно в емайл в централна релация;

■ MIPP 2B: цели фасети (пациент с отворена захарка в цен-

трална релация) с минимална зъбна препаратия главно в емайл;

■ MIPP 3A: едната зъбна гъба в централна релация с повдигане на захарката и съхраняване на зъбните структури;

■ MIPP 3B: двете зъбни гъби в

централна релация с повдигане на захарката и запазване на зъбните структури.

Прилагането на минимално инвазивната протетична техника улеснява постигането на отлични функционални и ес-

тетични резултати, като същевременно избягва прекомерното отстраняване на зъбни тъкани и по този начин прави възможна по-физиологичната оклузия с равномерно разпределение на гвккателните сили.

#### GUIDED ESTHETIC TREATMENT APP: НОВО ДИГИТАЛНО ПРИЛОЖЕНИЕ ЗА ВОДЕНО ЕСТЕТИЧНО ЛЕЧЕНИЕ

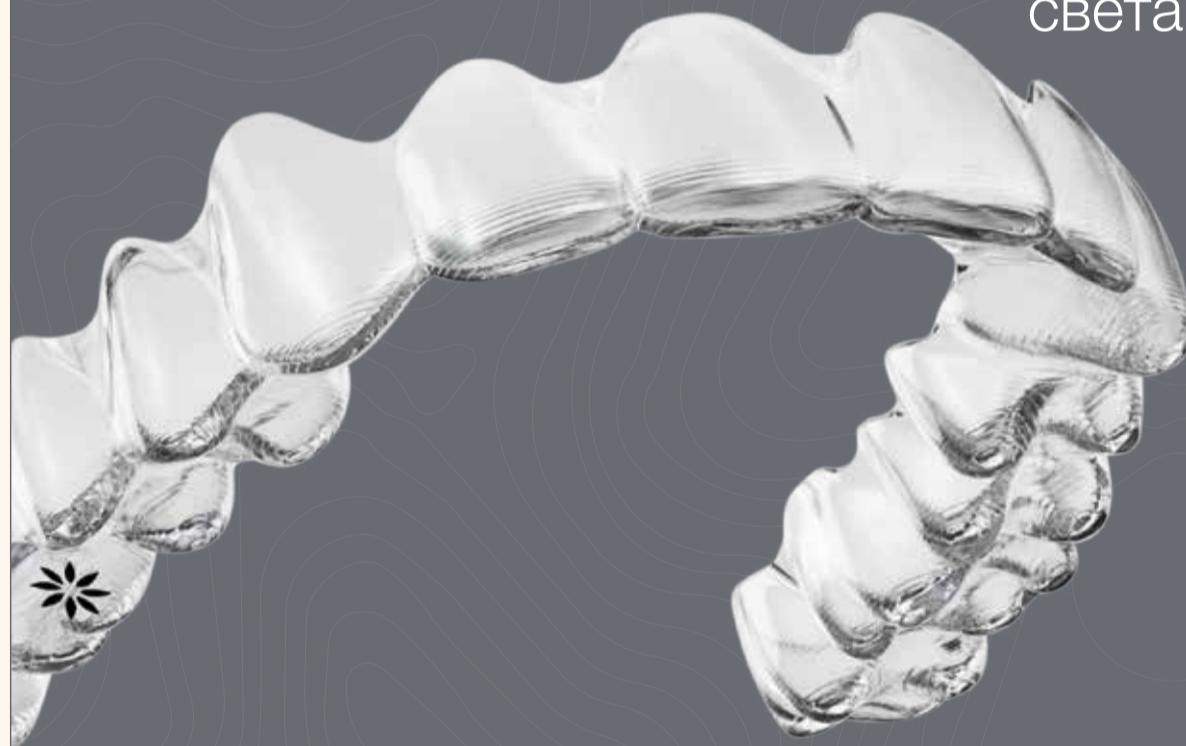
Нуждата на генталните лекари по целия свят от средство, което да им помага при изработването на правилен лечебен план, в комбинация с новите технологии, които улес-

няват и ускоряват много от протетичните манипулации, ни накара да разработим мултимедийно приложение, което да съдейства на зъболекарите през всички етапи на събиране на информацията и нейния анализ. Това приложение е предвидено да взаимодейства с останалите налични технологични средства (като например най-новата генерация 3D лицеви скенери) и по този начин да направи възможен един изцяло дигитален работен протокол за протетична рехабилитация.

GETApp (Guided Esthetic Treatment App) е създаден съобразно систематичния подход за събиране на информация,

# Получете сертификат Invisalign

Най-модерната система алайнери в света



Терапията с алайнери е една от най-вълнуващите иновации в ортодонтията през последните 30 години, а все повече пациенти избират да се лекуват с Invisalign в сравнение с която и да е друга система алайнери.

## Сертификационен курс на Invisalign.

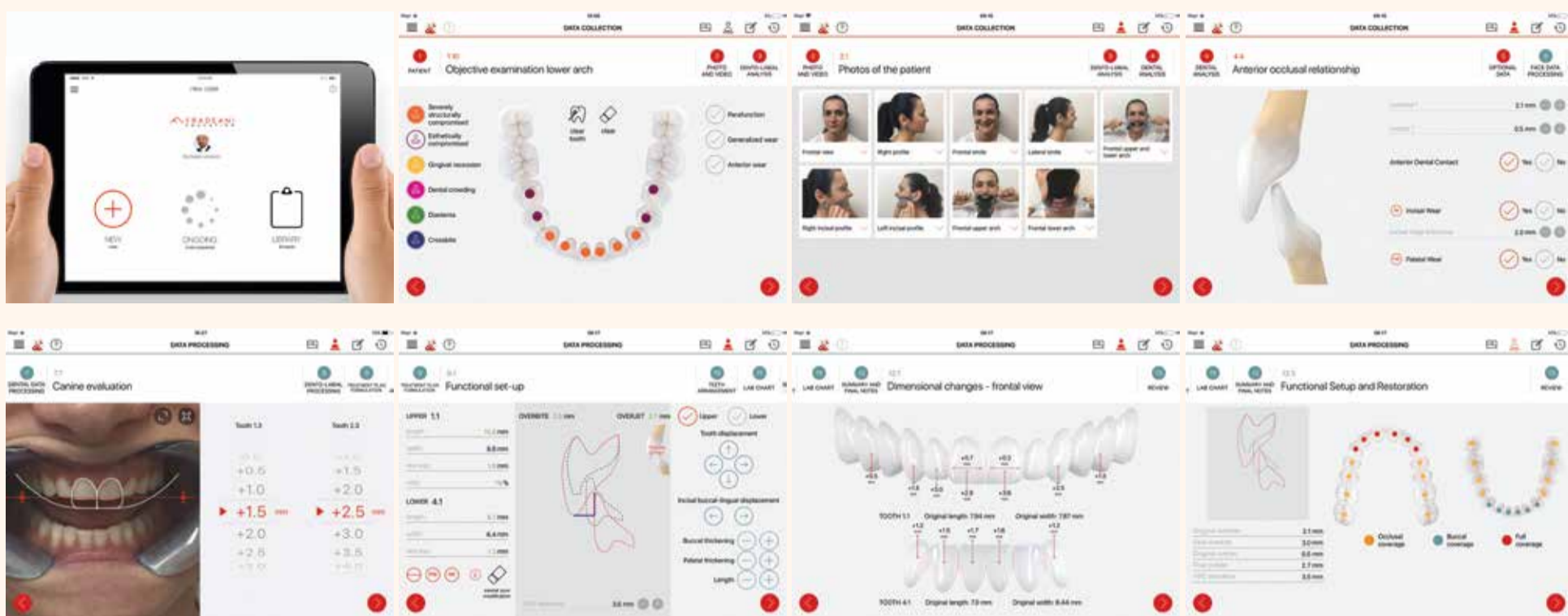
Атина, 1 и 2 ноември 2018, 9.00-17.30 ч.

Цена на двудневния курс: 1500 евро + ДДС

Курсът ще се състои на английски език.

Ако се интересувате от възможността да получите сертификат Invisalign, не се колебайте да се свържете с нас.  
Г-жа Анелия Ангелова  
Тел.: +359 899 604 964  
Имейл: aangelova@aligntech.com  
Уебсайт: www.invisalign-professional.eu





разработен от г-р Мауро Фрагеани. Приложението автоматично анализира всички параметри и данни на пациента, въведени от зъболекаря, и определя най-доброто възможно лечение. Денталният лекар може

да промени предложеното лечение във всеки един момент, като адаптира параметрите съобразно със специфичните си искания.

Приложението ръководи зъболекаря през целия етап на

вземане на решения, като цели постигането на оптимални естетични и функционални резултати. Двете основни фази на събиране на информацията и обработката ѝ са придружени от детайлни клинични раз-

яснения, което прави GETApp една модерна обучителна система както за по-лесните, така и за по-сложните протетични случаи.

При следване на предложените стъпки и въвеждане на нужните стойности и параметри приложението автоматично генерира PDF файл с цялата информация, предоставена от клинициста. Това дава възможност цялата база данни за пациента лесно да бъде споделена със зъботехническата лаборатория, което е необходимо условие за изготвянето на идеални протетични конструкции.

В заключение предимствата и възможностите, които GETApp предлага на денталния лекар, са следните:

- събиране на анамнестичните данни на пациента (GETApp може да замени медицинската документация, водена от зъболекаря);

- събира цялата информация, необходима за добрата комуникация вътре с денталния екип (рентгенографи, периодонтални таблици, състоянието на всеки зъб, неговият цвят, предишно дентално лечение, което има нужда да бъде преправено, стоматогнатни дисфункции);

- направляван и предвидим метод за снемане на фотостатус и цялостна документация на случая;

- събира всички естетични и функционални параметри, необходими за формирането на лечебен план;

- плано и автоматизирано съдействие при изготвянето на лечебен план;

- ефективна комуникация със зъботехническата лаборатория;

- ефективна комуникация с пациента.

Иновативните работни протоколи като минимално инвазивната протетична техника в комбинация с модерните ди-

гитални системи като GETApp представляват революция в подхода към протетичното лечение. Тези нови процедури ще помогнат на клинициста уверено да се справя с комплексни лечебни планове, включващи протези, корони и фасети върху естествени зъби и импланти, както в по-лесните случаи, така и при сложните цялостни рехабилитации на съзъбието. **DT**

*Редакционна бележка: Статията The prosthetic revolution: Minimally invasive prosthetic procedures and new digital tools for the treatment plan e публикувана в сп. Cosmetic Dentistry, бр. 1/2018.*

За автора:

През 1979 г. **г-р Фрагеани** завършва медицина и хирургия в Университета в Анкона (сега Università Politecnica delle Marche) в Италия, където през 1983 г. завършва и дентална медицина. Той е бивш президент на Европейската академия по естетична дентална медицина (2003/2004) и на Accademia Italiana di Odontoiatria Protetica (1999/2000), бивш гост лектор по протетика в Louisiana State University, Ню Орлеанс, САЩ (от 1999 г. до 2008 г.). Той е активен член на Американската академия по естетична дентална медицина и Американската академия по фиксирано протезиране. Основател и директор на ACE Institute в Пезаро, Италия. Той е също така основател и директор на Fradeani Education, проект за продължаващо обучение, разработен заедно с група експерти и целящ да представи пред целия свят италианския модел за отлично представяне в денталната медицина. Д-р Фрагеани е автор на двукратно преиздавания учебник „Естетична рехабилитация чрез фиксирано протезиране“, който е преведен на 11 езика (Quintessence, 2004 и 2008). Управява частна практика в Пезаро, фокусирана единствено върху протезиране върху естествени зъби и импланти.

За въпроси и записвания: 0800 12 464 или office@implanti.bg

# NEW HORIZONS 2

\$7500  
award

WHO WILL BE  
THE BEST YOUNG  
IMPLANTOLOGIST  
OF 2019?

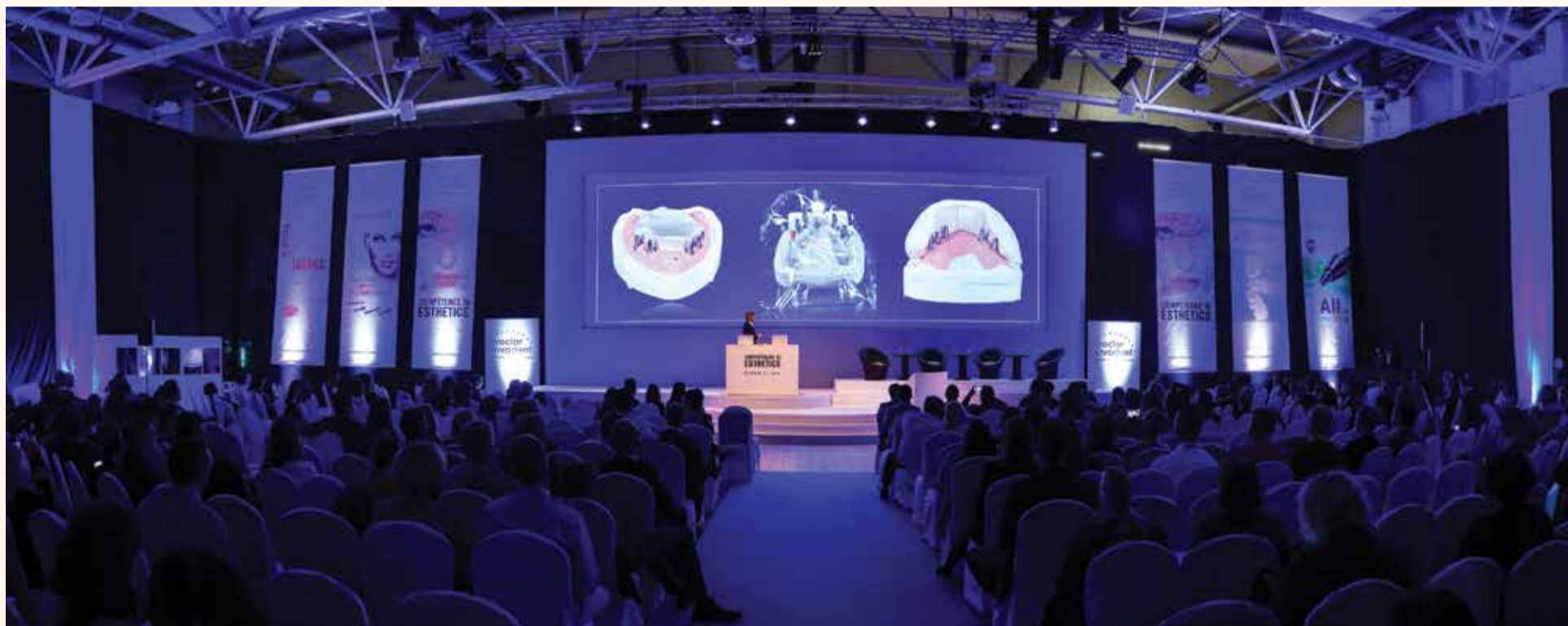send your case  
TILL MAY 1ST 2019

BIOHORIZONS®

BE THE WINNER - REGISTER TILL DECEMBER 1ST 2018



# COMPETENCE IN ESTHETICS ОТБЕЛЯЗВА 10-АТА СИ ГОДИШНИНА



Предстоящото издание на Competence in Esthetics ще се провеже в Белград.

**Н**а 10 ноември 2018 г. в Белград ще се провеже 10-ото, юбилейно издание на Competence in Esthetics – годишна среща, организирана от Ivoclar Vivadent, една от водещите международни компании в денталната индустрия. Симпозиумът се фокусира върху най-новите технологии в денталната медицина и за пореден път ще представи редица световноизвестни лектори.

Събитието ще предложи по нещо за всеки: участниците ще имат възможност да почерпят от опита на международни експерти в областта на естетичната дентална медицина. Лекторите ще говорят на вълнуващи теми като дигиталния дизайн на усмивката и ще представят най-новите тенденции

и идеи, базирани върху истински примери от зъботехническата лаборатория. Участниците ще получат подробни насоки относно сложни процедури, които ще могат да приложат веднага в своята практика или лаборатория.

## СВЕТОВНО ПРИЗНАТИ ЕКСПЕРТИ

По време на симпозиума участниците ще гледат на живо лекции от редица международни експерти, които ще дискутират различни теми, както следва:

Екипът на г-р Galip Gürel (Турция), асоц. проф. г-р Stefan Koubi (Франция) и Hilal Kuday (Турция) ще представи иновативната концепция за визажизма, позво-

ляваща изработването на възстановявания, които пасват на лицето на пациента и изразяват неговата личност. Главната цел на този подход е създаването на персонализирана усмивка чрез направляван подход.

Pontus Degerlund, лектор, подкрепян от Planmeca, ще сподели своя опит с дигиталните работни процеси в съвременната дентална медицина.

Лекцията на г-р Florin Cofar (Румъния) ще се фокусира върху възстановителните възможности, с които разполагат клиницистите днес, и ще се опита да конкретизира разликата между доказаната концепция (приложима в ежедневната практика) и ефикасния работен процес (от гледна точка на зъболекаря).

Lóránt Stumpf (Ирландия) няма

да изнесе презентация за това как да копираме естественото съзвучие с помощта на дигиталните технологии. Неговата лекция ще се фокусира върху случаи, в които зъботехниците могат да използват дигитални естествени форми от сканирани изображения. Лекторът ще разгледа подробно управлението на различни типове случаи – от планиране до изпълнение, като същевременно се запази оригиналната морфология във всеки етап от лечението.

Значението на екипната работа и комуникацията ще бъде дискутирано в лекцията на г-р Milena Fandino Rodelo Vinci и Dominique Vinci (Швейцария). Целта е да се разбере идеалната колаборация и комуникация между зъболекаря и зъботехника по време на планиране на ес-

тетично лечение.

В края на лекционния ден по време на специалното афтерпарти делегатите ще имат възможността да разговарят лично с тях и други свои колеги от цял свят. **DI**

## РЕГИСТРАЦИЯ

Повече информация за събитието и регистрацията можете да намерите тук: <http://www.ivoclarvivadent.com/cie2018/en/>. Всички лекции ще се проведат на английски език, като ще бъде осигурен симултанен превод на няколко езика.

## COMPETENCE IN ESTHETICS

Exploring the  
**DIGITAL  
FUTURE**

**BELGRADE, November 10, 2018**

BELEXPOCENTAR | Španskih boraca 74 | 11070 Belgrade | Serbia

Use the opportunity to learn from the world's best experts in the field of esthetic dentistry, who will present the newest trends and concepts of digital smile design

**[SAVE THE DATE]**

### Lecturers:

Dr. Galip Gurel (Turkey), Assoc. Prof. Stefan Koubi (France), Hilal Kuday (Turkey), Dr. Florin Cofar (Romania), Lóránt Stumpf (Hungary), Domenico Vinci & Dr. Milena Fandiño Rodelo Vinci (Switzerland)

<b>Registration &amp; fees:</b>	Regular fee	EUR 120 (before 1.10.2018) EUR 150 (after 1.10.2018)
	Dental assistants	EUR 80 (before 1.10.2018) EUR 100 (after 1.10.2018)
	Students	EUR 65 (before 1.10.2018) EUR 80 (after 1.10.2018)

Register at [ciebelgrade@gmail.com](mailto:ciebelgrade@gmail.com) or contact your local authorized Ivoclar Vivadent distributor.

Ivoclar Vivadent GmbH  
Tech Gate Vienna | Donau-City-Strasse 1 | A-1220 Wien | Tel.: +43 1 263 191 10  
Fax: +43 1 263 191 111 | Email: [office.wien@ivoclarvivadent.com](mailto:office.wien@ivoclarvivadent.com)

**ivoclar  
vivadent**  
passion vision innovation